

Клінічний випадок тонко-тонкокишкової інвагінації, зумовлений метастазом меланоми

С. М. Завгородній^{ID,F}, М. А. Кубрак^{ID*A,B,E}, М. Б. Данилюк^{ID,D}, П. О. Бульба^{ID,B,C}

Запорізький державний медико-фармацевтичний університет, Україна

A – концепція та дизайн дослідження; B – збір даних; C – аналіз та інтерпретація даних; D – написання статті; E – редагування статті; F – остаточне затвердження статті

Ключові слова:

інвагінація, непрохідність, меланома.

Key words:

invagination, obstruction, melanoma.

Надійшла до редакції /
Received: 17.04.2023

Після доопрацювання /
Revised: 28.04.2023

Схвалено до друку /
Accepted: 08.05.2023

Конфлікт інтересів:
відсутній.

Conflicts of interest:
authors have no conflict
of interest to declare.

*E-mail:
pavlo.bulba@gmail.com

Кишкову непрохідність діагностують у близько 9,0 % хворих із гострою хірургічною патологією органів черевної порожнини. Захворювання виявляють у будь-якому віці, проте найчастіше – у пацієнтів віком 25–50 років. Змішана кишкова непрохідність становить лише 3–7 %. Найчастіша форма змішаного виду кишкової непрохідності – інвагінація кишківника. Найпоширенішою причиною інвагінації у дорослих є пухлина кишківника. Рання діагностика й оптимальний обсяг оперативного лікування – головні складові успішного лікування пацієнта.

Мета роботи – ознайомити лікарів-практиків із випадком рідкісної кишкової непрохідності в дорослих і тактикою її ведення в умовах хірургічного стаціонара.

Матеріали та методи. Пацієнтка перебувала на лікуванні у хірургічному відділенні КНП «Міська лікарня № 7» ЗМР (м. Запоріжжя). Хворій проведено передопераційну підготовку та оперативне втручання.

Результати. Пацієнтці ургентно під тотальною внутрішньовенною анестезією зі штучною вентиляцією легенів виконано серединну лапаротомію. Під час огляду черевної порожнини візуалізовано множинні роздуті петлі тонкого кишківника. При ревізії на відстані 1,5 метра від зв'язки Трейца виявили об'ємне утворення тонкої кишки щільно-еластичної консистенції, представлене тонко-тонкокишковою інвагінацією, завдовжки до 10 см. Проксимальні відділи тонкого кишківника роздуті, світло-фіолетового кольору. Відділи тонкої кишки, які знаходилися дистальніше місця інвагінації, запалі. Виконали ручну дезінвагінацію тонкого кишківника. Під час візуального огляду кишка життєздатна; на протибрижовому краї виявили пухлину розмірами 1,8 см на 2,5 см, щільної консистенції, дрібнобугристу, темно-фіолетового неоднорідного забарвлення, що інфільтрує та деформує стінку тонкої кишки. Здійснили резекцію інвагінованої ділянки тонкої кишки з пухлиною з накладанням тонко-тонкокишкового анастомозу «бік-у-бік» дворядними вузловими капроновими швами.

Висновки. У цьому клінічному випадку вдалося лише інтраопераційно встановити остаточний діагноз і визначити наступну хірургічну тактику. Тільки рання діагностика меланоми дасть змогу уникнути ускладнень, що виявили в пацієнтки.

Сучасні медичні технології. 2023. № 2(57). С. 40-44

A clinical case of small intestinal intussusception caused by metastatic melanoma

S. M. Zavorodnii, M. A. Kubrak, M. B. Danyliuk, P. O. Bulba

Intestinal obstruction is observed in about 9.0 % of patients with acute surgical pathology of the abdominal cavity. The disease occurs at any age, but more often between 25–50 years. Mixed intestinal obstruction is only 3–7 %. The most common form of mixed intestinal obstruction is intestinal invasion. The most common cause of intussusception in adults is an intestinal tumor. Early diagnosis and the optimal amount of surgical treatment are the main components of successful treatment of the patient.

Aim: to familiarize practitioners with a rare case of intestinal obstruction in adults and its management strategies in a surgical hospital.

Materials and methods. The patient was treated in the surgical department of the Communal Non-Profit Enterprise "City Hospital No. 7" Zaporizhzhia City Consul. The patient underwent preoperative preparation and surgical intervention.

Results. The patient underwent an emergency median laparotomy under total intravenous anesthesia with artificial lung ventilation. During the examination of the abdominal cavity, multiple distended loops of the small intestine were visualized. During the revision, at a distance of 1.5 meters from the ligament of Treitz, a volumetric formation of the small intestine of dense-elastic consistency, represented by small-intestinal invasion, up to 10 cm long, was detected. The proximal sections of the small intestine are distended, light purple in color. The

sections of the small intestine that were distal to the site of invasion were inflamed. Manual disinvagination of the small intestine was performed. The visual examination showed that the intestine was viable. There was a tumor found on the antral margin, measuring 1.8 × 2.5 cm, dense in consistency, finely tuberculated, dark purple heterogeneous in color, infiltrating and deforming the wall of the small intestine. Resection of the invaded area of the small intestine with the tumor was performed with the imposition of a small-small intestinal anastomosis "side to side" with two-row nylon sutures.

Conclusions. In this clinical case, it was possible to establish the final diagnosis and determine further surgical strategy only intraoperatively. Only early diagnosis of melanoma will allow avoiding the complications identified in this patient.

Modern medical technology. 2023;(2):40-44

Кишкову непрохідність діагностують у майже 9,0 % хворих із гострою хірургічною патологією органів черевної порожнини. Захворювання виявляють у будь-якому віці, проте найчастіше – у пацієнтів віком 25–50 років [1]. Летальність становить до 17 % і є найбільшою серед гострої хірургічної патології органів черевної порожнини.

У структурі типів кишкової непрохідності провідне місце належить странгуляційній непрохідності внаслідок спайкової хвороби – майже 75 %. Змішана кишкова непрохідність становить лише 3–7 %. Найчастіша форма змішаного виду кишкової непрохідності – інвагінація кишківника [2]. Це захворювання виявляють здебільшого у дітей віком до 1 року, й воно є основною хірургічною патологією в осіб цього віку. За даними статистики, інвагінація кишківника є причиною кишкової непрохідності лише у 2–3 % дорослих. Найпоширеніша причина інвагінації в дорослих – пухлина кишківника [3]. Під час патоморфологічного обстеження найчастіше виявляють аденокарциному кишківника (до 40,0 % випадків), а меланому діагностують лише у 3,0–5,0 % хворих з інвагінацією [4].

Мета роботи

Ознайомити лікарів-практиків із випадком рідкісної кишкової непрохідності в дорослих і тактикою її ведення в умовах хірургічного стаціонара.

Матеріали і методи дослідження

Пацієнтка перебувала на лікуванні у хірургічному відділенні КНП «Міська лікарня № 7» ЗМР (м. Запоріжжя). Хворій проведено передопераційну підготовку та оперативне втручання.

Результати

Хвора К. (віком 50 років) госпіталізована 03.12.2022 р. до хірургічного відділення КНП «Міська лікарня № 7» ЗМР зі скаргами на тупий, ниючий біль по всій поверхні живота, відчуття здуття живота, нудоту, загальну слабкість.

З анамнезу відомо, що хвора не мала оперативних втручань на органах черевної порожнини в минулому, епідеміологічний анамнез не обтяжений.

Під час об'єктивного огляду живіт здутий, асиметричний, пальпаторно больовий синдром наявний у всіх відділах живота, переважає в мезогастральній ділянці ліворуч. У хворої спостерігали видиму перистальтику кишківника в мезогастрії (симптом Валя), а також виявлено позитивний симптом Руша: пальпаторно визначили малоболісне пухлиноподібне утворення в мезогастрії зліва, тенезми при його пальпації. Симптоми подразнення очеревини у пацієнтки негативні. Хворій встановили назогастральний зонд 18 Fr, по зонду евакуйовано до 500 мл застійного шлункового вмісту.

Враховуючи результати об'єктивного обстеження, пацієнтці встановили диференційний діагноз гостра кишкова непрохідність.

Надалі хворій виконали мінімально необхідний обсяг лабораторних та інструментальних методів обстеження: загальноклінічні аналізи крові та сечі, визначення рівнів білірубіну, креатиніну, сечовини, загального білка, глюкози, електролітів крові, а також оглядову рентгенографію органів черевної порожнини в положенні стоячи у двох проєкціях.

За даними лабораторного обстеження виявили виражений лейкоцитоз ($28,1 \times 10^9/\text{л}$) з підвищенням кількості юних форм нейтрофілів (паличкоядерні нейтрофіли – 14,0 %).

За результатами рентгеновського обстеження діагностували численні кишкові аркади з рівнями рідини та газу, що є патогномонічними рентгенологічними ознаками гострої тонкокишкової непрохідності.

Враховуючи наведені результати лабораторних та інструментальних методів діагностики, хворій встановили попередній клінічний діагноз гостра тонкокишкова непрохідність. Після цього хвора направлена до операційної для невідкладного хірургічного втручання. З часу госпіталізації до встановлення діагнозу минуло 1,5 години.

В умовах операційної хвору оглянув анестезіолог; розпочали внутрішньовенну інфузію розчинами кристалолідів в об'ємі до 1200 мл.

Під тотальною внутрішньовенною анестезією зі штучною вентиляцією легенів виконано серединну лапаротомію. Під час огляду черевної порожнини візуалізовано множинні роздуті петлі тонкого кишківника. При ревізії на відстані 1,5 метра від зв'язки Трейца визначили об'ємне утворення тонкої кишки щільно-еластичної

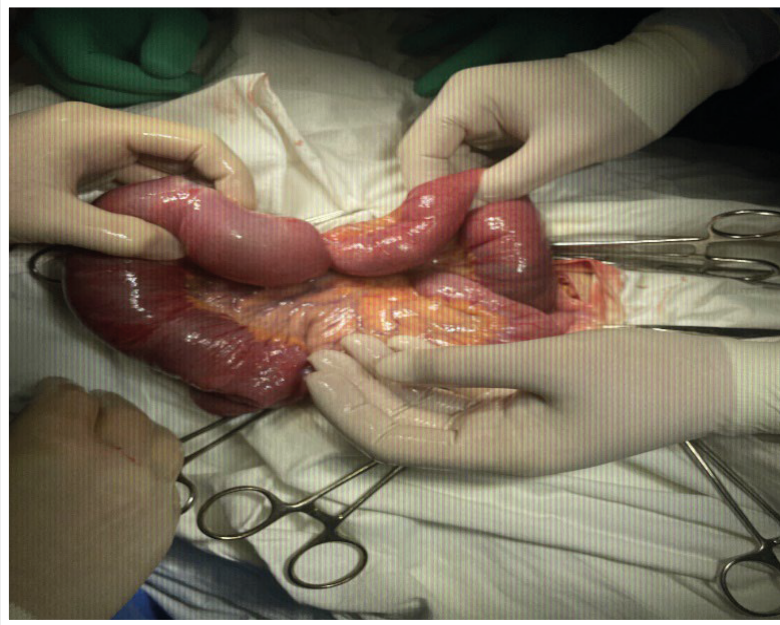

Рис. 1. Інтраопераційний вигляд тонко-тонкокишкової інвагінації.

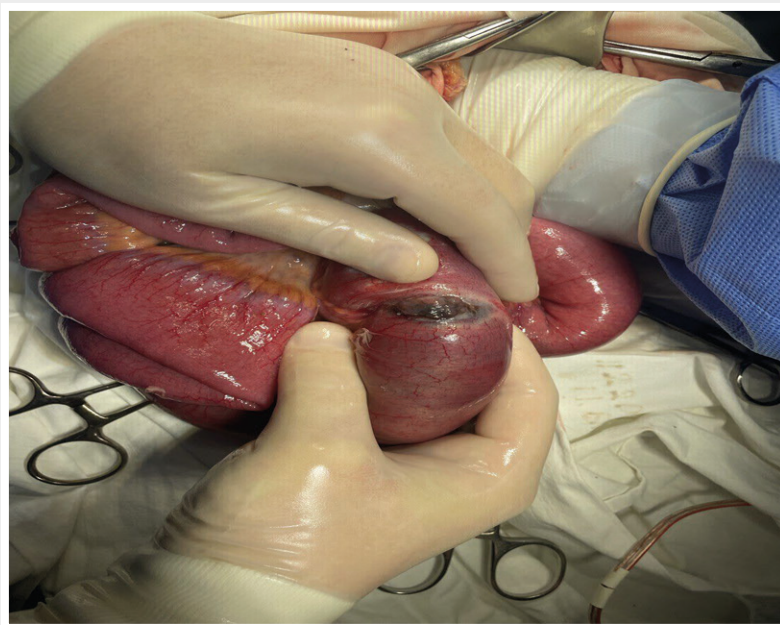


Рис. 2. Зовнішній вигляд метастатичного ураження стінки тонкої кишки, що виявили після дезінвагінації кишківника.

консистенції, представлено тонко-тонкокишковою інвагінацією, завдовжки до 10 см. Проксимальні відділи тонкого кишківника роздуті, світло-фіолетового кольору. Відділи тонкої кишки, що знаходилися дистальніше місця інвагінації, запалі. Виконали ручну дезінвагінацію тонкого кишківника. Під час візуального огляду кишка життєздатна; на протибрижовому краї виявили пухлину розмірами 1,8 см на 2,5 см, щільної консистенції, дрібнобугристу, темно-фіолетового неоднорідного забарвлення, що інфільтрує та деформує стінку тонкої кишки (рис. 1, 2).

Під час наступної ревізії черевної порожнини в ділянці дна шлунка по великій кривизні, в товщі великого чіпця пальпаторно виявили два новоутворення до 2,0 см у діаметрі, щільної консистенції, спаяні зі стінкою шлунка. Печінка під час візуального огляду – без об'ємних утворень, інші патології в черевній порожнині не виявлено. Цю інтраопераційну знахідку визначили як злоякісне новоутворення (метастаз?) тонкого кишківника з формуванням тонко-тонкокишкової інвагінації та розвитком гострої тонкокишкової непрохідності. Мобілізовано зв'язку Трейца, виконано ретроградне зці-

джування тонкокишкового вмісту в шлунок з наступною аспірацією вмісту через назогастральний зонд (видалено майже 2 літри вмісту). Здійснили резекцію інвагінованої ділянки тонкої кишки з пухлиною з накладанням тонко-тонкокишкового анастомозу «бік-у-бік» дворядними вузловими капроновими швами.

Враховуючи тонкокишкову непрохідність, здійснили назогастральну інтубацію тонкого кишківника ентеральним зондом 16 Fr, зонд заведено до місця тонко-тонкокишкового анастомозу. Встановили силіконові дренажі в підпечінковий простір, по лівому боковому фланку живота та в порожнину таза, вивели через контрапертури на шкіру. Лапаротомна рана пошарово зашита. Видалений макропрепарат направили для патоморфологічного дослідження.

Перебіг післяопераційного періоду – без ускладнень. Функція кишківника відновлена на другу добу після втручання, зонд видалили на третю добу. Дренажі з черевної порожнини видалили на 2–3 добу післяопераційного періоду.

Результати патоморфологічного дослідження:

1. Макроскопічно: сегмент тонкої кишки до 75 см з ділянкою інвагінації до 15 см. Інвагінована частина кишки з потовщенням слизової оболонки та виразними крововиливами по стінці та мезентерії. На стінці тонкої кишки – бугристе щільне темно-фіолетове утворення до 2,0 см у діаметрі, що інфільтрує всі шари кишківника;

2. Мікроскопічно: метастаз меланоми в кишці з поширенням у власній пластинці слизової, підслизової, м'язовому шарі стінки кишки.

У післяопераційному періоді, після отримання результатів патоморфологічного дослідження, пацієнтку проконсультував онколог. Хворій здійснили дерматоскопію, комп'ютерну томографію органів черевної та грудної порожнин. За даними дерматоскопії первинне вогнище меланоми не виявлено. У результаті комп'ютерної томографії органів черевної та грудної порожнин

визначили екзофітні новоутворення шлунка, вторинні вогнищеві ураження м'яких тканин множинної локалізації та КТ-ознаки новоутворення костальної поверхні парієтальної плеври зліва.

Для наступного лікування та дообстеження хвора направлена до лікаря-онколога КНП «Запорізький регіональний протипухлинний центр» Запорізької обласної ради.

Обговорення

Діагностика інвагінації кишківника має певні труднощі в передопераційному періоді в зв'язку зі спорідненістю клінічної картини з іншими видами непрохідності. У пацієнтки, клінічний випадок якої наведено, визначили типові ознаки тонкокишкової непрохідності і клінічно, і за результатами додаткових методів дослідження.

На відміну від цього випадку, інвагінацію кишківника діагностують в осіб дитячого віку, й тоді хірургічна тактика найчастіше передбачає дезінвагінацію ураженого проміжку.

У наведеному клінічному випадку під час дезінвагінації виявили метастатичне ураження стінки тонкої кишки, що потребувало резекції та накладання анастомозу.

Висновки

1. Описано клінічний випадок тонко-тонкокишкової інвагінації, що зумовлена метастазом меланоми в кишківник. У цієї пацієнтки лише інтраопераційно вдалося виявити причину непрохідності, а патоморфологічне дослідження дало змогу встановити остаточний патогістологічний діагноз.

2. Рання діагностика меланоми дасть змогу зменшити кількість занедбаних форм цієї онкопатології та уникнути розвитку можливих ускладнень, що виявлені в пацієнтки.

Відомості про авторів:

Завгородній С. М., д-р мед. наук, професор каф. загальної хірургії та післядипломної хірургічної освіти, Запорізький державний медико-фармацевтичний університет, Україна.

ORCID ID: 0000-0003-3082-3406

Кубрак М. А., д-р філософії, асистент каф. загальної хірургії та післядипломної хірургічної освіти, Запорізький державний медико-фармацевтичний університет, Україна.

ORCID ID: 0000-0003-4051-9336

Данилюк М. Б., канд. мед. наук, доцент каф. загальної хірургії та післядипломної хірургічної освіти, Запорізький державний медико-фармацевтичний університет, Україна.

ORCID ID: 0000-0003-4515-7522

Бульба П. О., лікар-інтерн, каф. загальної хірургії та післядипломної хірургічної освіти, Запорізький державний медико-фармацевтичний університет, Україна.

ORCID ID: 0009-0006-5353-2184

Information about authors:

Zavhorodnii S. M., MD, PhD, DSc, Professor of the Department of General Surgery and Postgraduate Surgical Education, Zaporizhzhia State Medical and Pharmaceutical University, Ukraine.

Kubrak M. A., PhD, Assistant of the Department of General Surgery and Postgraduate Surgical Education, Zaporizhzhia State Medical and Pharmaceutical University, Ukraine.

Danyliuk M. B., MD, PhD, Associate Professor of the Department of General Surgery and Postgraduate Surgical Education, Zaporizhzhia State Medical and Pharmaceutical University, Ukraine.

Bulba P. O., Doctor-intern, Department of General Surgery and Postgraduate Surgical Education, Zaporizhzhia State Medical and Pharmaceutical University, Ukraine.

References

- [1] Aydin N, Roth A, Misra S. Surgical versus conservative management of adult intussusception: Case series and review. *Int J Surg Case Rep.* 2016;20:142-6. doi: 10.1016/j.ijscr.2016.01.019.
- [2] Yunusov SSH, Maeda H, Mamarajabov SE, Khasanov KK, Sakamoto J, Baymakov SR. A semi-emergency surgery case of jejunal intussusception in an adult due to tumor. *Ann Cancer Res Ther.* 2020;28(1):22-4. doi: 10.4993/acrt.28.22.
- [3] Gange ER, Grieco MA, Myers SD, Guenther TM. Idiopathic adult intestinal intussusception: a rare cause of an acute surgical abdomen. *J Surg Case Rep.* 2020;2020(12):rjaa542. doi: 10.1093/jscr/rjaa542.
- [4] Su T, He L, Zhou T, Wu M, Guo Y, Wang Q, et al. Most Adult Intussusceptions are Caused by Tumors: A Single-Centre Analysis. *Cancer Manag Res.* 2020;12:10011-15. doi: 10.2147/CMAR.S268921.