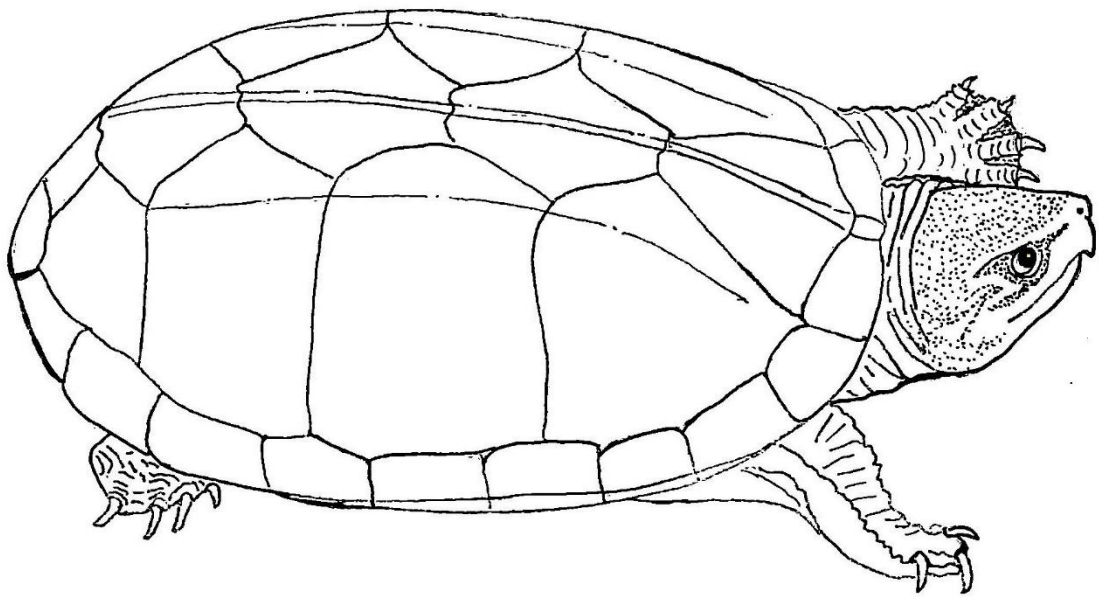


Andréa Magalhães Bezerra

Morfologia da Cavidade Orofaríngea e Glândula de Cheiro do muçã  
(*Kinosternon scorpioides scorpioides* Linnaeus, 1766) de vida livre.



Belém/Pará

2019



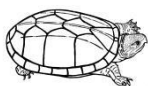
MINISTÉRIO DA EDUCAÇÃO  
UNIVERSIDADE FEDERAL RURAL DA AMAZÔNIA - UFRA  
PROGRAMA DE PÓS-GRADUAÇÃO EM SAÚDE E PRODUÇÃO ANIMAL NA  
AMAZÔNIA - PPGSPA

**ANDRÉA MAGALHÃES BEZERRA**

**MORFOLOGIA DA CAVIDADE OROFARÍNGEA E GLÂNDULA DE CHEIRO DO  
MUÇUÃ (*Kinosternon scorpioides scorpioides* Linnaeus, 1766) DE VIDA LIVRE.**

BELÉM/PARÁ

2019



Andréa Magalhães Bezerra

**ANDRÉA MAGALHÃES BEZERRA**

**MORFOLOGIA DA CAVIDADE OROFARÍNGEA E GLÂNDULA DE CHEIRO DO  
MUÇUÃ (*Kinosternon scorpioides scorpioides* Linnaeus, 1766) DE VIDA LIVRE.**

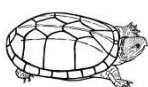
**Tese apresentada à Universidade Federal Rural da Amazônia, como parte das exigências do Curso de Doutorado em Saúde e Produção Animal: área de concentração Saúde Animal para obtenção do título de Doutora.**

Orientadora: Profa. Dra. Ana Rita de Lima

Co-orientadora: Profa. Dra. Érika Branco

**BELÉM/PARÁ**

**2019**



Andréa Magalhães Bezerra

Dados Internacionais de Catalogação na Publicação (CIP)  
Bibliotecas da Universidade Federal Rural da Amazônia  
Gerada automaticamente mediante os dados fornecidos pelo(a) autor(a)

---

B574m Bezerra, Andréa Magalhães

Morfologia da Cavidade Orofaríngea e Glândula de Cheiro do muçua  
(*Kinosternon scorpioides scorpioides* Linnaeus, 1766) de vida livre. / Andréa  
Magalhães Bezerra. - 2019.

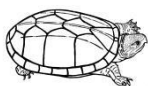
112 f. : il. color.

Orientadora: Profa. Dra. Ana Rita de Lima  
Coorientadora: Profa. Dra. Érika Renata Branco.

1. Botão gustativo. 2. Glândula de almíscar. 3. Kinosternidae. 4. Glândula de  
muco. 5. Ilha de Marajó. I. de Lima, Ana Rita, *orient.* II. Título

CDD 571.31

---



Andréa Magalhães Bezerra

**ANDRÉA MAGALHÃES BEZERRA**

**MORFOLOGIA DA CAVIDADE OROFARÍNGEA E GLÂNDULA DE CHEIRO DO  
MUÇUÃ (*Kinosternon scorpioides scorpioides* Linnaeus, 1766) DE VIDA LIVRE.**


Tese apresentada à Universidade Federal Rural da Amazônia, como parte das exigências do Curso de Doutorado em Saúde e Produção Animal: Área de Concentração Saúde Animal para obtenção do título de Doutora.

Orientadora: Profa. Dra. Ana Rita de Lima

Co-orientadora: Profa. Dra. Érika Renata Branco

Aprovado em 17 de Julho de 2019.

BANCA EXAMINADORA



Dra. Ana Rita de Lima - Orientadora  
UNIVERSIDADE FEDERAL RURAL DA AMAZÔNIA – UFRA




Dra. Érika Renata Branco – Co-orientadora  
UNIVERSIDADE FEDERAL RURAL DA AMAZÔNIA – UFRA



Dra. Ana Sílvia Sardenha Ribeiro – 1º Examinador  
UNIVERSIDADE FEDERAL RURAL DA AMAZÔNIA – UFRA



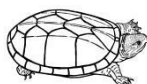Dr. José Ledamir Sindeaux Neto – 2º Examinador  
UNIVERSIDADE FEDERAL RURAL DA AMAZÔNIA – UFRA



Dra. Verônica Regina Lobato de Oliveira Bahia – 3º Examinador  
UNIVERSIDADE FEDERAL DO PARÁ – UFPA



Dra. Diva Anelie de Araújo Guimarães – 4º Examinador  
UNIVERSIDADE FEDERAL DO PARÁ – UFPA



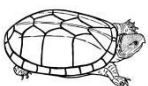
Dedico esta tese ao meu pai e mãe, **Antonio Carlos e Lia**. Seu amoroso apoio sempre esteve lá por mim. Vocês estarão sempre em meu coração.

Dedico também aos amores da minha vida, **Dan e Rob**.

Vocês são meu maior tesouro!!!

Eternamente agradecida por ter sido a escolhida.

Com vocês e por vocês eu me tornei uma pessoa melhor.



## AGRADECIMENTOS

Agradeço a **Deus**, acima de tudo e de todas as coisas.

A Naza, Nazarezinha, **Nazaré Rainha**, mãe de todos, mãezinha, que me ajuda a cuidar...

Desejo exprimir os meus agradecimentos a todos aqueles que, de alguma forma, permitiram que esta tese se concretizasse.

À minha orientadora, prof<sup>ta</sup> Dr<sup>a</sup> **Ana Rita de Lima**, pelos ensinamentos e principalmente pela tranquilidade. ;\*

À **Ana Sílvia Ribeiro**, pela amizade, apoio e incentivo, fundamentais na execução deste trabalho. ;\*

A minha mãe **Lia**, pilar de estruturação do meu eu; tudo que sou, devo a você que para mim é o exemplo. Tenho certeza que seu coração está repleto de alegria e orgulho.

Ao meu pai, **Antonio Carlos** (in memoriam). Que um dia sonhou e hoje, com certeza, compartilha esse momento comigo. A saudade é grande... principalmente do teu sorriso.

A minha madrinha e segunda mãe, **Rosa**, por todo o incentivo, carinho e amor sempre e a avó **Zuleika**, por ter me feito amar e querer cuidar dos “bichos de casco”

Aos filhos, **Danilo** e **Roberto**, agradeço por me apoiarem e compreenderem meus momentos de ausência durante minha formação. ❤️

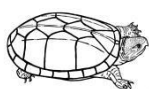
Aos melhores irmãos que eu poderia ter **Alessandra**, **Pedro**, **Cacá** e **Andrezinho** e a todos os agregados.

À **Luane Botelho**, que literalmente vestiu a carapaça e foi fundamental nesta pesquisa. Serei eternamente grata!

Ao **Diego Ferreira de Sousa**, pela paciência comigo, por preparar meu material e estar sempre disponível, meu muito obrigada! Serei eternamente grata.

A Dayseanne Alencar, por ter me dado um norte, na fase importante de coleta dos mu deste trabalho.

À equipe do Laboratório de Histologia e Embriologia Animal – LHEA, em especial a professora **Elane Giese**, **Gerônimo**, **Henrique**, **Simone**, **Ricardo**, **Rogério**, **Vanessa** e **Wadson**, por todos os ensinamentos, pelo apoio técnico, logístico e material que recebi. ;\*



À equipe do Laboratório de Patologia Animal – LABOPAT, por me ajudarem sempre, em especial ao professor **Washington Pereira e Ranna, Karina e Marcella.** ;\*

Laboratório de Pesquisa Morfológica Animal – LaPMA, Professora **Érika Branco, Elisa, André Lima e Rodrigo.** ;\*

Às médicas veterinárias residentes do Ambulatório de Animais Selvagens, **Dandara Alves Dias e Aline Lobão,** vocês foram incríveis, muito obrigada! ;\*

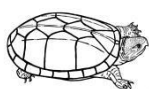
Agradeço imensamente a **Pamêla, Gabriela, Aline Vitelli, João Guilherme, Gabriel, Eduardo, Lívia Pinho,** muito obrigada por toda ajuda. ;\*

A **Diva Guimarães,** pelas valorosas sugestões na qualificação e que enriqueceram esta tese.

Aos “rapazes do laboratório de Zoologia – LabZoo” **Eduardo e Antonio,** por tudo!

Ao **Marajó** e aos marajoaras, pessoas simples e acolhedoras, mas em especial ao **Muzar,** por toda atenção, cuidados, disponibilidade, amizade e ajuda para encontrar meus bichinhos. Com ele eu conheci a magia e os encantamentos desta terra linda e abençoada. Nunca vou esquecer, dos melhores dias dos últimos anos, obrigada por tudo!!! “Quando eu morrer, se eu não for pro céu, eu vou lá pro Marajó, montar num cavalo baio, debaixo das cores do sol...”.

Ao **Clube do Remo,** filho da Glória e do Triunfo, pelas quatro peias e por todas as alegrias proporcionadas, pelo acesso (2015), pelo bicampeonato (2018-2019), pelo retorno do Rei ao Baenão nas vésperas da defesa desta tese e por tudo mais! #leãodomeu ❤️





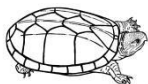
"A pressa nunca lhe trará sucesso, pois se lembre de que as **tartarugas** sempre conhecerão o caminho melhor que os coelhos".

Fernando Campos

## RESUMO

O muçã, como é conhecido o *Kinosternon scorpioides scorpioides*, é o único representante da família Kinosternidae no Brasil. É um quelônio com tamanho médio de 15 cm de comprimento da carapaça quando adulto. De hábito semiaquático, sua dieta em vida livre inclui uma ampla variedade de alimentos de origem vegetal e animal, sendo considerado onívoro ou generalista oportunista. Entretanto, para resistir à seca do verão, quando as condições climáticas e alimentares são desfavoráveis, o muçã permanece enterrado sob o solo, em estado de baixo metabolismo e consumindo reservas energéticas, num mecanismo conhecido como estivação. Outra peculiaridade do muçã é secretar uma substância que exala um odor forte e característico, produzida por glândulas de cheiro, que tem por finalidade repelir predadores, mas também pode ser usado como atrativo sexual. Apesar do mau cheiro que exala, a espécie é apreciada como iguaria na culinária da região norte do Brasil, onde a exploração desordenada tem causado declínio substancial nas populações naturais. O presente estudo objetivou descrever os aspectos morfológicos da cavidade orofaríngea e da glândula de cheiro do muçã. Os animais foram coletados em áreas de ocorrência natural, na Mesorregião do Marajó no estado do Pará/Brasil. A microscopia de luz revelou que quase todo o epitélio de revestimento da cavidade orofaríngea é do tipo estratificado mucoso não queratinizado, contendo muitas células mucosas e numerosas glândulas de muco epiteliais ao longo de toda língua, palato e assoalho da cavidade oral, com exceção da região próxima a ranfoteca, que é constituída por tecido epitelial estratificado pavimentoso queratinizado contendo diversos botões gustativos. Não foi observada a presença de glândulas salivares. Em microscopia eletrônica de varredura verificou-se que todo o epitélio da cavidade orofaríngea apresentou poros, sulcos, micro vilosidades e micro cristas. Foram encontradas em todos os espécimes analisados, independente de sexo, quatro glândulas de cheiro, sendo dois pares axilares e dois inguinais, estruturalmente semelhantes entre si. Cada glândula consistiu em um lóbulo único secretor holócrino com secreção contendo células formadas por dois tipos de vacúolos secretórios. Os do tipo 1 coravam de vermelho, eram os de maior tamanho e os mais frequentes, além de serem positivos para o Ácido Periódico de Schiff (PAS), sugerindo serem um complexo glicoproteico e os do tipo 2, translúcidos, de menor tamanho e menor número e negativos para o PAS. A secreção produzida era conduzida por um ducto único através de canal ósseo existente na ponte que liga a carapaça ao plastrão e excretada por um poro exterior localizado no respectivo escudo que dá nome a glândula. Por ser uma espécie semiaquática, a presença de botões gustativos na região próxima a ranfoteca e a ausência de glândulas salivares corroboram com o que é conhecido sobre o comportamento alimentar para espécie, que apreende o alimento utilizando a mandíbula, para percepção de sabores, e o arrasta para dentro da água, para facilitar a deglutição. Em animais de vida livre, a ausência de água durante o período de estiagem dificulta a ingestão dos alimentos, e esse deve ser um dos motivos pelo qual a espécie passa pelo processo de estivação, utilizando somente suas reservas energéticas. Ressalta-se que para facilitar o manejo em cativeiro, a espécie deve ter seu alimento oferecido dentro ou próximo a lâmina d'água. Os odores produzidos pelas glândulas de cheiro devem influenciar o comportamento de machos e fêmeas em vários aspectos e merecem atenção, principalmente em animais mantidos em cativeiro. Deve-se levar em consideração a densidade e a razão sexual, principalmente durante o período reprodutivo, para que não haja interações agonísticas. Embora a abertura para criação em cativeiro proporcionada pela legislação seja extremamente importante, é necessário o desenvolvimento de pesquisas que preencham as lacunas do conhecimento sobre a espécie e que viabilizem sua criação para produção.

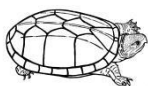
**Palavras chave:** Botão gustativo; Glândula de almíscar; Glândula de muco; Ilha de Marajó; Kinosternidae; micro crista; micro vilosidade; tartaruga da lama.



## ABSTRACT

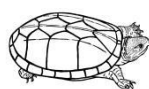
The muçua, as the *Kinosternon scorpioides scorpioides* is known, is the only representative of the Kinosternidae family in Brazil. It is a chelonium with a 15 cm long carapace length as an adult. Semiaquatic habit, his diet in free life includes a wide variety of food of plant and animal origin, being considered omnivorous or generalist opportunist. However, to withstand summer drought, when climatic and food conditions are unfavorable, the muçua remains buried beneath the soil, in a state of low metabolism and consuming energy reserves, in a mechanism known as “estivação”. Another peculiarity of the muçua is to secrete a substance that exudes a strong and characteristic odor produced by scent glands, which is intended to repel predators, but can also be used as a sexual attraction. In spite of the bad smell that exudes, the species is appreciated as a delicacy in the cuisine of the northern region of Brazil, where the disorderly exploitation has caused substantial decline in natural populations. The present study aimed to describe the morphological aspects of the oropharyngeal cavity and the scent gland of muçua. The animals were collected in naturally occurring areas, in the Marajó Meso-region in the state of Pará/Brazil. Light microscopy revealed that almost all of the lining epithelium of the oropharyngeal cavity is of the nonkeratinized mucosal stratified type, containing many mucosal cells and numerous epithelial mucus glands throughout the tongue, palate and floor of the oral cavity, except for the region next to the ranfoteca, which is constituted by stratified keratinized squamous epithelial tissue containing several gustatory buds. Scanning electron microscopy showed that all the epithelium of the oropharyngeal cavity presented pores, grooves, microvilli and microridge. In all specimens analyzed, regardless of sex, four scent glands were found, two axillary pairs and two inguinal pairs, structurally similar to each other. Each gland consisted of a single lobe secretory holocrine secretion containing cells formed by two types of secretory vacuoles. Type 1 flushed red, were the largest and most frequent, and were positive for Schiff's Periodic Acid (PAS), suggesting to be a glycoprotein complex and type 2, translucent, smaller and smaller number and negatives for SBP. The secretion produced was carried by a single duct through a bony canal existing in the bridge that connects the carapace to the plastron and excreted by an outer pore located in the respective shield that gives name to the gland. Being a semi-aquatic species, the presence of taste buds in the region near the ramphoteca and the absence of salivary glands corroborate what is known about the feeding behavior for species, which seizes the food using the jaw, for flavor perception, and the drags into the water to facilitate swallowing. In free-living animals, the absence of water during the dry season makes food ingestion difficult, and this should be one of the reasons, why the species goes through the stowage process, using only its energy reserves. It is emphasized that to facilitate captive management, the species must have its food offered in or near the water slide. The odors produced by the smell glands should influence the behavior of males and females in many ways and deserve attention, especially in captive animals. Density and sex ratio should be taken into account, especially during the reproductive period, so that there are no agonistic interactions. Although the openness to captive breeding provided by legislation is extremely important, it is necessary to develop research that fills the gaps of knowledge about the species and that makes possible its creation for production.

**Keywords:** Taste bud; Scent gland; Mucous gland; Marajó Island; Kinosternidae; Microridges; Microvilli; mud turtle.



## SUMÁRIO

1. CONTEXTUALIZAÇÃO.....	19
1.1.1 Diversidade.....	23
1.1.2 Uso e Conservação.....	25
1.2 Kinosternidae.....	29
1.2.1 Kinosternon scorpioides scorpioides - muçua.....	31
1.2.2 Fenótipo e Nutrição.....	33
1.2.3 Reprodução.....	39
1.2.4 Sanidade.....	43
1.2.5 Comércio.....	44
REFERÊNCIAS.....	48
2. MORFOLOGIA OROFARÍNGEA DE <i>Kinosternon scorpioides scorpioides</i> (LINNAEUS, 1766), (TESTUDINES: KINOSTERNIDAE). /OROPHARYNGEAL MORPHOLOGY OF <i>Kinosternon scorpioides scorpioides</i> (LINNAEUS, 1766), (TESTUDINES: KINOSTERNIDAE).....	63
ABSTRACT.....	63
RESUMO.....	64
2.1 Introduction.....	65
2.2 Materials and Methods.....	66
2.2.1 Morphology.....	67
2.2.2 Light Microscopy.....	67
2.2.3 Scanning Electron Microscopy.....	68
2.3 Results.....	68
2.3.1 Morphology.....	68
2.3.2 Light Microscopy.....	71
2.3.3 Scanning Electron Microscopy.....	75



2.4 Discussion.....	78
REFERENCES.....	82
3. ANÁLISES ANATÔMICAS, HISTOLÓGICAS E HISTOQUÍMICAS DAS GLÂNDULAS DE CHEIRO DA TARTARUGA ESCORPIÃO DE LAMA ( <i>Kinosternon scorpioides scorpioides</i> ) /ANATOMICAL, HISTOLOGICAL, AND HISTOCHEMICAL ANALYSES OF THE SCENT GLANDS OF THE SCORPION MUD TURTLE ( <i>Kinosternon scorpioides scorpioides</i> ).....	89
ABSTRACT.....	90
3.1 Introduction.....	91
3.2 Materials and Methods.....	93
3.2.1 Light Microscopy.....	93
3.2.2 Scanning Electron Microscopy.....	94
3.3 Results.....	94
3.3.1 Gross Anatomy.....	94
3.3.2 Light Microscopy.....	97
3.3.3 Scanning Electron Microscopy.....	100
3.4 Discussion.....	101
3.4.1 Gross Anatomy.....	101
3.4.2 Light Microscopy.....	104
3.4.3 Scanning Electron Microscopy.....	105
REFERENCES.....	107
CONSIDERAÇÕES FINAIS.....	111

## LISTA DE ILUSTRAÇÕES

1. CONTEXTUALIZAÇÃO.....	19
Figura 1 - Casco de Testudines: (a) carapaça com escudos epidérmicos (esquerda) e placas ósseas (direita); e plastrão (direita); (b) plastrão com escudos epidérmicos (esquerda) e placas ósseas (direita).....	21
Figura 2 - Mapa global de distribuição da riqueza de espécies para todas as tartarugas, cágados e jabutis. A distribuição para todos os taxa neste mapa é mostrada em vermelho, com 80% de transparência e empilhado; onde a cor vermelha mais clara = um taxon, cor vermelha mais escura => 15 taxa.....	24
Figura 3 – Mapa de abrangência da espécie <i>Kinosternon scorpioides scorpioides</i> na América do Sul. Com pontos amarelos na Argentina, Bolívia, Brasil, Colômbia, Equador, Guiana Francesa, Guiana, Panamá, Paraguai, Perú, Suriname, Trinidad e Venezuela.....	32
Figura 4 - Fêmea de <i>Kinosternon scorpioides scorpioides</i> evidenciando as três quilhas (pontas de setas) e os 36 escudos da carapaça.....	34
Figura 5 – Fêmea (♀) e macho (♂) de <i>Kinosternon scorpioides scorpioides</i> evidenciando as membranas interdigitais (ponta de seta preta) e parte superior da tomia maxilar encurvada no macho (estrela preta).....	34
Figura 6 - Dimorfismo sexual em <i>Kinosternon scorpioides scorpioides</i> . Macho ♂ com a coloração da cabeça com pigmentação escura e fêmea ♀ com a coloração da cabeça amarela.....	36
Figura 7 – Casco de <i>Kinosternon scorpioides scorpioides</i> evidenciando os escudos da ponte: (a) axilar e (b) inguinal; plastrão com dobradiças, no lobo anterior fechada (seta preta) e lobo posterior aberta (seta branca).....	36
Figura 8 - Presença da extremidade cornificada (unha) e dimorfismo sexual em <i>Kinosternon scorpioides scorpioides</i> . Macho ♂ com a cauda longa e fêmea ♀ com a cauda curta.....	37
Figura 9 – Recém-nascidos de <i>K. s. scorpioides</i> . (A) vista lateral; (B) vista dorsal: carapaça; (C) vista ventral: plastrão; (D) vista anterior: cabeça. Barra de escala: 1cm (A, B, C, D).....	42
Figura 10 – Filhote de <i>K. s. scorpioides</i> com um mês de idade. (A) vista lateral; (B) vista dorsal: carapaça; (C) vista ventral: plastrão; (D) vista anterior: cabeça. Barra de escala: 1cm (A, B, C, D).....	43

Figura 11 – Casquinho de muçuã.....	47
1º ARTIGO.....	63

Figure 1 - Photomacrographs of the oral cavity of *Kinosternon scorpioides scorpioides*. (A) cranial view, upper lip (ls) and lower lip (li), coanas (co), hard palate (pd), labial commissures (cl), cranial part of cervical esophagus (es), tongue (L) and hyoid (H), lined by the mucosa. (B) Tongue, apex (ap), body (c), horn (r), larynx cartilages (cl), glottis (glo), tongue frenulum (fr). (C) Palate, adductor muscle of the mandible (horizontally sectioned) (mm), coanas (co), auditory tubes (ta), articulation of the mandible (arm), maxillary rhamphotheca (rmx), palatine raphe (rp), oral cavity floor (right) with mandibular rhamphotheca (rma), tongue (L), glote (glo), frenulum of the tongue (fr), pharynx (fa), articulation of the mandible (arm), hyoid (H), esophagus (eso). (D) Schematic drawing showing palate (left) and floor of oral cavity (right). Circles indicate the positions (Figures 4, 5 and 6) in scanning electron photomicrographs and the horizontal lines indicate the positions of the sections (Figures 2 and 3) in light photomicrographs. Blue spots indicate the location of the taste buds in the keratinized areas, and purple spots indicate the distribution of the epithelial mucous glands. Maxillary rhamphotheca (rmx), coanas (co), mandibular muscle (mm), articulation of the mandible (arm), tongue (L), glottis (glo), auditory tube (ta). Scale bars: 1 cm..... 71

Figure 2- Light photomicrographs showing transverse histological sections of the palate and floor of the oropharyngeal cavity of *Kinosternon scorpioides scorpioides*. For better orientation, the black horizontal lines in the Figure 1D drawing indicate the histological sections. (A) Palate apex with keratinized epithelial tissue (EEPQ) and its strata: basal (eb), prickly (ee), granulous (eg) and corneal (ec), connective tissue (CT), blood vessel (a) and oropharyngeal cavity (Co). (B) Taste buds (bg), blood vessels (a), lymphatic vessels (b). (C) Anterior region to opening of the choana with a transition area of mucosal stratified epithelial tissue (EEM), with non-keratinized mucosal cells, mucous glands (arrow) and taste buds (bg). (D) Region after opening of choanae with mucosal stratified epithelial tissue (EEM), mucous gland (arrow). (E) Apex of the floor of the oropharyngeal cavity with a transition area between epithelial tissue EEPQ and EEM, connective tissue (TC) with blood vessels (a) and lymphatic vessels (b) and keratin (q). (F) Taste buds (bg), blood capillaries (c). (G) Groove (arrow), lymphoid tissue (TL), muscle tissue (TM) subepithelial blood capillaries (c); (H) Groove in the epithelium (black arrow), agglomerate of epithelial mucous glands (yellow arrow), individual epithelial mucous gland (red arrow). Hematoxilin and Eosin (A, B, C, E, F

and G) and Gomori Trichrome (D e H). Scale bars: 100µm (A, D, F and G), 200µm (B, C and E).....73

Figure 3 - Light photomicrographs showing transverse histological sections of the tongue of *Kinosternon scorpiooides scorpiooides*. For better orientation, the black horizontal lines in the Figure 1D drawing indicate where the histological sections were made. (A-B) Apex of the tongue (A) with mucosal stratified epithelium (EEM), mucous glands (cross), blood vessels (a), lymphatic vessels (b), lymphoid tissue - lingual tonsil (TL), connective tissue (TC), muscle tissue (TM) oral cavity (Co), lingual papilla (P). (B) Mucous glands (cross), blood vessels (a), blood capillaries (c), connective tissue (TC). (C-D) Body of the tongue with nerve tissue (TN), muscle tissue (TM), connective tissue (TC), blood vessels (a), lymphatic vessels (b), blood capillaries (c), mucous glands (cross). (D) Muscular tissue (TM), connective tissue (TC), blood vessels (a), lymphatic vessels (b), blood capillaries (c), mucous glands (cross), lymphoid tissue - lingual tonsils (TL). (E-F) Lingual horn (E) with lymphoid tissue - lingual tonsil (TL) surrounded by blood vessels (a), nerve tissue (TN), lymphatic vessels (b), (F) with muscle tissue (TM), connective tissue (TC), nerve tissue (TN), blood vessels (a), blood apillaries (c). Gomori Trichrome (A-F). Scale bars: 500 µm (A), 100 µm (B), 200 µm (C-F). .....74

Figure 4 - Scanning electron photomicrographs of the epithelial palate surface of *Kinosternon s. scorpiooides*. For better orientation, the circles in the Figure 1D drawing indicate the location of the observations. (A) Transition area between the keratinized squamous epithelium (EEPQ) on the left and the mucosal stratified epithelium (EEM) on the right, with taste pores (yellow arrows) and pores of mucous glands (black arrows). (B) Taste pore (black arrow). (C) Pores of mucous glands in the transition area between the two epithelia (PG), secretory epithelial cells with microvilli (MV), keratin being released (Q), microridge keratinocyte (MC). (D) Pore of mucous glands (PG) in mucosal stratified epithelium. (E) Cells of the stratified mucosal epithelium between the choanal openings. (F) Stratified mucosal epithelium of the pharynx with scaly cells (black stars) and areas without cells (yellow stars). Scale bars: 10 µm (B, D), 20 µm (C, F), 100 µm (A, E).....76

Figure 5 - Scanning electron photomicrographs of the epithelial surface of the floor of the oropharyngeal cavity of *Kinosternon s. scorpiooides*. For better orientation, the circles in the Figure 1D drawing indicate the location of the observations. (A) Transition between the keratinized squamous epithelium (EEPQ) below to the left with the taste pores (white circles)



and the mucosal stratified epithelium (EEM) above and to the right showing larger grooves (S), smaller grooves (SM) and the pore clusters (white arrows). (B) Stratified mucosal epithelium (EEM) with minor sulcus (SM). (C) Taste buds (BG), pore (P) and microridges (MC). (D) Agglomerates of gland pores (AG). (E) Apoptosis of mucosal stratified epithelial cells (EEM). (F) Pore of mucous gland (P) and microvilli (MV) of mucous cells. Scale bars: 10 mm (A), 10  $\mu$ m (C, D), 20  $\mu$ m (E, F), 50  $\mu$ m (B)..... 77

Figure 6 - Scanning electron photomicrographs of the epithelial surface of the tongue of *Kinosternon s. scorpioides*. For better orientation, the circles in the Figure 1D drawing indicate the observations. (A) Side view of tongue with apex (AP), body (C), horn (CR), papilla (P). (B) Dorsal surface of lingual papillae with pores of mucous glands (P). (C) Pores of mucous glands (white arrows) and microvilli (MV). (D) Mucous gland pore (P) and microvilli (MV). Scale bars: 2 mm (A), 10  $\mu$ m (D), 20  $\mu$ m (C), 200  $\mu$ m (B)..... 78

2° ARTIGO..... 89

Fig. 1. Photographs of the macroscopic aspects of the scent glands of *Kinosternon scorpioides scorpioides*, showing: (A) the left axillary scent gland (arrow); (B) comparison between axillary and inguinal scent glands; (C) the right inguinal scent gland with its excretory duct free (yellow arrow), excretory duct inside the bone channel (black arrow) and excretory pore (red arrow); (D) details of the right inguinal scent gland and the comparison between adipose tissues; (E) a longitudinal cut through the left axillary scent gland fixed in 10% formaldehyde. Abbreviations: cr, carapace; ga, axillary gland; gl, scent gland; gi, inguinal gland; lu, lumen; ta, adipose tissue; tag, adipose tissue attached to glandular tissue; sm, striated muscle. Scale bars: A = 1cm; B = 20mm; C = 2,5mm; D = 2mm; E = 1mm..... 96

Fig. 2. Photographs of *Kinosternon scorpioides scorpioides* showing: (A) carapace with the bone channel of the right inguinal scent glands (black arrow); (B) locations of excretory of the right inguinal scent glands (white arrows). Scale bars: A = 3.5cm; B = 2cm..... 97

Fig. 3. Photomicrographs of the scent glands of *Kinosternon scorpioides scorpioides*, showing: (A) longitudinal section of a gland, showing nerve tissue (asterisk) and blood vessels (black arrow) attached; (B) cut containing details of the constitution of the scent gland, with melanomacrophages (white arrow), blood vessel (black arrow); (C) secretory epithelium showing the secretory cells type 1 (black arrow) and type 2 vacuoles (green arrow); (D) glandular secretion, with PAS-positive cells and type 1 secretory vacuoles (white arrows), type 2 secretory vacuoles (black arrows), and cells containing both types of secretory vacuoles (circles). Abbreviations: eps, secretory epithelium; lu, glandular lumen; mc,

melanocytes; ta, brown adipose tissue; tc, connective tissue; tl, lymphoid tissue; sm, striate muscle; sr, serous tunic. Staining: (A-C) hematoxylin and eosin; (D) PAS. Scale bars: A = 2mm; B = 100µm; C = 50µm; D = 100µm.....99

Fig. 4. Photomicrographs of transverse sections through the excretory ducts of the scent glands of *Kinosternon scorpioides scorpioides*, showing (A) excretory duct leaving the scent gland and containing intraepithelial glands (arrows); (B) details of the intraepithelial glands (black arrow); (C) section of a free excretory duct; (D) section of the excretory duct inside the bone channel. Abbreviations: dct, gland duct; epce, stratified cubic epithelium; lu, duct lumen; mc, melanocytes; tc, connective tissue; sm, striate muscle; to, bone tissue; vl, lymphatic vessel; vs, blood vessel. Staining: hematoxylin and eosin. Scale bars: A = 200µm; B = 50µm; C = 100µm; D = 200µm.....100

Fig. 5. Longitudinal sections of scent glands from *Kinosternon scorpioides scorpioides* viewed under SEM, showing: (A) the glandular lumen, containing secretory cells showing evidence of a secretory vacuole (white arrow); (B) a cell cluster; (C) secretory cell with a septum (asterisk) between two vacuoles, type 1 (black arrow) and type 2 (white arrow); (D) secretory cell with several vacuoles. Abbreviations: cs, secretory cell; eps, secretory epithelium; lu, glandular lumen; tc, connective tissue; sm, striate muscle; v, vacuoles. Scale bars: A = 100µm; B = 50µm; C-D = 20µm..... 101

## 1. CONTEXTUALIZAÇÃO

Os répteis evoluíram de ancestrais anfíbios há cerca de 250 milhões de anos e hoje são encontrados em todos os continentes, à exceção da Antártida. Dentre os répteis, os quelônios (tartarugas, jabutis, cágados), juntamente com as tuataras, são as espécies atualmente mais antigas, pois têm sido encontrados por cerca de 200 milhões de anos (O'MALLEY, 2005).

### 1.1 Os Quelônios

Em sentido amplo, tartaruga é a denominação vulgar dos quelônios, que são répteis da Classe Sauropsida ou Reptilia, Subclasse Anapsida, Ordem Chelonia, também conhecida como Testudines ou Testudinata, que compreende duas subordens, Pleurodira e Cryptodira. São reconhecidas 4 superfamílias, 14 famílias (Chelidae, Podocnemididae, Pelomedusidae, Chelydridae, Platysternidae, Cheloniidae, Dermochelyidae, Dermatemydidae, Kinosternidae, Geomydidae, Emydidae, Testudinidae, Carettochelyidae e Trionychidae) (GUILLON et al., 2012), 13 subfamílias, 94 gêneros (mais 5 gêneros potencialmente separados) e 6 subgêneros de quelônios modernos (TURTLE TAXONOMY WORKING GROUP, 2017).

Os antigos olhavam com pouca benevolência para as tartarugas e tinham a crença de que, por viverem na lama, eram a personificação do mal e sua lentidão inspirava ideias de heresia e refletiram isso no nome dado ao animal, *tartaroukhos*, palavra formada por *tartaros* (inferno) e *ekhein* (habitar), que no grego significava aquele ser que habita o tártaro, o mundo inferior, os infernos (CHC, 2011). No entanto, em contraste com a origem etimológica da palavra, as tartarugas constituem o único grupo de répteis que não causam aversão ao homem, sendo bastante procuradas para animais de estimação e como atrações em jardins zoológicos (BRASIL, 1989). Elas desempenham um importante papel cultural na história humana, retratado na arte e como ícones de longevidade e virilidade em muitas sociedades (TURTLE CONSERVATION COALITION, 2018). Na cultura japonesa a tartaruga (Kame) está relacionada a força e perseverança, e simboliza a longevidade (HIROSE, 2017). Na cultura Maori, na Nova Zelândia, as tartarugas simbolizam longevidade, a calma e a família (THE MĀORI, 2019). Mas quem talvez exaltou e reconheceu as tartarugas em toda a sua dimensão e importância foi o arquiteto catalão Antonio Gaudí, que em uma de suas grandes obras, a Sagrada Família em Barcelona na Espanha, esculpiu dois pilares que tem sua base apoiada por

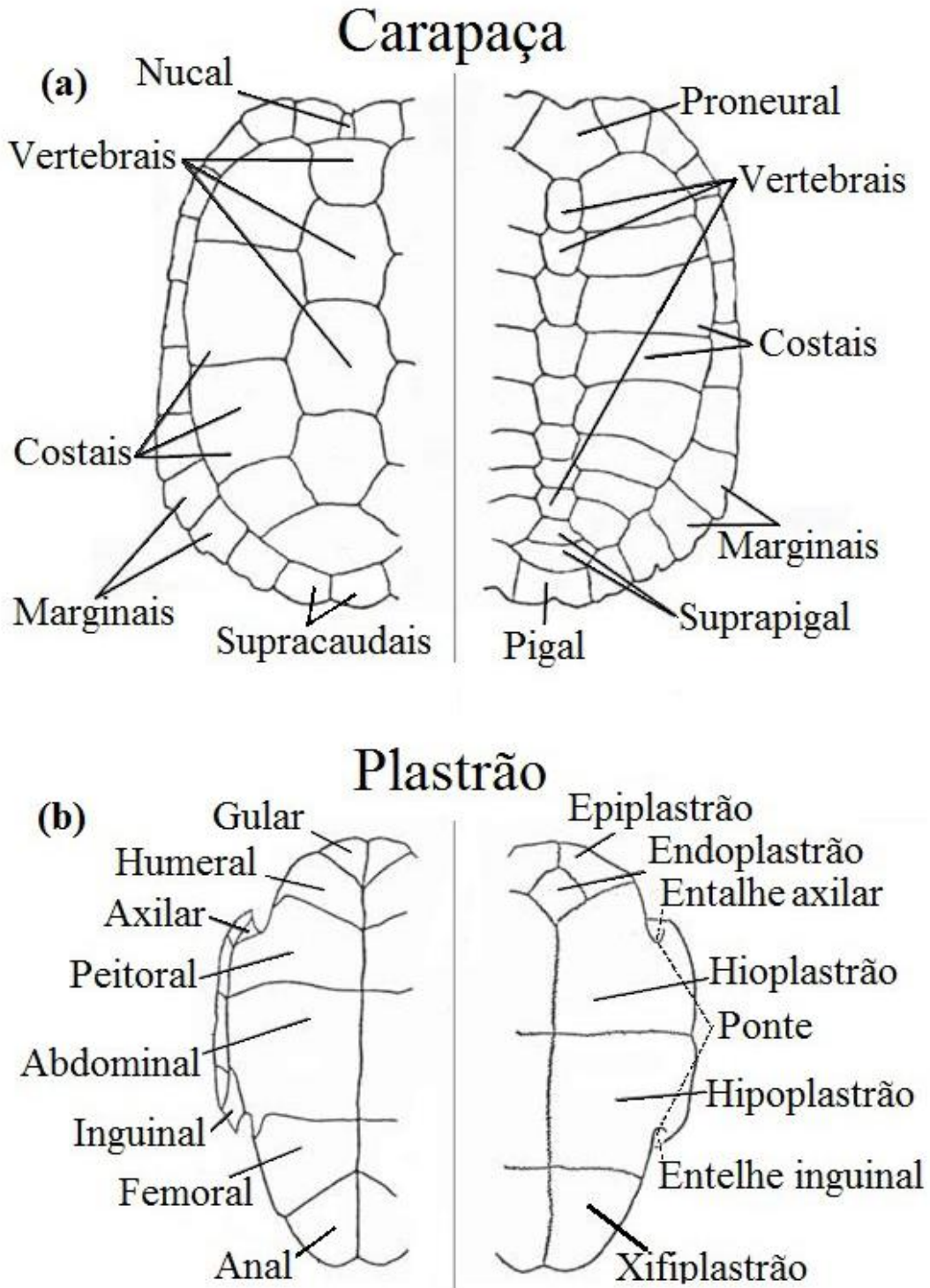
duas tartarugas, uma marinha e outra terrestre, representando os símbolos de animais de longevidade, equilíbrio e força (RUEDA-ALMONACID, 2007).

São, há um tempo, os vertebrados mais facilmente reconhecíveis e mais enigmáticos (BRASIL, 1989; POUGH, 2008), e representam um grupo único entre os répteis por possuírem um casco ósseo, formado pela carapaça e pelo plastrão e por apresentarem as cinturas pélvica e escapular incomumente posicionadas no interior da caixa torácica (CARPENTER e FERGUSON, 1977). O casco é a característica mais distintiva de um quelônio (LEE, 1993; POUGH, 2008), e apesar de superficialmente comparável a estruturas exibidas por outros vertebrados, é de fato único se levado em conta o envolvimento que apresenta com elementos ósseos, como vértebras, costelas, cintura escapular e as consequentes modificações impostas a estes elementos (PRITCHARD, 1979). Apesar de ser a chave do seu sucesso, também limitou a diversidade do grupo, sendo que a morfologia do casco reflete a ecologia da espécie e suas especializações morfológicas estão associadas a habitats terrestres, de água doce e marinhos (POUGH, 2008).

A carapaça é composta de ossos dérmicos que tipicamente crescem a partir de 59 centros de ossificação distintos (POUGH, 2008) e são geralmente recobertos por escudos córneos de origem epidérmica que formam um mosaico com desenhos característicos que não coincidem necessariamente com as juntas de crescimento das placas da camada óssea interna (GOULART, 2004). O padrão dos escudos que compõem o casco dos quelônios da mesma espécie é bastante uniforme (PRITCHARD, 1979), e a forma, tamanho, coloração, número e disposição dos escudos que o compõem são características importantes na identificação genérica e específica dos Testudines (PRITCHARD e TREBBAU 1984). O típico padrão de escutelação de casco de quelônios (Figura 1) consiste numa série longitudinal mediana de escudos vertebrais margeados em ambos os lados por escudos costais direitos e esquerdos os quais são também margeados externamente por outra série de escudos chamados marginais (ÖZDEMIR e TÜRKOZAN 2006).

As tartarugas não têm dentes, em vez disso, têm um bico córneo chamado ranfoteca, que cobre as mandíbulas de uma maneira semelhante ao bico dos pássaros, com o qual eles esmagam e rasgam a comida (RUEDA-ALMONACID, 2007). A língua das tartarugas é larga, macia, carnuda e não extensível, por sua vez, não desempenha um papel preponderante na quimiorrecepção de substâncias distantes (PRITCHARD e TREBBAU 1984). Tartarugas não têm ouvido externo, em vez disso, elas têm uma membrana lisa e arredondada, chamada tímpano, que vibra ao transmitir impulsos percebidos para o ouvido interno (RUEDA-ALMONACID, 2007).

Figura 1 - Casco de Testudines: (a) carapaça com escudos epidérmicos (esquerda) e placas ósseas (direita); e plastrão (direita); (b) plastrão com escudos epidérmicos (esquerda) e placas ósseas (direita).



Adaptado de Rueda-Almonacid, (2007).

Os órgãos dos sentidos são bastante desenvolvidos nesse grupo de répteis, e a visão das tartarugas é muito aguda, pois podem perceber movimentos estranhos a uma distância de pelo menos 100 metros. A retina contém mais cones do que bastonetes, ou seja, células fotossensíveis adaptadas para visão diurna e colorida. O olfato é sensível e usado na

localização do alimento, na detecção de outros indivíduos e na prevenção de ataques de predadores (RUEDA-ALMONACID, 2007).

Os quelônios são, em sua grande maioria, animais ectotérmicos e conseguem atingir um grau considerável de estabilidade da temperatura corporal por meio da regulação da troca de energia térmica com o ambiente (POUGH, 2008; RANDALL et al., 2002). Entretanto, poucas tartarugas lacustres são suficientemente grandes para manter a temperatura corporal mais alta que a da água ao seu redor (CHELAZZI e CALZOLAI, 1986). Elas possuem a temperatura corpórea baixa o que impede o metabolismo alto, devido ao fato das reações enzimáticas serem termo dependente (ÁVILA JÚNIOR, 2005). Esse aspecto é de grande importância para absorção e depuração dos fármacos, portanto influenciam na anestesia com longo período de indução e recuperação (LEONARDO, 2012).

O comportamento social dos quelônios inclui sinais visuais, táteis e olfativos utilizados na corte, durante o período reprodutivo, (KENNETT, 1998). Em algumas grandes espécies de jabutis, hierarquias de dominância modelam os comportamentos de alimentação, repouso e acasalamento (POUGH, 2008) ademais, são considerados animais solitários.

Todos os quelônios são ovíparos e as fêmeas utilizam as patas traseiras para escavar um ninho na areia ou no solo, onde depositam uma postura que varia de 1 a 5 ovos nas espécies pequenas até mais de 100 ovos nas grandes tartarugas marinhas (POUGH, 2008). As fêmeas não exibem cuidados parentais e o longo período de desenvolvimento embrionário torna seus ninhos vulneráveis aos predadores (KENNETT, 1998). A temperatura, a umidade e as concentrações de oxigênio e dióxido de carbono exercem efeitos intensos sobre o desenvolvimento embrionário dos quelônios e a temperatura do ninho afeta a taxa de desenvolvimento embrionário, sendo que temperaturas excessivamente altas ou baixas podem ser letais (EWERT, 1991). Os quelônios possuem dois principais mecanismos de determinação do sexo: determinação sexual dependente de temperatura - DST e determinação sexual genotípica – DSG (FERREIRA JÚNIOR, 2009; VALENZUELA, 2001), em geral, temperaturas mais baixas originam machos, enquanto que as mais altas originam fêmeas (GODFREY et al., 1996). Além de afetar a determinação sexual, a temperatura de incubação influencia a sobrevivência, o tamanho dos filhotes, o crescimento, a emergência do ninho, o desempenho locomotor dos filhotes e a termorregulação dos juvenis e adultos (ANDREW, 2004; PACKARD, 1999 RHEN et al., 1999). Desta forma, a escolha do local de nidificação pela fêmea é muito importante para garantir a sobrevivência dos filhotes (FERREIRA JÚNIOR, 2009). Outros fatores relacionados com as características físicas do local escolhido para nidificação, tais como: a granulometria da areia, altura e profundidade do ninho podem

influenciar e determinar as temperaturas de incubação dos ovos e o desenvolvimento embrionário (FERREIRA JÚNIOR, 2003; MALVÁSIO et al. 2002; RAFFERTY et al., 2011). A descoberta de que o sexo de alguns quelônios é determinado pela temperatura a que os animais ficam expostos durante o desenvolvimento embrionário (RUEDA-ALMONACID, 2007), tem implicações importantes para a compreensão dos padrões de história de vida e também para a conservação e manejo dessas espécies (POUGH, 2008). Ao nascer os filhotes de quelônios são autossuficientes e dependendo do seu hábito de vida, buscam o melhor lugar para se proteger (KENNETT et al., 1998).

De um modo geral, os quelônios são encontrados em locais diversos, como lagos, açudes, mares, pântanos, desertos e florestas e muitas vezes desempenham papéis importantes nos ecossistemas que habitam (BRASIL, 1989). As espécies maiores servem como engenheiros ecológicos, consumindo plantas, criando pistas e mediando a competição entre espécies de plantas. As sementes e esporos de muitas plantas, árvores e fungos estão dispersos e germinam com mais segurança depois da ingestão pelas tartarugas, enquanto os seus excrementos fornecem fertilizante instantâneo. Em algumas florestas tropicais, tartarugas são dispersores das sementes de frutos caídos (TURTLE CONSERVATION COALITION, 2018).

Muitas espécies de quelônios apresentam baixas taxas de crescimento e requerem longos períodos para atingir a maturidade, e essas são características que predispõem uma espécie ao risco de extinção quando condições variáveis aumentam a mortalidade dos adultos ou reduzem drasticamente a entrada de jovens na população, além disso, muitas delas estão ameaçadas por atividades humanas (POUGH, 2008).

### 1.1.1 Diversidade

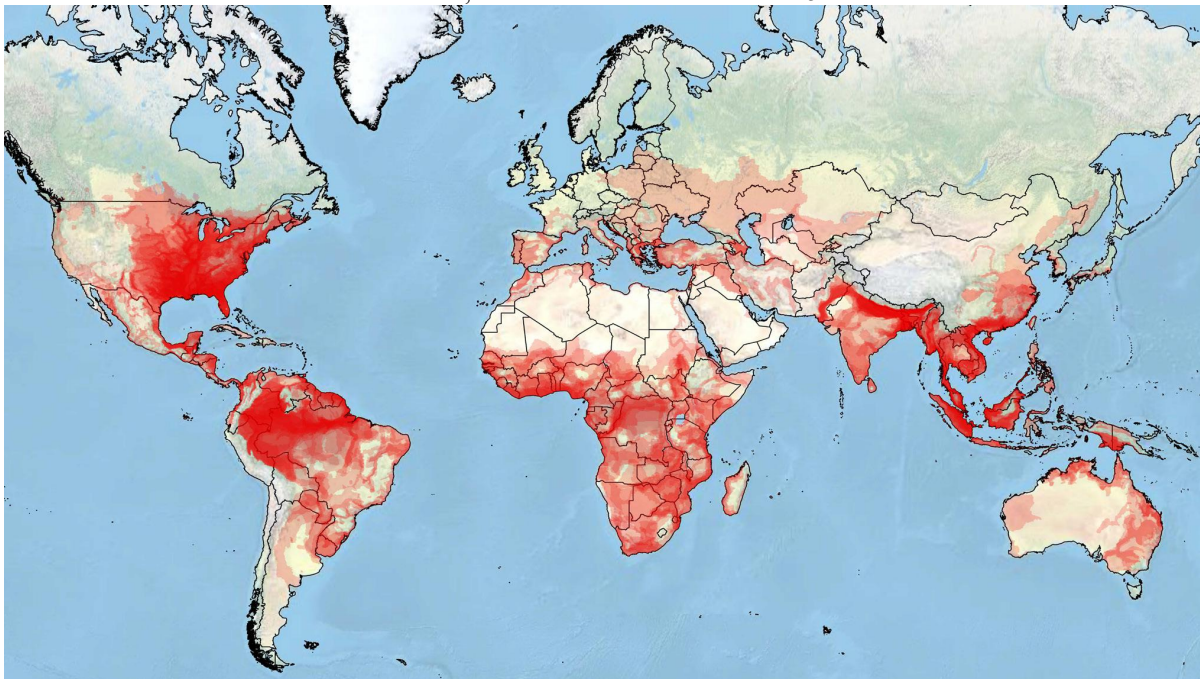
A diversidade de todas as tartarugas, cágados e jabutis que já existiram no mundo até os tempos modernos (desde 1500 AD), e que atualmente são reconhecidos como distintos por especialistas em taxonomia e sistemática de tartarugas, consistem de aproximadamente 356 espécies, das quais, 60 são divididas em unidades taxonômicas mais estreitas (politépicas), com 122 subespécies adicionais reconhecidas, ou 478 taxa total de quelônios modernos (TURTLE TAXONOMY WORKING GROUP, 2017). Destes, oito espécies mais três subespécies, ou 11 taxa total, de tartarugas marinhas e de água doce foram extintas desde 1500 dC, deixando-nos atualmente com 348 espécies e 119 subespécies adicionais, ou 467 taxa total de tartarugas vivas (TURTLE TAXONOMY WORKING GROUP, 2017).

De todas as 348 espécies de quelônios vivos, sete espécies são tartarugas marinhas, restando 341 espécies, num total de 460 taxa de espécies modernas, distribuídas entre tartarugas de água doce e terrestres (TURTLE CONSERVATION COALITION, 2018).

Segundo o Turtle Taxonomy Working Group (2017), são reconhecidos atualmente 1 ordem, 2 subordens, 4 superfamílias, 14 famílias, 13 subfamílias, 94 gêneros (mais 5 gêneros potencialmente separados) e 6 subgêneros de tartarugas modernas, para um potencial total de 139 agrupamentos supra específicos. Estes grupos são baseados em 457 nomes taxonômicos válidos e sinonimizados, aplicados a todos os taxa e grupos de tartarugas modernas.

A distribuição dessa riqueza de espécies, para todas as tartarugas, cágados e jabutis, é vista na Figura 2 e a lista com o ranking dos principais países ricos em biodiversidade de quelônios no mundo está descrita na Tabela 1

Figura 2 - Mapa global de distribuição da riqueza de espécies para todas as tartarugas, cágados e jabutis. A distribuição para todos os taxa neste mapa é mostrada em vermelho, com 80% de transparência e empilhado; onde a cor vermelha mais clara = um taxon, cor vermelha mais escura => 15 taxa.



Fonte: TURTLE TAXONOMY WORKING GROUP (2017)

Tabela 1 - Ranking dos principais países ricos em biodiversidade de quelônios, com número de espécies de tartarugas e taxa (espécie e subespécie) por país, incluindo tartarugas de água doce, terrestres e marinhas.

Ranking / Número de espécies	Taxa (sp. & ssp.)
1. USA, 62	1. USA, 89
2. México, 49	2. México, 65
3. Brasil, 36	3. Índia, 41
4. China, 35	4. Indonésia, 38
Equador, 35	5. China, 37



---

6. Indonésia, 34	6. Austrália, 36
7. Colômbia, 33	Brasil, 36
Índia, 33	Vietnam, 36
9. Austrália, 32	9. Equador, 35
Vietnam, 32	10. Colômbia, 34
11. Bangladesh, 30	11. Tailândia, 33
Myanmar, 30	12. Myanmar, 31
Tailândia, 30	13. Bangladesh, 30
14. Malásia, 24	14. Malásia, 25
15. Venezuela, 23	Venezuela, 25
16. África do Sul, 21	16. África do Sul, 23
17. Congo (DRC), 19	17. Laos, 19
18. Laos, 18	18. Congo (DRC), 18
19. Guatemala, 16	Nepal, 18
Honduras, 16	20. Honduras, 17
Moçambique, 16	Tanzânia, 17
Nepal, 16	22. Guatemala, 16
Papua Nova Guiné, 16	Moçambique, 16
Tanzânia, 16	Panamá, 16
25. Angola, 15	Papua Nova Guiné, 16
Camarões, 15	Peru, 16
Kenya, 15	27. Angola, 15
Panamá, 15	Camarões, 15
Peru, 15	Costa Rica, 15
	Nicarágua, 15

---

Fonte: TURTLE TAXONOMY WORKING GROUP (2017)

No Brasil, são reconhecidas atualmente 795 espécies de répteis, sendo 36 Testudines (considerando a subespécie, são 37 spp.) e dessas, seis espécies (16%) são endêmicos do país (COSTA, 2018). A lista incluiu representantes das famílias Dermochelyidae, Cheloniidae, Emydidae, Geomydidae, Chelidae, Testudinidae, Podocnemididae e Kinosternidae. A região Norte é a mais rica, com 25 espécies de quelônios, e o Pará é também o detentor da maior riqueza de quelônios do país, com 23 táxons (18 deles continentais), ou seja, 62% dos Testudines já registrados no Brasil. Levando-se em conta que a região amazônica ainda possui importantes áreas carentes de levantamentos, e muitas espécies em vias de revisão taxonômica, é de se esperar um relevante aumento da riqueza desses estados no futuro próximo (COSTA, 2018).

### 1.1.2 Uso e Conservação

As tartarugas são um dos mais importantes e dinâmicos componentes da fauna de vertebrados de ecossistemas marinhos, terrestres e de água doce (BUJES, 2008). São

elementos essenciais das redes tróficas dos rios, exercendo grande influência nas funções vitais, como fluxo de energia, ciclagem de nutrientes e manutenção da qualidade da água (MOLL e MOLL, 2004). Entretanto, segundo Behler (2000), “Não existe um grupo de vertebrados que enfrente maiores problemas de sobrevivência hoje. As tartarugas viram os grandes dinossauros ir e vir e agora estão enfrentando sua própria crise de extinção”.

O estado de perigo em que as tartarugas existem é uma trágica ironia, considerando o notável conjunto de adaptações evolutivas que elas possuem (TURTLE CONSERVATION COALITION, 2018). O casco evoluiu há mais de duzentos milhões de anos, serviu-lhes bem, junto com sua extrema longevidade (POUGH, 2008). Infelizmente, esses traços não as protegem do desenvolvimento humano ou depredações, e suas populações estão sendo extirpadas pelo desenvolvimento, agricultura, poluição da terra e da água (TURTLE CONSERVATION COALITION, 2018) e sofrendo contaminação por metais pesados como o mercúrio (PIGNATI, 2018).

As tartarugas servem como uma importante fonte de proteína, muitas vezes sazonal, para populações humanas rurais e urbanas, especialmente em países em desenvolvimento (KLEMENS e THORBJARNARSON, 1995). Áreas que mantinham populações de tartarugas incrivelmente densas há dez anos foram varridas por colecionadores para mercados de alimentos e exportação (BEHLER, 2000). Elas são comidas junto com seus ovos, coletadas tanto por pessoas cujas sociedades o fazem há séculos, quanto para alimentar gostos atuais e exóticos. Em algumas partes do mundo, as tartarugas também são usadas em medicamentos tradicionais e no comércio de animais de estimação, tanto legal quanto ilegal, ameaçando severamente muitas espécies (ALTHERR e FREYER, 2000).

Diversas espécies de tartarugas de água doce e jabutis foram submetidos à predação humana durante séculos, mas foram as mudanças na economia asiática, geradas quando a moeda chinesa tornou-se conversível, que abriram o acesso direto aos mercados estrangeiros (BEHLER, 1997), conseqüentemente, na Ásia, as populações de quelônios estão sob a ameaça por uma variedade de impactos causados pelo homem, inclusive coleta para consumo local, coleta para o comércio regional e internacional de pets e alimentos, e pela introdução de predadores e competidores (van DIJK et al., 2000). Na China, as tartarugas também são procuradas como especiarias por causa da crença popular difundida, inspirada pela medicina tradicional chinesa, que carne ou casco de tartaruga possui propriedades especialmente nutritivas ou curativas (LAU e SHI 2000). Em vários estados da América, enquanto a sopa feita a partir da tartaruga jacaré (*Macrochelys temminckii*) é considerada uma iguaria, a

espécie encontra-se em perigo, e está listada como uma espécie ameaçada pela IUCN (van DIJK et al., 2011).

As tartarugas marinhas tradicionalmente fornecem uma fonte de subsistência de alimentos para muitas tribos indígenas na costa do México, enquanto a tartaruga verde (*Chelonia mydas*) serviu como a principal forma de proteína animal para os índios Seri ao longo do litoral de Sonora (DELGADO e NICHOLS, 2005). Estes répteis marinhos contribuem com proteínas de alta qualidade, micronutrientes essenciais e vitaminas do complexo B na dieta (OLMEDO e FARNÉS, 2004). A sobre-exploração das tartarugas marinhas pelos baleeiros em meados do século 19, o aumento da popularidade da carne de tartaruga no Reino Unido e o aumento da coleta de couro de tartaruga e carapaças, levou ao colapso inúmeras populações de tartarugas marinhas no final do século XX (DELGADO e NICHOLS, 2005; MANCINI e KOCH, 2009). Segundo Poloczanska et al. (2009), outro fator que torna as tartarugas marinhas vulneráveis são às alterações climáticas, devido ao papel que a temperatura desempenha na determinação do sexo dos embriões, e o aumento dessa temperatura pode causar a feminização de toda uma população, além de elevar o nível do mar causando um impacto negativo nas praias de desova. Além do aquecimento global, outras quatro ameaças comprometem a sobrevivência das tartarugas marinhas no futuro, dentre elas estão: os impactos da pesca, colheita direta de adultos e ovos, desenvolvimento costeiro, poluição causada por lixo no mar e patógenos. Em decorrência desses fatores, hoje, todas as sete espécies de tartarugas marinhas estão listadas na Lista Vermelha da IUCN de Espécies Ameaçadas como “Em perigo” ou “criticamente em perigo” (TURTLE CONSERVATION COALITION, 2018).

Na região amazônica, elas desempenham um papel historicamente importante como recurso natural (ARAÚJO, 2009; PEZZUTI, 2010; SAMPAIO, 2003) sendo capturadas pelos indígenas muito antes à conquista europeia (LIMA et al, 2012) e ameaçadas pela colheita, perda e degradação do habitat causada pela expansão humana ao longo das vias navegáveis amazônicas (MITTERMEIER, 1978). No rio Negro e na Amazônia como um todo, o consumo de quelônios é uma maneira de se obter carne ou proteína pelas comunidades tradicionais (ALHO, 1984), que fazem uso desse recurso natural para consumo próprio (ALFINITO, 1980; PÁDUA, 1982; SMITH, 1979;), entretanto, esses animais e seus subprodutos também foram por muito tempo comercializados, sendo coletados milhares de ovos e animais adultos por ano (BATES, 1892; TCC, 2018; SMITH, 1979). Este hábito, associado ao intenso comércio ilegal, levou à drástica diminuição de suas populações naturais e ao aparentemente declínio deste recurso, no último século (LIMA et al, 2012;

MITTERMEIER, 1975; VOGT, 2001). Dois gêneros de quelônios, *Podocnemis* e *Kinosternon*, se destacam e são os mais explorados na região norte do Brasil, outros gêneros são coletados ocasionalmente para uso em medicina tradicional, e dificilmente são consumidos (ALHO, 1985; BRITO et al., 1978; PEZZUTI et al., 2010). Na região metropolitana de Belém a aquisição desses animais tem sido expressivamente feita por vendas ilegais e oriundas de capturas do próprio ambiente e não do cultivo, o que tem contribuído para a diminuição dos estoques naturais desses répteis em seus habitats (BRITO et al., 2016, CRISTO et al., 2017).

De todos os principais grupos de vertebrados, as tartarugas estão entre os mais ameaçados de extinção (BURKE et al., 1993). Do total de 356 espécies, 148 (60,4% das espécies incluídas na Lista Vermelha da IUCN 2017 e 41,6% de todas as espécies de tartarugas, cágados e jabutis) são oficialmente listadas como Ameaçadas pelos critérios da IUCN, categorizadas como vulneráveis, ameaçadas ou criticamente ameaçadas (TURTLE CONSERVATION COALITION, 2018). Além disso, se levarmos em conta as avaliações preliminares do Grupo Especialista em jabutis e cágados (TFTSG) da IUCN sobre as espécies anteriormente não avaliadas e as atualizações em andamento, 114 (32,0%) de todas as espécies estão severamente ameaçadas (CR ou EN), 179 (50,3%) são vulneráveis, ameaçadas ou criticamente ameaçadas, e 186 (52,2%) estão ameaçadas ou extintas (TURTLE TAXONOMY WORKING GROUP, 2017; TURTLE CONSERVATION COALITION, 2018). Essas porcentagens são mais terríveis para as tartarugas do que para os principais grupos taxonômicos de vertebrados. Apenas os primatas não humanos, com aproximadamente 61% das espécies ameaçadas de extinção, estão em um estado mais precário (TURTLE CONSERVATION COALITION, 2018).

Alguns esforços para proteger as tartarugas foram frustrados, aparentemente devidos a uma peculiaridade do desenvolvimento embrionário (POUGH, 2008), pois o sexo para algumas espécies é determinado pela temperatura que os ovos são expostos no ninho (FERREIRA JÚNIOR, 2003). Esse dado enfatiza a importância crítica da informação relativa à biologia básica dos animais para uma conservação e um manejo bem sucedido (POUGH, 2008). Características como o lento período de maturação de todas as espécies de quelônios os deixa extremamente vulneráveis as pressões humanas (TURTLE CONSERVATION COALITION, 2018). Além disso, um longo período de vida geralmente está associado à uma baixa taxa de substituição de indivíduos na população e características como essas podem levar uma espécie ao risco de extinção (SELERÁ JÚNIOR, 2005).

É importante destacar que a conservação desse recurso, que inclui, entre outros, vertebrados tetrápodes mais primitivos que existem na terra, requer uma grande inovação e participação, pois as ameaças que impactam a sobrevivência das espécies mais vulneráveis, vão desde a destruição de suas áreas de nidificação cada vez mais expostas aos impactos das mudanças climáticas devido à erosão zonas costeiras de grandes praias, ou as inundações atemporais em zonas ribeirinhas (MORALES-BETANCOURT et al., 2015). Perdê-los não só degradaria os ecossistemas e contribuiria à perda generalizada de biodiversidade; isso destruiria uma parte importante de nossa cultura (TURTLE CONSERVATION COALITION, 2018).

## 1.2 Kinosternidae

A Família Kinosternidae compreende 25 espécies de tartarugas aquáticas e semiaquáticas, restritas ao Novo Mundo (estritamente americana), e distribuídas do Canadá a Argentina (IVERSON et al., 2013).

Existem duas subfamílias, as Staurotypinae e as Kinosterninae, cada uma com dois gêneros. Os gêneros de Staurotypinae, *Claudius* e *Staurotypus*, são endêmicos no México central e se estendem ao sul, no norte da América Central. Os gêneros de Kinosterninae, consistindo de *Kinosternon* e *Sternotherus*, variam mais amplamente, ocorrendo do sul do Canadá por grande parte da América do Sul (KIRKPATRICK, 1997).

A subfamília Kinosterninae é um grupo muito maior e mais variado que os Staurotypinae. As tartarugas da subfamília Kinosterninae podem ser distinguidas dos quelônios de Staurotypinae pelo número de escudos do plastrão. Os Kinosterninae têm dez ou onze escudos em comparação com os sete ou oito em Staurotypinae. Outra característica diagnóstica da subfamília é a ausência do osso entoplastral presente nos Staurotypinae, embora essa característica seja menos útil na comparação de tartarugas vivas (KIRKPATRICK, 1997).

Dois gêneros estão presentes na subfamília Kinosterninae, o gênero *Kinosternon* (SPIX, 1824) (tartarugas de lama), com pelo menos 18 espécies e quatro de subespécies, e o gênero *Sternotherus* (BELL in ↑ GRAY↑ , 1825) (tartarugas almiscaradas), com três espécies, uma das quais possui duas subespécies (BERRY e IVERSON, 2011). Tartarugas almiscaradas são nativas dos Estados Unidos, com uma espécie (*Sternotherus odoratus*) chegando ao Canadá. As tartarugas de lama são mais amplamente dispersas, com espécies encontradas de Connecticut (*Kinosternon subrubrum*) ao sul através das partes sul e central

dos Estados Unidos, através do México e América Central, e entrando na América do Sul até o norte da Argentina (*Kinosternon scorpioides*) (Linnaeus, 1766) (KIRKPATRICK, 1997).

A família Kinosternidae também apresenta uma diversidade impressionante de características de história de vida quando comparada a outras famílias de tartarugas, pois as espécies vivem em ambientes que variam de habitats temperados do norte aos tropicais no sul, das florestas as pastagens e ao deserto (BONIN et al., 2006). Em geral, os membros desta família são pequenos, discretos, malcheirosos e geralmente indescritíveis (BONIN et al., 2006; SCHILDE, 2001; VETTER, 2005).

Inclui espécies com comprimento de carapaça que variam de 10 a 40 cm de comprimento (KIRKPATRICK, 1997; RUEDA-ALMONACID, 2007) e dimorfismo de tamanho sexual dominado por machos (CEBALLOS et al., 2013). O grupo inclui membros capazes de permanecer submersos por longo período (BELKIN, 1968), e outros que sobrevivem à seca, sendo capazes de estivar durante longos períodos, tornam-se inativos e supostamente exibindo uma diminuição na taxa metabólica (LIGON 2001; SEIDEL 1978, 1980). Em populações onde a disponibilidade de água é sazonalmente intermitente, os rigores fisiológicos da dormência terrestre prolongada parecem propensos a selecionar um conjunto de características comportamentais e fisiológicas coadaptadas, que aumentam a sobrevivência à seca (CHRISTIAN et al., 1996).

Classificação taxonômica atual da família Kinosternidae, com ênfase no gênero *Kinosternon* (UETZ e HOSEK, 2018).

Reino: Animalia

Filo: Chordata

Classe: Sauropsida

Ordem: Testudines

Subordem: Cryptodira

Família Kinosternidae (25 spp. 8 † spp)

○ Subfamília: Staurotypinae

Gênero: *Claudius*: 1 spp.

Gênero: *Staurotypus*: 2 spp. e 1 † spp.

○ Subfamília Kinosterninae

Gênero: *Stenotherus*: 4 spp.

Gênero: *Kinosternon* 18 spp.

*Kinosternon acutum*

*Kinosternon alamosae*

*Kinosternon angustipons*

*Kinosternon arizonense*

*Kinosternon baurii*  
*Kinosternon chimalhuaca*  
*Kinosternon creaseri*  
*Kinosternon dunni*  
*Kinosternon durangoensi*  
*Kinosternon flavescens*  
*Kinosternon herrari*  
*Kinosternon hirtipes*  
*Kinosternon integrum*  
*Kinosternon leucostomum*  
*Kinosternon oaxacae*  
*Kinosternon sonoriense*  
*Kinosternon subrubum*  
*Kinosternon scorpioides*  
     *Kinosternon scorpioides abaxallari*  
     *Kinosternon scorpioides albogulari*  
     *Kinosternon scorpioides cruentatum*  
     *Kinosternon scorpioides scorpioides*

#### 1.2.1 *Kinosternon scorpioides scorpioides* - muçuã

*Kinosternon scorpioides* é uma das 18 espécies que formam a subfamília Kinosterninae e foi descrito por Linnaeus em 1766 como *Testudo scorpioides*, e a localidade tipo é o Suriname (UETZ et al., 2014). Existem pelo menos 13 sinônimos, no entanto, Gray (1821) foi o primeiro a usar a combinação *Kinosternon scorpioides*.

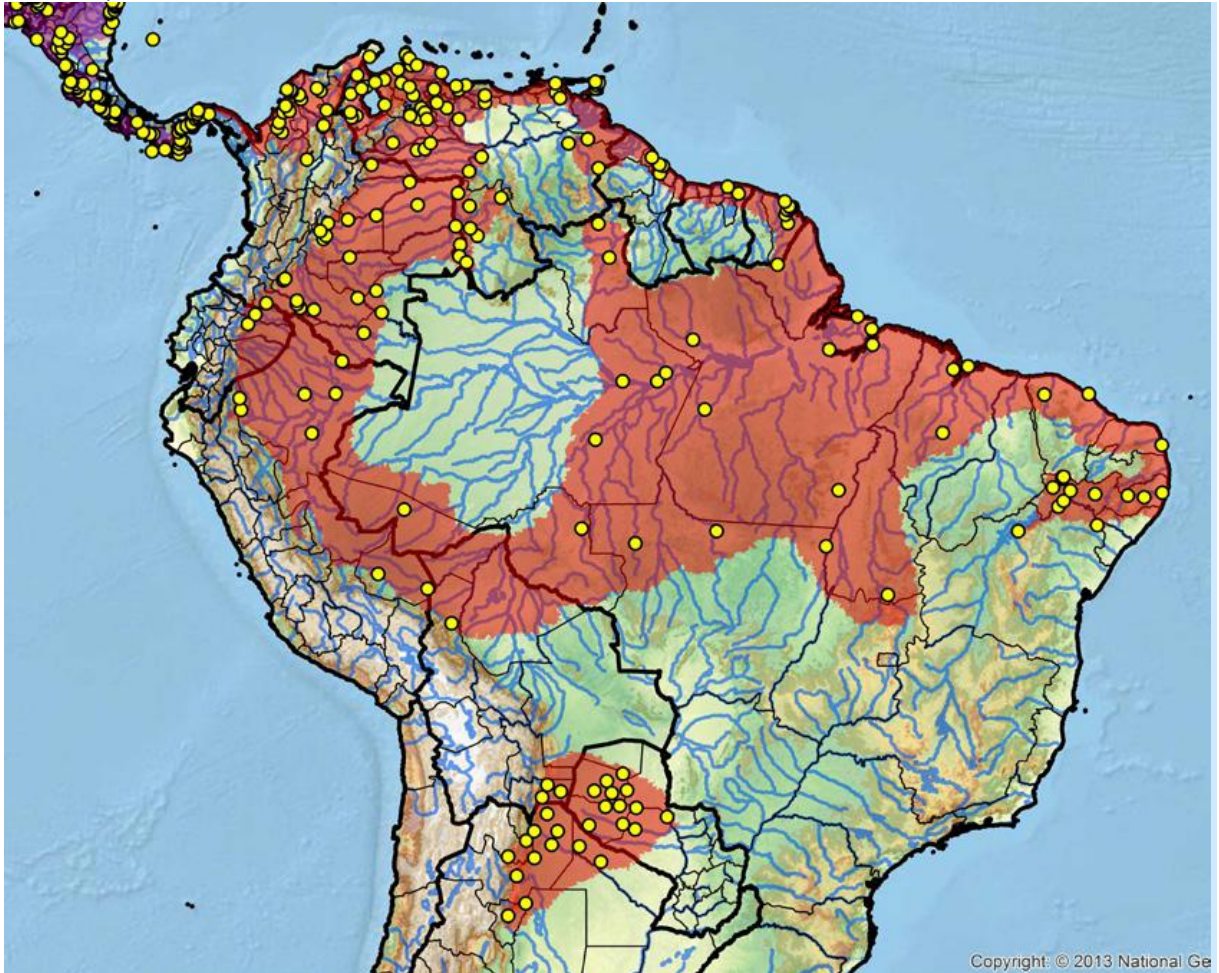
A espécie é também chamada de tartaruga da lama, tartaruga almiscarada ou tartaruga escorpião, por seu hábito de viver em locais alagados, pelo odor que exalam quando molestadas e pela estrutura córnea na ponta da cauda (PRITCHARD e TREBBAU, 1984; ERNEST e BARBOUR, 1989; BERRY e IVERSON, 2001). Segundo Pough, (2008) as glândulas almiscaradas são bem desenvolvidas e localizadas na região axilar e inguinal.

Com ocorrência da América Central até o norte da Argentina, tem sua distribuição no México, Argentina, Bolívia, Brasil, Colômbia, Equador, Guiana Francesa, Guiana, Paraguai, Peru, Suriname e Venezuela (BERRY e IVERSON, 2011; ERNST e BARBOUR 1989; FORERO-MEDINA et al., 2007; TURTLE TAXONOMY WORKING GROUP, 2017).

*K. s. scorpioides* é uma das quatro subespécies da espécie *K. scorpioides* (BERRY e IVERSON, 2011; IVERSON, 2013; TTWG, 2017) e é o único representante da família Kinosternidae encontrado na Amazônia brasileira (ROCHA e MOLINA, 1990, VIANA et al., 2015). No Brasil é encontrado com maior ocorrência na Ilha do Marajó-Pará, mas também no Nordeste e Centro-Oeste do país, nos Estados do Acre, Alagoas, Amapá, Amazonas, Bahia, Ceará, Goiás, Maranhão, Mato Grosso, Minas Gerais, Paraíba, Pernambuco, Piauí, Rio

Grande do Norte, Rondônia, Sergipe, Tocantins (Figura 3) (TURTLE TAXONOMY WORKING GROUP, 2017).

Figura 3 – Mapa de abrangência da espécie *Kinosternon scorpioides scorpioides* na América do Sul. Com pontos amarelos na Argentina, Bolívia, Brasil, Colômbia, Equador, Guiana Francesa, Guiana, Panamá, Paraguai, Perú, Suriname, Trinidad e Venezuela.



Fonte: IUCN Red List: Least Concern [Not Listed] (1996) TFTSG Draft Red List: Least Concern (South America regional) (2011)

Costa et al. (2010) relataram o terceiro registro deste táxon para o Estado de Mato Grosso representando o primeiro registro para a bacia do rio Aripuanã, que fica distante apenas 390 km e 910 km a oeste dos dois registros anteriormente conhecidos desta espécie em Mato Grosso, reforçando a importância dos inventários para a espécie. Além deste, Tomas et al., (2015) realizaram o primeiro registro da espécie para a bacia do Alto Paraguai, os primeiros registros para o Estado de Mato Grosso do Sul, o que representa uma expansão da distribuição da espécie. Silveira et al. (2011) registraram a coleta de um espécime de *Kinosternon scorpioides scorpioides* no município de Porteirinha, norte de Minas Gerais,



ampliando de forma significativa a distribuição geográfica conhecida da subespécie, representando o limite meridional dessa distribuição no Brasil.

É conhecido como “muçũa” no Estado do Pará e “jurarã” no Estado do Maranhão, sendo classificado como uma espécie comum, que possui tolerância ecológica, ocorrendo em várias unidades de conservação, e apesar de suas subpopulações nesses estados serem intensamente utilizadas na alimentação humana, não existem ameaças evidentes, e a espécie foi avaliada como Menos Preocupante (LC) (VOGT et al., 2015).

A espécie foi descrita por Goeldi (1906) e Rodrigues da Cunha (1970) que escreveram, em termos gerais, “que é uma tartaruga comum”, mas os autores se basearam somente na cidade de Belém, onde a população do muçũa era grande.

### 1.2.2 Fenótipo e Nutrição

O muçũa é um quelônio de médio porte, dentro da família Kinosternidae, atingindo de 9,2 a 17,0 cm de comprimento da carapaça quando adulto (CASTRO, 2006; BERRY e IVERSON, 2011; ERNEST e BARBOUR, 1989).

Pode ser reconhecido imediatamente por apresentar três quilhas longitudinais na carapaça que também é estreita. Outra característica que o diferencia de outras espécies de quelônios é sua carapaça que é composta por 36 escudos, sendo 5 escudos vertebrais, 4 pares de escudos costais, 1 escudo nugal e 11 pares de escudos marginais (Figura 4). Os escudos do plastrão são divididos em pares por uma linha longitudinal, com exceção do primeiro chamado de escudo gular, seguido por um par de humerais, peitorais, abdominais, femorais e anais, respectivamente, totalizando 11 escudos. Na intercessão da carapaça com o plastrão, podemos observar também os escudos axilares e inguinais (GOULART 2004). É considerado um cágado por ter o hábito semiaquático e apresentar membranas interdigitais nas patas (Figura 5).

A cabeça é um pouco larga e forte (FREIBERG, 1981; PRITCHARD e TREBBAU, 1984; ERNEST e BARBOUR, 1989; POUGH, 2008). A parte superior da tomia maxilar tem uma ponta apical fortemente encurvada, especialmente nos machos (Figura 5) (MONTES-CORREA et al., 2017) utilizada também para proteção.

Figura 4 - Fêmea de *Kinosternon scorpioides scorpioides* evidenciando as três quilhas (pontas de setas) e os 36 escudos da carapaça.



Fonte: Arquivo pessoal

Figura 5 – Fêmea (♀) e macho (♂) de *Kinosternon scorpioides scorpioides* evidenciando as membranas interdigitais (ponta de seta preta) e parte superior da tomia maxilar encurvada no macho (estrela preta).



Fonte: Arquivo pessoal

Estudos analisando os dados ponderais e biométricos de 74 machos e 175 fêmeas adultas de muçã obtiveram em média 314 gramas e 14,79 cm de comprimento de carapaça para os machos e em média 430 gramas e têm em média 15 cm de comprimento de carapaça para as fêmeas (CASTRO, 2006).

A cor da carapaça varia do marrom ao verde oliva ou preto (PRITCHARD e TREBBAU, 1984; BERRY e IVERSON, 2001). A cor da cabeça pode exibir variação geográfica e ser marrom, cinza ou preta com manchas de padrão creme, laranja, vermelho, rosa ou amarelo. A cabeça dos machos é bastante pigmentada, chegando a ser negra, a das fêmeas é bem clara (Figura 6) (CASTRO, 2006).

No muçã o plastrão é muito largo e ligado à carapaça através de pontes também largas, formada pelos escudos axilar, na porção anterior e inguinal, na porção posterior (PRITCHARD, 1964; FREIBERG, 1981; ERNEST e BARBOUR, 1989). Apresentam duas articulações (dobradiças), uma entre os ossos epiplastrão e hipoplastrão, e outra entre o hipoplastrão e xifiplastrão, que lhe dá a capacidade de abrir e fechar total ou parcialmente a carapaça, como um método de proteção para cabeça, pernas e cauda (Figura 7) (BERRY et al., 2012).

Os membros e cauda são cobertas por uma pele de cor cinza. Em muitos indivíduos a ponta da cauda apresenta uma unha (PRITCHARD, 1964; MAHAMOUD, 1967), como um escorpião, o que denominou a espécie por Linnaeus, que o descreveu como similar ao ferrão de um escorpião (BERRY e IVERSON, 2001). Segundo Mahamoud (1967), a unha encontra-se presente apenas nos machos, mas, segundo Castro (2006), ela está presente nos machos e nas fêmeas (Figura 8).

Estudos relacionados à pele do muçã a descrevem como sendo delgada e composta de duas camadas, epiderme e derme, a primeira é formada por um epitélio estratificado queratinizado com estratos germinativo e espinhoso, o estrato granuloso não foi observado e o estrato córneo apresenta uma delgada camada de queratina mole, a segunda apresenta fibroblastos e fibras colágenas formando feixes espessos e dispostos em várias direções e não foram observadas papilas dérmicas e nem glândulas (ABREU-SILVA et al, 2014).




Figura 6 - Dimorfismo sexual em *Kinosternon scorpioides scorpioides*. Macho ♂ com a coloração da cabeça com pigmentação escura e fêmea ♀ com a coloração da cabeça amarela.



Fonte: Arquivo pessoal

Figura 7 – Casco de *Kinosternon scorpioides scorpioides* evidenciando os escudos da ponte: (a) axilar e (b) inguinal; plastrão com dobradiças, no lobo anterior fechada (seta preta) e lobo posterior aberta (seta branca).



Fonte: Arquivo pessoal

Figura 8 - Presença da extremidade cornificada (unha) e dimorfismo sexual em *Kinosternon scorpioides*. Macho ♂ com a cauda longa e fêmea ♀ com a cauda curta.



Fonte: Arquivo pessoal

Pode habitar ambientes aquáticos lóticos e lênticos, incluindo áreas antropizadas (BERRY e IVERSON, 2011). Seus membros que são ligeiramente espalmados, com membranas interdigitais, estão bem adaptados para caminhar pelo fundo de corpos de água, podendo ser encontrado no fundo das lagoas, charcos e áreas alagadas, porém, durante o período de reprodução, é possível encontrá-lo em terra firme (SORIANO et. al., 1997), entretanto, os muçuãs conseguem subir alguns metros em árvores, provavelmente para se aquecerem ao sol, e “se uma tartaruga lhe cair sobre a cabeça quando você estiver passeando de canoa, é provável que seja um muçuã” (POUGH, 2008).

A espécie desenvolveu especialidades extraordinárias para resistir à seca do verão, quando as condições climáticas e alimentares são desfavoráveis, permanecendo enterrados sob o solo, em estado de baixo metabolismo e consumindo reservas energéticas. Este mecanismo é conhecido como estivação (hibernação), e está inteiramente ligado às oscilações de temperaturas ambientais, regulando assim, sua temperatura corporal, de modo a evitar o estresse térmico (BRASIL, 1989; PEREIRA et al., 2007b). Estabelecendo uma conexão com esta condição de privação alimentar, estudos dos efeitos do jejum em muçuã concluíram que a espécie apresenta adaptações metabólicas em que o glicogênio hepático é a primeira reserva a

ser mobilizada, seguida por lipólise e um padrão de resposta metabólica lenta (OLIVEIRA et al., 2013).

A dieta da espécie em vida livre inclui uma ampla variedade de alimentos de origem vegetal e animal, de acordo com a densidade populacional e disponibilidade de recursos, esta espécie pode ser generalista oportunista ou predominantemente carnívora (POUGH, 2008), entretanto, presume-se que a dieta carnívora seja de presas de pouca mobilidade, pois não é muito bom nadador por causa da pequena extensão de suas palmas, pelo que é considerado uma espécie de hábitos bentônicos (RUEDA-ALMONACID et al. 2007). A composição da dieta generalista depende do local onde se encontram, podendo se alimentar de peixes vivos e mortos, girinos, insetos, pequenos animais, e materiais em decomposição (PRITCHARD e TREBBAU, 1984). O consumo de material vegetal tem sido documentado, como frutas, macrófitas aquáticas, sementes, flores e algas (CARVALHO et al., 2008).

A competição por itens alimentares pode alterar se outros quelônios estiverem presentes. Estudos em Belize com *K. leucostomum*, *K. scorpioides*, *Sternotherus triporcatus* e *Trachemys scripta* mostraram que a dieta é alterada com a mudança de densidade das tartarugas (VOGT et al., 1988; MOLL, 1976).

Para animais criados em cativeiro e submetidos a dietas a base de rações especificamente formuladas para *K. s. scorpioides*, Fernandes Neto (2013), sugere um nível de minerais de 5,7% Ca e 3,0% P na fase de crescimento e um nível minerais de 5,0% Ca e 2,6% de P na fase adulta. Muçuãs submetidos a diferentes manejos alimentares produziram diferenças no desempenho de postura e espessura da casca dos ovos, sendo os animais alimentados com dietas úmidas proteicas, de origem animal, os que obtiveram o melhor desempenho (ARAÚJO et al., 2012).

O esôfago da espécie foi caracterizado por apresentar as túnicas mucosa, submucosa, muscular e serosa. A túnica mucosa apresenta cílios, enquanto que na submucosa não foram encontradas as glândulas esofágicas (PEREIRA et al., 2005). Já o tubo intestinal é formado por mucosa, submucosa, túnica muscular e serosa, com presença de vilosidades com diferentes formas e tamanho nos segmentos duodeno, jejuno-íleo e pregas no intestino grosso. Células caliciformes foram evidenciadas por PAS e notou-se o aumento na concentração dessas células nas vilosidades a medida que se aproxima da região caudal do tubo (COSTA, 2017).

Estudos descrevem o fígado de muçuã como um órgão volumoso e robusto, de coloração marrom púrpuro, posicionado crânio-medialmente em relação ao coração e com o intestino delgado caudo-medialmente. Possuindo cinco lobos sendo dois à esquerda e três à

direita do plano médio do corpo, com a vesícula biliar posicionada entre os lobos da direita. Diferindo de indivíduos próximos evolutivamente como as salamandras, cobras e outros vertebrados (MACHADO-JÚNIOR et al., 2005). Em seus estudos no fígado de muçua, Costa (2017) observou hepatócitos bastante vacuolizados e sinusóides com hiperemia sanguínea, além de centros melanomacrófagos que aumentava sua concentração à medida que os animais se tornavam mais velhos.

No *Kinosternon s. scorpioides*, a aorta apresenta-se diferente do que classicamente se conhece para as espécies domésticas, entretanto, essa descrição assemelha-se à relatada para tartarugas dos gêneros *Chrysemys Clemmys*, *Chelonoidis carbonarius* e *paraTrachemys scripta elegans* (OLIVEIRA et al., 2009). Esta artéria mostra-se dupla na sua origem, na base do coração, recebendo a denominação de aortas esquerda e aorta direita, que deixam o coração pela parte ventral e segue em sentido caudal do corpo do animal, com emissão de ramos viscerais pela aorta esquerda (OLIVEIRA et al., 2009). Os resultados de um estudo sobre a anatomia do circuito venoso da região posterior do corpo do muçua descreve que o sangue proveniente dessa região é drenado em parte pela grande veia cava posterior, que recebe vasos coletores vindo do sistema porta-renal e outra parte pela veia hepática esquerda que por sua vez recebe o sangue vindo da veia abdominal e do sistema porta-hepático (PEREIRA et al, 2011).

### 1.2.3 Reprodução

Os órgãos sexuais da espécie são semelhantes aos das demais classes de tartarugas (RODRIGUES, 2015). Os machos possuem um par de testículos de formato oval, assimetricamente dispostos dentro da cavidade celômica, com o testículo direito mais cranialmente posicionado e levemente mais pesado que o testículo esquerdo, circundados pelo intestino delgado e fixados pelo mesórquio e o mesocólon, sua cor varia de amarelo pálido a amarelo dourado, conforme o período reprodutivo (VIANA et al., 2014a). Seguidos de epidídimos convolutos e contínuos aos ductos deferentes, que se abrem no interior da cloaca, com o pênis, apresentando formato sulcado ventralmente, composto de raiz, corpo com dois corpos cavernosos, separados por um sulco, por onde pode escorrer o sêmen e a glândula apresenta-se enegrecida (CARVALHO et al., 2010). Os testículos estão divididos em rede testis, ducto eferente e ducto epididimário com diferenças de acordo com a estação. No período chuvoso eles apresentaram um epitélio pseudoestratificado estereociliado e no período de seca, eles se caracterizaram por células simples, cúbicas e não ciliadas (VIANA et

al., 2013). A produção espermática foi evidenciada durante o ano todo, porém é maior durante o período de chuvas (RODRIGUES, 2015). Em machos o peso corporal, tamanho das gônadas, tamanho e morfologia dos testículos e concentrações hormonais estão relacionados às condições ambientais que, refletem na sazonalidade reprodutiva da espécie (VIANA et al., 2013, 2014a; 2014b; 2014c; SOUSA et al., 2014). Todos os testículos de muçã analisados por Oliveira et al. (2008) apresentaram espermatogênese ativa com túbulos seminíferos preenchidos com células germinativas em vários estágios de desenvolvimento, ou seja, espermatogônias, espermatócitos, espermatídes e espermatozóides, além de células de Sertoli em túbulos seminíferos ao qual as espermatogônias se ligam, e no parênquima intersticial testicular, foi observada a predominância de células de Leydig, tecido conjuntivo e vasos sanguíneos, sugerindo que estes animais estavam em época reprodutiva, e que a estrutura do testículo da espécie é semelhante a de outros quelônios. Análises morfométricas demonstraram que machos com peso corporal, testicular e índice gonadossomático de 330,58 g, 792,5 mg e 0,48%, respectivamente, e com 59,8 milhões de células de Leydig, ocupando 5,91% do parênquima testicular, e com volume individual de 43,22µl encontravam-se sexualmente maduros e com espermatogênese ativa (OLIVEIRA, 2009).

O aparelho genital feminino é composto por um par de ovários e ovidutos. Os ovários são constituídos por folículos em diferentes estágios de desenvolvimento, sustentados pelo mesovário, enquanto que os ovidutos estavam fixados pelo mesoviduto e divididos em cinco segmentos, infundíbulo, magnum, istmo, útero e vagina. Esta última inserida na cloaca, compartimento comum aos aparelhos urogenital e digestório (MACHADO-JÚNIOR et al., 2006). Foi observado um início de crescimento vitelogênico dos folículos ovarianos de muçã a partir de outubro e até março, e ovos com casca mineralizada se encontravam presentes nos ovidutos após 180 dias, a partir de setembro, essa deposição de cálcio nos ovos coincide com o final do período chuvoso e início da estação seca na localidade de ocorrência dos animais (COSTA et al., 2009). Entretanto, nos estudos desenvolvidos por CHAVES et al. (2012), os ovários mostraram-se sexualmente maduros durante o ano todo.

Mesmo desconhecendo muitos aspectos de sua biologia reprodutiva em vida livre, sabe-se que a cópula se dá em terra e/ou em águas rasas, os ninhos são geralmente cavados na base de arbustos distantes até 200 m de corpos de água (RUEDA-ALMONACID, 2007).

Analisando as atividades reprodutivas do muçã em cativeiro, Rodrigues e Borges-Nojosa, (2013) perceberam que o acasalamento pode ser influenciado pela qualidade da água, pois eles observaram mais eventos de acasalamento durante a troca de água do que nos outros dias.



O período de acasalamento em cativeiro foi registrado iniciando no mês de abril e estendendo-se até agosto, maio e junho foram os meses de maior atividade e a nidificação ocorreu entre os meses de maio a setembro em todos os anos (CASTRO, 2006). Quanto à ovipostura de animais criados em cativeiro, Chaves (2012) relata que as fêmeas podem por ovos o ano todo, mas Castro (2006) afirma que há uma sazonalidade e que a postura ocorreu entre os meses de maio a setembro em todos os cinco anos de estudos. As fêmeas constroem seus ninhos com as patas traseiras, numa profundidade de 10 cm por 12 cm de diâmetro, com postura de 1 a 7 ovos, que nas fêmeas jovens tem em média 7,7 g, 3,4 cm de comprimento e 1,9 cm de largura e nas fêmeas mais velhas tem em média 9,8 g, 3,8 cm de comprimento e 2,0 de largura (CASTRO, 2006).

O período de incubação dura entre 3-6 meses em vida livre e depende da temperatura e a umidade (RUEDA-ALMONACID, 2007). Em cativeiro o período de incubação variou de 111 a 164 dias, com média de 136 dias e percentagem de eclosão de 67,8% (CASTRO, 2006).

As análises histológicas de embriões com até 50 dias de incubação, mostrou que as gônadas estavam indiferenciadas, e após esse período, observou-se gônadas diferenciadas, onde os ovários apresentaram córtex com folículos primordiais de diferentes tamanhos e medula com um estroma rico em vasos, e os testículos possuíam túnica albugínea na região cortical e o epitélio seminífero na região medular (BRAGA, 2016).

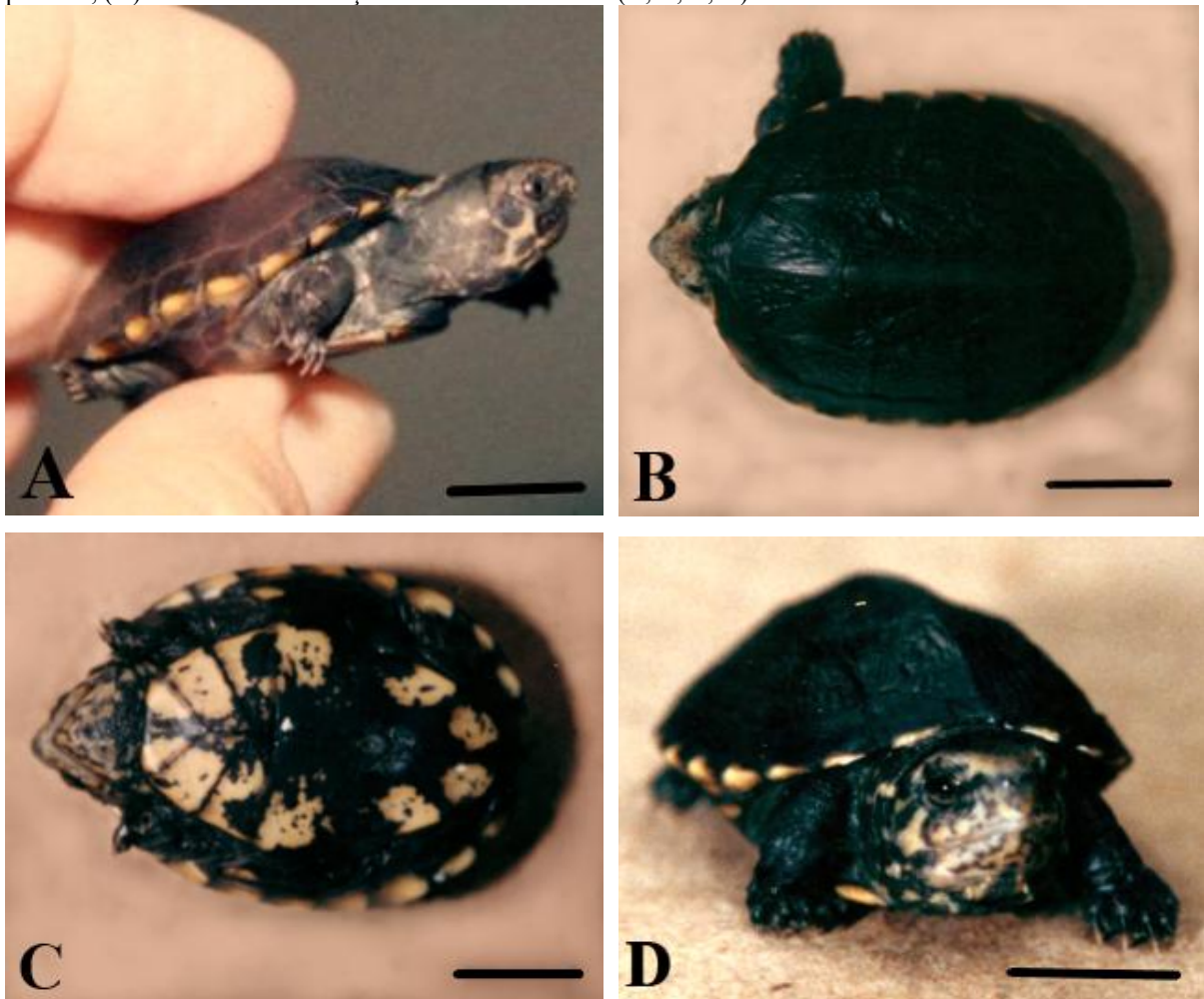
Ao nascerem, os filhotes apresentam em média de 6,5 g de peso, 3,1 cm de comprimento de carapaça, 2,2 cm de largura de carapaça, 2,7 cm de comprimento de plastrão e 1,8 cm de largura de plastrão. A carapaça é de cor negra com pequenas manchas amarelas na borda, o plastrão é amarelo nas extremidades e negro no centro, o pescoço, os membros e a cauda são de cor cinza, a cabeça é bem grande, amarela com pintas pretas (Figura 9), o pescoço, os membros e a cauda são de cor cinza e a cabeça é bem grande, amarela com pintas pretas, a maxila e a mandíbula são amarelas com pintas pretas. A cauda é curta em todos os recém-nascidos (CASTRO, 2006). Em filhotes com um mês de vida, a cor negra é substituída pelo marrom (Figura 10).

#### 1.2.4 Sanidade

Devido à sua extensa atividade terrestre, o muçã é comumente parasitado (BURRIDGE e SIMMONS 2003, PEREIRA et al 2007, DANTAS et al. 2010). Ectoparasitas que se alimentam de sangue, como carrapatos e ácaros, estão associados a áreas abertas e terras cultiváveis e tem sido reportados como uma ameaça potencial para a conservação das


tartarugas continentais na América Latina, porque agem como vetores de doenças (BURRIDGE e SIMMONS 2003; GARCÉS- RESTREPO et al. 2013). Carrapatos da espécie *Amblyomma dissimile* foram identificados parasitando alguns espécimes de muçã encontrados em remanescentes florestais e áreas abertas na Colômbia (BEDOYA-CAÑÓN, 2018) e duas fêmeas dessa espécie de carrapato foram encontradas em dois espécimes de muçã provenientes da Guatemala e que estavam prontos para serem desembarcados na Flórida (BURRIDGE e SIMMONS 2003), alertando para um grande problema, pois algumas doenças transmitidas por carrapatos introduzidos podem causar estragos entre populações de espécies nativas suscetíveis (BURRIDGE et al., 2000).

Figura 9 – Recém-nascidos de *K. s. scorpioides*. (A) vista lateral; (B) vista dorsal: carapaça; (C) vista ventral: plastrão; (D) vista anterior: cabeça. Barra de escala: 1cm (A, B, C, D).



Fonte: Arquivo pessoal

Figura 10 – Filhote de *K. s. scorpioides* com um mês de idade. (A) vista lateral; (B) vista dorsal: carapaça; (C) vista ventral: plastrão; (D) vista anterior: cabeça. Barra de escala: 1cm (A, B, C, D).



Fonte: Arquivo pessoal

#### 1.2.4 Sanidade

Devido à sua extensa atividade terrestre, o muçã é comumente parasitado (BURRIDGE e SIMMONS 2003, PEREIRA et al 2007, DANTAS et al. 2010). Ectoparasitas que se alimentam de sangue, como carrapatos e ácaros, estão associados a áreas abertas e terras cultiváveis e tem sido reportados como uma ameaça potencial para a conservação das tartarugas continentais na América Latina, porque agem como vetores de doenças (BURRIDGE e SIMMONS 2003; GARCÉS- RESTREPO et al. 2013). Carrapatos da espécie *Amblyomma dissimile* foram identificados parasitando alguns espécimes de muçã encontrados em remanescentes florestais e áreas abertas na Colômbia (BEDOYA-CAÑÓN, 2018) e duas fêmeas dessa espécie de carrapato foram encontradas em dois espécimes de muçã provenientes da Guatemala e que estavam prontos para serem desembarcados na Flórida (BURRIDGE e SIMMONS 2003), alertando para um grande problema, pois algumas

doenças transmitidas por carrapatos introduzidos podem causar estragos entre populações de espécies nativas suscetíveis (BURRIDGE et al., 2000).

Os carrapatos das espécies *Amblyomma rotundatum* e *A. dissimile* também foram encontrados distribuídos por todo o corpo (pescoço e patas) de espécimes de muçã criados em cativeiro na Mesorregião do Marajó, na cidade de Salvaterra, Pará, Brasil (MARQUES et al., 2013). Dantas et al. (2010) relataram a ocorrência de *Amblyomma rotundatum* em um espécime cativo de muçã em Recife, no nordeste brasileiro.

Tartarugas de água doce podem hospedar uma alta diversidade de parasitas nematóides (BERNARDON et al., 2013, 2014; MASCARENHAS et al., 2013; MASCARENHAS e MÜLLER, 2014, 2015), e os nematóides das espécies *Serpinema magathi* e *Spiroxys figueiredoi* foram encontrados no trato gastrointestinal de seis espécimens adultos de muçã provenientes do Nordeste do Brasil (VIANA et al., 2011, 2016), esses nematóides são comumente encontrados em outras populações desta espécie no Brasil e na América do Sul (FREITAS e DOBBIN, 1971; BURSEY e BROOKS, 2011).

O trematódeo *Nematophila grande* foi encontrado durante uma necropsia parasitando o intestino delgado de muçãs (ALHO, 1964; SALIZAR 2004). Outros parasitas incluem hemogregarinas (PLIMMER 1913).

### 1.2.5 Comércio

Nos primeiros cinco anos do século XX, o Brasil exportou 2.570 quilos de cascos de tartarugas e uma das espécies mais procuradas era a tartaruga “Mussuan” (*Cinosternon scorpioides* Merr.), encontrada na ilha do Marajó, caçada a “fogo”, com extrema crueldade (URBAN, 1998). Os campos inundados pelas chuvas de inverno serviam de viveiro para as tartarugas e quando as chuvas cessavam, os moradores ateavam fogo aos campos e tinham caça farta (BRASIL, 1989; ROCHA e MOLINA, 1990; URBAN, 1998). Os cascos eram exportados para Alemanha, Inglaterra e França (URBAN, 1998).

No Estado do Maranhão, 58% dos pescadores das comunidades da baixada maranhense afirmaram que já coletaram o muçã durante suas atividades pesqueiras, e desses 67% afirmaram que a época de maior coleta é o período de estiagem, compreendido entre os meses de julho a janeiro, coincidindo com o período da dinâmica reprodutiva da espécie (MEDEIROS, 2016). Cristo et al. (2017) verificaram que na zona rural de Santa Cruz do Arari, na Ilha de Marajó, a caça de muçãs era realizada através de três técnicas de coletas: com a mão, com a ajuda de um instrumento pontiagudo chamado soca-soca e por meio de

queimadas no campo. Já no Estado do Maranhão, os caboclos caçam em silêncio, dizem que, se os jurarás ouvirem vozes, não saem e preferem morrer queimados (DELDUQUE, 2000).

Smith (1979) considerou o muçũa uma espécie importante no delta amazônico, apesar de não atingir mais de 1 kg, mas seus estoques, como da maioria dos quelônios, teve rápido declínio dado o excesso de exploração para alimentação. Segundo Delduque (2000), não há paraense ou maranhense que nunca tenha visto o muçũa. Nas feiras, os animais são vendidos às dúzias, vivos e pendurados em um pau, do mesmo jeito que se faz com caranguejo (*Ucides chordatus*), são as chamadas cambadas ou pencas (CASTRO, 2006).

Em Belém, a espécie é consumida em alguns restaurantes da cidade de forma clandestina, dentro da própria carapaça, servido com farinha de mandioca, também conhecido como “casquinho de muçũa” (Figura 10) e considerada uma importante iguaria na culinária regional, sendo que para cada casquinha são utilizados em média dois animais (CASTRO, 2006; CRISTO et al., 2017; RUEDA-ALMONACID, et al. 2007). Por ser ilegal, a iguaria não é citada no cardápio, mas oferecida verbalmente ao cliente, num valor de US\$4,30 à US\$10,00 a unidade (CRISTO et al., 2017). A espécie foi encontrado à venda nas ruas de Belém pelo o equivalente a US\$ 25 a dúzia, em novembro de 1978 (SMITH, 1979). Na mesma cidade, durante as festividades do Círio de Nossa Senhora de Nazaré, a mais importante festa religiosa da Amazônia, a cambada chega a ser comercializada a US\$ 28 (CASTRO, 2006). Segundo Cristo et al. (2017), os muçúãs eram comercializados vivos na Ilha do Marajó, em grupos de doze animais (cambada), com preço que variavam de US\$12,86 à US\$28,57, este valor variava de acordo com a época do ano. No período de inverno, quando estes produtos estão menos disponíveis, supostamente em função da dificuldade em realizar a coleta, o valor de venda aumentava consideravelmente, custando cerca de US\$40,00 a cambada (CRISTO et al., 2017).

Pesquisas recentes apontam que o muçũa ainda é uma espécie ameaçada pelo comércio ilegal na ilha de Marajó, onde a caça mostrou que esta atividade serve tanto para consumo como para venda. Com o agravante dos aspectos biológicos empíricos desta espécie na natureza serem conhecido pelos caçadores (BERRY e IVERSON, 2011; CRISTO et al., 2017).

A espécie também é muito apreciada na Colômbia e foram registradas quatro categorias de uso: alimentação, caça e comércio, mascote (pet) e como ornamento (CUESTA-RIOS et al. 2007; PÁEZ et al., 2012; MORALES-BETANCOURT et al., 2015). Pelas características do filhote, a espécie é considerada comum no mercado de animais de estimação em Taiwan, embora não envolva os altos preços, ele é considerado uma espécie que

precisa de atenção, pois é invasora (SHIAU et al., 2006). Na Colômbia o mercado para pet é uma ameaça para a espécie, visto que as pessoas usam essas tartarugas como animais de estimação, especialmente crianças, que as mantêm no quintal de suas casas (BEDOYA-CAÑÓN, 2018). Em algumas regiões da Venezuela e Colômbia, acredita-se que a carne desta espécie possui propriedades medicinais e é usada para combater doenças do trato respiratório (PRITCHARD e TREBBAU 1984; RUEDA-ALMONACID, 2007). Havendo também uma crença popular que considera a espécie como reencarnação de bruxas (RUEDA-ALMONACID, 2007), talvez pelo mal cheiro exalado. Na Bolívia, populares acreditam que sua mordida seja venenosa, embora já existem publicações explicando que tal crença é infundada (PRITCHARD e TREBBAU, 1984). Em algumas regiões onde são atribuídas propriedades curativas à carne do muçã e que direta ou indiretamente, o valor medicinal atribuído à esses animais tem sido uma das principais razões para seu comércio e sobre exploração (da NÓBREGA et al., 2008).

Montes-Correa et al. (2017) relataram que não existem estudos de predadores naturais para a espécie na América do Sul, entretanto, Bedoya-Cañón (2018) relacionaram os mamíferos como a raposa comedora de caranguejo (*Cerdocyon thous*) a jaguatirica (*Leopardus pardalis*), as aves como o carcará (*Caracara cheriwey*), e o jacaretinga (*Caiman crocodilus*) como predadores da espécie.

Entretanto, as maiores ameaças que a espécie tem sofrido são causadas pela coleta, degradação e destruição de seu habitat em sua área de distribuição, onde as atividades humanas alteram ou destroem completamente os ecossistemas de água doce (BERRY et al., 2012). Segundo Páez et al., (2012), conservação da espécie é um desafio crescente, pois tem que ser realizada de forma integral e para isso é necessária uma coordenação entre todos os setores (social, ambiental, econômico e político).

Estudos envolvendo marcadores moleculares revelam a existência de uma variabilidade genética considerável em espécimes de muçãs de cativeiro no município de Salvaterra, na Ilha do Marajó, no Estado do Pará. Esses estudos são relevantes para a conservação da mesma, tanto em cativeiro, quanto no ambiente natural (SILVA et al., 2011).

A criação comercial de quelônios em cativeiro compreende um conjunto de alternativas que pode contribuir para reduzir a pressão sobre os animais em seu ambiente natural (LUZ et al. 2003) e vem despertando o interesse econômico dos produtores rurais, desde a década de 70, após a publicação da Lei 5.197/67 – Lei de Proteção à Fauna (SÁ et al., 2004), a qual proíbe a captura e comercialização de animais silvestres, se não provenientes de criadouros legalizados.



Figura 11 – Casquinho de muçuã.



Fonte: Arquivo pessoal

Atualmente, os criadouros comerciais de quelônios de água doce no Brasil são regulamentados pela Instrução Normativa IBAMA nº 7, de 30 de abril de 2015 — Anexo III, que institui e normatiza o uso de quatro espécies de quelônios amazônicos: tartaruga-da-Amazônia (*Podocnemis expansa*), tracajá (*Podocnemis unifilis*), pitiú (*Podocnemis sextuberculata*) e o muçuã, e pela Resolução 489 –CONAMA, de 26/10/2018.

Mais do que uma nova atividade, a criação de quelônios oferece alternativas econômicas para utilização sustentável e racional dos recursos da fauna (SÁ et al., 2004). Nesse sentido, a criação do muçuã em cativeiro é uma opção interessante para atender ao mesmo tempo a necessidade de proteção dos estoques naturais e o mercado consumidor (CASTRO, 2006). Entretanto, a atividade é pouco desenvolvida devido à falta de pesquisas que somem conhecimentos para o uso nas criações desses animais; e os especialistas em produção de alimentos desconhecem em grande parte a importância do consumo de carne de animais silvestres por dificuldades em encontrar dados sobre a captura, mercado e consumo desse tipo de carne (GASPAR et al., 2005). Aspectos como a taxa de crescimento, as exigências nutricionais, as densidades populacionais, o rendimento de carcaça, além dos aspectos relacionados à morfologia destes animais (LUZ et al., 2003) ainda são insipientes, e o efetivo enquadramento de quelônios como fonte proteica disponível comercialmente só será possível à medida que houver maior conhecimento científico, relacionado à sua biologia e fisiologia das espécies (LUZ et al., 2003).

O presente estudo tem por objetivo descrever a morfologia da cavidade orofaríngea e da glândula de cheiro do muçua (*Kinosternon scorpioides scorpioides*) em animais de vida livre, visando preencher lacunas no conhecimento sobre a espécie.

## REFERÊNCIAS

ABREU-SILVA A. L., SILVA J. A., SOUZA K. R. S., SANTOS D. M. S., PEREIRA J. G., CARVALHO R. C., AMBROSIO C. E.; MIGLINO M. A. Estudo histológico e histoquímico da pele de jurará *Kinosternon scorpioides scorpioides* (Testudines: Kinosternidae). **Pesquisa Veterinária Brasileira** 34(9):911-916. 2014.

ALFINITO, J. **A tartaruga verdadeira do Amazonas – sua criação**. Belém: **Faculdade de Ciências Agrárias do Pará**, Informe Técnico nº 5, 69 p. 1980.

ALHO, C. J. R. Dois novos hospedeiros de *Nematophila grande* (Diesing, 1839) (Trematoda; Paramphistomoidea). **Boletim do Museu Paraense Emílio Goeldi**. Zoologia 52:1-4. 1964.

ALHO, C. J. R. A ciência do manejo da fauna silvestre. **Revista Brasileira de Tecnologia Brasília**. 15:6. 1984.

ALHO, C.J.R. Conservation and management strategies for commonly exploited amazonian turtles. **Biological Conservation**. Great Britain, 32:291-298. 1985.

ALTHERR, A.; FREYER, D. Asian turtles are threatened by extinction. **Turtle and Tortoise Newsletter**. No. 1:7-11. 2000.

ANDREW, R. M. **Patterns of embryonic development**. In: **Deeming D.C. (Eds.). Reptilian Incubation: Environment, evolution and behaviour**. Nottingham: Nottingham University Press, pp. 75-102. 2004.

ARAÚJO, J. da C. **Parâmetros produtivos e qualidade de ovos de muçua (*Kinosternon scorpioides*) submetidos a manejo alimentar diferenciado**. Dissertação (Mestrado em Zootecnia). Universidade Federal de Lavras. Minas Gerais. 111f. 2009.

ARAÚJO, J. C.; VIEIRA e ROSA, P.; PALHA, M. D. C.; RODRIGUES, P. B.; FREITAS, R. T. F.; SILVA, A. S. L. Effect of three feeding management systems on some reproductive parameters of scorpion mud turtles (*Kinosternon scorpioides*) in Brazil. **Trop Anim Health Prod**, 45: 729-735. 2012. DOI: 10.1007/s11250-012-0281-3.

ÁVILA JUNIOR, R. H. **Efeitos anestésicos do Propofol e do etomidato isolados e associados com butorfanol e fentanila em tartargas-da-Amazônia (*Podocnemis expansa* Schweigger, 1812)**. 2005. 31 p. Dissertação de (Mestrado) – Faculdade de Medicina Veterinária, Universidade Federal de Uberlândia, 2005.

BATES, H. W. **The Natural List on the River Amazon**. London, Murray. 395 p. 1892.



BEDOYA-CañÓN, M. A.; MUÑOZ-AVILA, J. A. e FERNANDO VARGAS-SALINAS, F. V. Morphology and Natural History of the Mud Turtle *Kinosternon scorpioides scorpioides* in Populations of Northern Colombia. **Herpetological Review**. 49(2), 210–214. 2018.

BEHLER, J. Letter from the IUCN tortoise and freshwater turtle specialist group. **Turtle and Tortoise Newsletter**. No.-1:4-5. 2000.

BELL T. 1821. In: GRAY JE. 1821. "A Synopsis of the Genera of Reptiles and Amphibia, with a Description of some new Species". **Annals of Philosophy, New Series** [Second Series] 10: 193-217. (*Sternotherus*, new genus, p. 211). 1821

BELKIN, D.A. Aquatic respiration and underwater survival of two freshwater turtle species. **Respir. Physiol.** 4, 1–14. 1968.

BERNARDON, F. F.; VALENTE, A. L.; MÜLLER, G. Gastrointestinal helminths of the Argentine side-necked turtle, *Phrynops hilarii* (Duméril & Bibron, 1835) (Testudines, Chelidae) in south Brazil. **Pan-American Journal of Aquatic Sciences** 8: 55–57. 2013.

BERRY, J. F.; IVERSON, J. B. *Kinosternon scorpioides*. **Catalogue of American Amphibians and Reptiles**, 725: 1-11. 2001.

BERRY, J. F., J. B. IVERSON y G. FORERO-MEDINA. *Kinosternon scorpioides* (Linnaeus 1766). Pp. 340-348. En: PÁEZ, V. P.; MORALES-BETANCOURT, M. A.; LASSO, C. A.; CASTAÑO-MORA, O. V.; B. C. BOCK (Editores). V. **Biología y conservación de las tortugas continentales de Colombia**. Serie Editorial Recursos Hidrobiológicos y Pesqueros Continentales de Colombia. Instituto de Investigación de Recursos Biológicos Alexander von Humboldt (IAvH). Bogotá, Colombia. 2012.

BERRY, J. F.; IVERSON, J. B. *Kinosternon scorpioides* (Linnaeu, 1766) – scorpion mud turtle. In: Rhodin, A.G.J., Pritchard, P.C.H., Van Dijk, P.P., Saumure, R.A., Berry, J.F., Iverson, J.B. *Kinosternon scorpioides*. **Chelonian Research Foundation**, 5: 063.1-063.15. 2011.

BONIN, F., DEVAUX, B., DUPRE, A. **Turtles of the World**. Johns Hopkins Univ. Press, Baltimore, Maryland. 2006.

BRAGA, B. S. S. **Desenvolvimento embrionário de *Kinosternon scorpioides* (Linnaeus, 1766) (Chelonia: Kinosternidae): ontogênese das gônadas masculina e feminina**. Trabalho de Conclusão de Curso de Bacharelado em Ciências Biológicas. Universidade Federal do Pará. 2016.

BRASIL. **Projeto quelônios da Amazônia 10 anos**. IBAMA, Brasília, 119 p. 1989.

BRITO, W.L.S., FERREIRA, M. Fauna Amazônica preferida como alimento: uma análise regional. **Brasil Florestal**, n.35. 1978.

BRITO, E. S.; SOUZA, F. L.; STRÜSSMANN, C. Feeding habits of *Mesoclemmys vanderhaegei* (Testudines: Chelidae). **Acta Herpetologica** 11:1-13. 2016.

BUJES, C. S. **Biologia e conservação de quelônios no Delta do Rio Jacuí – RS: aspectos da história natural de espécies em ambientes alterados pelo homem.** 2008. Tese (Doutorado em Biologia Animal) – Universidade Federal do Rio Grande do Sul, Porto Alegre, Rio Grande do Sul, 2008.

BURKE, V. J.; FRAZER, N. B.; GIBBONS, J. W. Conservation of turtles: The chelonian dilemma. Pages 35-38. In Proceedings of the 13th **Annual Symposium on Sea Turtle Biology and Conservation.** Jekyll Island, GA: U.S. Department of Commerce, National Oceanic and Atmospheric Administration. 1993.

BURRIDGE, M. J.; SIMMONS, L. A. Exotic ticks introduced into the United States on imported reptiles from 1962 to 2001 and their potential roles in international dissemination of diseases. **Veterinary Parasitology.** 113:289–320. 2003.

BURRIDGE, M.J., SIMMONS, L.A., SIMBI, B.H., PETER, T.F., MAHAN, S.M., Evidence of *Cowdria ruminantium* infection (heartwater) in *Amblyomma sparsum* ticks found on tortoises imported into Florida. **Journal Parasitology** 86, 1135–1136. 2000.

BURSEY, C. R.; BROOKS, D. R. Nematode parasites of five species of turtles from the area de Conservación Guanacaste, Costa Rica, with description of a new species of Falcaustra. **Comparative Parasitology** 78: 107-119. 2011.

CASTRO A. B. **Biologia reprodutiva e crescimento do muçã *Kinosternon scorpioides* (Linnaeus, 1776) em cativeiro.** Dissertação de Mestrado em Ciência Animal. Universidade Federal do Pará, Brasil. doi: repositório.ufpa.br/jspui/handle/2011/5547 2006.

CARPENTER, C.C.; FERGUSON, G.W. Variation and evolution of stereotyped behavior in reptiles. In: Gans, C. & D.W. Tinkle, Eds. **Biology of Reptilia: Ecology and behavior.** London, Academic Press. v. 7 A, p. 335-554. 1977.

CARVALHO, E. A. R., CARVALHO-NETO, PASCHOALINI, C. E. L. Diet of *Kinosternon scorpioides* in Serra dos Carajás, eastern Amazônia. **Herpetological Review** 39: 283-285. 2008.

CARVALHO, R. C.; OLIVEIRA, S. C. R.; BOMBONATO, P. P.; OLIVEIRA, A. O.; SOUSA, A. L. Morfologia dos órgãos genitais masculinos do jurará *Kinosternon scorpioides* (Chelonia: Kinosternidae). **Pesquisa Veterinária Brasileira**, 30(4):289-294. 2010.

CEBALLOS, C. P., ADAMS, D. C., IVERSON, J. B., VALENZUELA, N. Evolution of male and female body size in turtles: implications for the evolution of sexual size dimorphism and Rensch's rule in long-lived vertebrates. **Evol. Biol.** 40:194–208. 2013.

CHAVES, E. P.; OLIVEIRA, S. C. R.; ARAÚJO, L. P. F.; OLIVEIRA, A. S.; MIGLINO, M. A.; ABREU-SILVA, A. L.; MELO, F. A.; SOUSA, A. L. Morphological aspects of the ovaries of turtle *Kinosternon scorpioides* raised in captivity. **Pesquisa Veterinária Brasileira**, 32(7):667-671. 2012.

CHAVES, L. P. F. A. **Morfologia dos órgãos genitais masculinos e níveis séricos de testosterona de jurará (*Kinosternon scorpioides*, Linnaeus, 1766) criado em cativeiro na**

**região da baixada maranhense no estado do Maranhão.** 2011. 92 p. Dissertação (Mestrado em Ciência Animal) – Universidade Estadual do Maranhão, São Luís: UEMA. 2011.

CHC. **Ciência Hoje das Crianças.** 2011. Disponível em: <<http://chc.org.br/coluna/vida-longa-e-prospera>> Acesso em: 15 jul. 2018.

CHELAZZI, G; R. CALZOLAI, G. Thermal benefits from familiarity with the environment in a reptile. **Oecologia** 68:557-558. 1986.

COSTA, F. B.; ALVES, F. R.; COSTA, A. P.; BARROS, A. C. E.; GUERRA, P. C.; SOUSA, A. L.; OLIVEIRA, A. S. Ultrasonographic and radiographic determination of egg development of jurarás (*Kinosternon scorpioides*) in captivity. **Pesquisa Veterinária Brasileira**, 29(10):841-846. 2009.

COSTA, H. C; MOLINA, F. B.; SÃO-PEDRO, V. A.; FEIO, R. N. Reptilia, Testudines, Kinosternidae, *Kinosternon scorpioides scorpioides* (Linnaeus, 1766): Distribution extension. **Check List**. Volume 6. 2010.

COSTA, S. P. C. **Ontogenia do sistema digestório: intestino e fígado do muçã (*Kinosternon scorpioides*, Linnaeus 1766) criados em cativeiro.** 2017. Dissertação (Mestrado) - Universidade Federal do Pará, Instituto de Ciências Biológicas, Programa de Pós-graduação em Ecologia Aquática e Pesca, Belém, 2017.

COSTA, H. C.; BÉRNILS, R. S. Répteis do Brasil e suas Unidades Federativas: Lista de espécies. **Herpetologia Brasileira**. 8:1. 2018.

CHRISTIAN, K.; GREEN, B.; KENNETT, R. Some Physiological Consequences of Estivation by Freshwater Crocodiles, *Crocodylus johnstoni*. **Journal of Herpetology** 30:1-9. 1996.

CRISTO, S. S.; BAÍA JÚNIOR, P. C.; JOILSON, S. S.; MARQUES, J. R. F.; GUIMARÃES, D. A. A. The trade of *Kinosternon scorpioides* on Marajó island, Brazilian Amazon: from hunting to consumption. **Herpetological Journal**. Volume 27 (October 2017), 361-367. 2017.

CUESTA-RÍOS, E.; VALENCIA-MAZO, Y. JIMÉNEZ-ORTEGA, A. Aprovechamiento de los vertebrados terrestres por una comunidad humana en bosques tropicales (Tutunendo, Chocó, Colombia). **Revista Institucional, Universidad Tecnológica del Chocó: investigación, Biodiversidad y Desarrollo** 26:37-43. 2007.

DA NÓBREGA, R. R. A., SILVA, V. W. L.; SANTANA, G. G. Reptiles used in traditional folk medicine: Conservation implications. **Biodiversity and Conservation** 17: 2037-2049. 2008.

DANTAS-TORRES, F., SIQUEIRA, D. B.; RAMEHDE-ALBOQUERQUE, L. C.; SOUZA, D. da. S.; ZANOTI, A. P.; FERREIRA, D. R. A.; MARTINS, T. F.; SENNA, M. B. de; WAGNER, P. G. C.; SILVA, M. A. da; MARVULO, M. F. V.; LABRUNA, M. B. Ticks infesting wildlife species in northeastern Brazil with new host and locality records. **Journal of Medical Entomology**. 47: 1243-1246. 2010.

DELDUQUE, M. Ficha do bicho: Muçua. **Globo Rural**. V.176, p. 1-4. 2000.

DELGADO, S.; NICHOLS, W. J. Saving sea turtles from the ground up: Awakening sea turtle conservation in northwestern Mexico. **Marit. Stud.** 4:89–104. 2005.

ERNEST, C.H.; BARBOUR, R.W. **Turtles of the World**. Smithsonian Institute Press, Washington, D.C. e Londres. 313 p. 1989.

EWERT, M. A.; NELSON, C. E. Sex determination in turtles: Diverse patterns and some possible adaptive values. **Copeia** 1991:50-69. 1991.

FERNANDES NETO, D.L. **Níveis de cálcio e fósforo na dieta de muçua *Kinosternon scorpioides* (LINNAEUS, 1766) em diferentes fases de criação em cativeiro**. Dissertação (Mestrado em Ciência Animal) – Universidade Federal do Pará, Núcleo de Ciências Agrárias e Desenvolvimento Rural. Belém-Pará. 2013.

FERREIRA JÚNIOR, P.D. **Influência dos processos sedimentológicos e geomorfológicos na escolha das áreas de nidificação de *Podocnemis expansa* (tartaruga-da-amazônia) e *Podocnemis unifilis* (tracajá), na bacia do rio Araguaia**. Tese de Doutorado. Universidade Federal de Ouro Preto. 296p. 2003.

FERREIRA JÚNIOR, P.D. Aspectos ecológicos da determinação sexual em tartarugas. **Acta Amazônica**, 39 (1): 139-154. 2009.

FORERO-MEDINA, G.; CASTANÕ-MORA, O.V.; AND MONTENEGRO, O. Abundance, Population Structure, and Conservation of *Kinosternon scorpioides albogulare* on the Caribbean Island of San Andre's, Colombia. **Chelonian Conservation and Biology**, 6:163–169. 2007.

FREIBERG, M.A. **Turtles of South America**. T.F.H.Publications, INC. 211 West Sylvania Avenue, Neptune City. N.J. 1981.

FREITAS, J. F. T.; J. E. DOBBIN JR. Contribuição ao conhecimento da fauna helmintológica de quelônios no Estado de Pernambuco, Brasil. **Memórias do Instituto Oswaldo Cruz** 69: 1–23. 1971.

GARCÉS-RESTREPO, M. F.; GIRALDO, A.; CARR, J. L.; BROWN, L. D. Turtle ectoparasites from the Pacific coastal region of Colombia. **Biota Neotrop.** 13:74–79. 2013.

GASPAR, A.; SILVA, T. J. P.; SÃO CLEMENTE, S. C. Insensibilização e Rendimento de Carcaça de Tartaruga-da-Amazônia (*Podocnemis expansa*). **Braz. J. Food Technol**, v:57-61. 2005.

GODFREY, M.H.; BARRETO, R.; MROSOVSKY, N. Estimating past na present sex ratios of sea turtles in Suriname. **Canadian Journal of Zoology** 74: 267-277. 1996.

- GOELDI, E.A. Chelonios do Brazil (jabityts, cagados e tartarugas). Capítulo primeiro da monographia “Répteis do Brazil” **Boletim do Museu Paraense Emílio Goeldi**, 4: 699-756. 1906.
- GUILLON, J. M.; GUÉRY, L.; VINCENT, H.; GIRONDOT, M. A large phylogeny of turtles (testudines) using molecular data. **Contributions to Zoology**, 81(3):147-158. 2012.
- GOULART, C.E.S. **Herpetologia, Herpetocultura e Medicina de Répteis**. 1ª edição. Rio de Janeiro. 2004.
- HIROSE, C. **O encantamento do Origami: a força educativa escondida na cultura milenar**. International Studies on Law and Education. CEMOrOc-Feusp / IJI-Univ. do Porto 27 set-dez 2017.
- IVERSON, J. B.; LE, M.; INGRAM, C. Molecular phylogenetics of the mud and musk turtle family Kinosternidae. **Molecular Phylogenetics and Evolution**, 69(3), 929–939. 2013. <https://doi.org/10.1016/J.YMPEV.2013.06.011>
- KENNETT, R.; CHRISTIAN, K.; BEDFORD, G. Underwater nesting by the Australian freshwater turtle *Chelodina rugosa*: Effects of prolonged immersion and eggshell thickness on incubation period, egg survivorship, and hatchling size. **Canadian Journal of Zoology** 76:1-5. 1998.
- KIRKPATRICK, D.T. Mud and Musk Turtles (Kinosternidae). The Biology, Husbandry and Health Care of Reptiles, Volume II: **The Husbandry of Reptiles**, Lowell Ackerman, DVM, editor, published by T.F.H Publications, 1997, pg 447-463. 1997.
- KLEMENS, M W.; THORBJARNARSON, J. B. Reptiles as a food resource. **Biodiversity and Conservation**. 4, 281-298. 1995.
- LAU, M; SHI, H. Conservation and trade of terrestrial and freshwater turtles and tortoises in the People’s Republic of China. **Chelonian Research Monograph** 2:30–38. 2000.
- LEE, M. S. Y. The origin of the turtle body plan: Bridging a famous morphological gap. **Science** 261:1716-1720. 1993.
- LEONARDO, T.G. **Efeitos da Cetamina S(+) em tartarugas -da-Amazônia *Podocnemis expansa* Schweigger, 1812 (TESTUDINES PODOCNEMIDIDAE)**. Dissertação (mestrado) – Universidade Federal de Uberlândia, Programa de Pós-Graduação em Ciências Veterinárias. 50 f. 2012
- LIGON D. B. **Coadaptation of Physiology and Behavior: Variation in Estivation among Mud Turtles (*Kinosternon* spp.)**. MS thesis. Oklahoma State University, Stillwater. 2001.
- LIMA, J.; BRAGA, T.M.; SILVA, D.F.; PEZZUTI, J.C.B. e REBÊLO, G. H. Mapeamento participativo do uso dos recursos naturais e conhecimento tradicional sobre ecologia de quelônios na várzea do Rio Purus, Brasil. **Papers do NAEA** N° 294. Belém, Março de 2012.

LINNAEUS C. 1766. **Systema naturae per regna tria naturae, secundum classes, ordines, genera, species cum characteribus, differentiis, synonymis, locis.** 12th Ed., Vol. 1 Stockholm: L. Salvius, 532 pp.

LUZ, V. L. F.; et al. Rendimento e Composição Química de Carcaça da Tartaruga-da-Amazônia (*Podocnemis expansa*) em Sistema Comercial. **Revista Brasileira de Zootecnia** 32:1-9. 2003.

MACHADO-JÚNIOR, A. A. N.; SOUSA, A. L.; CARVALHO, M. A. M.; SANTOS, F. C. F.; ALVES, F. R. Anatomia do fígado e vias bilíferas do muçua. **Archives of Veterinary Science**, 10(2):10-15, 2005.

MACHADO-JÚNIOR, A. A. N.; SOUSA, A. L.; SANTOS, F. C. F.; PEREIRA, J. G. Morfologia dos órgãos genitais femininos do muçua (*Kinosternon scorpioides*). **Archives of Veterinary Science**, 11(2):25-29. 2006.

MAHAMOUD, I.Y. Courtship behavior and sexual maturity in four species of Kinosternidae turtles. **Copeia**. 314-319. 1967.

MALVÁSIO, A.; SOUZA, A. M.; FERREIRA JÚNIOR, P. D.; ARRUDA, S. F. A.; REIS, S. E. Temperatura de incubação dos ovos e granulometria dos sedimentos das covas relacionadas a determinação sexual em *Podocnemis expansa* (Schweigger, 1812) e *Podocnemis unifilis* (Troschel, 1848) (Testudines, Pelomedusidae). **Publicações avulsas do Instituto Pau Brasil de História Natural**, 5: 11-25. 2002.

MANCINI, A.; KOCH, V. Sea turtle consumption and black market trade in Baja California Sur, Mexico. **Endangered Species Research**. 7:1–10. 2009. doi: 10.3354/esr00165

MARQUES, L. C.; FIGUEIRÓ, M. R.; FERNANDES NETO, D. L.; COSTA, J. S.; LEAL, R. P.; LABRUNA, M. B.; MARQUES, J. R. F. Ocorrência de carrapatos do gênero *Amblyomma* em muçuas (*Kinosternon scorpioides*) na Ilha de Marajó - Pa. **IV Congresso Brasileiro de Aquicultura de Espécies Nativas**. 21 a 23 de novembro de 2013 em Belém-Pará. 2013.

MASCARENHAS, C. S.; MÜLLER, G. Third-stage larvae of the enoplid nematode *Dioctophyme renale* (Goeze, 1782) in the freshwater turtle *Trachemys dorbigni* from southern Brazil. **Journal of Helminthology**. Sep; 89(5):630-5. 2014. doi: 10.1017/S0022149X14000364.

MASCARENHAS, C. S., AND G. MÜLLER. *Spiroxys contortus* (Gnathostomatidae) and *Falcaustra affinis* (Kathlaniidae) from *Trachemys dorbigni* (Emydidae) in southern Brazil. **Comparative Parasitology** 82: 129–136. 2015.

MASCARENHAS, C. S.; SOUZA, J. D.; COIMBRA, M. A. A.; MÜLLER, G. Nematode parasites of Chelidae (Testudines) from southern Brazil. **Parasitological Research** 112: 3365–3368. 2013.

MEDEIROS, A. M. Aspectos ecológicos, socioambientais e Educação Ambiental aplicados na conservação de *Kinosternon scorpioides* em comunidades da Baixada

**Maranhense 117f.** 2016. Dissertação (Mestrado) – Curso de Pós-Graduação em Ciência Animal, Universidade Estadual do Maranhão. 2016.

MITTERMEIER, R.A. South America's river turtle: saving them by use. **Oryx**, v. 14, n. 3, p. 222-230, 1978.

MOLL D. O. Food biology and feeding strategies of the ouachita map turtle (*Graptemys pseudogeographica ouachitensis*). **American Midland Nature**, v. 96, p. 478-842, 1976.

MOLL, D.; MOLL, E. O. **The ecology, exploitation, and conservation of river turtles.** Oxford University Press, New York, 2004, 393 p.

MONTES-CORREA, A. C.; SABOYÁ-ACOSTA, L. P.; PÁEZ, V. P.; VEJA, K.; RENJIFO, J.M. *Kinosternon scorpioides* (Linnaeus 1776). **Catálogo de Anfibios y Reptiles de Colombia**. 3. 17-24. 2017.

MORALES-BETANCOURT, M. A.; C. A. LASSO, PÁEZ, V. P.; BOCK, B. C. **Libro rojo de reptiles de Colombia** (2015). Instituto de Investigación de Recursos Biológicos Alexander von Humboldt (IAvH), Universidad de Antioquia. Bogotá, D. C., Colombia. 258 pp. 2015.

OLIVEIRA, A.S.; CANDIOTO, C.G.; SANTOS, D.M.S.; PEREIRA, J.G.; SOUSA, A.L.; MACHADO, C.R. Effects of fasting and refeeding on the metabolic functions of the turtle *Kinosternon scorpioides* (Linnaeus, 1766) raised in captivity. **Pesquisa Veterinária Brasileira** 33(8):1041-1044. 2013.

OLIVEIRA, S. C. R. **Histomorfometria testicular e níveis séricos de testosterona de jurarás (*Kinosternon scorpioides*, LINNAEUS, 1766) criados em cativeiro.** 2009. Dissertação (Mestrado em Ciências Veterinárias) Universidade Estadual do Maranhão, São Luís. 65f. 2009.

OLIVEIRA, S. C. R.; MACHADO JÚNIOR, A. A. N.; CARVALHO, R. C.; PEREIRA, L. A.; OLIVEIRA, A. S.; SOUSA, A. L. Distribuição arterial dos principais vasos da cavidade celomática em *Kinosternon scorpioides scorpioides*. **Ciência Animal Brasileira**, 10(3):893-898, 2009.

OLIVEIRA, S. C. R.; BARROS, A. C. E.; HOSSOE, L. G.; SOUSA, L. M. M. C.; OLIVEIRA, A. S.; SOUSA, A. L. Microscopic aspects of scorpion mud turtle (*Kinosternon scorpioides*) testis. **J. Morphol. Sci.** vol.25, nº1-4, p 35-108. 2008.

OLMEDO, G. G.; FARNÉS, O. C. **Cultural, social and nutritional value of sea turtle in Cuba.** Universidad de La Habana. 44 p. 2004.

O'MALLEY B. Tortoises and turtles. In: **Clinical Anatomy and Physiology of Exotic Species.** Editora Elsevier Saunders. London. p 17-93. 2005

ÖZDEMİR, B.; TÜRKOZAN, O. Carapacial scute variation in green turtle, *Chelonia mydas* hatchlings in Northern Cyprus. **Turkish Journal of Zoology** 30: 141-146. 2006.

PÁDUA, L. F. M.; ALHO, C. J. R.; CARVALHO, A. G. Conservação e manejo da tartaruga-da-amazônia, *Podocnemis expansa*, na Reserva Biológica do Rio Trombetas (Testudines, Pelomedusidae). **Brasil Florestal** 54:43-53. 1983.

PACKARD, G.C. Water relations of chelonian eggs and embryos: is wetter better? **American Zoologist** 39:289-303. 1999.

PÁEZ, V. P., MORALES-BETANCOURT, M. A.; LASSO, C. A.; CASTAÑO-MORA, O. V. y BOCK, B. C. (Editores). **Biología y conservación de las tortugas continentales de Colombia**. Serie Editorial Recursos Hidrobiológicos y Pesqueros Continentales de Colombia. Instituto de Investigación de Recursos Biológicos Alexander von Humboldt (IAvH). Bogotá, D. C., Colombia, 528 pp. 2012.

PEREIRA, E. P.; SOUSA, A. L.; CHAVES, D. P.; ARAÚJO, L. P.; SOBRINHO, I. C. M.; VIANA, D. C.; CHAVES, E. P.; MILHOMEM, M. N. Descrição anatômica do circuito venoso da região posterior do corpo do jurará (*Kinosternon scorpioides*, Linnaeus, 1766). Conference: 8º Congresso Brasileiro de Medicina Veterinária, Florianópolis. **Revista de Ciências Agroveterinárias** (UDESC), Volume: 1. 2011. doi: 10.13140/RG.2.1.4941.3600

PEREIRA, J. G.; FONSECA, C. C.; MENIN, E.; NEVES, M. T. D. Estudo histológico e histoquímico do esôfago do muçã *Kinosternon scorpioides* Linnaeus, 1766 (Reptilia, Chelonia, Kinosternidae). **Arquivos de Ciências Veterinária e Zoologia**. UNIPAR, 8(1): p.3-10, 2005.

PEREIRA, L. A.; SOUSA, A. L. e LEMOS, J. J. S. **Extrativismo de jurará (*Kinosternon scorpioides scorpioides* Linnaeus, 1766 (Reptila, Chelonia, Kinosternidae) e avaliação sócio ambiental dos pescadores no município de São Bento - MA**. In: A.C. Silva, J.L.O. Fortes (Eds.). Diversidade biológica e uso e conservação de recursos naturais no Maranhão. Projeto e Ações em Biologia e Química. EDUEMA, nº 2. pp. 263-299. 2007a.

PEREIRA, L. A.; SOUSA, A. L.; CUTRIM, M. V. J. e MOREIRA, E. G. Características ecológicas do habitat de *Kinosternon scorpioides scorpioides* Linnaeus, 1766 (Reptila, Chelonia, Kinosternidae) no município de São Bento- Baixada maranhense (Maranhão, Brasil). **Bol Lab Hidrobiol**, 20: 9-14. 2007b.

PEZZUTI, J. C. B.; LIMA, J.P.; BEGOSSI, A.; SILVA, D.F. Uses and taboos of turtles and tortoise along Rio Negro, **Amazon basin**. **Journal of Ethnobiology**, v. 30, p. 153-168. 2010.

PIGNATI, M.T; PEZZUTI, J.C.B; SOUZA, L.C.; LIMA, M.O.; PIGNATI, W.A.; MENDES, R.A. Assessment of Mercury Concentration in Turtles (*Podocnemis unifilis*) in the Xingu River Basin, Brazil. **Int. J. Environ. Res. Public Health** 15, 1185 2018. doi:10.3390/ijerph15061185

PLIMMER, H. G. Report on the details which occurred in the Zoological Gardens during 1912, together with the blood parasites found during the year. **Proceedings of the Zoological Society of London** 1913: 141- 149. 1913.



POLOCZANSKA, E. S.; LIMPUS, C. J.; HAYS, G. C. Chapter 2 Vulnerability of marine turtles to climate change. **Advances in Marine Biology**. v. 56, p. 151-211, 2009. doi: 10.1016/s0065-2881(09)56002-6

POUGH, F. H.; JANIS, C. M.; HEISER, J.B. **A vida dos vertebrados**. 4ª Edição. Atheneu Editora, São Paulo. 596 p. 2008

PRITCHARD, P. C. H. **Encyclopedia of Turtles**. T.F.H. Publications, Neptune. New Jersey. 895 p. 1979.

PRITCHARD, P. C. H.; TREBBAU, P. **The turtles of Venezuela**. S. 1p. Society for the Study of Amphibians and Reptiles. 403 p. 1984.

RAFFERTY, A. R.; TOMILLO, S. P.; SPOTILA, J. R. PALADINO, F. V. REINA, R. D. Embryonic death is linked to maternal identity in the leatherback turtle (*Dermochelys coriacea*). **Plos One**. 6: 1-7. 2011.

RANDALL, D.; BURGGREN, W.; FRENCH, K. **Eckert Fisiología animal: mecanismos e adaptações**. 4ª Edição. McGraw-Hill/Interamericana, Espanha. 802 p. 2002.

RHEN, T.; WILLINGHAM, E., SAKATA, J., CREWS, D. Incubation temperature influence sex-steroid levels in juvenile red-eared slider turtles, *Trachemys scripta*, a specie with temperatura-dependente sex determination. **Biology of Reproduction** 61: 1275-1280. 1999.

RIBEIRO, A. S. S.; PALHA, M. D. C.; GUIMARÃES, C. D. O; SILVA, A. S. L.; RUIVO, L. V.; BARRETO, U. H. A. **Incidência de lesões traumáticas em espécimes de *Kinosternon scorpioides* cativos**. Anais do XX Encontro e XIV Congresso da Associação Brasileira de Veterinários de Animais Selvagens – ABRAVAS. Pág. 99-102. 2011.

ROCHA, M. B.; MOLINA, F. B. Reproductive biology of *Kinosternon scorpioides* (Testudines: Kinosternidae) in captivity. **Tortoises and Turtles**, 1990.

RODRIGUES DA CUNHA; O. Uma nova subespécie de quelônio, *Kinosternon scorpioides carajasensis* da Serra dos Carajás, Pará. **Boletim do Museu Paraense Emílio Goeldi**, 73: 1-12. 1970.

RODRIGUES, J. F. M. and BORGES-NOJOSA, D.M. Does *Kinosternon scorpioides* (Linnaeus, 1766) (Testudines: Kinosternidae) prefer to reproduce in clean water? **Herpetology Notes**, volume 6: 519-521. 2013.

RODRIGUES, C. A. L. **Biologia do desenvolvimento da tartaruga semi-aquática *Kinosternon scorpioides* (Testudines, Kinosternidae): validação do gene de referência Protein Phosphatase 1 (PP1)**. Dissertação (Mestrado) – Curso de Ciência Animal, Universidade Estadual do Maranhão-São Luís. 69 f. 2015.

RUEDA-ALMONACID, J. V., J. L. CARR, R. A. MITTERMEIER, J. V. RODRÍGUEZ MAHECHA, R. B. MAST, R. C. VOGT, A. G. J. RHODIN, J. DE LA OSSAVELA´SQUEZ, J. N. RUEDA AND C.G. MITTERMEIER. **Las tortugas y los cocodrilianos de los países andinos del Trópico**. Conservación Internacional, Bogotá, Columbia, 538 p. 2007.

- SÁ, V. A.; QUINTANILHA, L. C.; FRENEAU, G. A.; LUZ, V. L. F.; LOS REYES BORJA, A.; SILVA, P. C. Crescimento ponderal de filhotes de tartaruga gigante da Amazônia (*Podocnemis expansa*) submetidos a tratamento com rações isocalóricas contendo diferentes níveis de proteína bruta. **Revista Brasileira de Zootecnia**, Viçosa 33:2351-2358. 2004.
- SALIZAR, P. Primer registro para el Perú de *Nematophilia grandis* (Diesing, 1839) Travassos, 1934 (Trematoda, Diplodiscidae) en *Podocnemis unifilis* (Troschel, 1848) (Testudines, Pelomedusidae). **Revista Peruana de Biología** 11: 37-40. 2004.
- SAMPAIO, P.A.M. **Comércio ilegal de carne de animais silvestres em quatro feiras livres do estuário amazônico, Estado do Pará - Brasil**. Trabalho de Conclusão de Curso (Bacharelado em Ciências Biológicas). Universidade Federal do Pará. Belém-Pará. 2003.
- SCHILDE, M. Schlammschildkröten: *Kinosternon*, *Sternotherus*, *Claudius*, und *Staurotypus*. **Natur und Tier-Verlag**, Münster, Germany. 2001.
- SEIDEL M.E. Terrestrial dormancy in the turtle *Kinosternon flavescens*: respiratory metabolism and dehydration. **Comp Biochem Physiol** 61:1-4. 1978.
- SEIDEL, M. E.; REYNOLDS, S. L. Aspects of evaporative water loss in the mud turtles *Kinosternon hirtipes* and *Kinosternon flavescens*. *Comparative Biochemistry and Physiology Part A: Physiology*, 67(4), 593-598. 1980. doi:10.1016/0300-9629(80)90246-7
- SELERA JÚNIOR, G. **Avaliação da biologia reprodutiva, predação natural e importância social em quelônios com ocorrência na bacia do Araguaia**. 2005. Dissertação (Mestrado em Ciência do Ambiente), Universidade Federal do Tocantins, Palmas-TO. 2005.
- SHIAU, T.W.; HOU, P.C.; WU, S.H. y Tu, M.C. A survey on alien pet reptiles in Taiwan. **Taiwania** 51: 71-80. 2006.
- SILVA, C. S.; COSTA, M. R. T.; FORTES, A. C. R.; MARQUES, L. C.; AGUIAR, J. F.; MARQUES, J. R. F. Variabilidade genética em muçua utilizando marcadores moleculares RAPD. **Revista de Ciências Agrárias: Especial Sustentabilidade**, 54(3):307-313, 2011.
- SILVEIRA, A. L.; BALESTRA, R. A. M.; FERREIRA, D. I.; LUZ, V. L. F.; PENA, A. P.; COUTINHO, M. E. Primeiro registro documentado de *Kinosternon scorpioides scorpioides* (Reptilia, Testudines, Kinosternidae) no Estado de Minas Gerais, Sudeste do Brasil. **Revista Brasileira de Zoociências** 13 (1, 2, 3): 249-251. 2011
- SMITH, N. J. H. Aquatic turtles of Amazonian: an endangered resource. **Biology and Conservation**. 16:165-176. 1979.
- SPIX J.B. Animalia Nova sive Species Novae Testudinum et Ranarum. **Monachii**: 53 pp. 1824.
- SORIANO, E.G.; DIRZO, R. e VOGT, R.C. **Historia Natural de los tuxtlas**. Primera Edición, 648 p. 1997.

SOUSA, A.L.; CAMPOS-JUNIOR, P.H.; COSTA, G.M.; FRANÇA, L.R. Spermatogenic cycle length and sperm production in the freshwater turtle *Kinosternon scorpioides*. **Biology and Reproduction**, 90(2):1-10. 2014.

THE MĀORI. 2019. **New Zealand in History** – Disponível em: <http://history-nz.org/maori.html> Acesso em: 04/08/2019

TOMAS, W. M.; CHIARAVALOTTI, R. M.; CAMILO, A. R.; FREITAS, G.O. *Kinosternon scorpioides scorpioides* Linnaeus, 1766: range extension and first records in the upper Paraguay River basin and Mato Grosso do Sul, Brazil. **Check List** 11(3): 1631. 2015.

TURTLE CONSERVATION COALITION [STANFORD, C.B., RHODIN, A.G.J., van DIJK, P.P., HORNE, B.D., BLANCK, T., GOODE, E.V., HUDSON, R., MITTERMEIER, R.A., CURRYLOW, A., EISEMBERG, C., FRANKEL, M., GEORGES, A., GIBBONS, P.M., JUVIK, J.O., KUCHLING, G., LUISELLI, L., SHI, H., SINGH, S.; WALDE, A. (Eds.)]. **Turtles in Trouble: The World's 25+ Most Endangered Tortoises and Freshwater Turtles—2018**. Ojai, CA: IUCN SSC Tortoise and Freshwater Turtle Specialist Group, Turtle Conservancy, Turtle Survival Alliance, Turtle Conservation Fund, Chelonian Research Foundation, Conservation International, Wildlife Conservation Society, and Global Wildlife Conservation, 80 pp. 2018.

TURTLE TAXONOMY WORKING GROUP [Rhodin, A.G.J., Iverson, J.B., Bour, R. Fritz, U., Georges, A., Shaffer, H.B., and van Dijk, P.P.]. 2017. **Turtles of the World: Annotated Checklist and Atlas of Taxonomy, Synonymy, Distribution, and Conservation Status** (8th Ed.). In: Rhodin, A.G.J., Iverson, J.B., van Dijk, P.P., Saumure, R.A., Buhlmann, K.A., Pritchard, P.C.H., and Mittermeier, R.A. (Eds.). *Conservation Biology of Freshwater Turtles and Tortoises: A Compilation Project of the IUCN/SSC Tortoise and Freshwater Turtle Specialist Group*. Chelonian Research Monographs 7:1–292. doi: 10.3854/crm.7.checklist.atlas.v8. 2017.

UETZ P. & HOŠEK J. The Reptile Database (version Dec 2015). In: ROSKOV Y., ORRELL T., NICOLSON D., BAILLY N., KIRK P.M., BOURGOIN T., Dewalt R.E., DECOCK W., De WEVER A., NIEUKERKEN E. van, ZARUCCHI J., PENEV L., eds. (2018). **Species 2000 & ITIS Catalogue of Life**, 31st July 2018. Digital resource at [www.catalogueoflife.org/col](http://www.catalogueoflife.org/col). Species 2000: Naturalis, Leiden, the Netherlands. ISSN 2405-8858. 2018

URBAN, T. **Saudades do matão: lembrando a história da conservação da natureza do Brasil**. Editora da UFPR. Curitiba-Paraná. P 374. 1998.

VALENZUELA, N. Constant, shift and natural temperature effects on sex determination in *Podocnemis expansa* turtles. **Ecology** 82: 3010-3024. 2001.

van DIJK, P. P.; BRYAN L. STUART, B. L.; ANDERS G.J. RHODIN, A. G. J. (eds). Asian turtle trade. **Chelonian Research Monographs**, No. 2, Lunenburg, MA: Chelonian Research Foundation. 2000.

van DIJK, P. P., IVERSON, J. B.; SHAFFER, H. B.; BOUR, R.; RHODIN, A. G. J. Turtles of the world, 2011 update: annotated checklist of taxonomy, synonymy, distribution and conservation status. **Chelonian Res. Monogr.** 5:165–242. 2011.

VETTER, H. **Turtles of the World**. vol. 3. Central and South America. Chimaira, Frankfurt. 2005.

VIANA, D. C.; ARAÚJO, L. P., ANUNCIAÇÃO, A. R. A.; A. S. O.; SOUSA, A. L. Microscopia eletrônica de varredura de parasitos intestinais de jurará (*Kinosternon scorpioides*, Linnaeus, 1766) de vida livre, baixada maranhense, Brasil. Conference: Conference: 8º Congresso Brasileiro de Medicina Veterinária, Florianópolis. **Revista de Ciências Agroveterinárias** (UDESC), Volume: 1. 2011.

VIANA, D. C.; RUI, L. A.; MIGLINO, M. A.; ARAUJO, L. P. F.; OLIVEIRA, A. S.; SOUSA, A. L. Morphological study of epididymides the scorpion mud turtle in natural habitat (*Kinosternon scorpioides* – Linnaeus, 1976). **Biotemas**, 26(2):153-162. 2013.

VIANA, D. C.; SANTOS, A. C. D.O.S.; CHAVES, L. F. A.; OLIVEIRA, A. S.; ASSÍS NETO, A. C. D.E.; SOUSA, A. L. Body and testicular biometric parameters of the scorpion mud turtle (*Kinosternon scorpioides*). **Acta Scientiarum. Biological Sciences**, 36(4):477-481. 2014a.

VIANA, D. C.; ANUNCIAÇÃO, A. R. A.; SANTOS, H. C.; OLIVEIRA, C. A.; MIGLINO, M. A.; ASSIS NETO, A. C.; OLIVEIRA, A. S.; SOUSA, A. L. Plasma Testosterone and Seasonal Reproductive Changes in the Scorpion MudTurtle. **Pakistan Journal of Zoology**, 46(6):1641-1650. 2014b.

VIANA, D. C.; RUI, L. A.; SANTOS, A. C. D.O.S.; MIGLINO, M. A.; ASSIS NETO, A. C. DE.; ARAUJO, L. P. F.; OLIVEIRA, A. S.; SOUSA, A. L. Seasonal morphological variation of the vasdeferens of scorpion mud turtle (*Kinosternon scorpioides*). **Biota Neotropica**, 14(3):1-5. 2014c.

VIANA, D.C.; SANTOS, A.C. e ANTUNES, R.L.S. New record of *Kinosternon scorpioides* in Brazil increases its geo distribution - Case report. **Rev. Bras. Med. Vet.**, 37(4):386-388. 2015.

VIANA, D.C.; RODRIGUES, J.F.M.; MADELAIRE, C.B.; SANTOS, A.C.G. and SOUSA, A.L. Nematoda of *Kinosternon scorpioides* (Testudines: Kinosternidae) from Northeastern Brazil. **Journal Parasitologia**. 102:165–166. 2016.

VOGT, R. C.; GUZZMAN, S. G. Food partitioning in a neotropical freshwater turtle community. **Copeia**, p. 37-47, 1988.

VOGT, R.C. Turtles of Rio Negro. In: Chao, N.L. et.al (Eds). **Conservation and management of ornamental fish resources of the Rio Negro Basin, Amazônia, Brazil** – Projecto Piaba. Universidade do Amazonas, Manaus, Brasil. p. 245-262. 2001.

VOGT, R. C.; FAGUNDES, C. K.; BATAUS, Y. S. L.; BALESTRA, R. A. M.; BATISTA, F. R. W.; UHLIG, V. M.; SILVEIRA, A. L.; BAGER, A.; BATISTELLA, A. M.; SOUZA, F. L.; DRUMMOND, G. M.; REIS, I. J.; BERNHARD, R.; MENDONÇA, S. h. S. T.; LUZ, V. L. F. **Avaliação do Risco de Extinção de *Kinosternon scorpioides* (Linnaeus, 1766) no Brasil.**

Processo de avaliação do risco de extinção da fauna brasileira. ICMBio. 2015. <http://www.icmbio.gov.br/portal/biodiversidade/fauna-brasileira/estado-de-conservacao/7407-repteis-kinosternon-scorpioides-mucua.html> em 30/09/2018

**The South American Journal of Herpetology**

**Oropharyngeal Morphology of *Kinosternon scorpioides scorpioides* (Linnaeus, 1766), (Testudines: Kinosternidae)**

--Manuscript Draft--

<b>Manuscript Number:</b>	SAJH-S-18-00113
<b>Full Title:</b>	Oropharyngeal Morphology of <i>Kinosternon scorpioides scorpioides</i> (Linnaeus, 1766), (Testudines: Kinosternidae)
<b>Article Type:</b>	Article
<b>Keywords:</b>	Marajó; Microridges; Microvilli; Mucous glands; Muçua; Taste buds.
<b>Corresponding Author:</b>	Andréa Magalhães Bezerra, M.D. Universidade Federal Rural da Amazonia Belém, Pará BRAZIL
<b>Corresponding Author Secondary Information:</b>	
<b>Corresponding Author's Institution:</b>	Universidade Federal Rural da Amazonia
<b>Corresponding Author's Secondary Institution:</b>	
<b>First Author:</b>	Andréa Magalhães Bezerra, M.D.
<b>First Author Secondary Information:</b>	
<b>Order of Authors:</b>	Andréa Magalhães Bezerra, M.D.
	LUANE GABRIELA BOTELHO REBELO
	DIEGO FERREIRA DE SOUSA
	ÉRIKA RENATA BRANCO
	ELANE GUERREIRO GIESE
	WASHINGTON LUIZ ASSUNÇÃO PEREIRA
	ANA RITA DE LIMA
<b>Order of Authors Secondary Information:</b>	
<b>Abstract:</b>	<p>The present study macroscopically described morphological aspects of the oropharyngeal cavity of ten specimens of <i>Kinosternon scorpioides scorpioides</i> using light and scanning electron microscopy. The animals were collected in areas where they naturally occur in the Marajó mesoregion in the state of Pará, Brazil, during the Amazonian winter in July 2017. Light microscopy revealed that almost all the epithelial lining of the oropharyngeal cavity is stratified, non-keratinized mucous. There are many mucosal cells and numerous mucous glands along the entire lingual epithelium, of the palate and floor of the mouth, except for the palate region and the floor of the mouth near the rhamphotheca which has keratinized epithelial tissue containing various taste buds that were not observed in the tongue. Throughout the lingual epithelium, papillae containing lymphoid tissue concentrates were observed that increase in size from the apex to the lingual horn, suggesting that the species has lingual tonsils. Scanning electron microscopy showed that all the epithelium of the oropharyngeal cavity has pores that are probably associated with the mucous glands observed under light microscopy. The surface of the tongue is covered by lingual papillae of varying sizes and shapes that have ridge-shaped cells covered by microvilli. Microridges were observed in the cells of the keratinized epithelium. The mucosal epithelium of the palate, between the choanae to the pharynx, has cells that project into the oral cavity, giving it a rug-like appearance. In comparison with morphological data of other species, this study indicates that the epithelial structure of the oropharyngeal cavity of <i>Kinosternon scorpioides scorpioides</i> agrees with what has been observed for other general omnivores that have a semiaquatic, generalist habit, which corresponds well with what is known about the ecology of this species.</p>

**1º ARTIGO** – Submetido à Revista **The South American Journal of Herpetology**

**2. MORFOLOGIA OROFARÍNGEA DE *Kinosternon scorpioides scorpioides* (LINNAEUS, 1766), (TESTUDINES: KINOSTERNIDAE).**

**OROPHARYNGEAL MORPHOLOGY OF *Kinosternon scorpioides scorpioides* (LINNAEUS, 1766), (TESTUDINES: KINOSTERNIDAE).**

ANDRÉA MAGALHÃES BEZERRA<sup>1,3,\*</sup>, LUANE GABRIELA BOTELHO REBELO<sup>2</sup>, DIEGO FERREIRA DE SOUSA<sup>3</sup>, ÉRIKA RENATA BRANCO<sup>1,3</sup>, ELANE GUERREIRO GIESE<sup>1,3</sup>, WASHINGTON LUIZ ASSUNÇÃO PEREIRA<sup>1,3</sup>, ANA RITA DE LIMA<sup>1,3</sup>.

<sup>1</sup> Programa de Pós-Graduação em Saúde e Produção Animal na Amazônia, Universidade Federal Rural da Amazônia, CEP 66077-530, Belém, PA, Brazil.

<sup>2</sup> Universidade Federal do Pará, CEP 66075-110, Belém, PA, Brazil.

<sup>3</sup> Universidade Federal Rural da Amazônia, Instituto da Saúde e Produção Animal, CEP 66077-530, Belém, PA, Brazil.

\* Corresponding author: Email: deabezerra@yahoo.com.br

Institute of Animal Health and Production/ Federal Rural University of Amazon;  
ISPA 20/2018.

## **ABSTRACT**

The present study macroscopically described morphological aspects of the oropharyngeal cavity of ten specimens of *Kinosternon scorpioides scorpioides* using light and scanning electron microscopy. The animals were collected in areas where they naturally occur in the Marajó mesoregion in the state of Pará, Brazil, during the Amazonian winter in July 2017. Light microscopy revealed that almost all the epithelial lining of the oropharyngeal cavity is stratified, non-keratinized mucous. There are many mucosal cells and numerous mucus glands along the entire lingual epithelium, of the palate and floor of the mouth, except for the palate region and the floor of the mouth near the rhamphotheca which has keratinized

epithelial tissue containing various taste buds that were not observed in the tongue. Throughout the lingual epithelium, papillae containing lymphoid tissue concentrates were observed that increase in size from the apex to the lingual horn, suggesting that the species has lingual tonsils. Scanning electron microscopy showed that all the epithelium of the oropharyngeal cavity has pores that are probably associated with the mucous glands observed under light microscopy. The surface of the tongue is covered by lingual papillae of varying sizes and shapes that have ridge-shaped cells covered by microvilli. Microridges were observed in the cells of the keratinized epithelium. The mucosal epithelium of the palate, between the choanae to the pharynx, has cells that project into the oral cavity, giving it a rug-like appearance. In comparison with morphological data of other species, this study indicates that the epithelial structure of the oropharyngeal cavity of *Kinosternon scorpioides scorpioides* agrees with what has been observed for other general omnivores that have a semiaquatic, generalist habit, which corresponds well with what is known about the ecology of this species.

**Keywords:** Marajó; Microridges; Microvilli; Mucous glands; Muçuã; Taste buds.

## RESUMO

O presente estudo descreveu aspectos morfológicos da cavidade orofaríngea de dez espécimes de *Kinosternon scorpioides scorpioides* utilizando uma descrição macroscópica, microscopia de luz e microscopia eletrônica de varredura. Os animais foram coletados em áreas de ocorrência natural, na Mesorregião do Marajó no estado do Pará/Brasil, durante o inverno amazônico, em julho de 2017. A microscopia de luz revelou que quase todo o epitélio de revestimento da cavidade orofaríngea é do tipo estratificado mucoso não queratinizado, contendo muitas células mucosas e numerosas glândulas de muco ao longo de todo epitélio lingual, do palato e assoalho da boca, com excessão da região do palato e do assoalho da boca situadas próximo a ranfoteca, que apresentaram um tecido epitelial estratificado pavimentoso queratinizado contendo diversos botões gustativos. Não foram observadas glândulas salivares e nem botões gustativos na língua. Ao longo de todo epitélio lingual papilas contendo concentrados de tecido linfóide que aumentavam de tamanho, do ápice ao corno lingual, sugerindo que a espécie apresenta tonsila lingual. Em microscopia eletrônica de varredura verificou-se que todo o epitélio da cavidade orofaríngea apresenta poros que provavelmente estão associados às glândulas de muco observadas na microscopia de luz. A superfície da língua é coberta por volumosas papilas linguais de tamanhos e formatos variados que



apresentaram células em forma de cume e cobertas por microvilosidades. Foram observadas microcristas nas células do epitélio queratinizado. O epitélio mucoso do palato, entre as coanas até a faringe, possui células que se projetam para dentro da cavidade oral, conferindo um aspecto de tapete felpudo. Em comparação com dados morfológicos de outras espécies, este estudo indica que a estrutura epitelial da cavidade orofaríngea do *Kinosternon scorpioides scorpioides* está de acordo com o observado para outros onívoros generalistas de hábito semiaquático, correspondendo assim à informação ecológica sobre esta espécie.

## 2.1 Introduction

In tetrapods, the oropharyngeal cavity and its anatomical structures are mainly, but not exclusively, responsible for the absorption and intraoral transport of food (Heiss et al., 2010). Anatomical and histological studies allow us to relate this cavity to food habits (Rodrigues et al., 2004), are regarded as effective tools to understand the mechanism of food intake, digestion and absorption, and have been conducted with several species of chelonians (Iwasaki 1992a; Beisser et al., 2001; Beisser et al., 2004; Pinheiro et al., 2010; Natchev et al., 2011). These types of morphological studies increase what is known about wild animals, especially for species that have zootechnical potential or biological value.

*Kinosternon scorpioides scorpioides* (Linnaeus, 1766) is a freshwater turtle, popularly known as muçua, which deserves attention due to its vulnerability to population decline due to the extractivism of its stocks in nature. It is distributed from Panama to Brazil and northern Argentina (Berry and Iverson, 2011) and is the only subspecies of *K. scorpioides* with a South American distribution (Viana et al., 2015). In Brazil, the highest occurrence of *K. s. scorpioides* is on Marajó Island, PA, but the species is also found in the Northeast and Central-West regions of the country (Berry and Iverson, 2011). It is an omnivorous species, active during day and night (especially during twilight), and consumes many types of animals and plants, such as insects, worms, snails, fish, frogs, tadpoles, algae and aquatic macrophytes (Rueda Almonacid et al., 2007).

*K. s. scorpioides* has a semiaquatic habit and lives at the bottom of lagoons, puddles and flooded areas; however, during the breeding season, which coincides with summer, it is possible to find it on land (Soriano et al., 1997). During the summer, the species is less active, due to the adverse conditions of the environment, and remains in a stage of dormancy called aestivation (Vogt, 2008; Pough, 2008).

Like other species of Amazonian chelonians, *K. s. scorpioides* is considered an important culinary delicacy in the North Region of Brazil and is consumed clandestinely and served with cassava flour inside the carapace itself, which is popularly known as *muçuã casquinho* (Castro, 2006 Unpublished data, Cristo et al., 2017).

Data on the anatomical and physiological characteristics of the digestive tract of reptiles, particularly *K. s. scorpioides*, are scarce (Machado Jr. et al., 2005). Pereira et al. (2005) analyzed histological and histochemical aspects of the esophagus of *K. scorpioides*, and studies by Machado Jr. et al. (2005) describe the liver anatomy and biliary tract of *K. scorpioides*.

This study analyzed and described the morphological characteristics of the oropharyngeal cavity of *K. s. scorpioides*, based on macroscopic observations and light and scanning electron microscopy, in order to increase what is known about the biology of this species, since it is an important food resource.

## 2.2 Materials and Methods

The study was conducted at the Laboratory of Zoology (LABZOO) and Laboratory of Histology and Animal Embryology (LHEA) at the Federal Rural University of Amazonia (UFRA). Ten adult *K. s. scorpioides* (03 males and 07 females), with a carapace length ranging from 114 to 151 mm and weight ranging from 225 to 509 g, were manually collected in areas where they naturally occur in the Marajó mesoregion, in Pará, during the Amazonian winter in July 2017.

The animals were anesthetized with an overdose of xylazine hydrochloride (4mg/kg) and ketamine hydrochloride (80mg/kg) and euthanized by administration of 2.5% sodium thiopental (60mg/kg) intra-coelomates, and fixed by injecting an aqueous solution of 10% formaldehyde into the large caliber vessel located near to the heart and then immersing them in the same solution of 10% formaldehyde.

This study was approved by SISBIO (System of Information and Biodiversity Authorization) under number 57885-2 and certified by the Committee of Ethics in Animal Use (CEUA) at the Federal Rural University of Amazonia (UFRA) under protocol number 012/2017. Two specimens were prepared and deposited in the collection at the Museum of Zoology at UFRA. The species used to discuss this study are listed in Table 1.

Table 1 - Lists all taxa mentioned in this study with their respective authors and year of publication.

<i>Claudius</i> Cope, 1865
<i>Clemmys japonica</i> (Temminck & Schlegel, 1835)
<i>Cuora amboinensis</i> (Daudin, 1801)
<i>Eretmochelys imbricata bissa</i> (Linnaeus, 1766)
<i>Geoclemys reevesii</i> (Gray, 1831)
<i>Heosemys grandis</i> (Gray, 1860)
<i>Kinosternon</i> Spix, 1824
<i>Kinosternon scorpioides scorpioides</i> (Linnaeus, 1766)
<i>Lepidochelys olivacea</i> (Eschscholtz, 1829)
<i>Malayemys subtrijuga</i> (Schlegel & Müller, 1845)
<i>Manouria emys emys</i> (Schlegel & Müller, 1840)
<i>Pelusios castaneus</i> (Schweigger, 1812)
<i>Podocnemis expansa</i> (Schweigger, 1812)
<i>Staurotypus</i> Wagler, 1830
<i>Sternotherus</i> Gray, 1825
<i>Sternotherus odoratus</i> (Latreille, 1801)
<i>Testudo hermanni</i> Gmelin, 1789
<i>Testudo kleinmanni</i> Lortet, 1883
<i>Trachemys scripta elegans</i> (Wied, 1839)
<i>Trionyx cartilaginous</i> Boulenger, 1889

### 2.2.1 Morphology

For the descriptive evaluation of the oropharyngeal cavity of *K. s. scorpioides*, temporomandibular disarticulation was performed in order to identify structures. The nomenclature used for the structures was based on Nomina Anatomica Veterinaria (2017) and Illustrate Anatomical Nomina (Schaller, 1999).

### 2.2.2 Light Microscopy

In order to evaluate the morphology of the tissues in the oropharyngeal cavity using light microscopy, the oral cavity floor and tongue were cut from the palate. The slices were washed in running water for 30 minutes and subsequently dehydrated in a series of ethanols at increasing concentrations (70–100%), diaphanized in xylol and embedded in paraffin. The

samples were then cut with a Hyrax microtome (6µm thick) and stained with hematoxylin eosin (HE) and Gomori's trichrome. The material analyzed was photographed through a Leica DM 2500 with a LAS CORE digital image capture system. Nomenclature follows the International Committee on Gross Anatomical Veterinary and Histological Nomenclature (2017).

### 2.2.3 Scanning Electron Microscopy

For scanning electron microscopy (SEM), tissue samples were fixed by immersing them in a modified Karnovsky solution containing 2.5% glutaraldehyde and 2% paraformaldehyde in 0.1M sodium phosphate buffer (pH 7.2) at 4°C, for 36h, according to Watanabe and Yamada (1983). After rinsing in the buffer, the samples were post-fixed in a buffered solution of 1% osmium tetroxide for 1h at 4°C (Murakami, 1974). They were then dehydrated in a crescent series of alcohols (60% to 100%) and critical point dried (QUORUM/K850) using liquid CO<sub>2</sub>. The samples were mounted on metal stubs, sputter coated (QUORUM/SC7620) with gold and analyzed with a scanning electron microscope (VEGA 3 LMU/TESCAN).

## 2.3 Results

### 2.3.1 Morphology

The oropharyngeal cavity of *K. s. scorpioides* (Fig. 1A) is rostrally delimited by the corneal and mandibular lips and rhamphotheca, dorsally by the hard palate, laterally by the corneal lips and labial commissure and ventrally by the mandible, hyoid bone, tongue, associated muscles and cartilage, forming the floor of the cavity.

The oropharyngeal cavity is slightly longer than wide. The corneal lips are formed by keratinized corneal plaques with sharp edges in both sexes. Both the upper and lower lip are similar in shape to the letter V; however, only males showed a sharp projection in the medial portion of the upper lip (Fig. 1A). Both lips have a keratinized, horizontal blade, which in the upper lip contributes to the formation of the hard palate and in the lower lip fits the rhamphotheca (Fig. 1C, Fig. 1D).

Between the blade of the maxillary rhamphotheca, in the central portion of the palate, we observed the palatine raphe, which extends to the middle third of the oropharyngeal cavity, and between them, in the anterior portion, the two choanal openings (Fig. 1A, Fig. 1C).

The mucosa lining of the palate is not evenly distributed. Next to the maxillary rhamphotheca we observed a smooth mucosa surrounding the choanal openings (Figure 1C), which becomes wrinkled as it is caudally directed, until it becomes quite wrinkled at the cervical esophagus. Between the middle third and caudal of the palate, we observed the pharyngeal ostia of the right and left auditory tube (Fig. 1C). The adductor muscles of the mandible are located at the end of the rhamphotheca, and anteriorly to the mandible joint, on both sides (Fig. 1C, Fig. 1D).

The union of the upper and lower lips is formed by malleable tissue and occurs at the labial commissure or *angulus oris* (Fig. 1A). The ventrolateral portion of the oral cavity is formed by the tongue, associated with the hyoid apparatus, muscles and cartilage, and delimited by the branches of the mandible (Fig. 1C, Fig. 1D). We observed that the mucosa of the floor of the oropharyngeal cavity, around the tongue and near the mandibular rhamphotheca, is smooth and resembles that found in the corresponding region of the palate (Fig. 1C, Fig. 1D).

The tongue is a bulky, triangular, V-shaped muscular structure that occupies much of the oropharyngeal cavity (Fig. 1A, Fig. 1C, Fig. 1D). It can be divided into three regions, the apex, body (base) and horn (Fig. 1B). It has a soft consistency, a bright yellow color, and is fixed for its entire extension to the floor of the oral cavity. The averages for the tongues were the following: 10 mm total length (apex to the end of the horn), 0.7 mm long (apex to the end of the body), 11 mm wide (of a horn to the other) (Fig. 1B) and 0.11 grams. The mucosa that covers the tongue has numerous rounded papillae of different heights that are distributed throughout the dorsal surface (Fig. 1B).

The glottis in the middle position is between the cartilages of the larynx and surrounded by the lingual horn, and in the caudal position the lingual frenulum was observed (Fig. 1B, Fig. 1C, Fig. 1D). The mucosa becomes pleated in the caudal direction, until it becomes quite wrinkled in the cervical esophagus (Fig. 1C).

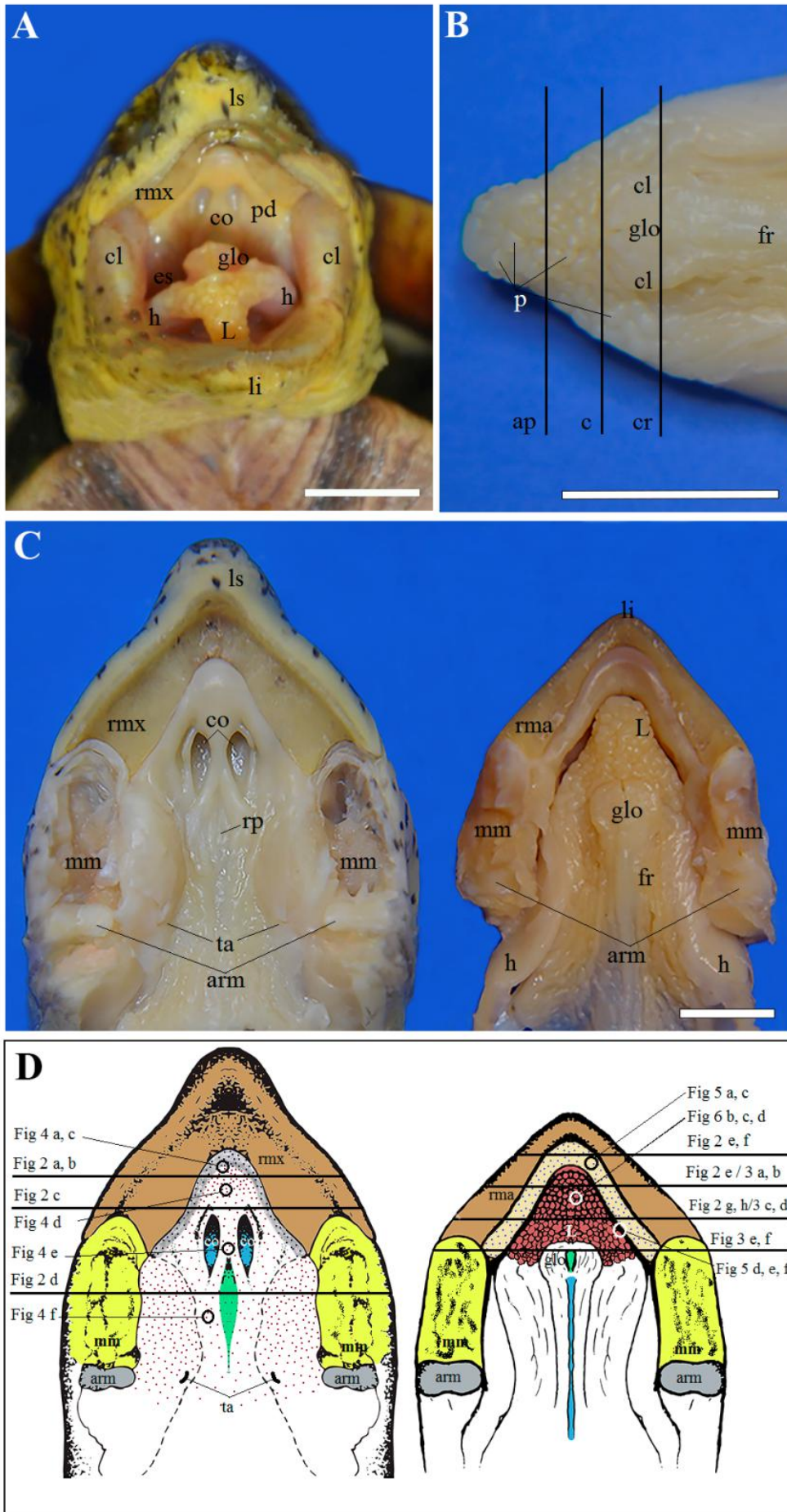


Figure 1 - Photomicrographs of the oral cavity of *Kinosternon scorpioides scorpioides*. (A) cranial view, upper lip (ls) and lower lip (li), coanas (co), hard palate (pd), labial commissures (cl), cranial part of cervical esophagus (es), tongue (L) and hyoid (H), lined by the mucosa. (B) Tongue, apex (ap), body (c), horn (r), larynx cartilages (cl), glottis (glo), tongue frenulum (fr). (C) Palate, adductor muscle of the mandible (horizontally sectioned) (mm), coanas (co), auditory tubes (ta), articulation of the mandible (arm), maxillary rhamphotheca (rmx), palatine raphe (rp), oral cavity floor (right) with mandibular rhamphotheca (rma), tongue (L), glote (glo), frenulum of the tongue (fr), pharynx (fa), articulation of the mandible (arm), hyoid (H), esophagus (eso). (D) Schematic drawing showing palate (left) and floor of oral cavity (right). Circles indicate the positions (Figures 4, 5 and 6) in scanning electron photomicrographs and the horizontal lines indicate the positions of the sections (Figures 2 and 3) in light photomicrographs. Blue spots indicate the location of the taste buds in the keratinized areas, and purple spots indicate the distribution of the epithelial mucous glands. Maxillary rhamphotheca (rmx), coanas (co), mandibular muscle (mm), articulation of the mandible (arm), tongue (L), glottis (glo), auditory tube (ta). Scale bars: 1 cm.

### 2.3.2 Light Microscopy

#### 2.3.2.1 Palate

The epithelium that lines the apex of the palate near the maxillary rhamphotheca is characterized by the keratinized stratified epithelium and consists of four strata composed of keratinocytes, distributed from the base to the surface by the stratum basal, spinosum, granulosum and corneum (Fig. 2A). Taste buds are distributed throughout the layers of the epithelium (Figure 2B). Below the epithelial tissue, there is loose connective tissue followed by dense connective tissue that is not modeled with collagen fibers, blood and lymphatic vessels. This coating undergoes a transition process and changes to a mucous stratified epithelium, in the direction of the esophagus (Fig. 2C), which is characterized by a tall columnar epithelium and pale mucosal cells, where several small pits (epithelial mucous glands) have larger mucosal cells on the margins (with more mucosal content) that rearrange so they flow into the oral cavity (Fig. 2C, Fig. 2D).

The presence of a small number of mucous glands distributed throughout the epithelium was observed between the choanae, from the end of the choanal opening (Fig. 2D), and on the sides of the palate, to the pharynx, the epithelial tissue becomes narrower and has more mucous glands. In the subepithelial region of the whole palate, leukocytes, lymphocytes and eosinophils were observed, which sometimes infiltrated the mucosa and blood capillaries (Fig. 2D). In the innermost layer of the epithelium, there is dense, non-modeled connective tissue with collagen fibers, blood vessels and numerous lymphatic vessels (Fig. 2B). Below the connective tissue is the muscular layer, which consists of bundles of skeletal striated muscle.

### 2.3.2.2 Oral Cavity Floor

The tissue that lines the floor of the oral cavity, near the mandibular rhamphotheca, is characterized by a stratified squamous epithelium, keratinized or cornified by the presence of taste buds (Figure 2E, Fig. 2F). The subepithelial tissue is formed by non-modeled dense connective tissue with numerous blood and lymphatic vessels. Like the palate, this epithelium undergoes a transition process and changes to a mucosal stratified epithelium (Fig. 2E). Throughout the epithelium, isolated mucous glands, small clusters of mucous glands (Fig. 2H) and grooves of varying sizes containing a large number of mucosal cells were observed that were larger than the other epithelial forming cells, all of which flowed into the oral cavity (Fig. 2G, Fig. 2H).

### 2.3.2.3 Tongue

The tongue is a triangular, muscular organ with lingual papillae distributed throughout the surface; most of the lingual papillae are cuboid, but some are conical. The central portion, from the apex to the base of the tongue, has the tallest lingual papillae. The papillae located on the sides and lingual horn are shorter (Fig. 3A).

Light microscopy revealed that the epithelium coating is of the mucosal stratified type. There are many mucosal and translucent cells and numerous mucous glands throughout the epithelium from the apex to the base, which are distributed on the ridge and sides of the papillae (Fig. 3A, Fig. 3B). In the epithelium of the ridge, the papillae have a smaller number of mucous cells than in the lateral ones (Fig. 3A, Fig. 3C). In contrast, the basal region between the papillae has the largest mucosal cells (Fig. 3A, Fig. 3C, Fig. 3F). The connective tissue penetrates deeply into the center of each papilla. It is relatively narrow in the lingual papillae of the central portion of the tongue at the apex (Fig. 3A, Fig. 3B) and wider in the lingual papillae of the body, horn and lateral regions of the tongue (Fig. 3C–F). Vessels, blood capillaries and dispersed lymphoid tissue were observed in the connective tissue.

Throughout all the lingual epithelial tissue, papillae containing concentrations of lymphoid tissue that increased in size were observed, from the apex to the lingual horn, suggesting that the species has lingual tonsils (Fig. 3A, Fig. 3D, Fig. 3E). In the lingual horn, the lymphoid tissue was surrounded by many blood vessels. No taste buds or keratinized tissue were observed on the tongue.



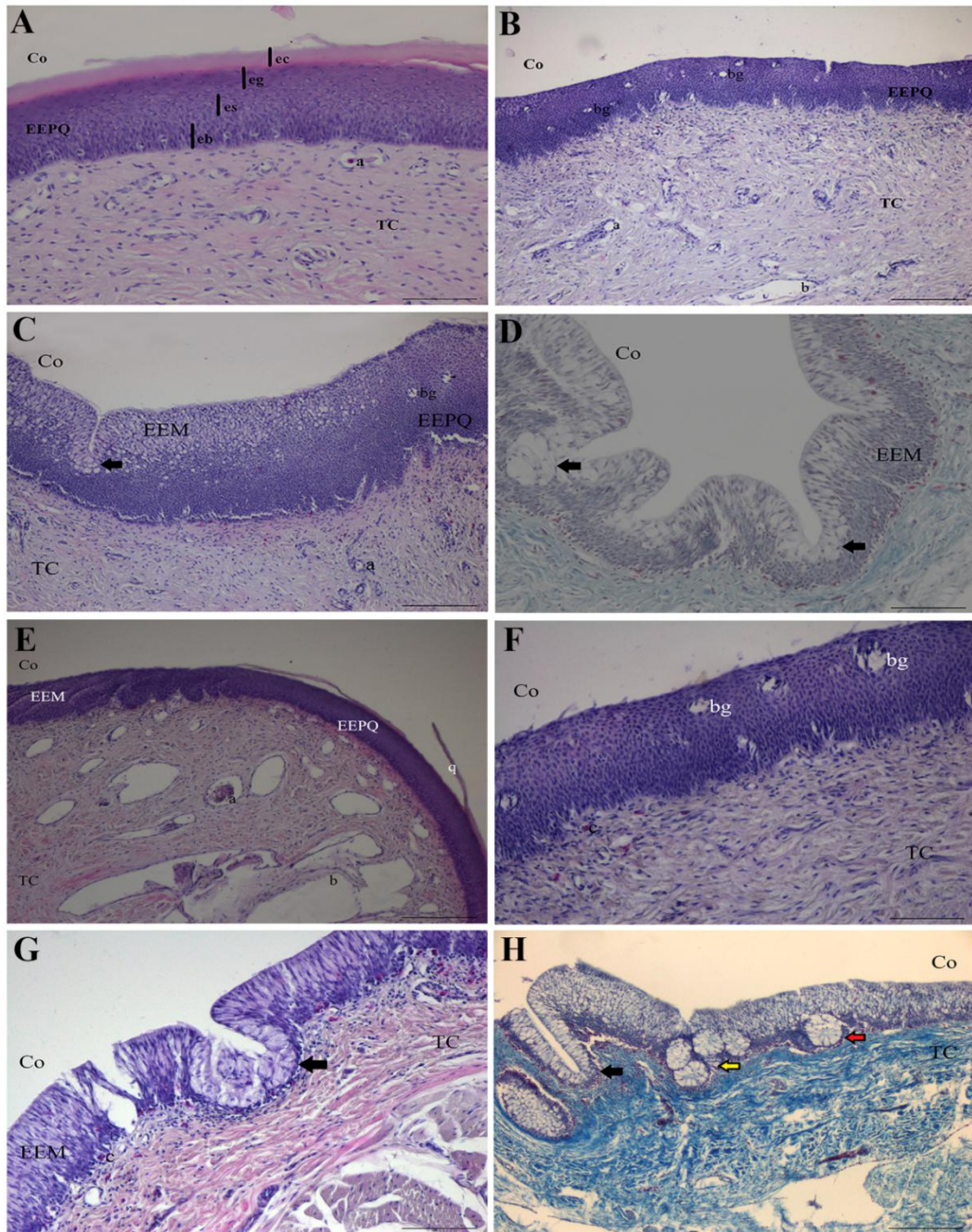


Figure 2- Light photomicrographs showing transverse histological sections of the palate and floor of the oropharyngeal cavity of *Kinosternon scorpioides scorpioides*. For better orientation, the black horizontal lines in the Figure 1D drawing indicate the histological sections. (A) Palate apex with keratinized epithelial tissue (EEPQ) and its strata: basal (eb), prickly (ee), granulous (eg) and corneal (ec), connective tissue (CT), blood vessel (a) and oropharyngeal cavity (Co). (B) Taste buds (bg), blood vessels (a), lymphatic vessels (b). (C) Anterior region to opening of the choana with a transition area of mucosal stratified epithelial tissue (EEM), with non-keratinized mucosal cells, mucous glands (arrow) and taste buds (bg). (D) Region after opening of choanae with mucosal stratified epithelial tissue (EEM), mucous gland (arrow). (E) Apex of the floor of the oropharyngeal cavity with a transition area between epithelial tissue EEPQ and EEM, connective tissue (TC) with blood vessels (a) and lymphatic vessels (b) and keratin (q). (F) Taste buds (bg), blood capillaries (c). (G) Groove (arrow), lymphoid tissue (TL), muscle tissue (TM) subepithelial blood capillaries (c); (H) Groove in the epithelium (black arrow), agglomerate of epithelial mucous glands (yellow arrow), individual epithelial mucous gland (red arrow). Hematoxylin and Eosin (A, B, C, E, F and G) and Gomori Trichrome (D e H). Scale bars: 100µm (A, D, F and G), 200µm (B, C and E).



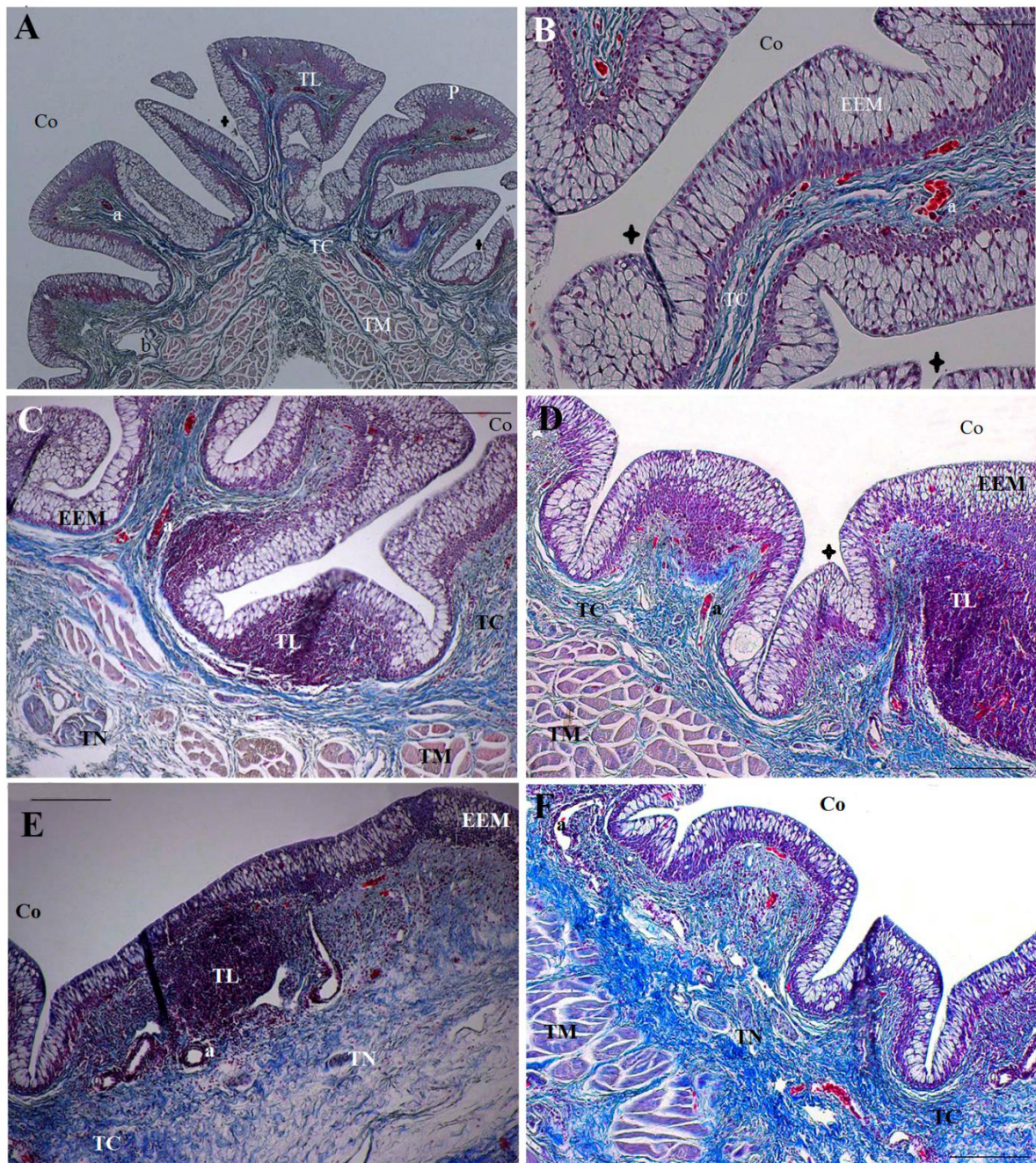


Figure 3 - Light photomicrographs showing transverse histological sections of the tongue of *Kinosternon scorpoioides scorpoioides*. For better orientation, the black horizontal lines in the Figure 1D drawing indicate where the histological sections were made. (A-B) Apex of the tongue (A) with mucosal stratified epithelium (EEM), mucous glands (cross), blood vessels (a), lymphatic vessels (b), lymphoid tissue - lingual tonsil (TL), connective tissue (TC), muscle tissue (TM) oral cavity (Co), lingual papilla (P). (B) Mucous glands (cross), blood vessels (a), blood capillaries (c), connective tissue (TC). (C-D) Body of the tongue with nerve tissue (TN), muscle tissue (TM), connective tissue (TC), blood vessels (a), lymphatic vessels (b), blood capillaries (c), mucous glands (cross). (D) Muscular tissue (TM), connective tissue (TC), blood vessels (a), lymphatic vessels (b), blood capillaries (c), mucous glands (cross), lymphoid tissue - lingual tonsils (TL). (E-F) Lingual horn (E) with lymphoid tissue - lingual tonsil (TL) surrounded by blood vessels (a), nerve tissue (TN), lymphatic vessels (b), (F) with muscle tissue (TM), connective tissue (TC), nerve tissue (TN), blood vessels (a), blood capillaries (c). Gomori Trichrome (A-F). Scale bars: 500 µm (A), 100 µm (B), 200 µm (C-F).

### 2.3.3 Scanning Electron Microscopy

#### 2.3.3.1 Palate

Scanning electron microscopy revealed that the palate of *K. s. scorpioides* has a flat surface with keratinized regions and cells showing microridge at apex and on the sides near the rhamphotheca, as well as a non-keratinized secretory epithelium with cells exhibiting microvilli in the region around, between and after the choanal openings (Figure 4A). In the two regions, numerous pores were observed, with a border similar to the type of epithelial cells that make up the mucosa (Fig. 4A, Fig. B, Fig. C, Fig. D). These structures are probably the pores of the epithelial mucous glands (Fig. 4D) and taste buds (Fig. 4B) observed under light microscopy.

In all secretory epithelia, but mainly in the region between and around the choanae and in the pharynx, turgid cells were observed extending into the oral cavity, giving the epithelium an aspect of a plush secretory carpet (Fig. 4E, Fig. F).

#### 2.3.3.2 Oral Cavity Floor

The floor of the oropharyngeal cavity has a keratinized epithelium with taste buds along the entire border near the rhamphotheca (Fig. 5A, Fig. C) and a non-keratinized secretory epithelium in the innermost portion, where the tongue rests (Fig. 5A, Fig. B). The ridge of the keratinized epithelial cells has microridges (Fig. 5C) and the secretory epithelium has microvilli (Fig. 5D); sometimes the cells were ruptured (Fig. 5E). Structures such as longitudinal grooves of varying sizes, individual pores and agglomerates of pores of epithelial mucous glands (Fig. 5A, Fig. B, Fig. F) were observed.

#### 2.3.3.3 Tongue

The surface of the tongue is coated by bulging papillae of varying sizes and shapes (Fig. 6A), which are composed of dome-shaped cells (Figure 6C, Fig. 6D), covered by microvilli (Fig. 6D).

Several pores were observed throughout the epithelium, on the dorsal surface and on the sides of the lingual papillae (Fig. 6B, Fig. 6C, Fig. 6D), suggesting that they are mucous gland openings, as observed under light microscopy. The epithelium had ruptured cells containing mucous. No taste buds were observed on the surface of the tongue.



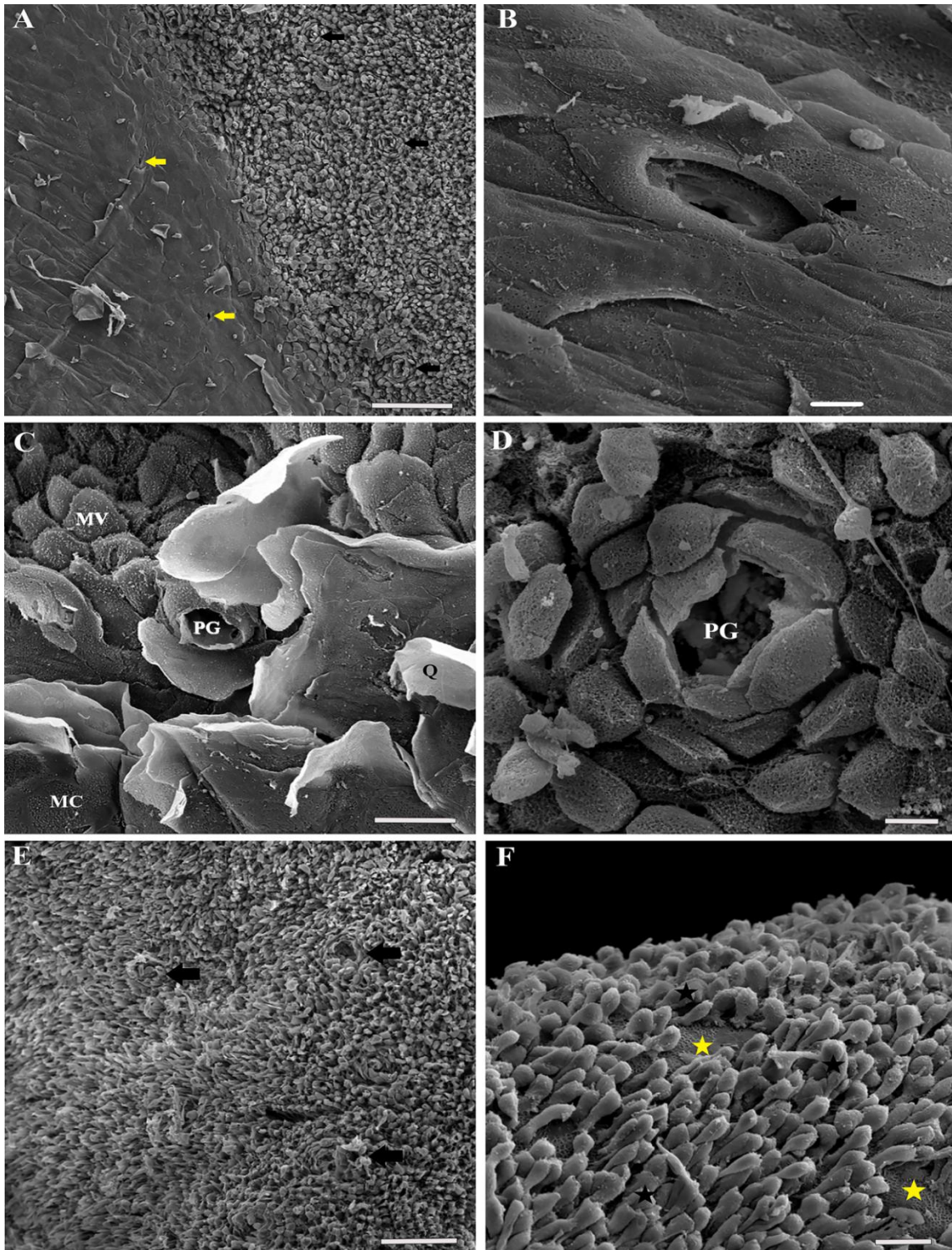


Figure 4 - Scanning electron photomicrographs of the epithelial palate surface of *Kinosternon s. scorpioides*. For better orientation, the circles in the Figure 1D drawing indicate the location of the observations. (A) Transition area between the keratinized squamous epithelium (EEPQ) on the left and the mucosal stratified epithelium (EEM) on the right, with taste pores (yellow arrows) and pores of mucous glands (black arrows). (B) Taste pore (black arrow). (C) Pores of mucous glands in the transition area between the two epithelia (PG), secretory epithelial cells with microvilli (MV), keratin being released (Q), microridge keratinocyte (MC). (D) Pore of mucous glands (PG) in mucosal stratified epithelium. (E) Cells of the stratified mucosal epithelium between the choanal openings. (F) Stratified mucosal epithelium of the pharynx with scaly cells (black stars) and areas without cells (yellow stars). Scale bars: 10  $\mu\text{m}$  (B, D), 20  $\mu\text{m}$  (C, F), 100  $\mu\text{m}$  (A, E).



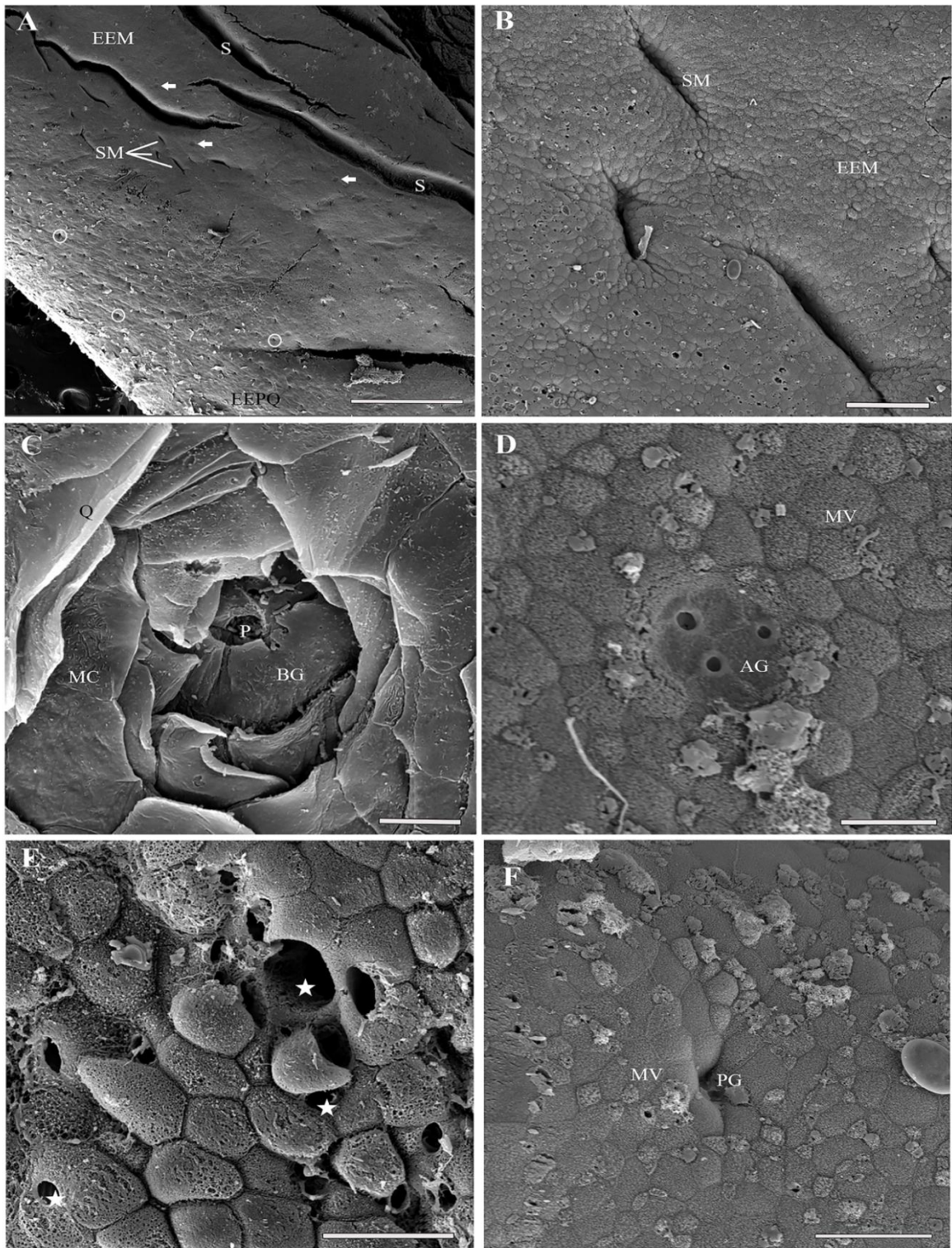


Figure 5 - Scanning electron photomicrographs of the epithelial surface of the floor of the oropharyngeal cavity of *Kinosternon s. scorpioides*. For better orientation, the circles in the Figure 1D drawing indicate the location of the observations. (A) Transition between the keratinized squamous epithelium (EEPQ) below to the left with the taste pores (white circles) and the mucosal stratified epithelium (EEM) above and to the right showing larger grooves (S), smaller grooves (SM) and the pore clusters (white arrows). (B) Stratified mucosal epithelium (EEM) with minor sulcus (SM). (C) Taste buds (BG), pore (P) and microridges (MC). (D) Agglomerates of gland pores (AG). (E) Apoptosis of mucosal stratified epithelial cells (EEM). (F) Pore of mucous gland (P) and microvilli (MV) of mucous cells. Scale bars: 10 mm (A), 10  $\mu$ m (C, D), 20  $\mu$ m (E, F), 50  $\mu$ m (B).



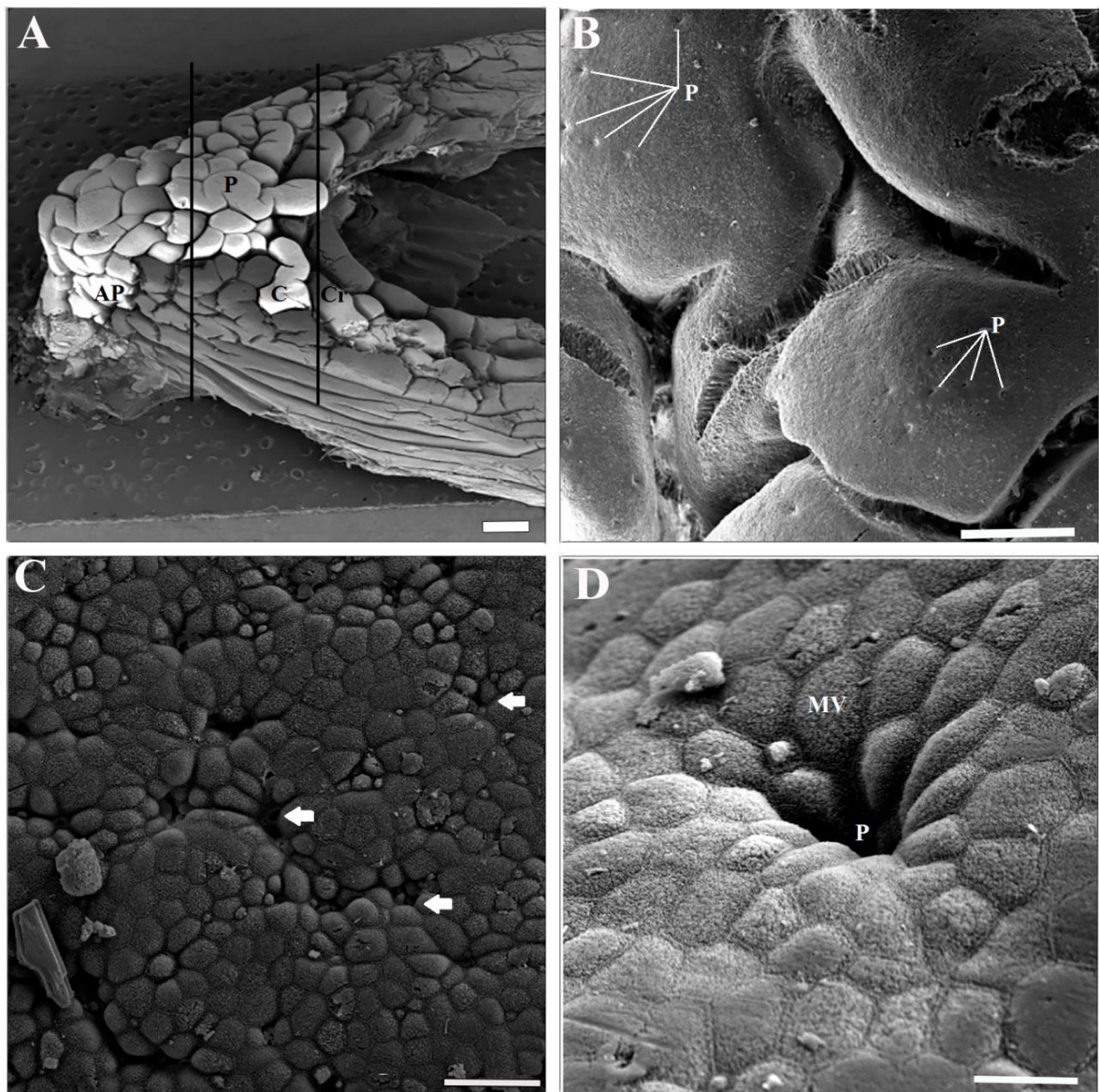


Figure 6 - Scanning electron photomicrographs of the epithelial surface of the tongue of *Kinosternon s. scorpioides*. For better orientation, the circles in the Figure 1D drawing indicate the observations. (A) Side view of tongue with apex (AP), body (C), horn (CR), papilla (P). (B) Dorsal surface of lingual papillae with pores of mucous glands (P). (C) Pores of mucous glands (white arrows) and microvilli (MV). (D) Mucous gland pore (P) and microvilli (MV). Scale bars: 2 mm (A), 10  $\mu\text{m}$  (D), 20  $\mu\text{m}$  (C), 200  $\mu\text{m}$  (B).

## 2.4 Discussion

The oropharyngeal cavity of turtles has been studied, especially in comparative works that include other vertebrate orders (Gnanamuthu, 1937), and the variety of structures in the buccopharyngeal mucosa of turtles is as great or greater than that found in other reptiles (Winokur, 1988).

One of the peculiarities of reptiles is related to their life habit, where completely terrestrial animals tend to have a keratinized lingual epithelium (Mao et al., 1991; Iwasaki and

Kumakura, 1994) and those living in or near ponds or small rivers tend to have a non-keratinized epithelium (Iwasaki, 1992; Iwasaki et al., 1992). A keratinized epithelium is an adaptation that not only provides mechanical protection against abrasive foods, but also serves as a "barrier" to prevent dehydration (Lintner, 2012). However, the species studied undergoes a long period of "estivation" during the Amazonian summer and does not have the keratinization described.

In reptiles, the shape of the tongue and the shape and distribution pattern of the lingual papillae also vary and are significant among species (Iwasaki, 1990; Iwasaki, 1992; Mao et al., 1991; Iwasaki et al., 1992). Size, surface topography and tongue musculature, relative extent of oral gland development, and pharyngeal topography are highly variable within turtles. This variation has patterns that are correlated with dietary behavior, diet, habitat and systematic relationships (Winokur, 1988).

Testudines, which are the oldest living reptiles, are highly diverse in morphology and diet, and their tongue shape and dorsal surface topography show extensive variations, perhaps reflecting the adaptation of these animals to different feeding niches, water or soil (Bonin et al., 2006; Orenstein, 2012). Thus, the life habit of turtles with a non-keratinized tongue is strongly associated with aquatic environments (Iwasaki, 1992; Beisser, et al., 1995; Beisser et al., 1998; Iwasaki, 2002) compared to turtles that live completely in terrestrial environments (Kochva, 1978; Weisgram et al., 1989), since this characteristic is less important for aquatic feeding (Winokur, 1988). Therefore, semiaquatic turtles exhibit keratinization only near the rhamphotheca in the palate and on the floor of the mouth, sometimes accompanied by slight keratinization on the tongue (Iwasaki, 1992; Beisser et al., 1998; Iwasaki, 2002), as found in the species in the present study.

Histological results in studies of the dorsal epithelium of the tongue of *Clemmys japonica* and *Geoclemys reevesii* indicate that most of the epithelium of these species is composed of cells containing secretion granules and caliciform cells (Iwasaki et al., 1992; Iwasaki, 1992). For the tortoise *Trachemys scripta elegans*, Meyer (1974) described the oral mucosa coating as a non-keratinized squamous epithelium with a remarkable amount of goblet cells so close together that the entire mucosa resembled a secretory carpet that released mucous on the surface.

The salivary glands of *Heosemys grandis* are numerous with some glandular pores on the floor of the mouth and on the palate, between and posteriorly to the choanae, and are discrete goblet cells embedded in the epithelium, aggregates of goblet cells, or glands arranged in a single tube or as branched tubular entities that increase in size and complexity,

which form a dense glandular field that extends widely in the posterior region of the oropharyngeal cavity (Lintner et al., 2012). In the present study, it was not possible to verify the presence of goblet cells or cells with secretory granules, but the epithelium throughout the oropharyngeal cavity was rich in mucous cells that increased in number, mainly in the basal region between the lingual papillae, of the floor of the oropharyngeal cavity, throughout the palate and epithelial mucus glands. In the region between and close to the choanae, it was observed that the cells protruded into the cavity, giving an aspect of a fluffy secretory carpet, as observed by Meyer (1974) for *T. s. elegans*.

Salivary glands are usually located around the oral cavity in various species of reptiles. Heiss et al. (2011) analyzed the oropharyngeal cavity of the terrestrial species *Manouria emys emys* and described it as being richly structured with large and complexly organized salivary glands. In *G. reevesii* (Iwasaki, 1992), which is semiaquatic like the species analyzed in this study, the location of the salivary glands was not found. Kochva (1978) concluded that freshwater turtles only have lingual glands that act in place of the salivary glands. In addition, studies indicate that the lingual epithelium of freshwater turtles contains caliciform cells and cells containing secretory granules, indicating that, in reptiles, the tongue is an important organ for secreting liquids in the oral cavity and that a wet tongue is useful when seizing food (Iwasaki, 1992; Iwasaki et al., 1992; Iwasaki et al., 1996c).

*Trionyx cartilagineus*, described by Iwasaki et al. (1996b), has a life habit similar to *K. s. scorpioides*, which alternates from aquatic to terrestrial; however, the tongue of *T. cartilagineus* is keratinized at the apex, which is different from what was found for *K. s. scorpioides*. In *C. japonica* (Iwasaki et al., 1992) and *T. cartilagineus*, (Iwasaki et al., 1996b), the apical epithelium was of a stratified squamous and/or cuboidal type. In *K. s. scorpioides*, a stratified squamous epithelium was only observed very close to the mandibular and maxillary rhamphotheca, as described for *Cuora amboinensis* (Heiss et al., 2008). Regarding the shape of the epithelial cells found in *K. s. scorpioides*, Iwasaki (1992) described the same type of lingual epithelium for *G. reevesii*, where the shape of the cells (flat or protruding) composing it varies according to the location of the epithelium.

In scanning electron microscopy analyses, the lingual epithelium of *C. japonica* (Iwasaki et al., 1992), *T. cartilagineus* (Iwasaki et al., 1996b), *Malayemys subtrijuga* (Iwasaki et al., 1996c), and *Testudo kleinmanni* (Al-Zahaby et al., 2018) had microvilli and microridges on the surface of the cells that make up the lingual papillae, as well as pores that are related to the secretion of fluids, spread all over the surface. In the epithelia of the tongue, palate and floor of the mouth of *K. s. scorpioides*, microvilli were also found on the surface of



the cells, as well as many pores (taste and glandular), including some pores with several cells rearranged on the margin. However, microridges were not observed on the tongue; they were observed in the keratinized epithelia of the palate and the floor of the mouth. Microvilli and microridges function as supporting structures for the uptake of food, mastication, and swallowing because of the friction they provide (Iwasaki et al., 1992; Iwasaki et al., 1996c). In addition, some types of food more easily attach to a rough surface covered with mucous than a smooth surface (Iwasaki et al., 1996c). Microridges help maintain a protective layer of mucous on the epithelium, and the complex curvature or undulating arrangement of microridges seems to facilitate the movement of mucous away from the mucous cells (Sperry and Wassersug, 1976). In the present study, the presence of mucus adhered to the microvilli disagreed with what Iwasaki et al. (1992) and Iwasaki et al. (1996c) described.

Based on an examination of 80 species of chelonians in 12 extant turtle families, the family Kinosternidae (*Kinosternon*, *Sternotherus*, *Staurotypus*, and *Claudius*) varies more in the morphology of the buccopharyngeal region than all Pleurodira, and the mucosa of the oropharyngeal cavity of the four genera in the Kinosternidae is similar in general appearance but varies somewhat in quantity and number of mucous-producing cells (Winokur, 1988).

In *T. s. elegans* (Beisser, 1998) and *T. kleinmanni* (Al-Zahaby et al., 2018), the lingual papillae are widely distributed throughout the dorsal surface of the tongue and vary in shape and size. In *Testudo hermanni*, there are long papillae and numerous lingual glands (Wochesländer, 2000). In *H. grandis*, Lintner et al. (2012) observed that the papillae at the tip of the tongue are rather rough on the surface due to the presence of keratinocytes. A rough tongue with keratin and without papillae was observed in *Eretmochelys imbricata bissa* (Iwasaki et al., 1996a) and *Lepidochelys olivacea* (Iwasaki et al., 1996d). According to Winokur (1988), the species of the genus *Kinosternon* have an oropharyngeal morphology that places them in the category of general omnivores, where the tongue is fleshy, with more mucous cells and short to moderately tall lingual papillae, without muscle. In the present study, keratinization in the lingual papillae was not verified, but numerous mucosal cells were observed throughout the oropharyngeal epithelium and lingual papillae, without the presence of muscles, as described by Winokur (1988).

Taste buds are primary taste structures that are important during feeding because they allow animals to discriminate between food items that have already been seized and are between the jaws (Lintner, 2010). Taste buds were found in the posterior region of the tongue of *G. reevesii* (Iwasaki, 1992) and *T. cartilagineus* (Iwasaki et al., 1996b), and barrel-shaped taste buds were found in *Podocnemis expansa* (Silveira et al., 2015) and *T. s. elegans* on the

rostral part of the tongue at the apex of the lingual papillae, throughout the oral epithelium (Korte, 1980; Beisser 1998). Likewise, Al-Zahaby et al. (2018) found taste buds at the apex of the tongue between the filiform papillae of *T. kleinmanni* and Beisser et al. (2001) found taste buds at the apex of the lingual papillae of *Pelusios castaneus*. In *H. grandis* (Lintner et al., 2012) and *Sternotherus odoratus* (Natchev, 2011), taste buds were scattered throughout the oropharyngeal cavity, mainly on the anterior and lateral portion of the floor of the mouth, at the apex and on the lateral areas of the palate (Lintner et al., 2012).

Taste buds were found in the keratinized regions of the palate and floor of the oropharyngeal cavity in *K. s. scorpioides*; however, for *H. grandis* (Lintner et al., 2012) these taste buds were described as having epithelial cells concentrically arranged with microvilli on the surface and a central taste pore, which differs from what was found for *K. s. scorpioides*. The highest concentration of these taste buds in the anterior region of the oral cavity of *K. s. scorpioides* supports what is known about the way this species grasps food with its jaw, both in water and on land, which is the same as the semiaquatic turtle *H. grandis* (Lintner, 2010). This allows it to make quick decisions by grabbing potential food and rejecting harmful items (Lintner, 2012).

In conclusion, this study indicates that the morphology of the oropharyngeal cavity of *K. s. scorpioides* is similar to other turtle species adapted to semiaquatic environments and the absence of salivary glands may make it difficult for this species to feed in the summer. This is supported by what is known about the ecology of the species, which remains buried in dry soil in “estivation” during the dry season and until the summer period is over.

## REFERENCES

- Al-Zahaby S.A., Elsayed N.S., Hassan S.S. 2018. Morphological, histological and ultrastructural (sem) characterization of the egyptian tortoise's tongue. *International Journal of Advanced Research in Biological Sciences* 4:101–113. doi:<http://dx.doi.org/10.22192/ijarbs.2017.04.05.012>
- Beisser C.J., Weisgram J., Splechtna H. 1995. Dorsal lingual epithelium of *Platemys pallidipectoris* (Pleurodira, Chelidae). *Journal of Morphology* 226:267–276. doi:10.1002/jmor.1052260303
- Beisser C.J., Weisgram J., Heilgers H., Splechtna H. 1998. Fine structure of the dorsal lingual epithelium of *Trachemys scripta elegans* (Chelonia: Emydidae). *The Anatomical Records* 250:127–135. doi:[https://doi.org/10.1002/\(SICI\)1097-0185\(199802\)250:2<127::AID-AR1>3.0.CO;2-0](https://doi.org/10.1002/(SICI)1097-0185(199802)250:2<127::AID-AR1>3.0.CO;2-0)

- Beisser C.J., Lemell P., Weisgram J. 2001. Light and transmission electron microscopy of the dorsal lingual epithelium of *Pelusios castaneus* (Pleurodira, Chelidae) with special respect to its feeding mechanics. *Tissue & Cell* 33:63–71. doi:[10.1054/tice.2000.0156](https://doi.org/10.1054/tice.2000.0156)
- Beisser C.J., Lemell P., Weisgram J. 2004. The dorsal lingual epithelium of *Rhinoclemmys pulcherrima incisa* (Chelonia, Cryptodira). *The Anatomical Record* 277A:227–235. doi:[10.1002/ar.a.20008](https://doi.org/10.1002/ar.a.20008)
- Berry J.F, Iverson J.B. 2011. *Kinosternon scorpioides* (Linnaeus 1776) – scorpion mud turtle. *Chelonian Research Monographs* 1:1–15. doi:[10.3854/crm.5.063scorpioides.v1.2011](https://doi.org/10.3854/crm.5.063scorpioides.v1.2011)
- Bonin F., Devaux B., Dupre A. 2006. Turtles of the world. Johns Hopkins A & C Black Publishers Univ. Press, Baltimore London.
- Boulenger G.A. 1889. Catalogue of the Chelonians, Rhynchocephalians, and Crocodiles in the British Museum (Natural History). New ed. London. DOI:[org/10.5962/bhl.title.13541](https://doi.org/10.5962/bhl.title.13541)
- Castro A.B. 2006. Biologia reprodutiva e crescimento do muçua *Kinosternon scorpioides* (Linnaeus, 1776) em cativoiro. Dissertação de Mestrado em Ciência Animal. Universidade Federal do Pará, Brasil.
- Cope E.D. 1865. Third contribution to the herpetology of tropical America. *Proceedings of the Academy of Natural Sciences of Philadelphia* 17:185–198.
- Cristo S.S., Baía Jr. P.C., Joilson S.S., Marques J.R.F., Guimarães D.A.A. 2017. The trade of *Kinosternon scorpioides* on Marajó island, Brazilian Amazon: from hunting to consumption. *Herpetological Journal* 27:361–367.
- Daudin F.M. 1802. Histoire Naturelle, Générale et Particulière des Reptiles. De l’Imprimerie de F. Dufart. Paris. doi:[org/10.5962/bhl.title.60678](https://doi.org/10.5962/bhl.title.60678)
- Eschscholtz J.F. Von. 1829. Zoologischer Atlas, enthaltend Ab-bildungen und Beschreibungen neuer Thierarten, währendd des Flottcapitains von Kotzebue zweiter Reise um die Welt, auf Russich-Kaiserlich Kreigsschupp Predpriaetë in den Jahren 1823-1826. Berlin: G. Reimer, 1831. doi:[org/10.5962/bhl.title.38058](https://doi.org/10.5962/bhl.title.38058)
- Gmelin J.F. 1789. Caroli a Linné, Systema naturae per regna tria naturae, secundum classes, ordines, genera, species cum characteribus, differentiis, synonymis, locis. Ed. 13., aucta, reformata. Cura Jo. Frid. Gmelin. doi:[org/10.5962/bhl.title.542](https://doi.org/10.5962/bhl.title.542)
- Gray J.E. 1825. A synopsis of the genera of reptiles and amphibia, with a description of some new species. *Annals of Philosophy* 10:193–217. doi:<https://www.biodiversitylibrary.org/part/218438>
- Gray J.E. 1831. Synopsis Reptilium; or Short Descriptions of the Species of Reptiles. Part I.—Cataphracta. Tortoises, Crocodiles, and Enaliosaurians. Treuttel, Wertz, and Co. London. doi:[org/10.5962/bhl.title.4697](https://doi.org/10.5962/bhl.title.4697).
- Gray J.E. 1860. On some new species of Mammalia and tortoise from Cambojia. *Annals and Magazine of Natural History* 6:217–218. doi:[org/10.1080/00222939808678042](https://doi.org/10.1080/00222939808678042)

Heiss E., Plenk J.R., Lenk H.J.R., Weisgram J. 2008. Microanatomy of the Palatal Mucosa of the Semiaquatic Malayan BoxTurtle, *Cuora amboinensis*, and Functional Implications. *The Anatomical Records* 291:876–885. doi:10.1002/ar.20695

Heiss E., Natchev N., Beisser C., Lemell P., Weisgram J. 2010. The Fish in the Turtle: On the Functionality of the Oropharynx in the Common Musk Turtle *Sternotherus odoratus* (Chelonia, Kinosternidae) Concerning Feeding and Underwater Respiration. *The Anatomical Records* 293:1416–1424. DOI:10.1002/ar.21185.

Heiss E., Natchev N., Schwaha T., Salaberger D., Lemell P., Beisser C., Weisgram J. 2011. Oropharyngeal morphology in the basal tortoise *Manouria emys emys* with comments on form and function of the Testudinid tongue. *Journal of Morphology* 272:1217–1229. doi:10.1002/jmor.10978

International Committee on Veterinary Gross Anatomical Nomenclature. 2017. Nomina Anatomica Veterinaria. 6. Ed. Hannover: Gent, Sapporo: Editorial Committee. Columbia.

Iwasaki S. 1990. Fine structure of the dorsal lingual epithelium of the lizard, *Gekko japonicus* (Lacertilia, Gekkonidae). *The American Journal of Anatomy* 187:12–20. doi:10.1002/aja.1001870103

Iwasaki S. 1992. Fine structure of the dorsal epithelium of the tongue of the freshwater turtle, *Geoclemys reevesii* (Chelonia, Emydinae). *Journal of Morphology* 211:125–135. doi:10.1002/jmor.1052110202

Iwasaki S., Asami T., Asami Y., Kobayashi K. 1992. Fine structure of the dorsal epithelium of the tongue of the Japanese terrapin, *Clemmys japonica* (Chelonia, Emydinae). *Archives of Histology and Cytology* 55:295–305. doi:10.1679/aohc.55.295

Iwasaki S., Kumakura M. 1994. An ultrastructural study of the dorsal lingual epithelium of the rat snake, *Elaphe quadrivirgata*. *Annals of Anatomy* 176:455–462. doi:10.1016/S0940-9602(11)80478-4

Iwasaki S., Asami T., Wanichanon C. 1996a. Fine structure of the dorsal lingual epithelium of the juvenile Hawksbill turtle, *Eretmochelys imbricata bissa*. *The Anatomical Record* 244:437–443. doi:10.1002/(SICI)1097-0185(199604)244:4<437::AID-AR2>3.0.CO;2-S

Iwasaki S., Asami T., Wanichanon C. 1996b. Ultrastructural study of the dorsal lingual epithelium of the soft-shell turtle, *Trionyx cartilagineus* (Chelonia, Trionychidae). *The Anatomical Record* 246:305–316. doi:10.1002/(SICI)1097-0185(199611)246:3<305::AID-AR1>3.0.CO;2-X

Iwasaki S., Wanichanon C., Asami T. 1996c. Ultrastructural study of the dorsal lingual epithelium of the Asian snail eating turtle, *Malayemys subtrijuga*. *Annals of Anatomy* 178:145–152. doi:10.1016/S0940-9602(96)80034-3

Iwasaki S., Wanichanon C., Asami T. 1996d. Histological and ultrastructural study of the lingual epithelium of the juvenile Pacific ridley turtle, *Lepidochelys olivacea* (Chelonia, Cheloniidae). *Annals of Anatomy* 178:243–250. doi:org/10.1016/S0940-9602(96)80057-4

- Iwasaki S. 2002. Evolution of the structure and function of the vertebrate tongue. *Journal of Anatomy* 201:1–13. DOI:10.1046/j.1469-7580.2002.00073.x
- Gnanamuthu A. 1937. Comparative Study of the Hyoid and Tongue of some Typical Genera of Reptiles. *Proceedings of Zoological Society Series B* 3:1–65. <https://doi.org/10.1111/j.1096-3642.1937.tb00821.x>
- Kochva E. 1978. Oral glands of the Reptilia. 8:43–161, Gans, Carl, and Gans, Kyoko A., eds. *Biology of the Reptilia*. Academic Press, London and New York.
- Korte G.E. 1980. Ultrastructure of the Taste buds of the Red-eared turtle, *Chrysemys scripta elegans*. *Journal of Morphology* 163:231–252. doi:10.1002/jmor.1051630303
- Latreille P.A. 1801. Histoire Naturelle des Reptiles. 280 pp. In: Sonnini, C.S. and Latreille, P.A. Histoire Naturelle des Reptiles, avec figures de dessinées d'après nature. Tome Premier. Première Partie. Quadrupèdes et Bipèdes Ovipares. Imprimerie de Crapelet, Paris.
- Linnaeus C. 1766. *Systema naturae per regna tria naturae, secundum classes, ordines, genera, species cum characteribus, differentiis, synonymis, locis*. 12th Ed, Stockholm.
- Lintner M., Weissenbacher A., Heiss E. 2012. The Oropharyngeal Morphology in the Semiaquatic Giant Asian Pond Turtle, *Heosemys grandis*, and Its Evolutionary Implications. *Plos One* 7:e46344. doi:10.1371/journal.pone.0046344
- Lortet L. 1883. Poissons et reptiles du lac de Tibériade et de quelques autres parties de Syrie. *Archives du Muséum d' Histoire Naturelle de Lyon* 3:99–194.
- Machado Jr. A.A.N., Sousa A.L., Carvalho M.A.M., Santos F.C.F., Alves F.R. 2005. Anatomia do fígado e vias bilíferas do muçua (*Kinosternon scorpioides*). *Archives of Veterinary Science* 10:125–133. doi:10.5380/avs.v10i2.4428
- Mao S.H., Wang J.J., Huang S.C., Chao C.F., Chen C.C. 1991. Ultrastructure of the tongue and anterior process of the sublingual plica in four species of venomous snakes. *Journal of Morphology* 208:279–292. doi:10.1002/jmor.1052080305.
- Meyer V., Prutkin L. 1974. An ultrastructural study of the oral inucous membrane of the turtle, *Pseudemys scripta elegans*. *Acta Anatomica* 89:89–99. doi:10.1159/000144273
- Murakami T. 1974. A revised tannic-osmium method for non coated scanning electron microscope specimens. *Archivum Histologicum Japonicum* 36:189–193. doi:10.1679/aohc1950.36.189
- Natchev N., Heiss E., Singer K., Kummer S., Salaberger D., Weisgram J. 2011. Structure and function of the feeding apparatus in the common musk turtle *Sternotherus odoratus* (Chelonia, Kinosternidae). *Contributions to Zoology* 80:143–156. doi:10.1002/ar.21185
- Orenstein R. 2012. *Turtles, tortoises and terrapins: a natural history*. Firefly Books, Richmond Hill, Ontario.

- Pereira J.G., Fonseca C.C., Menin E., Neves M.T.D. 2005. Estudo histológico e histoquímico do esôfago do muçã *Kinosternon scorpioides* Linnaeus, 1766 (Reptilia, Chelonia, Kinosternidae). *Arquivos de Ciências Veterinárias e Zoologia UNIPAR* 8:3–10. doi:org/10.25110/arqvet.v8i1.2005.61
- Pinheiro J.N., Godoy I., Brito E.S., Strüssmann C., Ferraz R.H.S. 2010. Macroscopia do aparelho digestório do cágado sul-americano *Mesoclemmys vanderhaegei* (Bour, 1973). *Brazilian Journal of Veterinary Research and Animal Science* 47:429–438. doi:org/10.11606/issn.1678-4456.bjvras.201026804
- Pough F.H., Janis C.M., Heiser J.B. 2008. A Vida dos Vertebrados. Editora Atheneu. São Paulo.
- Rodrigues M.J.J., Cardoso E.C., Cintra I.H.A., Souza R.F.C. 2004. Composição química do conteúdo estomacal da tartaruga-da-amazônia, *Podocnemis expansa* (Schweigger, 1812), em ambiente natural. *Boletim Técnico Científico do CEPNOR* 4:57–65.
- Rueda-Almonacid J.V., Carr J.L., Mittermeier R.A., Rodríguez-Mahecha J.V., Mast R.B., Vogt R.C., “...” Mittermeier C.G. 2007. Las tortugas y los cocodrilianos de los países andinos del trópico. Editorial Panamericana, Formas e Impresos. Bogotá, Colombia.
- Schaller O. 1999. Nomenclatura anatômica veterinária ilustrada. Manole, São Paulo.
- Schlegel H., Müller, S. 1845. Over de Schildpadden van den Indischen Archipel, beschrijving einer nieuwe sort van Sumatra. In: Temminck, C.J. (Ed.) *Verhandelingen over de Natuurlijke Geschiedenis der Nederlandsche Overzeesche Bezittingen, Schildpadden*.
- Schweigger A.F. 1812. Prodrömus monographiae Cheloniorum. Königsberg. *Archive Naturwiss* 1:271–368.
- Silveira T.B., Agostinho E.S., Santos F.G.A., Oliveira A.C.P., Medeiros L.S., Carvalho Y.K., Miglino M.A. 2015. Avaliação da cavidade orofaríngea da tartaruga da Amazônia, *Podocnemis expansa* (Schweigger, 1812). *Pesquisa Veterinária Brasileira* 35:1002–1008. doi:10.1590/S0100-736X2015001200010.
- Soriano E.G., Dirzo R., Vogt, R.C. 1997. Historia Natural de los tuxtlas. Primera Edición, México.
- Sperry D.G., Wassersug R.J. 1976. A proposed function for microridges on epithelial cells. *The Anatomical Records* 185:253–258. doi:10.1002/ar.1091850212
- Spix J.B. 1824. Animalia Nova Five Species Novae Testudinum et Ranarum. Typis F.S. Hübschmanni, Monachii.
- Temminck C.J., and H. Schlegel. 1835. Reptilia. Chelonii. 1833–1838. In: Ph. Fr. de Siebold, *Fauna Japonica*. Leyden.
- Viana D.C., Santos A.C., Antunes R.L.S. 2015. New record of *Kinosternon scorpioides* in Brazil increases its geo distribution – Case report. *Revista Brasileira de Medicina Veterinária* 37:386–388. doi:org/10.1590/1676-06032014006413

Vogt R.C. 2008. Tartarugas da Amazônia. Editora INPA - Instituto Nacional de Pesquisas da Amazônia, Manaus.

Wagler J.G. 1830. Natürliches System der Amphibien, mit vor-angehender Classification der Säugthiere und Vögel. J.G. Cotta'schen Buchhandlung, München.

Watanabe I., Ogawa K., Yamada E. 1998. Taste buds of rabbits foliate papillae. A scanning electron microscopy study. *Ciência e Cultura* 40:787–790. doi:org/10.1016/S0940-9602(97)80005-2

Weisgram J., Ditrich H., Splechtna H. 1989. Comparative functional anatomical study of the oral cavity in two turtle species. *Plzen Léč Sbornik* 59:117–122.

Wied M. Zu. 1839. Reise in des innere Nord-America in den Jahren 1832 bis 1834. J Hoelscher, Coblenz.

Winokur R.M. 1988. The buccopharyngeal mucosa of the turtles (Testudines). *Journal of Morphology* 196:33–52. doi:10.1002/jmor.1051960105

Wocheslander R., Gumpenberger M., Weisgram J. 2000. Intraoral food transport in *Testudo hermanni* (Chelonia, Cryptodira) – A radiographic video analysis. *Netherlands Journal of Zoology* 50:445–454. Doi:10.1163/156854200X00199

---

Manuscript Accepted – Please Update AR-19-0086.R1

Yahoo/Entrada ★



● **Timothy Smith** <onbehalf@manuscriptcentral.com>

Para: deabezerra@yahoo.com.br, luanebotelho05@gmail.com, dfsousa2010@live.com, ebranco.ufra@gmail.com, elaguerreiro@hotmail.com e 2 mais...



22 de jun às 14:54 ★

Manuscript ID: AR-19-0086.R1

Manuscript Title: Anatomical, Histological, and Histochemical Analyses of the Scent Glands of the scorpion mud turtle (*Kinosternon scorpioides scorpioides*)

Dear Dr. Ana Rita de Lima:

Congratulations, your manuscript is now 'Accepted for First Look'!

Now, we need YOU to complete the following steps to enable your manuscript to be published.

1) Log into your author page (<https://mc.manuscriptcentral.com/ar-wiley>) and click on your manuscript number under 'Manuscripts Accepted for First Look'.

2) If further changes ARE requested by the editor or reviewers (see bottom of this email), make the requested changes, delete the old files(s) in your Author Dashboard in ScholarOne and upload the corrected version(s). If NO further changes are requested by the editor or reviewers, proceed to step 3. NOTE: in this instance I do have some editorial comments. The changes are very minor (see end of email), and I will trust you to make the changes as you follow the steps below.

3) If a figure (or part of a figure) is used from a previously published source of any kind (journal article, website, etc...) you MUST obtain and immediately upload the appropriate permission form for each reproduced figure. This MUST be done immediately because without permission, your paper's publication will be delayed until permission is obtained.

---

e you to share the data in your paper by archiving the data in an appropriate public data repository. If you



2º ARTIGO - Aceito

**3. ANÁLISES ANATÔMICAS, HISTOLÓGICAS E HISTOQUÍMICAS DAS GLÂNDULAS DE CHEIRO DA TARTARUGA ESCORPIÃO DE LAMA (*Kinosternon scorpioides scorpioides*)**

**ANATOMICAL, HISTOLOGICAL, AND HISTOCHEMICAL ANALYSES OF THE SCENT GLANDS OF THE SCORPION MUD TURTLE (*Kinosternon scorpioides scorpioides*)**

ANDRÉA MAGALHÃES BEZERRA<sup>1,3,\*</sup>, LUANE GABRIELA BOTELHO REBELO<sup>2</sup>, DIEGO FERREIRA DE SOUSA<sup>3</sup>, ÉRIKA RENATA BRANCO<sup>1,3</sup>, ELANE GUERREIRO GIESE<sup>1,3</sup>, WASHINGTON LUIZ ASSUNÇÃO PEREIRA<sup>1,3</sup>, ANA RITA DE LIMA<sup>1,3</sup>.

<sup>1</sup>Programa de Pós-Graduação em Saúde e Produção Animal na Amazônia, Universidade Federal Rural da Amazônia, Av. Presidente Tancredo Neves 2501, Montese, Belém, PA 66077-530, Brasil

<sup>2</sup>Universidade Federal do Pará, Rua Augusto Corrêa, 1 Guamá, Belém – PA 66075-110 Brasil

<sup>3</sup>Universidade Federal Rural da Amazônia, Av. Presidente Tancredo Neves 2501, Montese, Belém, PA 66077-530, Brasil

\* Corresponding author: +55 (91) 981148324; E-mail: [deabezerra@yahoo.com.br](mailto:deabezerra@yahoo.com.br)

Institute of Animal Health and Production/ Federal Rural University of Amazon;  
ISPA 20/2018.

**Anatomical, Histological, and Histochemical Analyses of the Scent Glands of the scorpion mud turtle (*Kinosternon scorpioides scorpioides*)**

**ABSTRACT**

Fossil evidence suggests that scent glands are basal features of Testudines. However, we know little about the structure of these glands in the Brazilian Kinosternidae. In this study, we described the macroscopic anatomy, histology, and histochemistry of the scent glands of three males and three females of *Kinosternon scorpioides scorpioides* from the Marajó mesoregion, Pará State, Brazil. In all of the specimens analyzed, regardless of sex, we found four scent glands, including two axillary and two inguinal glands that were structurally similar to each other. Each gland consisted of a single holocrine secretory lobule, a large lumen surrounded by relatively thin glandular secretory epithelium, an adjacent narrow layer of loose connective tissue, and a thick layer of skeletal striated muscle tissue surrounded by a serous tunic. The secretory epithelium produced a characteristic malodorous yellowish substance that was passed via a single duct through a bone channel in the bridge connecting the carapace to the plastron, and excreted through an outer pore in the plate of each respective gland. Histologically, the secretory epithelium presented cells with two types of secretory vacuoles. Type 1 vacuoles stained red, were the largest and most frequently found, and stained positively with Periodic acid–Schiff (PAS), suggesting they contained glycoproteic complexes. Type 2 vacuoles were translucent, smaller in size and fewer in number, and negative for PAS staining. Because they are very primitive structures, scent glands must play important roles in the lives of chelonians, but their real function remains unknown. Several hypotheses suggest that they can act as protection against ectoparasites, as a repellent of predators, in addition to attracting mates and eliciting other pheromonal responses. In this study, all animals reacted by exuding malodorous substances when handled, as a form of defense. However, these are just assumptions that need to be clarified with additional studies on animal behavior.

Keywords: Kinosternidae; Marajó Island; muçuã; musk gland; Rathke's gland.

### 3.1 Introduction

In vertebrates, communication through chemical signals apparently occurs in response to auditory, visual, and olfactory stimuli from the environment (Rylands, 1990). This form of chemical communication is particularly well-developed in reptiles and constitutes one of the main peculiarities of reptilian life, wherein it can be used in the detection of prey and predators, foraging, and pheromone-mediated behaviors, such as individual and species recognition, partner selection, alarm signaling, and territoriality (Mason and Parker, 2010). Chemical communication is also used by reptiles to return home or undergo philopatry (Lewis et al., 2007), for orientation and navigation (Manton et al., 1972; Lebboroni and Chelazzi, 2000), and for protection against pathogenic microorganisms, including ectoparasites and disease vectors (Weldon et al., 2008).

Among reptiles, turtles use a particularly wide variety of modes of communication, including chemical secretions that have been implicated in mediating various behaviors by them. For instance, signaling among aquatic turtles that live in dark habitats with low visibility is done via chemical communication, which in these environments is one of the most reliable means of transmitting and receiving information (Bowden, 2010), as was previously described for *Sternotherus odoratus* (Lewis et al., 2007). Studies have also indicated that turtles can detect and process a variety of chemical signals because they have well-developed sensory systems, including vomeronasal organs and olfactory systems (Mason and Parker, 2010).

The sources of chemical secretions in turtles include the glands located inside the cloaca, the mental glands that release secretions from near the mandible (Winokur and Legler, 1975; Quay, 1986), and the paired secretory organs known variously as smell glands, scent glands, or Rathke's glands, present under the bridge joining the carapace to the plastron (Ehrenfeld and Ehrenfeld, 1973). The presence of small bony channels in fossils of the bridge connecting the carapace to the plastron of the tortoise *Kayentachelys* provided evidence of the wide occurrence of scent glands among recent turtles; this finding further established that these glands are the oldest known integument structures in amniotes and suggests that their presence is common among all turtles (Weldon and Gaffney, 1998). The general similarity in the anatomy of the glands among extant species and fossils supports the hypothesis that these are ancient and homologous structures shared among all lineages of turtles (Plummer and Trauth, 2009).

These large exocrine integument scent glands occur in numbers ranging from one to five pairs, extrude their secretions through outer epidermal pores, and are named based on the general location of their orifices or the proximity of their orifices to the axillary, inguinal, or inframarginal shields (Trauth, 2012). Scent glands occur in members of 13 of the 14 extant chelonian families (Ehrenfeld and Ehrenfeld, 1973; Solomon, 1984; Plummer and Trauth, 2009). Their secretions, which are sometimes malodorous, consist mainly of proteins and, to a lesser extent, lipids and some acids (Seifert et al., 1994), and provide the characteristic smells of musk turtles and mud turtles (Eisner et al., 1977). These odorous secretions induce remarkably different behavioral outcomes, depending on the social context in which they are released (Mason, 1992).

The scorpion mud turtle, *Kinosternon scorpioides scorpioides* (Linnaeus, 1766), known in Brazil as the muçua, is a small, semi-aquatic chelonian belonging to the family Kinosternidae (Berry and Iverson, 2011). It is easily recognized by having three longitudinal keels in the shell and one mobile plastron, which has two lobules with hinges that can be locked against the hull to form an armor to protect the head and limbs when harassed (Pritchard and Trebbau, 1984; Ernst and Barbour, 1989; Berry and Iverson, 2011). This subspecies' survival has likely been related to the evolution of the ability to protect themselves in this way (Pritchard, 1979; Rueda-Almonacid, 2007; Pough, 2008).

Muçua are also known as musk turtles because they possess well-developed musk glands in the axillary and inguinal regions that exude a nauseating odor as a defense mechanism against predators when the animals feel threatened (Weldon and Gaffney, 1998; Rueda-Almonacid, 2007; Pough, 2008). These secretions possibly act as a sort of aphastic signal that warns predators to stay away (Ehrenfeld and Ehrenfeld, 1973; Eisner et al., 1977; Mason, 1992), since turtles appear to eject the fluid in response to most forms of provocation (Weldon and Tanner, 1990).

Despite its bad smell, the muçua is considered a delicacy in the cuisine of the northern region of Brazil, in which it is called *muçua casquinho* (Castro, 2006; Rueda-Almonacid, 2007). Its survival is threatened by illegal trade on Marajó Island, where the biology of this species in the wild is well-known to hunters, and hunting of this species is done here both for consumption and for sale (Cristo et al., 2017). This study aimed to describe the morphological characteristics of the scent glands of this species by macroscopic, microscopic analyses by histological and histochemical techniques, as well as by scanning electron microscopy.

### 3.2 Materials and Methods

Six adult animals (three males and three females) of *K. s. scorpioides* were obtained for use in this study from areas where this subspecies occurs naturally in the fields of the Marajó Island mesoregion, Pará State, Brazil, in the municipalities of Cachoeira do Arari (three specimens) and Santa Cruz do Arari (three specimens). The females had on average 402.33g ( $\pm 34.53$ ) of weight and 142.63mm ( $\pm 0.50$ ) of carapace length and males had on average 424.33g ( $\pm 32.72$ ) of weight and 154.45mm ( $\pm 4.96$ ) of carapace length. A further 35 carapaces (MZUFRA/Rep031-065) from the Didactic Collection of the Museum of Zoology of the Federal Rural University of Amazonia (UFRA) were also examined. The six field-caught animals were slaughtered according to the procedures adopted by Silva Neto (1998) for *Podocnemis expansa*. For animal desensitization these were placed in a vessel containing water and ice at a temperature of about 5°C for 30 minutes. After desensitization, the animals were decapitated. Twelve axillary and twelve inguinal scent glands, both right and left were collected. We used eight axillary scent glands and 8 inguinal glands for light microscopy techniques and 4 axillary scent glands and 4 inguinal scent glands for scanning electron microscopy. The macroscopic aspects of these glands and their components were observed fresh under a stereomicroscope (LEICA ES2) after fixation of the animal. After removal, the glands were fixed by immersion in a 10% aqueous formaldehyde solution. This study was authorized by the System of Authorization and Information on Biodiversity (SISBIO) under authorization number 57885-2, and was certified by the Committee on Ethics in the Use of Animals (CEUA) of UFRA under protocol number 012/2017 - CEUA.

#### 3.2.1 Light Microscopy

To evaluate their morphology under light microscopy, the glands were cleaved by making longitudinal and transverse cuts through the samples. The samples were washed in running water for thirty minutes and then dehydrated in a series of increasing ethanol concentrations (from 70% to 100%), diaphanized in xylene, embedded in paraffin, and cut in a HYRAX microtome to a thickness of 6 $\mu$ m. Sections were then stained with hematoxylin and eosin (H&E) to examine their general features, and with Periodic acid-Schiff (PAS) to test for the presence of mucopolysaccharides and proteins (Behmer et al., 2003). The analyzed material was photographed through the Leica DM 2500 microscope with an LAS CORE digital image capture system. For structural nomenclature, we referred to the *International Committee on Veterinary Gross Histological and Anatomical Nomenclature* (2017).

### 3.2.2 Scanning Electron Microscopy

For scanning electron microscopy (SEM), tissue samples were fixed by immersing them in a modified Karnovsky solution containing 2.5% glutaraldehyde and 2% paraformaldehyde in a 0.1M sodium phosphate buffer (pH 7.2) at 4°C for 36h, according to Watanabe and Yamada (1983). After rinsing in the buffer, the samples were post-fixed in a buffered solution of 1% osmium tetroxide for 1h at 4°C (Murakami, 1974). They were then dehydrated in a crescent series of alcohols (60% to 100%) and critical-point dried (QUORUM/K850) using liquid CO<sub>2</sub>. The samples were then mounted on metal stubs, sputter coated (QUORUM/SC7620) with gold, and analyzed with a scanning electron microscope (VEGA 3 LMU/TESCAN).

## 3.3 Results

### 3.3.1 Gross Anatomy

Regardless of sex, all of the specimens of *K. s. scorpioides* analyzed presented four scent glands. All of them exuded strong odors when handled. The glands were all structurally similar and located outside of the coelomic cavity (Fig. 1A). They had a smooth appearance and dense pink or yellow coloration, and were surrounded by adipose tissue, with which they were easily confused. After fixation, the glands became yellowish gray (Fig. 1B).

Two axillary glands were located below the right and left axillary shields, and two inguinal glands were located below the right and left inguinal shields, both of which are found on the bridge connecting the carapace to the plastron. With regards to the position of the glands relative to the shields of the carapace, we could affirm that the axillary and inguinal glands were located below the fifth and seventh marginal shields, respectively.

The axillary glands were shorter and wider while the longer and narrower inguinal glands and without sexual dimorphism (Fig. 1B). The biometric length and width measurements of the glands are presented in Table 1. The weight of the glands was not verified because there could have been natural variation due to the loss of the secretory material in some glands during the handling of the animal.

A single duct was found coming out of the gland, it has a free portion that extends to the entrance of a bone channel, where it enters and extends to the external excretory pore located in these respective shields, axillary and inguinal (Fig. 1C). Throughout its course, the

duct of each gland had an opaque white coloration. The length of the free portion of these ducts is presented in Table 1.

It was observed that the adipose tissue found attached to the glands had a pale coloration, which differed from the coloration of the adipose tissue located around the glands (Fig. 1D). The secretions of the glands had a yellowish coloration, and the characteristic odor that would be released from the gland by the animal itself was also released when the glands were excised and freshly cut. The presence of this yellowish secretion was verified in the bone channels of the analyzed carapaces, in an already hardened and fixed state. The fixed glands also presented a yellowish colored secretion, but the characteristic odor was no longer detectable (Fig. 1E).

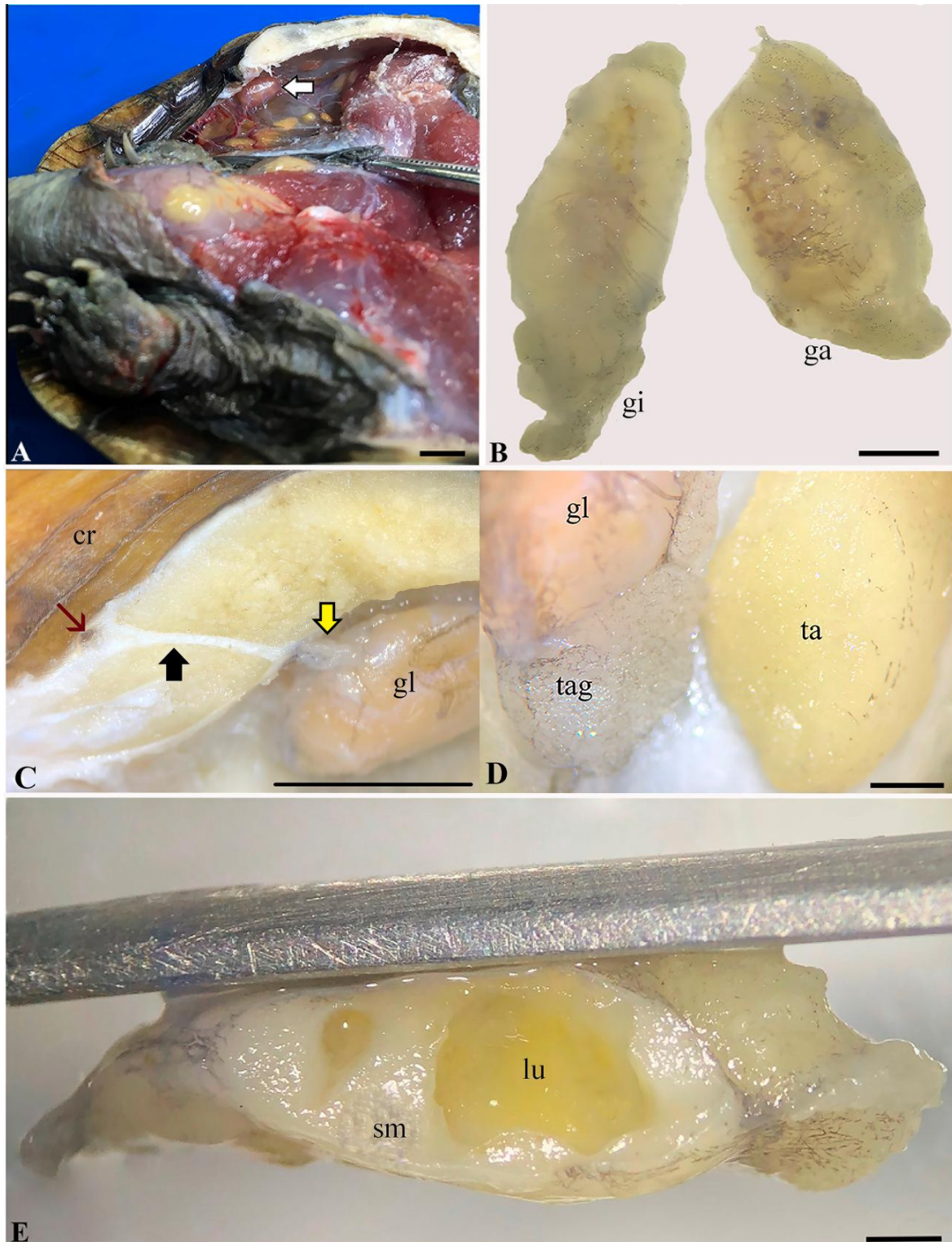


Fig. 1. Photographs of the macroscopic aspects of the scent glands of *Kinosternon scorpioides scorpioides*, showing: (A) the left axillary scent gland (arrow); (B) comparison between axillary and inguinal scent glands; (C) the right inguinal scent gland with its excretory duct free (yellow arrow), excretory duct inside the bone channel (black arrow) and excretory pore (red arrow); (D) details of the right inguinal scent gland and the comparison between adipose tissues; (E) a longitudinal cut through the left axillary scent gland fixed in 10% formaldehyde. Abbreviations: cr, carapace; ga, axillary gland; gl, scent gland; gi, inguinal gland; lu, lumen; ta, adipose tissue; tag, adipose tissue attached to glandular tissue; sm, striated muscle. Scale bars: A = 1cm; B = 20mm; C = 2,5mm; D = 2mm; E = 1mm.



In each specimen, four bone channels were identified in the carapace, two in the axillary shields, right and left and two in the right and left inguinal shields. The bone channel in the axillary glands was shorter while that in the inguinal glands was slightly longer. The biometric length measurements of the bone channels of 35 carapaces are presented in Table 1, and the position of the bone channel of the right inguinal gland in the carapace can be seen in Figure 2A.

Table 1 – Biometry of 24 scent glands, length of the 24 free ducts, 12 axillary and 12 inguinal, right and left (in mm). Lengths of the bone channels of the right and left axillary and inguinal glands (in mm) found in the carapaces of 35 specimens of *Kinosternon scorpioides scorpioides*. Values presented are the mean (M)  $\pm$  standard deviation (SD), minimum (Min), and maximum (Max) lengths.

Structure	Features	Axillary			Inguinal		
		M $\pm$ SD	Min	Max	M $\pm$ SD	Min	Max
Scent glands	Length	9.17 $\pm$ 0.61	8.15	10.55	12.18 $\pm$ 0.61	10.98	12.85
	Width	4.83 $\pm$ 0.63	3.89	5.98	4.41 $\pm$ 0.33	3.89	4.98
Free duct	Right	2 $\pm$ 0.09	1.9	2.1	2.1 $\pm$ 0.12	1.9	2.3
	Left	2 $\pm$ 0.08	1.9	2.1	2.08 $\pm$ 0.13	1.9	2.2
Bone channel	Right	3.52 $\pm$ 0.85	2.27	6.11	5.5 $\pm$ 1.27	2.67	8.18
	Left	3.53 $\pm$ 0.74	2.38	5.51	5.18 $\pm$ 0.89	3.44	7.44

In the axillary glands, the excretory pores were discrete and covered by the animal's skin, and were located between the fourth marginal shield and the axillary shield. Conversely, the excretory pores of the inguinal glands were more visible and appeared on the outer surface as a small crevice, situated between the eighth marginal shield and the inguinal shield (Fig. 2B). There was no variation in the locations of these pores among the specimens analyzed.




Fig. 2. Photographs of *Kinosternon scorpioides scorpioides* showing: (A) carapace with the bone channel of the right inguinal scent glands (black arrow); (B) locations of excretory pores of the right inguinal scent glands (white arrows). Scale bars: A = 3.5cm; B = 2cm.

### 3.3.2 Light Microscopy

Both axillary and inguinal glands are unicellular sac-line structures with a single central lumen. This lumen is lined by secretory epithelium, of varying heights, that rests upon a

thin basal lamina (Fig. 3A). Brown or multilocular adipose tissue, nervous tissue, blood vessels, and lymphatic vessels were also attached to each gland (Fig. 3A). The secretory epithelium contains spherical holocrine cells, most of which were of different sizes and in different stages of development. They possess two types of secretory vacuoles, type 1 and type 2. After release of the secretory vacuoles, these holocrine cells die, losing their structural integrity. Their contents and cellular debris are released into the glandular lumen, where they are stored until excreted. A thin layer of loose connective tissue is contiguous with the basal lamina and containing a moderate number of blood vessels. Around this tissue, there was a dense layer of striated muscle tissue, with bundles of muscular fibers oriented in several directions, and a serous tunic surrounded the gland externally (Fig. 3B). Melanocytes were observed throughout the serous tunic, lymphoid tissue was seen amid the muscular fibers, and infiltrations by melanomacrophages (stained in yellow) occurred in the connective and muscular tissues in each gland (Fig. 3B).

Type 1 secretory vacuoles occurred in greater numbers and were slightly larger, had a bright red to purple color, and their contents were not removed during tissue preparation. In contrast, the type 2 secretory vacuoles did not have a defined shape and were devoid of material (Fig. 3C).

In the samples stained using PAS, the type 1 secretory vacuoles showed a positive reaction ranging in strength from mild to strong, which is a positive indication of the presence of muco/glycoproteins. However, secretory vacuoles of type 2 showed no affinity for PAS staining. It was possible to observe both types of vacuoles in the same secretory cell (Fig. 3D).

A single duct transporting the secreted product inside the gland was not found, but a single duct that exited the gland (Fig. 4A-C) was directed towards the bone channel (Fig. 4D). The duct was composed of stratified cuboidal epithelium containing small intraepithelial glands (Fig. 4A-B) and surrounded by dense connective tissue enveloped by collagen fibers and bundles of striated muscle tissue. Melanocytes were present between connective tissue fibers, close to the serous tunic of the gland and surrounded blood and lymphatic vessels (Fig. 4A).

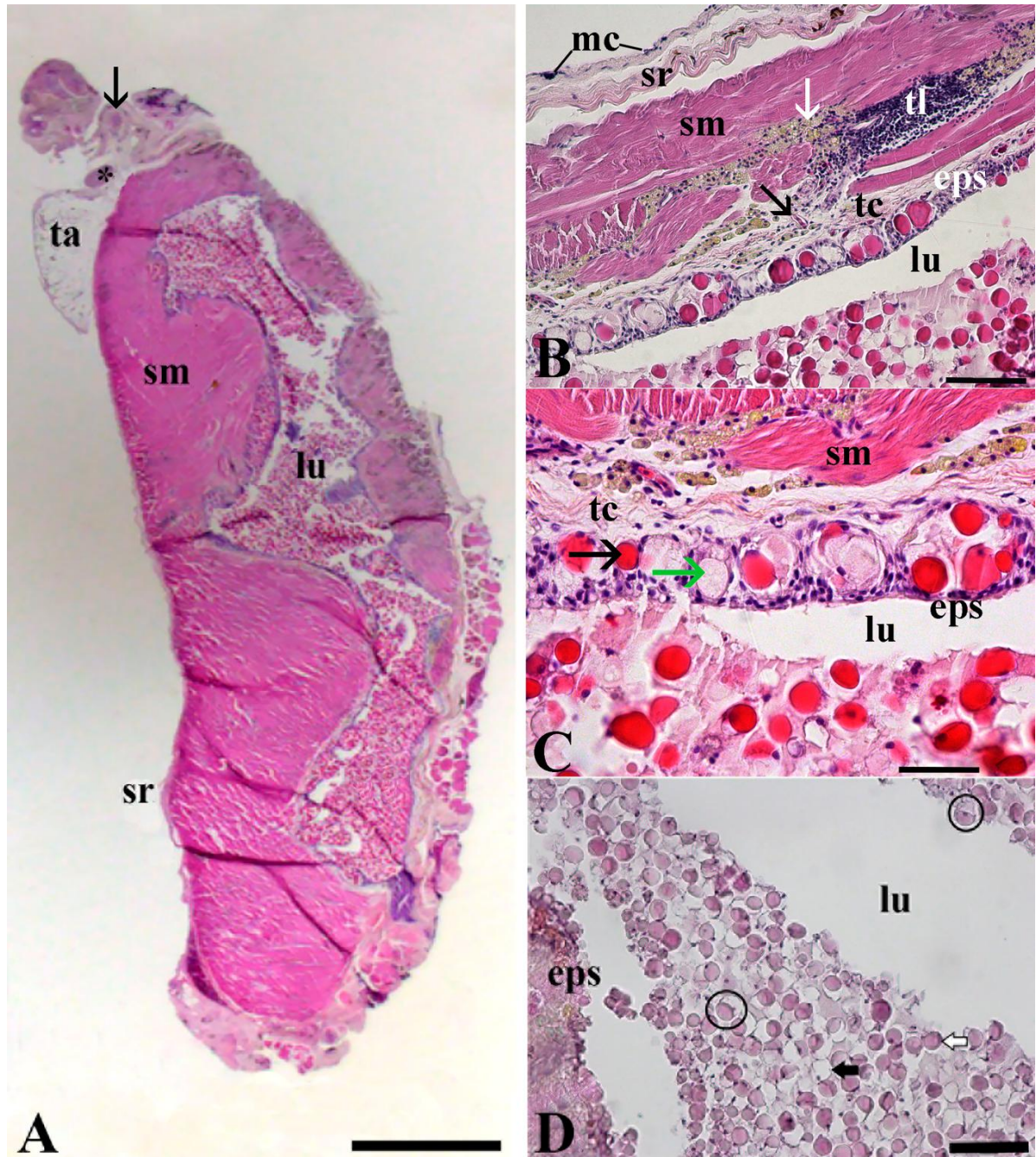


Fig. 3. Photomicrographs of the scent glands of *Kinosternon scorpioides scorpioides*, showing: (A) longitudinal section of a gland, showing nerve tissue (asterisk) and blood vessels (black arrow) attached; (B) cut containing details of the constitution of the scent gland, with melanomacrophages (white arrow), blood vessel (black arrow); (C) secretory epithelium showing the secretory cells type 1 (black arrow) and type 2 vacuoles (green arrow); (D) glandular secretion, with PAS-positive cells and type 1 secretory vacuoles (white arrows), type 2 secretory vacuoles (black arrows), and cells containing both types of secretory vacuoles (circles). Abbreviations: eps, secretory epithelium; lu, glandular lumen; mc, melanocytes; ta, brown adipose tissue; tc, connective tissue; tl, lymphoid tissue; sm, striate muscle; sr, serous tunic. Staining: (A-C) hematoxylin and eosin; (D) PAS. Scale bars: A = 2mm; B = 100 $\mu$ m; C = 50 $\mu$ m; D = 100 $\mu$ m.



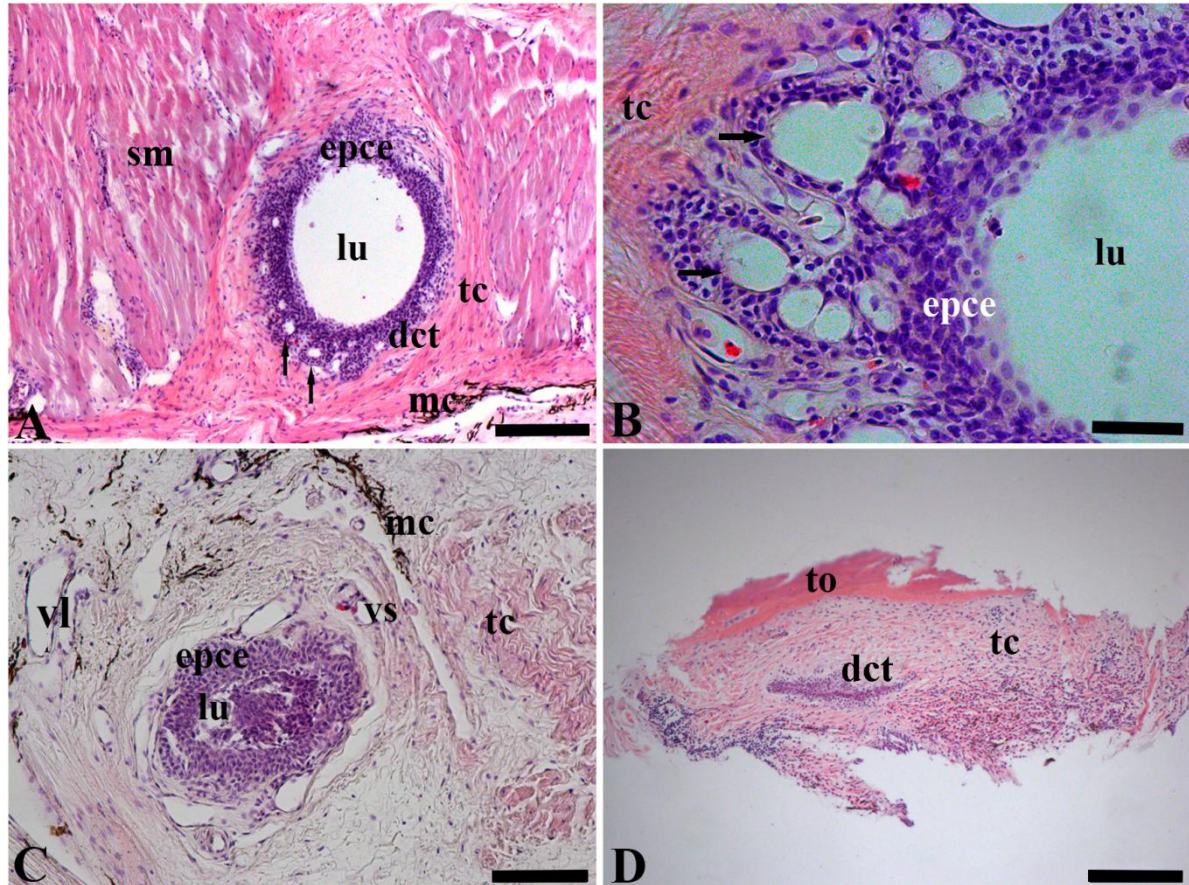


Fig. 4. Photomicrographs of transverse sections through the excretory ducts of the scent glands of *Kinosternon scorpioides scorpioides*, showing (A) excretory duct leaving the scent gland and containing intraepithelial glands (arrows); (B) details of the intraepithelial glands (black arrow); (C) section of a free excretory duct; (D) section of the excretory duct inside the bone channel. Abbreviations: dct, gland duct; epce, stratified cubic epithelium; lu, duct lumen; mc, melanocytes; tc, connective tissue; sm, striate muscle; to, bone tissue; vl, lymphatic vessel; vs, blood vessel. Staining: hematoxylin and eosin. Scale bars: A = 200 $\mu$ m; B = 50 $\mu$ m; C = 100 $\mu$ m; D = 200 $\mu$ m.

### 3.3.3 Scanning Electron Microscopy

The secretory epithelium was narrow, surrounded by connective tissue, and completely encased by a dense asymmetrical muscle tissue (Fig. 5A). The lumen of the gland was filled with clusters of secretory cells that did not have well-defined shapes and the cells were intact in most of the glandular lumen (Fig. 5B). It was possible to observe an internal septum, confirming the presence of two large vacuoles, type 1 and type 2, in the same cell (Fig. 5C), as was observed under light microscopy. It was also possible to observe some cells with more than two vacuoles (Fig. 5D).

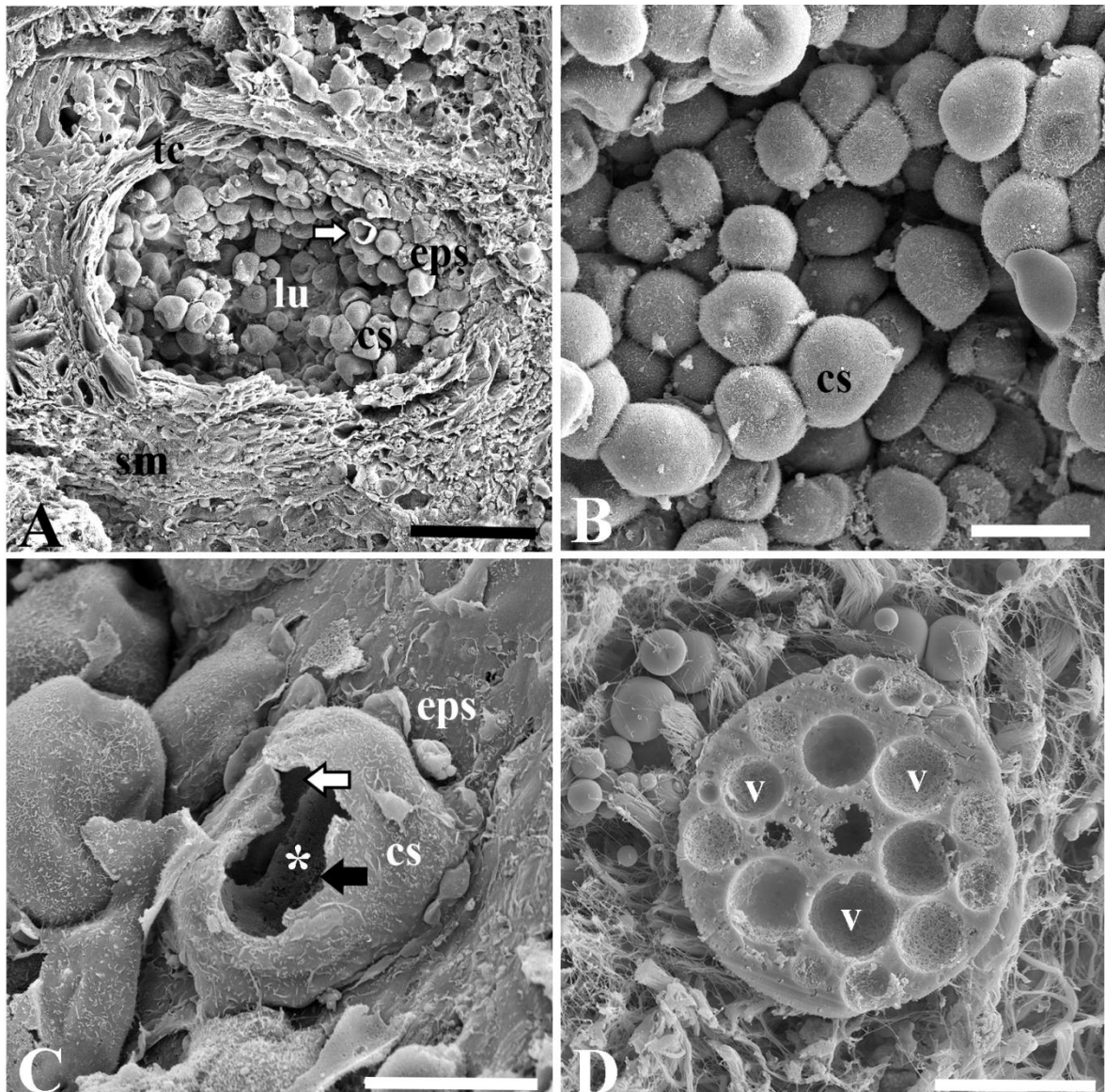


Fig. 5. Longitudinal sections of scent glands from *Kinosternon scorpioides scorpioides* viewed under SEM, showing: (A) the glandular lumen, containing secretory cells showing evidence of a secretory vacuole (white arrow); (B) a cell cluster; (C) secretory cell with a septum (asterisk) between two vacuoles, type 1 (black arrow) and type 2 (white arrow); (D) secretory cell with several vacuoles. Abbreviations: cs, secretory cell; eps, secretory epithelium; lu, glandular lumen; tc, connective tissue; sm, striate muscle; v, vacuoles. Scale bars: A = 100 $\mu$ m; B = 50 $\mu$ m; C-D = 20 $\mu$ m.

### 3.4 Discussion

#### 3.4.1 Gross Anatomy

Scent gland occurs widely among the two megaorders of extant turtles, Pleurodira and Cryptodira (Weldon and Gaffney, 1998). Their presence may be inferred as being the basal condition of all turtles (Hervet, 2006), however, comparative studies of scent glands indicate that they occur primarily in aquatic species (Ehrenfeld and Ehrenfeld, 1973) and the loss of the glands and their associated ducts is therefore a derived condition seen in several

representatives of Testudinidae (presumably having been lost due to their terrestrial preferences) but observed in a few reduced Emydidae (Weldon and Gaffney, 1998; Joyce and Bell, 2004). Many turtles belonging to the Kinosternidae have two pairs of scent glands, one axillary pair and one inguinal pair, including species of *Sternotherus* and *Kinosternon* (Seifert et al., 1994; Patton and Messinger 2004). These trends can be verified and confirmed, with some exceptions, in the studies developed by several authors and summarized in Table 2. We verified that there is a pattern in the number of glands among semiaquatic turtle species, among them the species analyzed in this study.

Several factors interfere in the establishment of a relation in the size of the scent glands between the species, already analyzed and the *K. s. scorpioides* (Table 2), among these factors are the variation in the age of the specimens, with hatchling, juvenile, and adult in the same sample (Trauth, 2017), or hatchling only (Trauth and Plummer, 2013), and adult animals with no carapace length information as a parameter (Trauth, 2012). Inconsistent methodologies leads to a disparity in the information regarding the effective size of the glands between species, since only adult animals were used in the present study.

Another important factor concerns the information on the odors released by the scent glands. According to Neill (1948) there are possible ontogenetic changes in the activity of the scent gland, where younger individuals appear to have more active glands or discharge them with less provocation. Patton et al. (2004), and Gangloff and Nash (2010) concluded that either few juveniles possess scent glands or gland function quickly decreases after birth. However, for Trauth and Plummer (2013), the absence of odors does not confirm the absence of scent glands, but suggest that *T. carolina* and *T. ornata* hatchlings are often reluctant to release the odor when handled. In *L. kempfi*, the inguinal pore, which is uniformly present in hatchlings, is occluded in many individuals one year of age or older (Rostal 1991) and in *C. mydas* the excretory orifices are lost with age (Ehrenfeld and Ehrenfeld 1973). Results different from those observed in the present study, in which all the specimens analyzed had their scent glands with full activity when they were handled.

Despite the variation in the number of scent glands among the several species already studied (Table 2), it was observed that the location of the glands under the bridge that joins the carapace to the plastron is a pattern, as well as the presence of aggregates of loose connective tissue, striated muscle, blood vessels, nerves and adipose tissue (Ehrenfeld and Ehrenfeld 1973; Trauth and Plummer 2013).

Table 2 – Synthesis of the results of studies with scent glands in Testudines, Phylogeny, Species, Ecology, Number and location of scent glands, Number of secretory lobules, Secretion color, Gland size and Authors.

Phylogeny (Megaorder and family)	Specie	Ecology	Number and location of scent glands	Number of secretory lobules	Secretion color	Gland size	Author
Cryptodira Emydidae	<i>Terrapene carolina</i>	Terrestrial	One axillary pair	Single secretory lobule	No information	2.5 to 3.0mm in length	Trauth and Plummer, 2013
Cryptodira Emydidae	<i>Terrapene ornata</i>	Terrestrial	One axillary pair	Single secretory lobule	No information	2.5 to 3.0mm in length	Trauth and Plummer, 2013
Pleurodira Chelidae	<i>Chelodina longicollis</i>	Semiaquatic	One inguinal pair	No information	No information	No information	Kool, 1981
Cryptodira Kinosternidae	<i>Kinosternon s. scorpioides</i>	Semiaquatic	Two pairs, one axillary pair and one inguinal pair	Single secretory lobule	Yellowish	axillary 9.17mm inguinal 12.18mm in length	This study
Cryptodira Kinosternidae	<i>Sternotherus odoratus</i>	Semiaquatic	Two pairs, one axillary pair and one inguinal pair	Single secretory lobule	White	No information	Ehrenfeld and Ehrenfeld, 1973
Cryptodira Kinosternidae	<i>Sternotherus carinatus</i>	Semiaquatic	Two pairs, one axillary pair and one inguinal pair	Single secretory lobule	No information	6 to 10mm in length and 4 to 6mm in width	Trauth, 2017
Cryptodira Kinosternidae	<i>Kinosternon subrubrum hippocrepis</i>	Semiaquatic	Two pairs, one axillary pair and one inguinal pair	Two secretory lobule	No information	No information	Webb, 2010
Cryptodira Trionychidae	<i>Apalone mutica</i>	Semiaquatic	Two pairs, one axillary pair and one inguinal pair	Two secretory lobule	Greenish	No information	Plummer and Trauth, 2009
Cryptodira Trionychidae	<i>Apalone spinifera</i>	Semiaquatic	Two pairs, one axillary pair and one inguinal pair	Two secretory lobule	No information	No information	Plummer and Trauth, 2009
Cryptodira Cheloniidae	<i>Chelonia mydas</i>	Aquatic	Two pairs, one axillary pair and one inguinal pair	Several secretory lobule	White	No information	Ehrenfeld and Ehrenfeld, 1973; Solomon, 1984
Cryptodira Cheloniidae	<i>Caretta caretta</i>	Aquatic	Three pairs, two axillary pair and one inguinal pair	No information	Bright yellow	No information	Weldon e Tanner, 1990
Cryptodira Cheloniidae	<i>Lepidochelys kempi</i>	Aquatic	Six pairs of infra- marginal glands	No information	Light brown	No information	Rostal et al., 1991; Weldon et al., 1990
Cryptodira Chelydridae	<i>Chelydra serpentina</i>	Semiaquatic	Four pairs, one axillary and three infra-marginal pairs	Single secretory lobule	No information	8 to 12mm in length and 3 to 5mm in width	Trauth, 2012

A few studies describe the coloration of the secretion of the scent glands and although the glands have apparently the same constitution, the secretion of the scent gland does not present a color pattern between the species, as can be seen in Table 2, and the variation presented is independent if is a terrestrial or aquatic species. However, in this study with *K. s. scorpioides* it was observed that the secretion released a strong and unpleasant smell when the gland was removed from the body of the animal as observed by Ehrenfeld and Ehrenfeld (1973) for *C. mydas* and *S. odoratus*.

Bone channels and/or pores of the scent glands were also present in the shell of some extinct and fossil turtles of various families, including the Kinosternidae, and exhibits similar patterns to those found in present-day representatives of these groups (Hutchison 1991; Weldon and Gaffney 1998).

One or more ducts exit each scent gland, which in some cases pass through in bones channels and shields (Weldon and Gaffney, 1998), and then open through pores in the bridge connecting the carapace to the plastron or skin, in the axillary, inframarginal or inguinal regions (Ehrenfeld and Ehrenfeld, 1973). Only in *C. mydas*, the multi-lobed scent gland exhibits several short secretory ducts that empty into a large passive excretory duct (Solomon 1984). Only one duct, a bone channel and an excretory pore were observed with each scent gland, axillary and inguinal, in all specimens of *K. s. scorpioides* in this study and according to Gaffney and Meylan (1988) the presence of the duct and bone channel should be considered primitive for all cryptodiran turtles, among them the Kinosternidae (Hutchison, 1991). The length of the bone ducts measured was greater than the length of the free ducts because the bone structure in the bridge region is wider than in the other regions. However, no previous studies provided the biometry of such structures as extensively as the present study to be compared.

Only in the studies of Plummer and Trauth (2009) the 25mm length were measured for the duct of the axillary gland of *A. mutica* and *A. spinifera*, and in *A. mutica*, the pigmentation of the duct becomes more evident distally. Unlike other turtles, the axillary pores of *Apalone* ssp. are uniquely located on the leading edge of the carapace just above the shoulders and connect via an elongated duct to the axillary gland located in the suprascapular region (Deraniyagala 1939). Perhaps this is an adaptation to reduction in the peripheral ossification of the hull and absence of horny shields Trionychidae. In the present study, each gland was lodged very close to the bone channel under the bridge connecting the carapace to the plastron, and its free excretory duct was only 2 mm long before entering the bone channel and were always opaquely white.



### 3.4.2 Light Microscopy

The scent glands follow a pattern, consisting of one or more lobules encapsulated within a muscular tunic, and their secretory epithelium mainly releases ovoid-spherical holocrine cells (Ehrenfeld and Ehrenfeld, 1973; Solomon 1984; Plummer and Trauth 2009; Trauth and Plummer 2013). The standard number of lobules can be established according to the life habits of the previously analyzed Testudines (Table 2). The number of lobules of the scent glands described in this study with *K. s. scorpioides* follow the pattern observed for semi-aquatic turtles, among them Kinosternidae (Table 2), except for what was described for *K. subrubrum hippocrepis* (Webb, 2010), and *Apalone* (Plummer and Trauth, 2009).

All authors who have analyzed the histology of the scent gland in Testudines (Ehrenfeld and Ehrenfeld, 1973, Solomon, 1984, Plummer and Trauth, 2009, Webb, 2010, Trauth, 2012, Trauth and Plummer, 2013 and Trauth, 2017) safeguarding small differences, describe a secretory epithelium consisting of a thin unicellular layer of holocrine cells, which rests on a thin to moderately dense basement membrane of connective tissue with an outer wall formed by a uniformly thick muscular tunica, in the same way as was observed in this study with *K. s. scorpioides*. This description was also observed in each lobule in the glands with several lobules (Ehrenfeld and Ehrenfeld, 1973). Thus, there is a pattern in the structure of the glands, regardless of whether the description is for an aquatic, semi-aquatic or terrestrial species, or if there are one or more lobules in the scent gland (Ehrenfeld and Ehrenfeld, 1973, Solomon, 1984, Plummer and Trauth, 2009, Webb, 2010, Trauth, 2012, Trauth and Plummer, 2013 and Trauth, 2017).

It is believed that the striated muscle located around these malodorous glands is under voluntary control (Rostal et al., 1991), and may be specialized for the production and forceful extrusion of a secretion on the body surface (Ehrenfeld and Ehrenfeld 1973), which implies a defensive role for their secretions as semiochemicals (Eisner et al., 1977). Like the structure of the gland in *K. s. scorpioides* is similar to that of other turtles, a similar function is plausible.

Few studies describe the microscopic structure of the scent glands ducts. In *K. s. scorpioides* the duct structure contrasts with that of *C. mydas*, which exhibit several short secretory ducts that empty into a large excretory duct (Solomon 1984). The intraepithelial glands found in *K. s. scorpioides* are similar to previous descriptions of intraepithelial acini by Solomon (1984) and intraepithelial glands by Plummer and Trauth (2009), differing only in location. Probably, the difference in the location of the intraepithelial glands is related to the

length of the duct that is varied in the three species, which also present different habits of life. Previous histological studies of the distal portion of the excretory duct within the bone channel were not found.

Despite the small differences in size, the secretory cells produced in the *K. s. scorpioides* resemble those found in several species already studied, with the presence of two primary secretory vacuoles, type 1 and type 2 (Plummer and Trauth, 2009; Trauth, 2012; Trauth and Plummer, 2013; Trauth, 2017), thus displaying a pattern, regardless of the species' habit of life. A standard was observed with respect to the material contained in the secretory vacuoles of the species already studied including marine species (Ehrenfeld and Ehrenfeld, 1973; Seifert et al., 1994; Weldon et al., 2008; Plummer and Trauth, 2009; Trauth, 2012; Trauth, 2017) and *K. s. scorpioides* in this study, where the material within the type 1 secretory vacuoles was identified as a glycoprotein complex based on its positive staining results for PAS. However, it was not possible to confirm that type 2 vacuoles are lipid, as were observed for other species (Ehrenfeld and Ehrenfeld, 1973; Weldon and Tanner, 1990; Weldon et al., 1990; Seifert et al., 1994; Plummer and Trauth, 2009; Trauth, 2012). The maintenance of some structural constituents of the gland which is suggested by Seifert et al. (1994) as an evolutionary conservatism.

### 3.4.3 Scanning Electron Microscopy

When cross-sectioned, the scent glands appear to be asymmetrical with respect to the width of the muscular tunica, as observed by light microscopy. The connective tissue, the secretory epithelium and the holocrine cells in *K. s. scorpioides* were presented in the same way as described for *A. mutica* and *A. spinifera* (Plummer and Trauth, 2009), *C. serpentina* (Trauth, 2012) and *T. carolina* and *T. ornata* (Trauth and Plummer, 2013), however, failure to maintain the plasmatic membrane integrity in the secretory vacuoles and the release of their contents, creating a honeycomb-like configuration within the lumen were not observed in this study for *K. s. scorpioides*. These findings demonstrate that regardless of the animal's habit, the number of glands or number of lobules in the gland, there is a pattern among the Testudines.

Although the exact function of the secretions of the scent glands is unknown, several hypotheses have been proposed (Dazet and Moll, 2014). Polo-Cavia et al. (2009) demonstrated that the native Spanish turtle *Mauremys leprosa* avoids water bodies containing chemical signals from the invasive red ear turtle, *Trachemys scripta*, and hypothesized that

this behavior may be the cause of the native species' displacement. In the long-necked turtle (*C. longicollis*), malodorous secretions prevent the species from being fed on by its potential predators, including mammals, birds, and other reptiles (Kool, 1981).

The secretions of the malodorous scent glands released by species of Kinosternidae when disturbed are hypothetically secreted to repel predators (Eisner et al., 1977; Ernst and Barbour, 1989; Weldon and Gaffney, 1998), whereas during the breeding season the glandular contents may serve as recognition signals by which mating males can discriminate among females of their species and those of other species (Eisner et al., 1977). The unpleasant odor released by these glands has been described in several species (Eisner et al., 1977; Solomon, 1984; Seifert et al., 1994). Apparently, the musk of a female *Sternotherus* tortoise, though repellent to mammals, is perceived quite differently by male tortoises during courtship (Mason, 1992).

The mating behaviors of *K. subrubrum hippocrepis*, *K. flavescens flavescens*, *S. odoratus*, and *S. carinatus* are remarkably similar. These begin with a tactile investigation phase, in which the male approaches the female and touches the cloaca with his nose and smells it, and then in sequence moves to the side and nudges the area around the bridge connecting the carapace to the plastron, with the nose, a behavior perhaps directed at the scent glands located in that area (Mahmoud, 1967). Although they extensively analyzed all stages in the life cycle of *T. carolina*, Patton and Messinger (2004) found musk odor in only 315 of the 1407 (22.4%) pups they analyzed, and found no odor discharge from any other specimens other than pups less than a few days old. In this case, the authors believed that the glands do not degenerate completely when the animals become adults, but that they become inactive. Gangloff and Nash (2010) detected a musk odor in 12 of 34 pups, and in two of 48 adults, of *T. ornata*. All specimens in the present study, regardless of sex, secreted the foul-smelling odor characteristic of the species, both throughout the handling process and when their glands were removed.

The morphological characteristics of the scent glands found in *K. s. scorpioides* in this study were for the most part similar to those described for other species of chelonians, presenting itself as a standard, mainly among semi-aquatic species. Regardless of the number of glands or lobules in the glands, the basic structure found is the same. The small differences found may be related to the size of the animals examined, as well as differences in habits and life history strategies among species. Perhaps the aquatic and semi-aquatic species have the ease of dispersion of the secretions of the glands in the water, which was lost in terrestrial

species. The similarities found agreed with the assumption that these glands are ancient and homologous structures shared among all lineages of turtles.

No difference was found in the size, location, or structure of the glands that suggested any sexual dimorphism of these structures in *K. s. scorpioides* and all the animals reacted exuding malodorous substances when manipulated, as a form of defense, demonstrating their importance in the species, since even in adult animals the gland remains in activity, different from what was observed for other species. Studies of reproductive behavior, agonistic, philopatry, among others, in its natural habitat and also in captivity will be necessary in the future, as these are often essential for understanding the functions of the secretions of the scent glands in chelonians.

## REFERENCES

- Behmer OA, Tolosa EMC, Freitas Neto AG, Rodrigues CJ. Manual de técnicas para histologia normal e patológica. 2003. 2ª ed. Barueri São Paulo Manole. P 341.
- Berry JF, Iverson JB. 2011. *Kinosternon scorpioides* (Linnaeus 1776) – scorpion mud turtle. *Chelon Res Monog* 1:1-15.
- Bowden RM. 2010. Turtles: Freshwater. In: Gibbons JW, Lovich J, Bowden RM. *Encyclopedia of Animal Behavior*. Illinois State University-United States: Elsevier Ltd. p. 462–468.
- Castro AB. 2006. Biologia reprodutiva e crescimento do muçua *Kinosternon scorpioides* (Linnaeus, 1776) em cativeiro. Dissertação (Mestrado em Ciência Animal) Universidade Federal do Pará, Brasil.
- Cristo SS, Baía Júnior PC, Silva JS, Marques JRF, Guimarães DAA. 2017. The trade of *Kinosternon scorpioides* on Marajó island, Brazilian Amazon: from hunting to consumption. *Herpetol J* 27:361–367.
- Dazet N, Moll D. 2014. Chemical signals in vertebrate predator-prey systems involving common musk turtles, *Sternotherus odoratus*, and their predators. *J N Americ Herpetol* 1: 69–75.
- Deraniyagala, P. 1939. *The Tetrapod Reptiles of Ceylon*. Dulau & Co. Ltd., London, England 412 p.
- Ehrenfeld JG, Ehrenfeld DW. 1973. Externally secreting glands of freshwater and sea turtles. *Copeia* 1973:305–314.
- Eisner T, Conner W E, Hicks K, Dodge K R, Rosenberg H I, Jones T H, Cohen M, Meinwald J. 1977. Stink of the stinkpot identified:  $\omega$ -phenylalkanoic acids. *Science* 196:1347–1349.

- Ernst CH, Barbour RW. 1989. Turtles of the world. Washington: Smithsonian Institution Press. p. 313.
- Gangloff E, Nash A. 2010. *Terrapene ornata ornata* (Ornate box turtle). Musking. Herpetological Review 41:488–489.
- Hervet S. 2006. The oldest European ptychogasterid turtle (Testudinoidea) from the lowermost Eocene amber locality of Le Quesnoy (France, Ypresian, MP7). Journal of Vertebrate Paleontology 26:839–848.
- Hutchison J H. 1991. Early Kinosterninae (Reptilia: Testudines) and their phylogenetic significance. J Vert Paleontol 11:145-167.
- International Committee on Veterinary Gross Anatomical Nomenclature. 2017. Nomina Anatomica Veterinaria. 6. Ed. Hannover: Columbia, Gent, Sapporo: Editorial Committee. 178p.
- Joyce WG, Bell CJ. 2004. A Review of the Comparative Morphology of Extant Testudinoid Turtles (Reptilia: Testudines). Asiatic Herpetological Research 10:53–109.
- Kool, K. 1981. Is the musk of the Long-necked Turtle, *Chelodina longicollis*, a deterrent to predators? Aust J Herpetol 1:45–53.
- Lebboroni M, Chelazzi G. 2000. Waterward orientation and homing after experimental displacement in the European Pond Turtle, *Emys orbicularis*. Ethol, Ecol, Evol 12:83–88.
- Lewis CH, Molloy SF, Chambers RM, Davenport J. 2007. Response of Common Musk Turtles (*Sternotherus odoratus*) to Intraspecific Chemical Cues. J Herpetol 41:349–353.
- Linnaeus C. 1766. Systema naturae per regna tria naturae, secundum classes, ordines, genera, species cum characteribus, differentiis, synonymis, locis. 12th Ed., Stockholm: L. Salvius, 532 pp.
- Mahmoud IY. 1967. Courtship behavior and sexual maturity in four species of kinosternid turtles. Copeia 1967: 314–319.
- Manton ML, Karr A, Ehrenfeld DW. 1972. An operant method for the study of chemoreception in the green turtle, *Chelonia mydas*. Brain Behav Evol 5:188–201.
- Mason RT. 1992. Reptilian pheromones. Pp. 114-228. In: C. Gans and D. Crews (Eds.), Biology of the reptilia, vol 18, Physiology E; hormones, brain and behavior. University of Chicago Press, Chicago, Illinois.
- Mason RT, Parker MR. 2010. Social behavior and pheromonal communication in reptiles. J Comp Physiol A 196:729–749.
- Murakami T. 1974. A revised tannic-osmium method for non coated scanning electron microscope specimens. Arch Histol Jpn 36:189– 193.
- Neill, WT. 1948. Odor of young box turtles. Copeia 130.

- Patton GM, Messinger MA, Carr JL. 2004. Musk odor production in hatchling three-toed box turtles (*Terrapene carolina triunguis*). Short Communication. Proc. Louisiana Acad. Sci 65:22–25.
- Plummer MV, Trauth SE. 2009. The structure of Rathke's glands in the softshell turtles *Apalone mutica* and *A. spinifera*. Herpetol Conser Biol 4:207–220.
- Polo-Cavia N, López P, Martín J. 2009. Interspecific differences in chemosensory responses of freshwater turtles: consequences for competition between native and invasive species. Biol Invasions 11:431–440.
- Pough F, Janis CM, Heiser JB. 2008. A vida dos vertebrados. 4. ed. São Paulo: Editora Atheneu.
- Pritchard PCH. 1979. Encyclopedia of Turtles. New Jersey: T.F.H. Publications, Neptune.
- Pritchard PCH, Trebbau P. 1984. The turtles of Venezuela. Society for the Study of Amphibians and Reptiles.
- Quay WB. 1986. Glands. In: Bereiter-Hahn J., Matoltsy A.G., Richards K.S. (eds) Biology of the Integument. Springer, Berlin, Heidelberg. 188–193.
- Rostal DC, Williams JA, Weldon PJ. 1991. Rathke's gland secretion by loggerhead (*Caretta caretta*) and Kemp's Ridley (*Lepidochelys kempi*) sea turtles. Copeia 1991:1129–1132.
- Rueda-Almonacid JV, Carr JL, Mittermeier RA, Rodríguez-Mahecha JV, Mast RB, Vogt RC, Anders G. J. Rhodin AGJ, Ossa –Velásquez J, Rueda JN, Mittermeier CG. 2007. Las tortugas y los cocodrilianos de los países andinos del trópico. Serie de guías tropicales de campo N° 6. Conservación Internacional. Editorial Panamericana, Formas e Impresos. Bogotá, Colombia.
- Rylands AB. 1990. Scent-marking behaviour of wild marmosets, *Callithrix humeralifer* (Callitrichidae, Primates). In: MacDonald, D. W.; Müauttler-Schwarze, D. & Natynczuk, S. E. (eds.). Chemical signals in vertebrates. Oxford University Press, Oxford, USA, 415–429.
- Seifert WE, Gotte SW, Leto TL, Weldon PJ. 1994. Lipids and proteins in the Rathke's gland secretions of the North American mud turtle (*Kinosternon subrubrum*). Comp Biochem Physiol 109B:459–463.
- Silva Neto PB. 1998. **Abate de tartarugas-da-amazônia**. Relatório. São Paulo: Pró-Fauna Assessoria e Comércio Ltda., Convênio Empresa Pro-Fauna/Cenaqua-Ibama, 48p.
- Solomon S. E. 1984. The characterisation and distribution of cells lining the axillary gland of the adult green turtle (*Chelonia mydas* L.). J Anat 138:267–279.
- Trauth, S.E. 2012. Morphology of Rathke's Glands in the Snapping Turtle, *Chelydra serpentina*, with Comments on the Presence of Multilaminar Lamellar Bodies in Turtles. J Ark Acad Sci 66:164–172.

- Trauth SE, Plummer MV. 2013. Comparative histology, histochemistry, and ultrastructure of Rathke's glands in hatchlings of two species of North American box turtles (*Terrapene Carolina* and *T. ornata*). *Chelon Conserv Biol* 12:268–274.
- Trauth, S. E. 2017. Histology of Rathke's Glands in the Razor-backed Musk Turtle, *Sternotherus carinatus* (Chelonia: Kinosternidae), with Comments on Lamellar Bodies. *J Ark Acad Sci* 71:35–40.
- Watanabe I; Ogawa K; Yamada E. 1988. Taste buds of rabbits foliate papillae. A scanning electron microscopy study. *Ciênc Cult* 40: 787–790. 1988.
- Webb, S. 2010. The histology and histochemistry of Rathke's glands in the Mississippi mud turtle, *Kinosternon subrubrum hippocrepsis*. MS Thesis, Arkansas State University, Jonesboro, AR. 37 pp.
- Weldon P J, Tanner MJ. 1990. Lipids in the Rathke's gland secretions of hatchling loggerhead sea turtles (*Caretta caretta*). *Copeia* 1990:575–578.
- Weldon PJ, Mason RT, Tanner MJ, Eisner T. 1990. Lipids in the Rathke's gland secretions of hatchling kemp's ridley sea turtles (*Lepidochelys kempi*). *Comp. Biochem. Physiol* 96B:705–708.
- Weldon PJ, Gaffney ES. 1998. An ancient integumentary gland in turtles. *Naturwissenschaften* 85:556–557.
- Weldon PJ, Flachsbarth B, Schulz S. 2008. Natural products from the integument of nonavian reptiles. *Nat. Prod. Rep* 25:738–756.
- Winokur RM, Legler JM. 1975. Chelonian Mental Glands. *J Morphol* 47:275–292.

## CONSIDERAÇÕES FINAIS

*Kinosternon scorpioides scorpioides* é uma espécie com muitas peculiaridades morfológicas e comportamentais, e essas são, com certeza, características que influenciam na sua vida e sobrevivência, tanto no ambiente natural como em cativeiro.

Nesta pesquisa, os estudos relacionados com a morfologia da cavidade orofaríngea foram desenvolvidos em animais capturados durante o inverno amazônico e que dispunham de recursos alimentares. Os animais submetidos a privação alimentar durante o processo de estivação podem apresentar diferenças morfológicas nesta cavidade e estudos complementares são necessários para confirmar se há diferenças em função da sazonalidade.

As características morfológicas das glândulas de cheiro encontradas em *K. s. scorpioides*, neste estudo, são em sua grande maioria semelhantes as descritas para outras espécies de quelônios, entretanto, o conhecimento da função desempenhada pela secreção dessas glândulas ainda é desconhecida. Sabe-se, hipoteticamente, que o odor secretado pelos Kinosternidae é usado para repelir predadores e como atrativo sexual. Desta forma, o desenvolvimento de estudos do comportamento social e individual da espécie, em seu habitat natural e também em cativeiro, são muitas vezes essenciais para a compreensão das funções das secreções das glândulas de cheiro e se fazem necessários.

Nos últimos anos houve um aumento considerável nas pesquisas sobre a espécie, o que tem contribuído de forma significativa para preencher lacunas que antes existiam, no entanto, muito ainda há para se conhecer.






UNIVERSIDADE FEDERAL RURAL DA AMAZÔNIA  
COMISSÃO DE ÉTICA NO USO DE ANIMAIS

## CERTIFICADO

Certificamos que o Projeto de Pesquisa, intitulado "Morfologia digestória, composição química, rendimento de carcaça e sanidade de muçuãs (*Kinosternon scorpioides* Linnaeus, 1766) de vida livre.", protocolo nº 012/2017 (CEUA) e 23084.006179/2017-88 (UFRA), sob a responsabilidade da professora Andréa Magalhaes Bezerra, que envolve a produção, manutenção e/ou utilização de animais pertencentes ao Filo Chordata, Subfilo Vertebrata (exceto o homem), para fins de ensino - encontra-se de acordo com os preceitos da Lei nº 11.794, de 8 de outubro de 2008, do Decreto nº 6.899, de 15 de julho de 2009, e com as normas editadas pelo Conselho Nacional de Controle da Experimentação Animal (CONCEA), e foi aprovado pela COMISSÃO DE ÉTICA NO USO DE ANIMAIS da Universidade Federal Rural da Amazônia, em reunião de 30/03/2017.

Vigência da autorização	01 de maio de 2017 a 30 de dezembro de 2021
Finalidade:	( ) Ensino (X) Pesquisa Científica
Nº da Solicitação ou Autorização SISBIO	57885-1
Atividade(s)	Captura de espécimes e abate
Espécies/Grupos Taxonômicos	<i>Kinosternon scorpioides</i> - muçuã.
Local(is) de realização das atividades	Arquipélago do Marajó, nos municípios de São Sebastião Da Boa Vista, Santa Cruz do Arari e Cachoeira do Arari

Belém, 04 de abril de 2017.

  
Profª Drª Maria Cristina Manno  
Coordenadora CEUA UFRA



COMISSÃO DE ÉTICA NO USO DE ANIMAIS – CEUA  
UNIVERSIDADE FEDERAL RURAL DA AMAZÔNIA – UFRA  
Av. Tancredo Neves, nº 2501, Bairro Montese, Belém – PA. CEP: 66.077-901  
Contatos: (1)3210-5165 [ceua@ufra.edu.br](mailto:ceua@ufra.edu.br) [www.comissao.ufra.edu.br/ceua](http://www.comissao.ufra.edu.br/ceua)

