

# ТЕОРІЯ ТА ЕКСПЕРИМЕНТ

УДК 615.21/281:546.3:547.477.1

DOI 10.54229/2226-2008-2022-1-2-1

*М. В. Матюшкіна<sup>1</sup>, К. Ф. Шемонаєва<sup>1</sup>, І. Й. Сейфулліна<sup>2</sup>,  
О. Е. Марцинко<sup>2</sup>, Н. М. Олійник<sup>1</sup>, В. Л. Бербек<sup>1</sup>*

## ВИВЧЕННЯ ВПЛИВУ (Mg, Co) БІС(ЦИТРАТО)ГЕРМАНАТІВ НА МОРФОЛОГІЧНІ ЗМІНИ ПЕЧІНКИ

<sup>1</sup>Одеський національний медичний університет

<sup>2</sup>Одеський національний університет імені І.І. Мечникова

УДК 615.21/281:546.3:547.477.1

**М. В. Матюшкіна<sup>1</sup>, К. Ф. Шемонаєва<sup>1</sup>, І. Й. Сейфулліна<sup>2</sup>, О. Е. Марцинко<sup>2</sup>, Н. М. Олійник<sup>1</sup>, В. Л. Бербек<sup>1</sup>  
ВИВЧЕННЯ ВПЛИВУ (Mg, Co) БІС(ЦИТРАТО)ГЕРМАНАТІВ НА МОРФОЛОГІЧНІ ЗМІНИ ПЕЧІНКИ**

<sup>1</sup>Одеський національний медичний університет

<sup>2</sup>Одеський національний університет імені І.І. Мечникова

Вивчена підгостра та субхронічна токсичність біологічно активних речовин (Mg, Co) біс(цитрато)германатів (гермацит та геркоцит). Сполуки вводили щурам внутрішньоочеревинно протягом 28 діб та трьох місяців дозами 1/40, 1/110 та 1/135 LD<sub>50</sub>. Після завершення експерименту тварин виводили з експерименту шляхом декапітації та проводили морфологічні дослідження печінки. Тривале введення сполук металів у дозі 1/40 LD<sub>50</sub> спричиняло дисциркуляторні зміни в печінці щурів, більш виразні при введенні кобальтвмісної сполуки. Введення речовин дозою 1/110 LD<sub>50</sub> супроводжувалося незначними морфологічними змінами, а при використанні 1/135 LD<sub>50</sub> печінка дослідних груп щурів не відрізнялася від таких у контролі. Отримані свідчать про низьку токсичність (Mg, Co) біс(цитрато)германатів, вони є перспективними для подальшого вивчення та встановлення фармакологічних.

**Ключові слова:** (Mg, Co) біс(цитрато)германати, підгостра токсичність, морфологічні зміни.

UDC 615.21 / 281: 546.3: 547.477.1

**M. V. Matyushkina<sup>1</sup>, K. F. Shemonayeva<sup>1</sup>, I. Y. Seyfullina<sup>2</sup>, O. E. Martsynko<sup>2</sup>, N. M. Oliynyk<sup>1</sup>, V. L. Berbek<sup>1</sup>  
STUDY OF THE INFLUENCE OF (Mg, Co) BIS(CITRATO)GERMANATES ON MORPHOLOGICAL CHANGES**

### OF THE LIVER

<sup>1</sup>Odessa National Medical University

<sup>2</sup>Odessa I.I. Mechnikov National University

The search for new and safe drugs has led to a purposeful synthesis of coordination compounds of metals with bioligands based on metals – hermacite (magnesium bis(citrate)germanate), gercocyte (magnesium bis(citrate)germanate). The aim of the study was to investigate the morphological changes in the liver of rats after administration of (Mg, Co) bis(citrate)germanates in subacute and subchronic experiment.

**Materials and methods of research.** The experiment was performed on mature male Wistar rats weighing 180–250 g, which for 28 days and 3 months intraperitoneally administered (Mg, Co) bis(citrate)germanates at doses of 1/40, 1/110 and 1/135 LD<sub>50</sub> and studied morphological changes in the liver.

**Research results and their discussion.** The course of administration of compounds at doses of 1/40 LD<sub>50</sub> for 28 days was accompanied by discirculatory changes in the liver, as well as moderately pronounced dystrophic changes in hepatocytes. In general, more pronounced changes in the tissues of rats were observed under the influence of hercocytes (foci of destruction of liver tissue). The course of administration of doses of 1/40 LD<sub>50</sub> for 3 months was marked by more pronounced dystrophic changes in the liver. Subchronic course administration of compounds at doses of 1/110 LD<sub>50</sub> was accompanied by minor morphological changes. When comparing morphological changes in rat tissues, cobalt-containing compound had a slightly more pronounced effect. It is noteworthy that toxic effects did not accompany the course of administration of BAS with doses of 1/135 LD<sub>50</sub> and liver tissue did not differ from the control group.

**Key words:** (Mg, Co) bis(citrate)germanates, subacute toxicity, morphological changes.

**Вступ.** Процес розвитку медицини характеризується постійним пошуком та створенням нових, більш активних та безпечних препаратів. Адже відомо, що лікарські засоби окрім терапевтичної дії виявляють ряд токсичних небажаних ефектів, від яких страждають 2–3% людей в загальній популяції [1]. В даний час за даними ВООЗ побічна дія лікарських засобів посідає 5-е місце у світі за смертністю після серцево-судинних, онкологічних, легневих захворювань та

травм і трактується як ненавмисна дія, що виходить за рамки розрахованого терапевтичного ефекту, що спостерігається при використанні лікарського засобу у рекомендованих дозах [2].

Оптимальний пошук нових лікарських засобів базується на виявленні біологічно активних речовин (БАР), що беруть участь у процесах життєдіяльності, патофізіологічних та патохімічних процесах, які лежать в основі патогенезу різних захворювань, а також на поглибленому вивченні гострої, підгострої та хронічної токсичності, механізмів фармакологічного ефекту [3]. У підходах до скринінгових досліджень

повинен лежати не метод випадкових спостережень, а спрямований синтез речовин, які мають кращі фармакологічні властивості та передбачувану активність [3].

Пошук нових біологічно активних речовин дає задовільні результати тоді, коли синтезують ті речовини, які беруть участь у життєдіяльності організму (біометали, вітаміни, медіатори тощо) або є незамінними учасниками біохімічних процесів (субстрати ферментів, коферменти, органічні кислоти та ін.) [4]. На цих засадах синтезовано ряд біологічно активних речовин – координаційних сполук на основі германію, в якості біолігандів виступають вітаміни, мікроелементи, органічні кислоти. Такі БАР мають широкий спектр фармакологічної активності та низьку токсичність [5]. Прицільно синтезовано гермацит (магній бис(цитрато)германат) та геркоцит (магній бис(цитрато)германат). Вивчено гостру токсичність та фармакологічну активність. Гермацит (магній бис(цитрато)германат) при внутрішньоочеревинному введенні мишам та щурам належить, відповідно, до практично нетоксичних (V клас) та відносно безпечних (VI клас) речовин, при пероральному – до малотоксичних (IV клас) речовин. Геркоцит (кобальт бис(цитрато)германат) за умов обох шляхів введення і мишам, і щурам відносяться до IV класу (малотоксичні) сполуки [6]. Виявилося, що різнометальні (Mg, Co) бис(цитрато)германати виявляють дозозалежну нейротропну дію (транквілізуючу, ноотропну, антиагресивну, антиконфліктну, міорелаксантну) [7–10].

У клінічній практиці лікарські засоби (ЛЗ) часто застосовуються курсом, тобто використовуються протягом тривалого часу, особливо при хронічних захворюваннях, що може призвести до виникнення небажаних ефектів. Тому важливим компонентом доклінічних досліджень безпечності майбутніх ЛЗ є вивчення їх впливу на морфологічний стан внутрішніх органів експериментальних тварин при повторному застосуванні.

**Мета дослідження** – вивчити морфологічні зміни печінки внаслідок введення координаційних сполук металів гермациту (магній бис(цитрато)германату) та геркоциту (кобальт бис(цитрато)германату) у підгострому та субхронічному експерименті.

**Матеріали та методи дослідження.** Експериментальні дослідження проводили на статевозрілих щурах-самцях лінії Вістар масою 180–250 г, які утримувалися на стандартному водно-харчовому раціоні при вільному доступі до води та їжі в експериментально-біологічній клініці ОНМедУ МОЗ України. Досліди проводилися згідно з вимогами Good Laboratory Practice (GLP), методичних рекомендацій Державного експертного центру МОЗ України [11], загальних принципів Європейської конвенції із захисту хребетних тварин, що використовуються для дослідницьких та інших наукових цілей, ухвалених I національним конгресом з біоетики (Київ, 2001), Директиви 2010/63/EU Європейського Парламенту та Ради Європейського союзу від 21 вересня 2010 року по охороні тварин, що використовуються з науковою метою.

Дослідження можливих небезпечних змін в організмі експериментальних тварин при повторному введенні БАР проводили на основі попередньо одержан

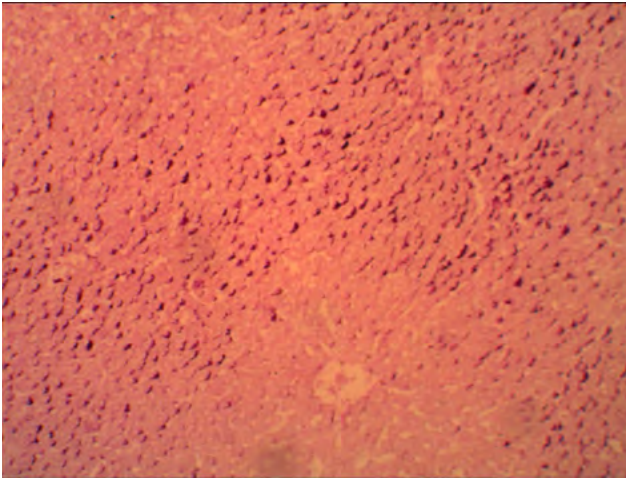
них експериментальних даних гострої токсичності та ефективних доз (ЕД). Як правило, в клінічній практиці препарати застосовуються курсом 7–14 діб. Якщо сполуку будуть застосовувати протягом 7 діб, то тривалість експерименту продовжують до 28 діб [11]. Тому вивчалась підгостра токсичність БАР протягом 28 діб. Також досліджувалась нешкідливість БАР у хронічному експерименті (3 міс). В обох випадках тварин розділяли на групи залежно від БАР та строку введення. Загалом сформували 10 груп по 6 щурів. Тваринам кожної з 4 груп вводили відповідно гермацит та геркоцит, контрольній групі вводили 0,9% розчин хлориду натрію (ЗАТ «Дарниця», Україна) протягом 28 днів, іншій, аналогічній групі – протягом 3 міс. Для дослідження були обрані дози 1/40, 1/110 та 1/135 LD<sub>50</sub> [6]. БАР вводилися внутрішньоочеревинно (в/о) у вигляді 10, 5 та 1% водних розчинів. Як розчинник використовували воду для ін'єкцій (ЗАТ «Дарниця», Україна).

Під час дослідження токсичності при повторних введеннях сполук дію нових БАР оцінювали за впливом на зовнішній вигляд тварин, їх масу тіла, поїдання кормів, вживання води, приплід, поведінку, виживаність тощо. Після завершення експерименту тварин виводили з експерименту шляхом декапітації та проводили морфологічні дослідження печінки [12].

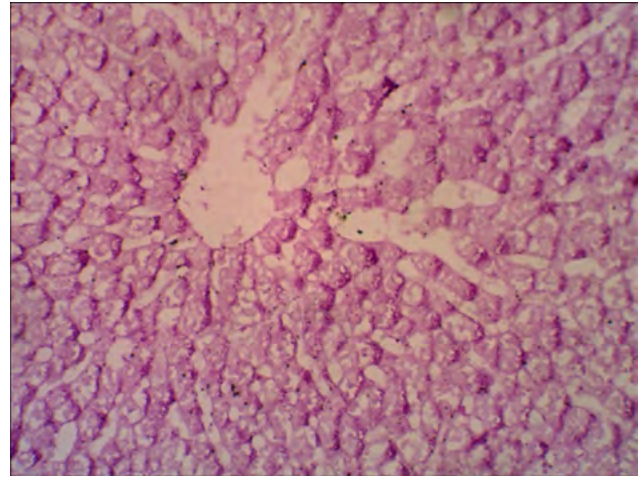
Для вивчення стану та морфологічних змін внутрішніх органів щурів при повторних введеннях нових БАР протягом 28 діб у підгострому та 3 міс у субхронічному експерименті проводилось макро- і мікроскопічне дослідження. Органи видалялися безпосередньо після забою тварин і фіксувалися в 10% нейтральному формаліні протягом 48 год. Патоморфологічне дослідження проводилось у лабораторії патоморфології ОНМедУ (свідоцтво № РО-236/2009). Гістологічні зрізи фарбували гематоксилином і еозином за Ван Гізоном та у печінці додатково визначалися PAS-позитивні речовини за допомогою ШИК-реакції за Шабадашем [12]. Мікроскопія матеріалу виконувалася залежно від методики та виду тканини при різних збільшеннях (x100-x200) на світловому мікроскопі Olimpus C41 (Японія).

**Результати дослідження та їх обговорення.** Було встановлено, що впродовж експерименту при щоденному введенні досліджуваних БАР трьома дозами протягом 28 діб та 3 міс у щурів зберігалися чіткі реакції на больовий подразник. Протягом дослідного періоду тварини добре приймали їжу, загибель протягом експерименту не спостерігалася. У самиць і самців, які отримували БАР, збільшувалася маса тіла, так само як і у контрольних тварин. Динаміка маси тіла є одним з показників токсичності лікарських засобів, тому нормальне збільшення маси тварин у дослідній групі свідчить про відсутність токсичного ефекту препарату на зростання організму.

Поведінка тварин, яким вводили БАР, мала свої особливості залежно від складу сполуки, дози та тривалості її введення. Під впливом гермациту спостерігалася деяке зменшення рухової активності та м'язового тонушу щурів. Геркоцит, крім зменшення рухової активності, спричиняв зменшення агресії, тварини були спокійнішими та більше спали.



**Рис. 1. Нерівномірний розподіл PAS-позитивних речовин в часточці печінки щура після введення геркоциту дозою 1/40 LD<sub>50</sub> протягом 28 дів (зabarвл. за А.Л. Шабашем, ×100)**



**Рис. 2. Осередкова відсутність PAS-позитивних речовин в гепатоцитах щура після введення геркоциту дозою 1/40 LD<sub>50</sub> протягом 3 міс (зabarвл. за А.Л. Шабашем, ×200)**

При морфологічному дослідженні органів і тканин тварин, яким вводились БАР протягом як 28 дів, так і 3 міс, макроскопічних змін не виявлено.

Після введення *гермациту* дозою 1/40 LD<sub>50</sub> протягом 28 дів результати експерименту показали, що у печінці визначалося помірно виражене повнокров'я центральних вен, гепатоцити мали вигляд радіально розташованих пластинок. У периферичних відділах печінкових часточок помітна осередкова вакуольна дистрофія гепатоцитів. На відміну від тварин контрольної групи, в експерименті інтенсивність реакції на PAS-позитивні речовини була знижена переважно в гепатоцитах центральних відділів часточок. У портальних трактах визначалися осередки помірно виразної лімфогістоцитарної інфільтрації.

Після введення *геркоциту* дозою 1/40 LD<sub>50</sub> протягом 28 дів спостерігалася дещо інша картина, як наведено на рис. 1. Балкова будова печінкових часточок збережена. Під впливом введеної сполуки у центральних відділах часточок спостерігалася помірно виражене повнокров'я з розширенням синусоїдів, було помітно поодинокі осередки руйнування тканини печінки.

PAS-позитивні речовини розподілені нерівномірно, місцями в гепатоцитах центральних і периферичних відділів часточок вони відсутні (див. рис. 1).

Після введення *гермациту* дозою 1/40 LD<sub>50</sub> протягом 3-х місяців в тканині печінки відмічалася помірно та нерівномірно виражене повнокров'я в центральних відділах печінкових часточок. В окремих гепатоцитах цитоплазма була заповнена дрібними вакуолями, ядро зміщене на периферію клітини. Інтенсивність гістохімічної реакції на PAS-позитивні речовини була дифузно знижена.

Дослідження тканини печінки після введення *геркоциту* дозою 1/40 LD<sub>50</sub> протягом 3 міс показало, що будова печінкових часточок збережена (рис. 2). Венозне повнокров'я було виражено нерівномірно. У гепатоцитах центральних і периферичних відділів часточки спостерігалася осередкова вакуольна, а в окремих

клітинах – балонна дистрофія. На тлі зниження інтенсивності гістохімічної реакції на PAS-позитивні речовини визначалися осередки відсутності глибчастих PAS-позитивних речовин в гепатоцитах.

Оскільки курсове введення БАР дозами 1/40 LD<sub>50</sub> характеризувалося дисциркуляторними змінами в тканинах печінки, помірно виразними дистрофічними змінами в гепатоцитах, на наступному етапі вивчали зміни в тканинах щурів під впливом сполук, введених дозами 1/110 LD<sub>50</sub> протягом 3 міс. Вказаною дозою БАР виявляли виразні нейротропні властивості.

Морфологічні зміни в печінці експериментальних тварин після введення речовин дозами 1/110 LD<sub>50</sub> протягом 3 міс відрізнялися від таких після використання дозами 1/40 LD<sub>50</sub>.

Субхронічне введення *гермациту* дозою 1/110 LD<sub>50</sub> не спричиняло змін у печінці. Печінкові часточки були звичайної будови, центральні вени дещо нерівномірно розширені і тільки в окремих гепатоцитах периферичних відділів часточок спостерігалася вакуольна дистрофія з утворенням поодиноких дрібних вакуоль. Інтенсивність гістохімічної реакції на PAS-позитивні речовини була знижена в окремих печінкових часточках переважно в центральних відділах.

Морфологічний аналіз печінки щура після введення 1/110 LD<sub>50</sub> *геркоциту* протягом 3 міс показав, що балкову будову печінкових часточок збережено, тільки центральні вени нерівномірно розширені. У гепатоцитах периферичних відділів нижніх часточок визначалися поодинокі дрібні, місцями великі вакуолі. Інтенсивність гістохімічної реакції на PAS-позитивні речовини була знижена в окремих ділянках.

На наступному етапі досліджувані БАР вводили дозами 1/135 LD<sub>50</sub> протягом 3 міс, оскільки в цій дозі сполуки проявляли в експериментах виразну нейротропну дію.

Аналіз морфологічних змін тканини печінки під впливом *гермациту* дозою 1/135 LD<sub>50</sub> показав, що її структура не відрізнялася від такої у щурів контроль-

ної групи. В часточках печінки печінкові пластинки, що складаються з гепатоцитів і синусоїдів, що проходять між ними, розташовувалися радіально до центральної вени. Окремі центральні вени печінки дещо розширені. Вакуольна дистрофія зустрічалася лише в одиничних гепатоцитах. PAS-позитивні речовини розташовувалися по периферії клітин у вигляді інтенсивно забарвлених грудочок.

Субхронічне введення  $1/135 LD_{50}$  геркоциту за той же проміжок часу майже не впливало на структуру печінки. Печінкові часточки після введення геркоциту були звичайної будови, балкові будови не порушено. У поодиноких часточках центральні вени помірно розширені. В окремих гепатоцитах периферичних відділів часточок спостерігалися дрібні вакуолі. Інтенсивність гістохімічної реакції на PAS-позитивні речовини не відрізнялася від такої у контрольних тварин.

**Висновки.** Тривале введення досліджуваних координаційних сполук металів у дозах  $1/40 LD_{50}$  відрізнялося дисциркуляторними змінами в печінці щурів, більш виразну дію мали кобальтвмісні сполуки. Дані морфологічних досліджень свідчать про те, що введення БАР дозами  $1/110 LD_{50}$  супроводжувалося незначними морфологічними змінами, а при використанні  $1/135 LD_{50}$  тканини щурів не відрізнялися від таких у контролі. Внаслідок проведених досліджень можна констатувати, що сполуки мають низьку токсичність.

Таким чином, нові різнометальні координаційні сполуки (Mg, Co) біс(цитрато)германати є перспективними для подальшого вивчення та встановлення фармакологічних властивостей.

**Ключові слова:** (Mg, Co) біс(цитрато)германати, підгостра токсичність, морфологічні зміни.

#### ЛІТЕРАТУРА

1. Воронина Н.В., Упницький А.А. Побочные эффекты лекарственных средств и методы их выявления. *Лечебное дело*. № 1. 2007. С. 3–9.
2. Ширикина М.В., Оболонская О.Ю., Линник В.А. Современное состояние проблемы побочного действия лекарственных средств в медицине. *Дерматовенерология. Косметология. Сексопатология*. 2016. № 1–4. С. 275–283.
3. Головки Ю.С., Ивашкевич О.А., Головки А.С. Современные методы поиска новых лекарственных средств. *Вестник БГУ*. 2012. № 1 (2). С. 7–15.
4. Макро- та мікроелементи (обмін, патологія та методи визначення) : монографія / М.В. Погорелов, В.І. Бумейстер, Г.Ф. Ткач та ін. Суми : Вид-во СумДУ, 2010. 147 с.
5. Марцино О.Е., Сейфулліна І.Й. Дизайн і синтез молекулярних комплексів та комплексонатів германію (IV) з широким спектром фармакологічної дії. Одеса : «Одеський національний університет імені І.І. Мечникова», 2018. 144 с.
6. Матюшкіна М.В. Острая токсичность нового координационного соединения германия и магния с лимонной кислотой. *Фармация*. 2015. № 1. С. 40–42.
7. Годован В.В., Матюшкіна М.В., Вастьянов Р.С. Ноотропні ефекти різнометальних (Mg, Co) бісцитратогерманатів (станатів). *Запорожский медицинский журнал*. 2014. № 5(86). С. 41–46.
8. Годован В.В., Матюшкіна М.В. Модуляція генералізованої судомної активності під впливом нових координаційних сполук германію, олова та магнію. *Вісник Вінницького національного медичного університету*. 2014. Т. 18, № 2. С. 359–362.
9. Матюшкіна М.В. Вплив різнометальних (Mg, Co) біс(цитрато)германатів (станатів) на зміни м'язового тону. *Фармацевтичний часопис*. 2014. № 4(32). С. 24–29.
10. Матюшкіна М.В. Вплив різнометальних (Mg, Co) біс(цитрато)германатів (станатів) на вираженість агресивної та конфліктної поведінки. *Український біофармацевтичний журнал*. 2015. № 2. С. 24–29.
11. Доклінічні дослідження лікарських засобів : [методичні рекомендації] / О.В. Стефанов. Київ : Авіцена, 2001. 527 с.
12. Биків Ст. Л. Загальна цитологія та гістологія (функціональна морфологія клітин і тканин). Санкт-Петербург : СОТІС, 2003. 520 с.

#### REFERENCES

1. Voronyina NV, Upnytskyi AA. Side effects of drugs and methods for their detection. *Lechebnoe delo*. 2007; 1:3-9. (in Russian).
2. Shyrykyna MV, Obolonskaia OYu, Lynnyk VA, Deev VV. The current state of the problem of side effects of drugs in medicine. *Dermatovenerologiya. Kosmetologiya. Seksopatologiya*. 2016;1-4:275-283. (in Russian).
3. Holovko YuS, Yvashkevych OA, Holovko AS. Modern methods of searching for new drugs. *Vestnyk BHU*. 2012; 1(2):7-15. (in Ukrainian).
4. Macro microelements (exchange, pathology and methods of value): monograph. Pohorielov MV, Bumeister VI, Tkach HF et al. Sumi: SumDU; 2010. 147 p. (in Ukrainian).
5. Martsynko OE, Seifullina II. Design and synthesis of molecular complexes and complexonates in germanium (IV) with a wide range of pharmacological activities. Odessa: «Odeskyi natsionalnyi universytet imeni I.I. Mechnykova»; 2018. 144 p. (in Ukrainian).
6. Matiushkina MV. Acute toxicity of a new coordination compound of germanium and magnesium with citric acid. *Farmatsyia*. 2015;1:40–42. (in Russian).
7. Hodovan VV, Matiushkina MV, Vastianov RS. Nootropic effects of metal (Mg, Co) biscitratogermanates (stanat). *Zaporozhskiy medytsynskiy zhurnal*. 2014; 5 (86):41–46. (in Ukrainian).
8. Hodovan VV, Matiushkina MV. Modulation of generalized convulsive activity under the influence of new coordination compounds of germanium, tin and magnesium. *Visnyk Vinnytskoho natsionalnoho medychnoho universytetu*. 2014; 2(18):359–362. (in Ukrainian).

## ТЕОРІЯ ТА ЕКСПЕРИМЕНТ

9. Matiushkina MV. Influence of various metal (Mg, Co) bis(citrate)germanates (stanates) on changes in muscle tone. *Farmatsevtychnyi chasopys*. 2014;4 (32):24-29. (in Ukrainian).
10. Matiushkina MV. Influence of various metal (Mg, Co) bis(citrate)germanates (stanates) on the severity of aggressive and conflicting behavior. *Ukrainskyi biofarmatsevtychnyi zhurnal*. 2015;2:24–29. (In Ukrainian).
11. Doklinichni doslidzhennia likarskykh zasobiv: [metodychni rekomendatsii]. Preclinical studies of drugs: [guidelines] / Stefanov OV. K. : Avitsena; 2001. 527 p. (in Ukrainian).
12. Bykiv StL. General cytology and histology (functional morphology of cells and tissues). Pb.: SOTIS; 2003. 520 p. (in Ukrainian).

*Надійшла до редакції 10.11.2022 р.*

*Прийнята до друку 30.11.2022 р.*

*Електронна адреса для листування [matiushkina.m@gmail.com](mailto:matiushkina.m@gmail.com)*