

## Редкое наблюдение эндоскопического транслюминального дренирования зон панкреатогенной деструкции при инфицированном некротизирующем панкреатите

А.Ч. Аскеров , Ю.Д. Куликов, Ю.С. Тетерин, К.Т. Агаханова, Е.С. Елецкая, П.А. Ярцев

Отделение неотложной хирургии, эндоскопии и интенсивной терапии

ГБУЗ «Научно-исследовательский институт скорой помощи им. Н.В. Склифосовского ДЗМ»

Российская Федерация, 129090, Москва, Б. Сухаревская пл., д. 3

✉ **Контактная информация:** Аскеров Али Чингизович, клинический ординатор по специальности «эндоскопия» ГБУЗ «НИИ СП им. Н.В. Склифосовского ДЗМ». Email: ali\_chingizovich@mail.ru

### РЕЗЮМЕ

Некротизирующие формы острого панкреатита, как наиболее тяжелые в прогностическом плане, встречаются в 25–30% случаев с летальностью 27–32%, при этом в большинстве случаев это лица взрослого трудоспособного возраста, что подчеркивает социальную значимость данной проблемы. В данной статье представлено редкое наблюдение эндоскопического внутрипросветного дренирования зон панкреатогенной деструкции при тяжелой форме некротизирующего панкреатита. Выбранный мультидисциплинарный индивидуальный подход позволяет наиболее эффективно лечить данную группу пациентов, что подтверждает представленное клиническое наблюдение.

### Ключевые слова:

некротизирующий панкреатит, панкреонекроз, эндоскопическое дренирование зоны панкреатогенной деструкции, эндоскопическая гастроцистостомия, эндоскопическая дуоденостомия

### Ссылка для цитирования

Аскеров А.Ч., Куликов Ю.Д., Тетерин Ю.С., Агаханова К.Т., Елецкая Е.С., Ярцев П.А. Редкое наблюдение эндоскопического транслюминального дренирования зон панкреатогенной деструкции при инфицированном некротизирующем панкреатите. *Журнал им. Н.В. Склифосовского Неотложная медицинская помощь*. 2023;12(1):170–175. <https://doi.org/10.23934/2223-9022-2023-12-1-170-175>

### Конфликт интересов

Авторы заявляют об отсутствии конфликта интересов

### Благодарность, финансирование

Исследование не имеет спонсорской поддержки

ДПК — двенадцатиперстная кишка  
ЖС — жидкостное скопление  
КТ — компьютерная томография  
ОП — острый панкреатит

ПЖ — поджелудочная железа  
ЭГДС — эзофагогастродуоденоскопия  
ЭУС — эндоультрасонография

### ВВЕДЕНИЕ

В структуре острых хирургических заболеваний органов брюшной полости острый панкреатит (ОП) занимает 3 место и встречается в 36–40 случаях на 100 000 населения. Наиболее тяжелые в прогностическом плане некротизирующие формы ОП встречаются в 25–30% случаев. Летальность в этой группе больных достигает 27–32%, при этом в большинстве случаев это лица трудоспособного возраста, что подчеркивает социальную значимость данной проблемы [1].

При этом отсроченное дренирование (рекомендуемые сроки от 12 до 30 суток) с последующей секвестрэктомией предпочтительнее, так как позволяет ограничить зону некроза, тем самым уменьшая риск непреднамеренного иссечения жизнеспособных тканей поджелудочной железы (ПЖ) и снижая вероятность отдаленных осложнений, таких как сахарный диабет и экзокринная недостаточность [2, 3].

Хирургические методы лечения сопровождаются высокой послеоперационной летальностью (27–32%)

и продолжительным реабилитационным периодом. В свою очередь мини-инвазивные методы лечения являются менее травматичными и приводят к значительному снижению летальности в этой группе больных [11]. Однако на сегодняшний день нет единого мнения об оптимальных доступах и сроках эндоскопического дренирования зон панкреатогенной деструкции.

Данная статья посвящена описанию клинического наблюдения, демонстрирующего возможности эндоскопического внутрипросветного дренирования при инфицированном некротизирующем панкреатите.

Пациентка Т., 52 лет, поступила в приемное отделение НИИ СП им. Н.В. Склифосовского с жалобами на боли в эпигастриальной области, правом и левом подреберье, тошноту, рвоту. Из анамнеза известно, что за 3 месяца до госпитализации больная в течение 14 дней находилась на стационарном лечении с диагнозом острого тяжелого панкреатита, тотального панкреонекроза. Была выписана

в удовлетворительном состоянии для дальнейшего наблюдения в поликлинике по месту жительства.

Сопутствующая патология: сахарный диабет 2-го типа, атеросклероз аорты, коронарных и мозговых артерий, артериальная гипертензия 3-й степени риск 4, бронхиальная астма; ранее больной была выполнена холецистэктомии по поводу желчнокаменной болезни.

При объективном осмотре отмечены умеренная болезненность в эпигастральной области, субфебрильная температура (до 37,5°C), симптомы раздражения брюшины отрицательные. Анализ крови: анемия средней степени тяжести до 87 г/л, нейтрофилез до 75%, лимфоцитопения до 14%, гипопротеинемия до 53,79 г/л, гипоальбуминемия до 29,35 г/л, снижение концентрации альфа-амилазы в крови до 18,9 Ед/л и повышение ее в моче до 889 Ед/л.

При ультразвуковом исследовании органов брюшной полости в проекции головки и тела ПЖ лоцируется неоднородное жидкостное скопление (ЖС) размерами 14,3×7,2×9,1 см, распространяющееся до гребня подвздошной кости и прилежащее к стенке желудка (рис. 1).

При эзофагогастродуоденоскопии (ЭГДС) отмечается умеренная деформация двенадцатиперстной кишки (ДПК) за счет ее оттеснения инфильтратом извне (рис. 2).

По результатам лабораторно-инструментальных исследований и в соответствии с прогностическими критериями тяжести ОП по шкале *Ranson* установлен диагноз: «Некротизирующий панкреатит легкой степени тяжести, парапанкреатит, оментобурсит». Пациентка госпитализирована в хирургическое отделение.

В отделении было назначено лечение, включающее инфузионную терапию с преимущественным использованием изотонических растворов электролитов с концентрацией электролитов плазмы крови по 500 мл х 2 раза в сутки в течение 3 дней. Для купирования болевого синдрома использовали опиоидный анальгетик «Трамадол» – 100 мг или наркотический анальгетик «Тримеперидин» – 10 мг внутримышечно.

На 2-е сутки после поступления больной была выполнена эндоультрасонография (ЭУС) панкреатобилиарной зоны, при которой из вертикальной порции ДПК в проекции головки ПЖ было выявлено анэхогенное образование с гиперэхогенными включениями размерами 6,0×4,0 см, прилежащее к стенке ДПК (рис. 3).

Также на 2-е сутки была выполнена компьютерная томография (КТ) органов брюшной полости с внутривенным болюсным контрастированием, по результатам которой вокруг головки, по передней поверхности тела и вокруг хвоста ПЖ определяются отграниченные ЖС, распространяющиеся в полость таза и к воротам селезенки общим объемом 479 см<sup>3</sup>. Структура паренхимы диффузно неоднородная за счет наличия участков пониженной плотности, неправильно-округлой формы, с нечеткими контурами, размерами до 15 мм в области головки, не накапливающих контрастное вещество. Плотность парапанкреатической клетчатки диффузно повышена до жидкостных значений, на фоне чего прослеживаются очаговые и линейные участки мягкой плотности (рис. 4).

Данные изменения соответствуют стадии Е острого воспалительного процесса и распространенному некрозу по КТ-критериям *Balthazar* [12].

Наличие у больной прилежащего неомогенного перипанкреатического отграниченного ЖС, локализованного парадуоденально с распространением в полость таза и к воротам селезенки, явилось показанием к дренированию зоны деструкции с последующей секвестрэктомией. На 4-е

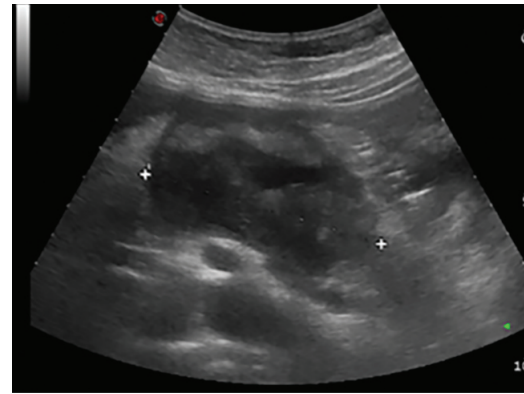


Рис. 1. Ультразвуковое исследование брюшной полости  
Fig. 1. Abdominal ultrasonography

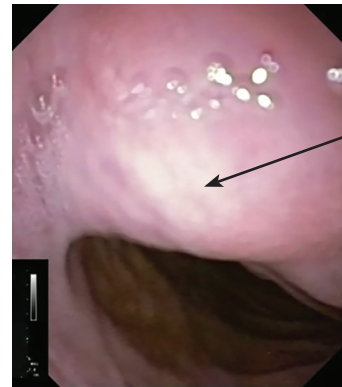


Рис. 2. Эзофагогастродуоденоскопия (деформация за счет сдавления извне)  
Fig. 2. Esophagogastroduodenoscopy (deformation due to external compression)

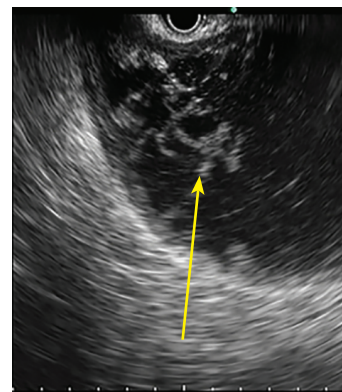


Рис. 3. Эндоультрасонография панкреатобилиарной зоны  
Fig. 3. Endo-ultrasoundography of pancreatobiliary area

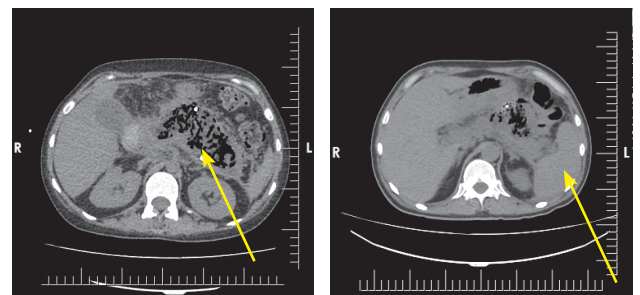


Рис. 4. Компьютерная томография органов брюшной полости  
Fig. 4. Computed tomography of the abdominal organs

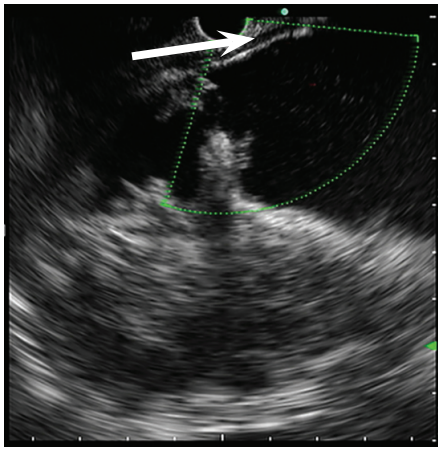


Рис. 5. Эндосонография (определение бессосудистой зоны)  
Fig. 5. Endoultrasoundography (revealing avascular area)

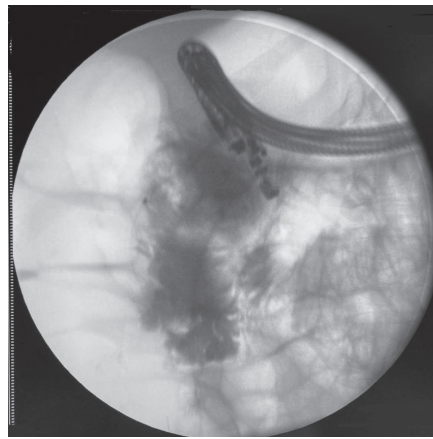


Рис. 6. Фистулография  
Fig. 6. Fistulography

сутки было принято решение выполнить внутрипросветное дренирование зон некроза под ЭУС-наведением. При ЭУС-сканировании из вертикальной порции ДПК выбрана бессосудистая зона по заднелатеральной ее стенке и определена траектория пункции. Далее с помощью цистотома в режиме *Endocut 1* эффект 2 сформировано соустье между полостью ДПК и зоной панкреатогенной деструкции (рис. 5).

Был взят материал содержимого ЖС через канал цистотома для посева содержимого на микрофлору и чувствительность к антибиотикам. Выполнено контрастирование полости водорастворимым контрастным веществом в разведении 1:2 для определения истинных размеров полости, связи с панкреатическим протоком, наличия свищей (рис. 6).

При заведении катетера через сформированное соустье и контрастировании была обнаружена полость неправильной формы, расположенная справа на уровне Th12-L1-L2, размерами 7,0×10,0 см с неровными нечеткими контурами и неомогенной тенью за счет нечетких мелких дефектов наполнения неправильной формы (сгустки гноя?). От верхнего полюса полости отходит небольшой отрог сверху длиной до 2,0 см и до 1,0 см в диаметре. Также от нижнего полюса полости отходит вниз небольшой отрог размерами 1,0×1,0 см с неровными нечеткими контурами. Сообщения полости с просветом толстой кишки не выявлено.

После чего по струне-проводнику, заведенному в полость по каналу цистотома, выполнена установка полностью покрытого металлического самораскрывающегося стента диаметром 1,4 см и длиной 2,0 см. Последним этапом установили в полость цистоназальный дренаж диаметром 7 Fg для ежедневного промывания физиологическим раствором (рис. 7).

С целью профилактики венозных тромбоэмболических осложнений в послеоперационном периоде применяли антикоагулянт прямого действия – «Эноксапарин» 20 мг х 1 раз в сутки в течение 7 дней. Для снижения риска развития эрозивно-язвенных поражений слизистой оболочки верхних отделов желудочно-кишечного тракта использовали ингибитор протонного насоса «Омепразол» в дозе 20 мг х 2 раза в сутки в течение 7 дней внутривенно. По результатам микробиологического исследования у пациентки отмечался рост *Pseudomonas aeruginosa*, чувствительного к цефалоспориновому антибиотику IV поколения для парентерального применения – Цефепиму. В связи с

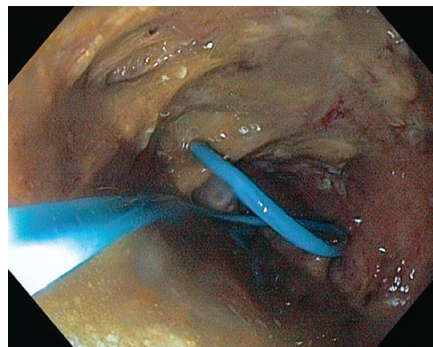


Рис. 7. Дренаж в просвете полости  
Fig. 7. Drainage in the lumen of the cavity of pancreatogenic destruction

чем в послеоперационном периоде пациентка в качестве антибактериальной терапии получала «Цефепим» в дозе 1 грамм х 2 раза в сутки и противопаразитарный и противомикробный препарат – «Метронидазол» в дозе 500 мг х 2 раза в сутки в течение 7 дней внутривенно. Для профилактики грибковых инфекций проводили пероральную противогрибковую терапию с использованием препарата «Флуконазол» 100 мг однократно. Для профилактики спазма гладких мышц внутренних органов проводили спазмолитическую терапию, которая включала в себя препарат «Дротаверин» по 40 мг 2 раза в сутки внутримышечно в течение 7 дней.

На 8-е сутки при ЭУС-сканировании панкреатобилиарной зоны из тела желудка в области сальниковой сумки обнаружена вторая неомогенная гипозоногенная зона с нечеткими контурами и гиперэхогенными включениями диаметром 8,0 см, максимально плотно прилегающая к задней стенке нижней трети тела желудка. Выполнена цистогастростомия под ЭУС-наведением с установкой полностью покрытого металлического самораскрывающегося стента диаметром 1,2 см, длиной 4,0 см по вышеописанной методике.

На 13-е сутки после операции при очередной санации зоны панкреатогенной деструкции с секвестрэктомией по задней стенке кардиального отдела желудка был обнаружен внутренний свищ между зоной деструкции и просветом желудка (рис. 8).

По поводу чего было выполнено его дренирование с установкой полностью покрытого металлического самораскрывающегося стента диаметром 1,2 см, длиной 4,0 см по вышеописанной методике.



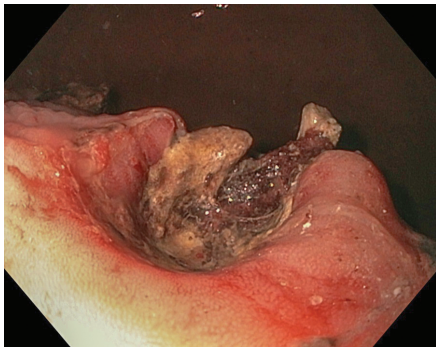


Рис. 8. Внутренний свищ между зоной деструкции и просветом желудка  
Fig. 8. Internal fistula between the area of destruction and the gastric lumen

Таким образом, у больной сформировано одновременно 3 соустья.

В последующем каждые 2 суток на протяжении 60 дней проводили программные эндоскопические санации всех трех полостей некроза с удалением секвестров и промыванием полости стерильным физиологическим раствором и 0,05% водным раствором Хлоргексидина до 500 мл (нежелательных явлений не наблюдалось).

На фоне консервативного лечения (антибактериальная, инфузионная, спазмолитическая терапии) состояние больной улучшилось.

На 52-е сутки при контрольной КТ органов брюшной полости и забрюшинного пространства с внутривенным болюсным контрастированием отмечается положительная динамика в виде уменьшения объема ЖС и инфильтративных изменений паренхимы ПЖ (рис. 9).

Температура тела нормализовалась на 56-е сутки, основные лабораторные показатели – на 54-е сутки (рис. 10).

На 71-е сутки после поступления пациентка была выписана в удовлетворительном состоянии под наблюдение гастроэнтеролога, эндокринолога по месту жительства.

### ЗАКЛЮЧЕНИЕ

Таким образом, данное клиническое наблюдение демонстрирует возможность успешного применения эндоскопического внутрипросветного транслюми-

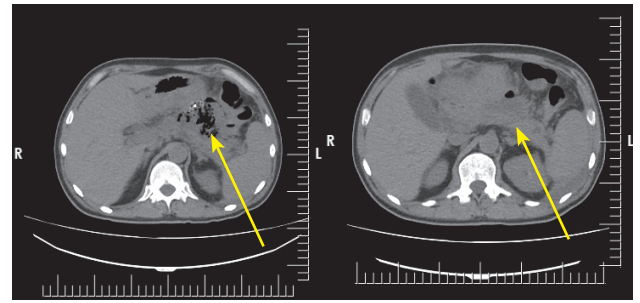


Рис. 9. Компьютерная томография до и после лечения  
Fig. 9. Computed tomography before and after treatment

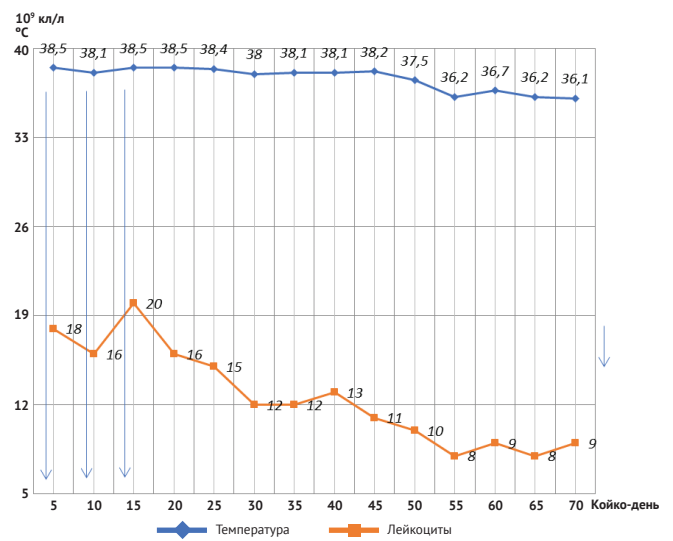


Рис. 10. Кривая температуры тела и уровня лейкоцитов  
Fig. 10. The body temperature curve and WBC level

нального дренирования зон панкреатогенной деструкции в составе комплексного лечения пациентов с инфицированным некротизирующим панкреатитом.

### СПИСОК ИСТОЧНИКОВ

1. Галлямов Э.А., Агапов М.А., Луцевич О.Э., Какоткин В.В. Современные технологии лечения инфицированного панкреонекроза: дифференцированный подход. *Анналы хирургической гепатологии*. 2020;25(1):69–78. <https://doi.org/10.16931/1995-5464.2020169-78>
2. van Santvoort HC, Besselink MG, Bakker OJ, Hofker HS, Boermeester MA, Dejong CH, et al. A step-up approach or open necrosectomy for necrotizing pancreatitis. *N Engl J Med*. 2010;362(16):1491–1502. <https://doi.org/10.1056/NEJMoa0908821> PMID: 20410514
3. van Santvoort HC, Bakker OJ, Bollen TL, Besselink MG, Ahmed Ali U, Schrijver AM, et al. A conservative and minimally invasive approach to necrotizing pancreatitis improves outcome. *Gastroenterology*. 2011;141(4):1254–1263. <https://doi.org/10.1053/j.gastro.2011.06.073> PMID: 21741922
4. Kokosis G, Perez A, Pappas TN. Surgical management of necrotizing pancreatitis: an overview. *World J Gastroenterol*. 2014;20(43):16106–16112. <https://doi.org/10.3748/wjg.v20.i43.16106> PMID: 25473162
5. Shyu JY, Sainani NI, Sahni VA, Chick JF, Chauhan NR, Conwell DL, et al. Necrotizing pancreatitis: diagnosis, imaging, and intervention. *Radiographics*. 2014;34(5):1218–1239. <https://doi.org/10.1148/rg.345130012> PMID: 25208277
6. Zaheer A, Singh VK, Qureshi RO, Fishman EK. The revised Atlanta classification for acute pancreatitis: updates in imaging terminology and guidelines. *Abdom Imaging*. 2013;38(1):125–136. <https://doi.org/10.1007/s00261-012-9908-0> PMID: 22584543
7. Banks PA, Freeman ML. Practice Parameters Committee of the American College of Gastroenterology. Practice guidelines in acute pancreatitis. *Am J Gastroenterol*. 2006;101(10):2379–2400. <https://doi.org/10.1111/j.1572-0241.2006.00856.x> PMID: 17032204
8. Petrov MS, Shanbhag S, Chakraborty M, Phillips AR, Windsor JA. Organ failure and infection of pancreatic necrosis as determinants of mortality in patients with acute pancreatitis. *Gastroenterology*. 2010;139(3):813–820. <https://doi.org/10.1053/j.gastro.2010.06.010> PMID: 20540942
9. Banks PA, Bollen TL, Dervenis C, Gooszen HG, Johnson CD, Sarr MG, et al. Classification of acute pancreatitis-2012: revision of the Atlanta classification and definitions by international consensus. *Gut*. 2013;62(1):102–111. <https://doi.org/10.1136/gutjnl-2012-302779> PMID: 23100216
10. Morgan DE. Imaging of acute pancreatitis and its complications. *Clin Gastroenterol Hepatol*. 2008;6(10):1077–1085. <https://doi.org/10.1016/j.cgh.2008.07.012> PMID: 18928934
11. Arvanitakis M, Dumonceau JM, Albert J, Badaoui A, Bali MA, Barthet M, et al. Endoscopic management of acute necrotizing pancreatitis: European Society of Gastrointestinal Endoscopy (ESGE) evidence-based multidisciplinary guidelines. *Endoscopy*. 2018;50(5):524–546. <https://doi.org/10.1055/a-0588-5365> PMID: 29631305
12. Balthazar EJ. Acute pancreatitis: assessment of severity with clinical and CT evaluation. *Radiology*. 2002;223(3):603–613. <https://doi.org/10.1148/radiol.2233010680> PMID: 12034923

## REFERENCES

- Gallyamov E.A., Agapov M.A., Lutsevich O.E., Kakotkin V.V. Advanced technologies for treatment of infected pancreatic necrosis: differentiated approach. *Annals of HPB Surgery*. 2020;25(1):69–78. (In Russ.) <https://doi.org/10.16931/1995-5464.2020169-78>
- van Santvoort HC, Besselink MG, Bakker OJ, Hofker HS, Boermeester MA, Dejong CH, et al. A step-up approach or open necrosectomy for necrotizing pancreatitis. *N Engl J Med*. 2010;362(16):1491–1502. <https://doi.org/10.1056/NEJMoa0908821> PMID: 20410514
- van Santvoort HC, Bakker OJ, Bollen TL, Besselink MG, Ahmed Ali U, Schrijver AM, et al. A conservative and minimally invasive approach to necrotizing pancreatitis improves outcome. *Gastroenterology*. 2011;141(4):1254–1263. <https://doi.org/10.1053/j.gastro.2011.06.073> PMID: 21741922
- Kokosis G, Perez A, Pappas TN. Surgical management of necrotizing pancreatitis: an overview. *World J Gastroenterol*. 2014;20(43):16106–16112. <https://doi.org/10.3748/wjg.v20.i43.16106> PMID: 25473162
- Shyu JY, Sainani NI, Sahni VA, Chick JF, Chauhan NR, Conwell DL, et al. Necrotizing pancreatitis: diagnosis, imaging, and intervention. *Radiographics*. 2014;34(5):1218–1239. <https://doi.org/10.1148/rg.345130012> PMID: 25208277
- Zaheer A, Singh VK, Qureshi RO, Fishman EK. The revised Atlanta classification for acute pancreatitis: updates in imaging terminology and guidelines. *Abdom Imaging*. 2013;38(1):125–136. <https://doi.org/10.1007/s00261-012-9908-0> PMID: 22584543
- Banks PA, Freeman ML. Practice Parameters Committee of the American College of Gastroenterology. Practice guidelines in acute pancreatitis. *Am J Gastroenterol*. 2006;101(10):2379–2400. <https://doi.org/10.1111/j.1572-0241.2006.00856.x> PMID: 17032204
- Petrov MS, Shanbhag S, Chakraborty M, Phillips AR, Windsor JA. Organ failure and infection of pancreatic necrosis as determinants of mortality in patients with acute pancreatitis. *Gastroenterology*. 2010;139(3):813–820. <https://doi.org/10.1053/j.gastro.2010.06.010> PMID: 20540942
- Banks PA, Bollen TL, Dervenis C, Gooszen HG, Johnson CD, Sarr MG, et al. Classification of acute pancreatitis-2012: revision of the Atlanta classification and definitions by international consensus. *Gut*. 2013;62(1):102–111. <https://doi.org/10.1136/gutjnl-2012-302779> PMID: 23100216
- Morgan DE. Imaging of acute pancreatitis and its complications. *Clin Gastroenterol Hepatol*. 2008;6(10):1077–1085. <https://doi.org/10.1016/j.cgh.2008.07.012> PMID: 18928934
- Arvanitakis M, Dumonceau JM, Albert J, Badaoui A, Bali MA, Barthet M, et al. Endoscopic management of acute necrotizing pancreatitis: European Society of Gastrointestinal Endoscopy (ESGE) evidence-based multidisciplinary guidelines. *Endoscopy*. 2018;50(5):524–546. <https://doi.org/10.1055/a-0588-5365> PMID: 29631305
- Balthazar EJ. Acute pancreatitis: assessment of severity with clinical and CT evaluation. *Radiology*. 2002;223(3):603–613. <https://doi.org/10.1148/radiol.223010680> PMID: 12034923

## ИНФОРМАЦИЯ ОБ АВТОРАХ

**Аскеров Али Чингизович**

клинический ординатор по специальности «эндоскопия» ГБУЗ «НИИ СП им. Н.В. Склифосовского ДЗМ»;  
<https://orcid.org/0000-0003-1211-4737>, [ali\\_chingizovich@mail.ru](mailto:ali_chingizovich@mail.ru);  
 30%: сбор и обработка материала

**Куликов Юрий Дмитриевич**

врач-эндоскопист, отделение неотложной хирургии, эндоскопии и интенсивной терапии ГБУЗ «НИИ СП им. Н.В. Склифосовского ДЗМ»;  
<https://orcid.org/0000-0002-3165-8580>, [adck@icloud.com](mailto:adck@icloud.com);  
 20%: анализ и интерпретация данных

**Тетерин Юрий Сергеевич**

кандидат медицинских наук, заведующий отделением неотложной хирургии, эндоскопии и интенсивной терапии ГБУЗ «НИИ СП им. Н.В. Склифосовского ДЗМ»;  
<https://orcid.org/0000-0003-2222-3152>, [urset@mail.ru](mailto:urset@mail.ru);  
 20%: разработка концепции и дизайна исследования

**Агаханова Кетеван Тристановна**

кандидат медицинских наук, врач-хирург, младший научный сотрудник отделения неотложной хирургии, эндоскопии и интенсивной терапии ГБУЗ «НИИ СП им. Н.В. Склифосовского ДЗМ»;  
<https://orcid.org/0000-0003-3676-6895>, [agahanovakt@sklif.mos.ru](mailto:agahanovakt@sklif.mos.ru);  
 10%: участие в лечебном процессе

**Елецкая Екатерина Саввична**

врач-рентгенолог рентгеновского отделения ГБУЗ «НИИ СП им. Н.В. Склифосовского ДЗМ»;  
<https://orcid.org/0000-0002-7476-7621>, [eletskayaes@sklif.mos.ru](mailto:eletskayaes@sklif.mos.ru);  
 10%: участие в диагностическом процессе

**Ярцев Петр Андреевич**

доктор медицинских наук, профессор, заведующий научным отделением неотложной хирургии, эндоскопии и интенсивной терапии ГБУЗ «НИИ СП им. Н.В. Склифосовского ДЗМ»;  
<https://orcid.org/0000-0003-1270-5414>, [yarcevpa@sklif.mos.ru](mailto:yarcevpa@sklif.mos.ru);  
 10%: окончательное утверждение рукописи

**Авторы заявляют об отсутствии конфликта интересов**

# A Rare Observation of Endoscopic Transluminal Drainage of Pancreatogenic Destruction Areas in Infected Necrotizing Pancreatitis

A.Ch. Askerov ✉, Yu.D. Kulikov, Yu.S. Teterin, K.T. Agakhanova, E.S. Yeletskaia, P.A. Yartsev

Department of Emergency Surgery, Endoscopy and Intensive Care  
N.V. Sklifosovsky Research Institute for Emergency Medicine  
3 Bolshaya Sukharevskaya Sq., Moscow, 129090, Russian Federation

✉ **Contacts:** Ali Ch. Askerov, Resident in Endoscopy of N.V. Sklifosovsky Research Institute for Emergency Medicine. Email: ali\_chingizovich@mail.ru

**ABSTRACT** Necrotizing forms of acute pancreatitis, as the most severe in terms of prognosis, occur in 25–30% of cases with a mortality rate of 27–32%, while in most cases these are adults of working age, which emphasizes the social significance of this problem. This article presents a rare observation of endoscopic intraluminal drainage of zones of pancreatogenic destruction in severe necrotizing pancreatitis. The multidisciplinary individual approach we have chosen makes it possible to treat this group of patients most effectively, which confirms the presented clinical observation.

**Keywords:** necrotizing pancreatitis, pancreatic necrosis, endoscopic drainage of pancreatogenic destruction area, endoscopic gastrocystostomy, endoscopic duodenocystostomy

**For citation** Askerov ACh, Kulikov YuD, Teterin YuS, Agakhanova KT, Yeletskaia ES, Yartsev PA. A Rare Observation of Endoscopic Transluminal Drainage of Pancreatogenic Destruction Areas in Infected Necrotizing Pancreatitis. *Russian Sklifosovsky Journal of Emergency Medical Care*. 2023;12(1):170–175. <https://doi.org/10.23934/2223-9022-2023-12-1-170-175> (in Russ.)

**Conflict of interest** Authors declare lack of the conflicts of interests

**Acknowledgments, sponsorship** The study had no sponsorship

## Affiliations

Ali Ch. Askerov	Resident in Endoscopy, N.V. Sklifosovsky Research Institute for Emergency Medicine of the Moscow Health Department; ali_chingizovich@mail.ru; <a href="https://orcid.org/0000-0003-1211-4737">https://orcid.org/0000-0003-1211-4737</a> , ali_chingizovich@mail.ru; 30%, collection and processing of material
Yury D. Kulikov	Endoscopist, Department of Emergency Surgery, Endoscopy and Intensive Care, N.V. Sklifosovsky Research Institute for Emergency Medicine; <a href="https://orcid.org/0000-0002-3165-8580">https://orcid.org/0000-0002-3165-8580</a> , adck@icloud.com; 20%, data analysis and interpretation
Yury S. Teterin	Candidate of Medical Sciences, Head of the Department of Emergency Surgery, Endoscopy and Intensive Care, N.V. Sklifosovsky Research Institute for Emergency Medicine; <a href="https://orcid.org/0000-0003-2222-3152">https://orcid.org/0000-0003-2222-3152</a> , urset@mail.ru; 20%, development of the concept and design of the study
Ketevan T. Agakhanova	Candidate of Medical Sciences, Surgeon, Junior Researcher at the Department of Emergency Surgery, Endoscopy and Intensive Care, N.V. Sklifosovsky Research Institute for Emergency Medicine; <a href="https://orcid.org/0000-0003-3676-6895">https://orcid.org/0000-0003-3676-6895</a> , agahanovakt@sklif.mos.ru; 10%, participation in the treatment process
Ekaterina S. Yeletskaia	Radiologist of the X-ray Department of the N.V. Sklifosovsky Research Institute for Emergency Medicine; <a href="https://orcid.org/0000-0002-7476-7621">https://orcid.org/0000-0002-7476-7621</a> , eletskaiaes@sklif.mos.ru; 10%, participation in the diagnostic process
Petr A. Yartsev	Doctor of Medical Sciences, Professor, Head, Scientific Department of Emergency Surgery, Endoscopy and Intensive Care, N.V. Sklifosovsky Research Institute for Emergency Medicine; <a href="https://orcid.org/0000-0003-1270-5414">https://orcid.org/0000-0003-1270-5414</a> , yarcevpa@sklif.mos.ru; 10%, final approval of the manuscript

Received on 24.06.2021

Review completed on 29.10.2021

Accepted on 27.12.2022

Поступила в редакцию 24.06.2021

Рецензирование завершено 29.10.2021

Принята к печати 27.12.2022