

Острая сердечная недостаточность у беременной женщины с преэклампсией: редкий случай синдрома такоцубо

Болдуева С.А.¹, Едокимов Д.С.^{1*}, Рождественская М.В.¹, Рукояткина Е.А.²

¹ Северо-Западный государственный медицинский университет им. И. И. Мечникова, Санкт-Петербург, Россия

² СПб ГБУЗ «Родильный дом №16», Санкт-Петербург, Россия

Механизмы синдрома такоцубо, более известного как стресс-индуцированная кардиомиопатия, до конца не изучены. В статье представлен клинический случай развития острой левожелудочковой сердечной недостаточности у 39-летней женщины на 30 нед беременности на фоне преэклампсии тяжелой степени. При эхокардиографии найдено снижение глобальной сократимости миокарда, гипо-акинезия верхушки и всех срединных отделов левого желудочка, гиперкинез базальных отделов. Через 2 нед сократительная способность миокарда оказалась нормальной, зон нарушения сократимости не выявлено. Спустя 2 мес после острого эпизода заболевания была выполнена магнитно-резонансная томография сердца, по данным которой патологических изменений выявлено не было. На основании клинической картины, изменений на электрокардиограмме, лабораторных данных и типичных транзиторных изменений эхокардиографии было высказано предположение, что у пациентки имел место синдром такоцубо.

Ключевые слова: беременность, острая сердечная недостаточность, синдром такоцубо, преэклампсия.

Для цитирования: Болдуева С.А., Едокимов Д.С., Рождественская М.В., Рукояткина Е.А. Острая сердечная недостаточность у беременной женщины с преэклампсией: редкий случай синдрома такоцубо. *Рациональная Фармакотерапия в Кардиологии* 2022;18(4):462-466. DOI:10.20996/1819-6446-2022-08-08.

Acute Heart Failure in a Pregnant Woman with Preeclampsia: a Rare Case of Takotsubo Syndrome

Boldueva S.A.¹, Edokimov D.S.^{1*}, Rozhdestvenskaya M.V.¹, Rukoyatkina E.A.²

¹I.I. Mechnikov North-Western State Medical University, St. Petersburg, Russia

²SPb GBUZ "Maternity hospital №16", St. Petersburg, Russia

The mechanisms of takotsubo syndrome, better known as stress-induced cardiomyopathy, are not fully understood. The article presents a clinical case of the development of acute left ventricular failure in a 39-year-old pregnancy against the background of severe preeclampsia. Echocardiography revealed a decrease in global myocardial contractility, hypo-akinesia of the apex and all median parts of the left ventricle, hyperkinesis of the basal parts. After 2 weeks, myocardial contractility was normal, no contractility impairment was found. Two months after the acute episode of the disease, magnetic resonance imaging of the heart was performed, according to which no pathological changes were detected. Based on the clinical picture, electrocardiogram changes, laboratory data and typical transient echocardiographic changes, it was suggested that the patient had takotsubo syndrome.

Key words: pregnancy, acute heart failure, takotsubo syndrome, preeclampsia.

For citation: Boldueva S.A., Edokimov D.S., Rozhdestvenskaya M.V., Rukoyatkina E.A. Acute Heart Failure in a Pregnant Woman with Preeclampsia: a Rare Case of Takotsubo Syndrome. *Rational Pharmacotherapy in Cardiology* 2022;18(4):462-466. DOI:10.20996/1819-6446-2022-08-08.

*Corresponding Author (Автор, ответственный за переписку): kasabian244@gmail.com

Введение

Острая сердечная недостаточность (ОСН) у беременных пациенток является серьезной клинической проблемой, и может иметь различную этиологию, включая преэклампсию [1]. Преэклампсия — это синдром, характеризующийся артериальной гипертензией, протекающей с признаками поражения органов-мишеней, встречается у 2-8% беременных [2]. Преэклампсия связана с нарушением плацентарного кровообращения вследствие эндотелиальной дисфункции и системного воспаления, возникающими во второй половине беременности [3]. Преэклампсия может при-

вести к отеку легких, острой почечной недостаточности, синдрому такоцубо (СТ) и другим осложнениям [4,5]. СТ представляет собой обратимую ОСН с транзиторной дисфункцией левого желудочка (ЛЖ) в ответ на физический или психический стресс, клинически и электрокардиографически напоминающую острый коронарный синдром. Согласно данным М. Minatoguchi и соавт. эта патология у беременных женщин встречается крайне редко, в большинстве случаев СТ развивается в послеродовом периоде [6,7].

Клинический случай

Представляем описание СТ, развившегося у женщины 39 лет с 30-недельной беременностью на фоне преэклампсии.

Received/Поступила: 30.08.2021

Accepted/Принята в печать: 09.11.2021

В роддом №16 г. Санкт-Петербурга 02.06.2021 г. в 07:35 поступила в экстренном порядке женщина 39 лет с диагнозом: беременность 30 нед, преэклампсия. При поступлении предъявляла жалобы на одышку смешанного характера, выраженную слабость, сухой кашель, возникшие внезапно накануне вечером.

Из анамнеза известно, что две предыдущие беременности (в 2013, 2016 гг.) осложнились преэклампсией, в связи с чем закончились оперативным родоразрешением. Хронические заболевания, вредные привычки отрицает.

При поступлении в палату интенсивной терапии в 07:45 состояние больной было тяжелым, сознание ясное, артериальное давление (АД) 170/110 мм рт.ст., частота сердечных сокращений (ЧСС) – 106 уд/мин, частота дыхательных движений (ЧДД) 26/мин, сатурация при дыхании атмосферным воздухом (SpO_2) – 93%. Кожные покровы обычного цвета, влажности, температуры. Определялись симметричные отеки нижних третей голеней и стоп. Тоны сердца глухие, ритмичные, шумов нет. Дыхание жесткое, справа в нижних отделах выслушиваются единичные влажные хрипы, крепитация. Живот увеличен за счет беременной матки, овоидной формы. Матка увеличена до 30 нед беременности, возбудима при пальпации, безболезненна во всех отделах. Положение плода неустойчивое, подлежащая часть четко не определяется. Воды сохранены. Сердцебиение плода ясное, ритмичное, до 142-144

уд/мин. Наружные половые органы без видимых патологических изменений. В зеркалах: слизистая влагалища без видимых изменений. Выделения светлые.

В биохимическом анализе крови обращало на себя внимание повышение активности аспартатаминотрансферазы (33,1 ед/л) и аланинаминотрансферазы (42,6 ед/л), а также снижение общего белка (59,0 г/л). Анализ крови на уровень электролитов: магний – 0,94 ммоль/л, калий – 5,1 ммоль/л, натрий – 149 ммоль/л, кальций – 0,91 ммоль/л. Коагулограмма, уровень д-димера – при поступлении и в динамике в пределах нормальных значений. В клиническом анализе крови отмечался нейтрофильный лейкоцитоз: лейкоцитов $17,5 \times 10^9$ /л, нейтрофилов $12,7 \times 10^9$ /л. В общем анализе мочи выявлена выраженная протеинурия (белок 5,9 г/л), суточную протеинурию не оценивали. ПЦР на COVID-19 – отрицательный, антитела (IgA, IgM, IgG) также не выявлены.

На электрокардиограмме (ЭКГ) при поступлении синусовый ритм с ЧСС 54/мин, скорректированный QT – 610 мс, нарушение процессов реполяризации в виде глубоких расширенных симметричных отрицательных зубцов Т в отведениях I, II, aVL, aVF, V2-V6. (рис. 1).

Выполнено УЗИ малого таза (в 08:15) – срок беременности по УЗИ 30 нед. На основании полученных данных был выставлен предварительный диагноз: беременность 30 нед. Тяжелая преэклампсия. Правосторонняя нижнедолевая пневмония? Отек легких?

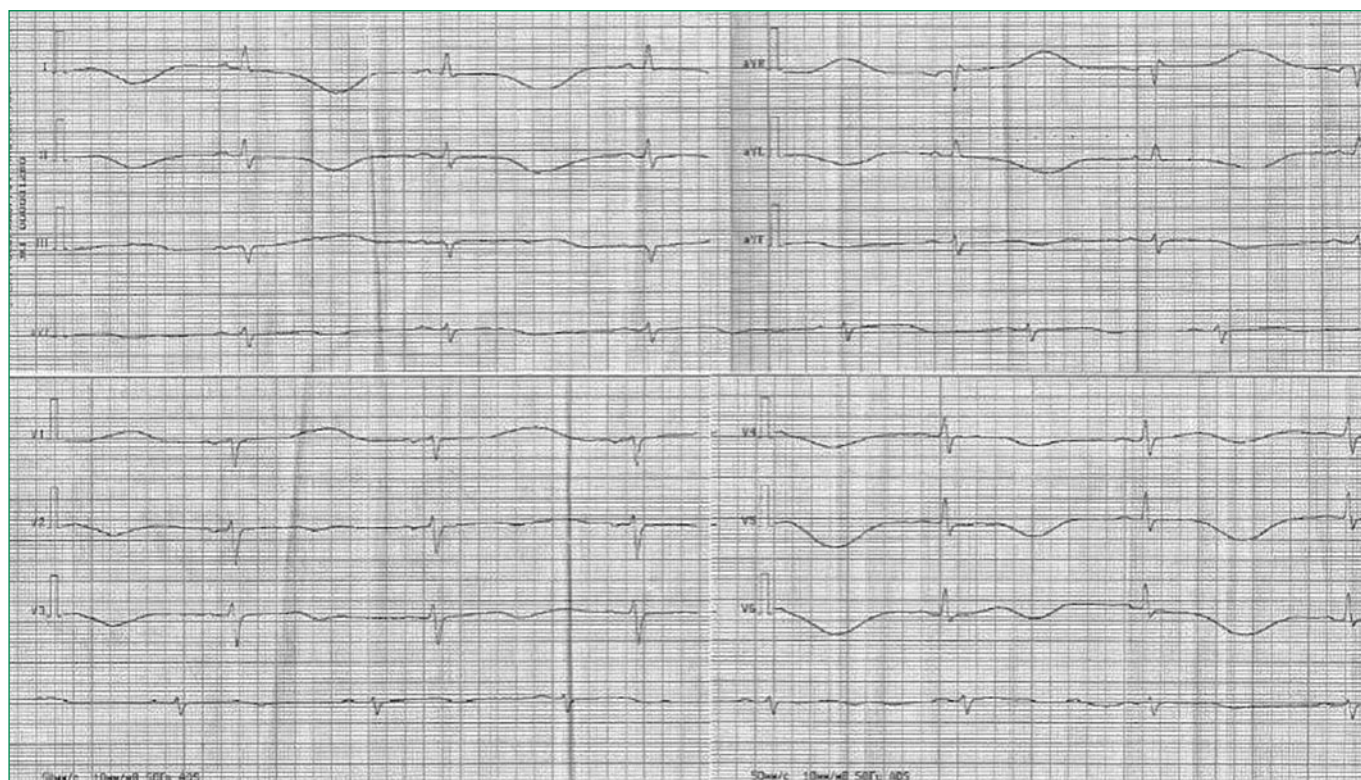


Figure 1. Electrocardiogram of a 39-year-old patient on admission to the hospital (description in the text)

Рисунок 1. Электрокардиограмма пациентки 39 лет при поступлении в стационар (описание в тексте)

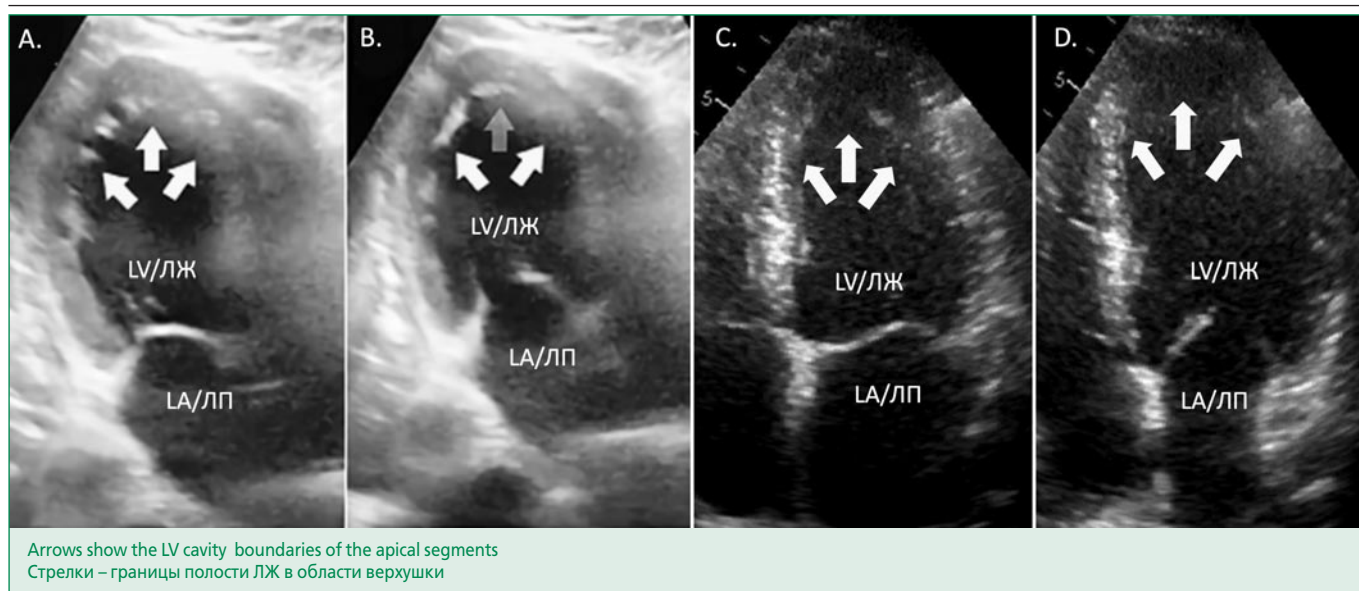


Figure 2. Echocardiography of a 39-year-old patient. Two-chamber position: A. Systole (at admission); B. Diastole (at admission); Four-chamber position: C. Systole (after 2 weeks); D. Diastole (after 2 weeks).

Рисунок 2. ЭхоКГ пациентки 39 лет. Двухкамерная позиция: А. Систола (при поступлении); В. Диастола (при поступлении); Четырехкамерная позиция: С. Систола (через 2 нед); D. Диастола (через 2 нед)

Отягощенный акушерско-гинекологический анамнез. Рубцы на матке после двух кесаревых сечений.

Начата интенсивная терапия: магния сульфат 25% 50 мл внутривенно, клофелин 0,1% 1,0 мл внутривенно медленно; анаприлин 40 мг перорально, фуросемид 20 мг внутривенно, инфузия солевых растворов для коррекции электролитов на фоне диуретической терапии.

Учитывая преэклампсию тяжелой степени и выраженные признаки дыхательной и сердечной недостаточности по жизненным показаниям со стороны матери принято решение данную беременность завершить оперативным путем в экстренном порядке. Выполнено кесарево сечение, в 08:54 извлечена живая недоношенная девочка в состоянии тяжелой асфиксии массой 1340 грамм, по шкале Апгар 1-3-5 баллов.

При осмотре после оперативного вмешательства (в 10:15): состояние средней степени тяжести; жалобы на ощущение нехватки воздуха, болезненность в области послеоперационной раны; отеки стоп; АД 110/80 мм рт.ст., ЧСС 100 уд/мин, пульс ритмичный, симметричный на обеих руках. Тоны сердца приглушены, ритмичные. ЧДД 18/мин, SpO₂ при инсуффляции кислорода 3 л/мин – 98%, при дыхании атмосферным воздухом – 90%.

Принимая во внимание клиническую картину (внезапное появление на фоне стрессовой ситуации симптомов левожелудочковой недостаточности при относительно благоприятном течении беременности до настоящего обращения и спокойного кардиологического анамнеза) и, главным образом, изменений ЭКГ (глубокие отрицательные зубцы Т и удлинение интер-

вала QT), сразу был заподозрен СТ. Менее вероятными представлялись диагнозы острого миокардита, перипаретальной кардиомиопатии и острого коронарного синдрома. По результатам шкалы стратификации риска развития СТ InterTAK [8] насчитывалось 80 баллов, что соответствует высокому риску вероятности СТ. Уровень тропонина Т составил 103,2 пг/мл, через сутки – 27,88 пг/мл (норма до 100 пг/мл;), NT-proBNP – 23934 пг/мл (норма до 450 пг/мл). Выполнено эхокардиографическое исследование (ЭхоКГ) (в 11:55), данные которого соответствовали диагнозу СТ: размеры ЛЖ не увеличены, фракция выброса левого желудочка (ФВ ЛЖ) 30%, гипо-акинезия верхушки, всех средних отделов и гиперкинез базальных отделов ЛЖ, клапанный аппарат без гемодинамически значимых изменений, повышения давления в легочной артерии не выявлено (рис. 2).

На 2-е сут госпитализации уровень АД и ЧСС стабильные, десатурации не наблюдалось, сохранялись жалобы только на ощущение дискомфорта в области послеоперационной раны. На ЭКГ регистрировался синусовый ритм с ЧСС 64/мин, скорректированный QT – 440 мс, улучшение процессов реполяризации, сохранялись менее глубокие отрицательные зубцы Т в отведениях I, aVL, V3-V6. По данным ЭхоКГ: ФВ ЛЖ 45%, гипокинезия верхушки ЛЖ. Как для миокардита, протекающего с явлениями ОШН, так и для перипаретальной кардиомиопатии не характерна такая быстрая положительная динамика.

На 3-и сут все показатели в биохимическом и клиническом анализе крови и мочи были в пределах референсных значений.

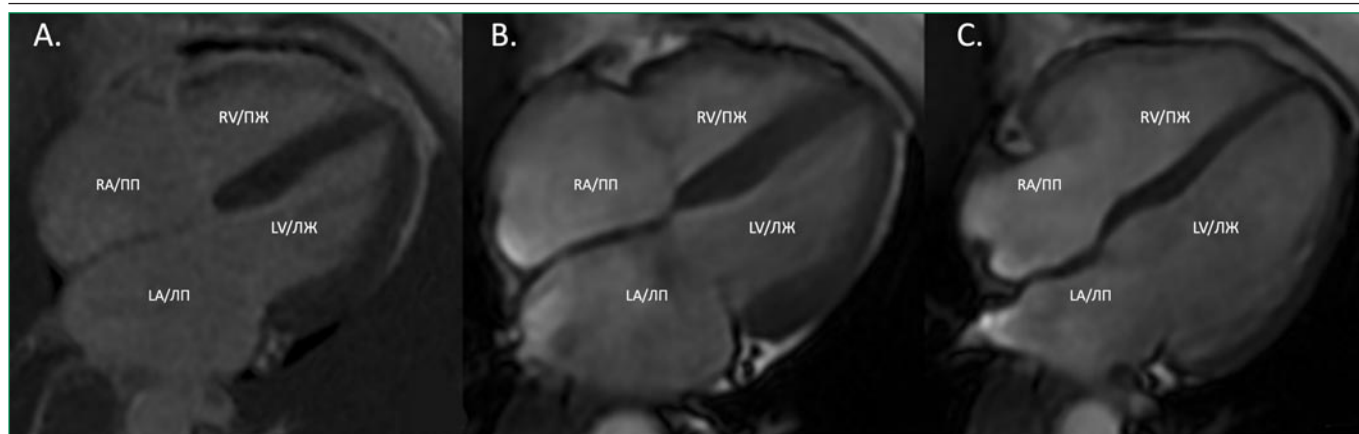


Figure 3. Cardiac MRI (A. Delayed contrast enhancement; B. Systole; C. Diastole. Description in text)
Рисунок 3. МРТ сердца (А. Отсроченное контрастирование; В. Систола; С. Диастола. Описание в тексте)

Таким образом, с учетом анамнеза (стрессовая ситуация – тяжелая преэклампсия, ожидание родоразрешения), клинической картины внезапно развившейся ОСН, изменений ЭКГ с быстрой положительной динамикой, незначительного повышения уровня тропонина при высокой концентрации NT-proBNP и типичных изменениях ЭхоКГ [8] с их нормализацией на 2-е сут подтвержден диагноз СТ, рекомендовано ЭКГ и ЭхоКГ в динамике, магнитно-резонансная томография (МРТ) сердца. В дальнейшем через 2 нед выполнены повторно ЭКГ (зарегистрировано восстановление процессов реполяризации) и ЭхоКГ (ФВ ЛЖ – 62%, нарушений сократимости миокарда не выявлено) (см. рис. 2).

По результатам МРТ сердца через 2 мес (рис. 3) камеры сердца не расширены, сократительная способность ЛЖ не снижена, данных за наличие участков фиброза, рубцового и воспалительного поражения миокарда не получено.

Состояние ребенка в дальнейшем также улучшилось, осложнений выявлено не было, со слов матери развивается согласно возрасту.

Обсуждение

Согласно малочисленным данным литературы СТ может возникнуть у женщин в послеродовом периоде как на фоне кесарева сечения, так и после естественных родов, что объясняется стрессовой ситуацией [7]. Еще реже приводятся описания случаев СТ у беременных, особенно – на фоне развития преэклампсии/эклампсии [4,6].

В представленном примере тяжелая преэклампсия могла быть триггером СТ. Существуют данные, что преэклампсия связана с микроваскулярной дисфункцией, повышенной чувствительностью к эндогенным катехоламинам и гиперактивацией симпатического отдела нервной системы: факторами, являющимися также патогенетическими механизмами СТ [9].

По сравнению с двумя похожими описаниями СТ при эклампсии [4,6] у нашей пациентки это были уже третьи роды, и предыдущие два раза они также сопровождалась развитием преэклампсии, потребовавшей хирургического родоразрешения. При более детальном расспросе после стабилизации состояния пациентки выяснилось, что клинически все три эпизода не отличались, то есть сопровождалась выраженной одышкой и болевыми ощущениями в грудной клетке, однако ЭхоКГ и анализ на кардиомаркеры тогда не выполнялись. Можно предположить, что у пациентки имел место рецидивирующий вариант СТ. Следует отметить также достаточно быструю стабилизацию состояния исходно недоношенного новорожденного с тяжелой асфиксией при рождении и отсутствие у него каких-либо отдаленных осложнений. Тем не менее, в дальнейшем, на наш взгляд, требуется тщательное наблюдение за здоровьем и матери и ребенка.

На наш взгляд, необходимо учитывать возможность развития СТ у женщин при эклампсии/преэклампсии, и при развитии у пациенток ОСН срочно выполнять ЭхоКГ, определять тропонины и NT-proBNP, а также использовать шкалу InterTAK для постановки данного диагноза.

Заключение

Представленный случай демонстрирует вероятность развития СТ у женщин на фоне преэклампсии/эклампсии, что необходимо учитывать при наблюдении за такими больными. Своевременное устранение провоцирующей причины наряду с поддерживающим лечением является ключом к успешному исходу.

Отношения и Деятельность. Нет.
Relationships and Activities. None.

References / Литература

1. Mareev VYu, Fomin IV, Ageev FT, et al. Heart failure: chronic (CHF) and acute decompensated (ADF). diagnostics, prevention and treatment. Clinical guidelines. *Kardiologia*. 2018;58(6S):8-158 (In Russ.) [Мареев В.Ю., Фомин И.В., Агеев Ф.Т., и др. Клинические рекомендации ОССН-РКО-РНМОТ. Сердечная недостаточность: хроническая (ХСН) и острая декомпенсированная (ОДСН). Диагностика, профилактика и лечение. Кардиология. 2018;58(6S):8-158]. DOI:10.18087/cardi.2475.
2. Clinical guidelines - Preeclampsia. Eclampsia. Edema, proteinuria and hypertensive disorders during pregnancy, childbirth and the postpartum period - 2021-2022-2023 (06.24.2021) - Approved by the Ministry of Health of the Russian Federation (In Russ.) [Клинические рекомендации - Преэклампсия. Эклампсия. Отеки, протеинурия и гипертензивные расстройства во время беременности, в родах и послеродовом периоде - 2021-2022-2023 (24.06.2021) - Утверждены Минздравом РФ].
3. Vaught AJ, Kovell LC, Szymanski LM, et al. Acute Cardiac Effects of Severe Pre-Eclampsia. *J Am Coll Cardiol*. 2018;72(1):1-11. DOI:10.1016/j.jacc.2018.04.048.
4. Horie K, Takahashi H, Fujimoto Y, et al. Takotsubo syndrome occurring concomitantly with pre-eclampsia: A case report. *J Obstet Gynaecol Res*. 2019;45(5):1071-5. DOI:10.1111/jog.13904.
5. da Silva WA, Pinheiro AM, Lima PH, Malbouisson LMS. Renal and cardiovascular repercussions in preeclampsia and their impact on fluid management: a literature review. *Braz J Anesthesiol*. 2021;71(4):421-8. DOI:10.1016/j.bjane.2021.02.052.
6. Minatoguchi M, Itakura A, Takagi E, et al. Takotsubo cardiomyopathy after cesarean: A case report and published work review of pregnancy-related cases. *J Obstet Gynaecol Res*. 2014;40(6):1534-39. DOI:10.1111/jog.12437.
7. Karamchandani K, Bortz B, Vaida S. Acute Pulmonary Edema in an Eclamptic Pregnant Patient: A Rare Case of Takotsubo Syndrome. *Am J Case Rep*. 2016;17:682-5. DOI:10.12659/ajcr.898937.
8. Ghadri JR, Wittstein IS, Prasad A, et al. International Expert Consensus Document on Takotsubo Syndrome (Part II): Diagnostic Workup, Outcome, and Management. *Eur Heart J*. 2018;39(22):2047-62. DOI:10.1093/eurheartj/ehy077.
9. Spradley FT. Sympathetic nervous system control of vascular function and blood pressure during pregnancy and preeclampsia. *J Hypertens*. 2019;37(3):476-487. DOI:10.1097/HJH.0000000000001901.

About the Authors / Сведения об Авторах:

Болдуева Светлана Афанасьевна [Svetlana A. Boldueva]

ORCID 0000-0002-1898-084X;

Евдокимов Дмитрий Сергеевич [Dmitry S. Evdokimov]

ORCID 0000-0002-3107-1691

Рождественская Марина Витальевна

[Marina V. Rozhdestvenskaya]

ORCID 0000-0002-6298-547X

Рукояткина Елена Алексеевна [Elena A. Rukoyatkina]

ORCID 0000-0001-5634-8303