



Кости и суставы | Bones and Joints

ISSN 1607-0763 (Print); ISSN 2408-9516 (Online)

<https://doi.org/10.24835/1607-0763-1201>

Применение МРТ-последовательности DIXON в диагностике изменений губчатого вещества тел позвонков в сопоставлении с данными остеоденситометрии

© Лукашев А.Д.^{1*}, Ахатов А.Ф.², Рыжкин С.А.^{1,3,4}, Михайлов М.К.⁴, Залаева Д.Р.⁵

¹ ФГАОУ ВО «Казанский (Приволжский) федеральный университет»; 420008 Казань, ул. Кремлевская, д.18, корп.1, Российская Федерация

² Многопрофильный консультативно-диагностический центр «БАРСМЕД»; 420095 Казань, ул. Х. Мавлютова, 2, Российская Федерация

³ ФГБОУ ВО «Казанский государственный медицинский университет» Минздрава России; 420012 Казань, ул. Бутлерова, 49, Российская Федерация

⁴ ФГБОУ ДПО РМАНПО «Российская медицинская академия непрерывного профессионального образования» Минздрава России; 125993 Москва, ул. Баррикадная, д.2/1, Российская Федерация

⁵ Казанская государственная медицинская академия – филиал ФГБОУ ДПО «Российская медицинская академия непрерывного профессионального образования» Минздрава России; 420012 Казань, ул. Бутлерова, 36, Российская Федерация

Цель исследования: анализ закономерностей изменения жировой фракции тел позвонков по данным модифицированного протокола DIXON (mDixon, MPT) у пациентов различных возрастных групп в сопоставлении с данными денситометрии.

Материал и методы. Для диагностики был использован томограф Siemens Magnetom Verio 3 Тл, для оценки состояния позвонков пояснично-крестцового отдела позвоночника, измерения жировой фракции (FF – fat fraction) была использована компьютерная программа: RadiAnt DICOM viewer. Параметры DIXON (two-point) импульсной последовательности TSE с T2-типом взвешенности: TR 4000 мс, TE 88 мс, толщина среза 4 мм, матрица 320 × 320, NEX 1, FOV 260 × 260 мм, размер пикселя 0,8 × 0,8 мм, полоса пропускания 345 Гц/пиксель. Время сканирования фиксировано и составило 3 мин 50 с.

Также в работе был использован денситометр GE Lunar Prodigy. Выставленные параметры измерения: режим – стандарт (13–25 см), длина 19,1 см, ширина 18,0 см. Метод: mDixon.

Результаты. Всего был обследован 71 пациент (средний возраст 57 лет; средний ИМТ составил 27,94). Остеопения была диагностирована у 21 больного, остеопороз – у 13. Минеральная плотность кости (BMD) была получена с помощью рентгеновской денситометрии, которая служила методом для выявления аномальной плотности кости и остеопороза. Было сделано сравнение значений BMD у пациентов с нормой и пациентов с остеопорозом/остеопенией: значения у пациентов с нормой были на 21,85% больше, чем у пациентов с остеопорозом/остеопенией. Также было проведено сравнение параметров FF у пациентов с нормой и патологией – значения у пациентов с нормой были на 15,65% меньше, чем у пациентов с патологией. При проведении корреляционного анализа была выявлена зависимость между параметрами BMD и FF. По результатам морфометрии тел позвонков в 8% случаев у пациентов с остеопорозом / остеопенией была выявлена клиновидная деформация тел позвонков.

Выводы. Метод МРТ-последовательности DIXON является важным звеном в диагностике изменений губчатого вещества тел позвонков. При исследовании корреляционного анализа была выявлена обратная зависимость между параметрами BMD и FF.

Ключевые слова: денситометрия, МРТ, остеопороз, коэффициент жировой дегенерации

Конфликт интересов. Авторы заявляют об отсутствии конфликта интересов.


Финансирование. Исследование не имело спонсорской поддержки.

Для цитирования: Лукашев А.Д., Ахатов А.Ф., Рыжкин С.А., Михайлов М.К., Залаева Д.Р. Применение МРТ-последовательности DIXON в диагностике изменений губчатого вещества тел позвонков в сопоставлении с данными остеоденситометрии. *Медицинская визуализация*. 2023. <https://doi.org/10.24835/1607-0763-1201>

Поступила в редакцию: 29.06.2022.

Принята к печати: 14.03.2023.

Опубликована online: 15.06.2023.



Application of DIXON MRI sequencing in the diagnosis of changes in the spongy substance of vertebral bodies in comparison with osteodensitometry data

© Andrew D. Lukashew^{1*}, Aynur F. Akhatov², Sergey A. Ryzhkin^{1,3,4}, Mars K. Mikhailov⁴, Dilyara R. Zalaeva⁵

¹ "Kazan (Volga Region) Federal University"; 18, Kremlyovskaya str., Kazan 420008, Russian Federation

² Multidisciplinary consultative and diagnostic center "BARSMED"; 2, Mavlyutov str., 420095 Kazan, Russian Federation

³ Kazan State Medical University; 49, Butlerova str., Kazan 420012, Russian Federation

⁴ Federal State Budgetary Educational Institution of Further Professional Education "Russian Medical Academy of Continuous Professional Education" of the Ministry of Healthcare of the Russian Federation; 2/1, Barrikadnaya str., Moscow 125993, Russian Federation

⁵ Kazan State Medical Academy – Branch of Russian Medical Academy of Continuous Professional Education of the Ministry of Healthcare of the Russian Federation; 36, Butlerova str., Kazan 420012, Russian Federation

The aim of this study was to analyze the patterns of changes in the fat fraction of the vertebral bodies according to the modified DIXON protocol (mDixon, MRI) in patients of different age groups with densitometry data.

Materials and methods. In the course of our study, a Siemens Magnetom Verio 3T tomograph was used for diagnostics, for assessing the condition of the vertebrae of the lumbosacral spine, measuring FF, a computer program was used: "RadiAnt DICOM viewer". DIXON (two-point) parameters of TSE pulse train with T2 type of weighting: TR 4000 ms, TE 88 ms, slice thickness 4 mm, matrix 320 × 320, NEX 1, FOV 260 × 260 mm, pixel size 0.8 × 0.8 mm, bandwidth 345 Hz/pixel. Scanning time: 3 min. 50 sec. We also used a GE Lunar Prodigy densitometer. Measurement parameters: mode – standard (13–25 cm), length 19.1 cm, width 18.0 cm. Method: mDixon.

Results. 71 patients were examined (average age is 57 years; average BMI (body mass index): 27.94). Osteopenia was diagnosed in 21 patients, osteoporosis – in 13. Bone mineral density (BMD) was obtained using X-ray densitometry, which served as a reference for detecting abnormal bone density and osteoporosis. A comparison was made of BMD values in patients with normal and patients with osteoporosis / osteopenia: the values in patients with normal were 21.85% higher than in patients with osteoporosis / osteopenia. We also compared the parameters of vertebral fat density (FF) in patients with normal and pathology – the values in patients with normal were 15.65% less than in patients with pathology. Correlation analysis revealed a relationship between BMD and FF parameters. According to the results of the morphometry of the vertebral bodies, wedge-shaped deformity of the vertebral bodies was revealed in 8% of patients with osteoporosis / osteopenia.

Conclusions. The MRI method based on the DIXON trace is of great importance in the diagnosis of changes in the spongy substance of the vertebral bodies. In the study of correlation analysis, an inverse relationship was found between the BMD and FF parameters.

Keywords: densitometry, MRI, osteoporosis, coefficient of fatty degeneration

Conflict of interest. The authors declare no conflict of interest.

Financing. The study had no sponsorship.

For citation: Lukashew A.D., Akhatov A.F., Ryzhkin S.A., Mikhailov M.K., Zalaeva D.R. Application of DIXON MRI sequencing in the diagnosis of changes in the spongy substance of vertebral bodies in comparison with osteodensitometry data. *Medical Visualization*. 2023. <https://doi.org/10.24835/1607-0763-1201>

Received: 29.06.2022.


Accepted for publication: 14.03.2023.

Published online: 15.06.2023.

Введение

Проблема остеопороза до сих пор является одной из самых актуальных в современной медицине. Как отмечают в своем исследовании Т.Н. Савченко и соавт., это "заболевание, определяющееся как нарушение прочности костей вследствие изменений количественных и качественных характеристик костной ткани", а при денситоме-

трическом обследовании лиц в возрасте 50 лет и старше остеопороз в России выявляется стабильно у 30,5–33,1% женщин [1]. Е.Е. Михайлов и Л.И. Беневоленская в своем знаменитом "Руководстве по остеопорозу" отмечают, что остеопороз диагностируется у 27% мужчин, а частота остеопении составляет 43 и 44% – у женщин и мужчин соответственно [2].



Лучевые методы исследования являются ведущими и наиболее точными в выявлении остеопороза. Лучевая диагностика при этом зачастую использует методы визуализации. Специалисты, использующие визуализацию, преследуют две цели: 1) установление факта наличия снижения костной плотности и 2) получение прогностической информации о риске переломов путем количественной оценки костной массы. В частности, об этих особенностях визуализации подробно описано в обобщающей работе наших зарубежных коллег “National Osteoporosis Foundation” [3].

В целях ранней диагностики остеопороза в российской и мировой медицинской практике применяют различные методы исследования. Наиболее популярными на сегодняшний день являются следующие:

- моноэнергетическая рентгеновская абсорбциометрия (SXA);
- биоэнергетическая рентгеновская абсорбциометрия (DXA),
- количественная компьютерная томография (QCT),
- МР-спектроскопия,
- МРТ с использованием импульсной последовательности DIXON,
- ультрасонометрия,
- лабораторные биохимические маркеры.

МР-спектроскопия обладает отличительной способностью количественно определять фракцию жира, а также различать характеристики ткани костного мозга неинвазивным способом [4]. Кроме того, статистическая значимость этого показателя сравнима со статистической значимостью минеральной плотности костей (BMD), оцениваемой с помощью DXA, который до сих пор считался “золотым стандартом” в диагностике остеопороза, что доказывается в исследованиях, проведенных ранее [5, 6]. Для оценки жировой фракции (FF – fat fraction) тел позвонков также используется методика PD Fat Fraction Spine MRI [7].

МРТ с использованием импульсной последовательности DIXON является уникальным методом, который основан на измерении плотности жировой ткани костного мозга. Метод представляет собой последовательность, серию проведенных МРТ, которая основывается на химическом сдвиге и предназначается для достижения равномерного подавления жира. Как известно, жировая ткань костного мозга увеличивается при уменьшении костной массы, вследствие чего именно ее показатель может служить диагностическим маркером аномальной плотности кости, а следовательно, и остеопороза. При использовании метода DIXON возможно возникновение характерного для дан-

ного метода артефакта обмена сигнала жира и воды (Fat-water swapping artifact), возникающего, когда значения только жировых и только водных вокселей меняются местами. Этот артефакт затрагивает до 10% регулярно получаемых диксоновских изображений и, таким образом, оказывает серьезное влияние на последующий анализ [8].

Помимо МРТ с импульсной последовательностью DIXON возможно применение и методик STIR и SPAIR, однако, как минимум, в 4 исследованиях доказывается, что последовательность DIXON превосходит метод STIR [9–12]. А исследование, проведенное L. Sangmin и соавт., опубликованное в 2018 г., показывает, что последовательность DIXON превосходила SPAIR по качеству подавления жира и очертанию поражений поясничного отдела позвоночника, кроме того, методика DIXON показала меньше артефактов, чем SPAIR, в поясничной области [13].

Материал и методы

В ходе исследования для диагностики использовался томограф Siemens Magnetom Verio 3 Тл, для оценки состояния позвонков пояснично-крестцового отдела позвоночника, измерения FF была использована компьютерная программа: RadiAnt DICOM viewer. Параметры DIXON (two-point) импульсной последовательности TSE с T2-типом взвешенности: TR 4000 мс, TE 88 мс, толщина среза 4 мм, матрица 320 × 320, NEX 1, FOV 260 × 260 мм, размер пикселя 0,8 × 0,8 мм, полоса пропускания 345 Гц/пиксель. Время сканирования фиксировано и составило 3 мин 50 с.


Также в работе был использован денситометр GE Lunar Prodigy. Выставленные параметры измерения: режим – стандарт (13–25 см), длина 19,1 см, ширина 18,0 см. Метод: mDixon.

Нами было проведено МРТ-сканирование в T2 sag позвоночника с целью выявления/подтверждения диагноза “остеопороз”. Использовалась импульсная последовательность DIXON как наиболее подходящая и точная система диагностики для данной категории морфологических параметров.

Специалистами был выставлен селективный режим МРТ-жироподавления и включен двухточечный метод DIXON, в котором сигнал от воды и жира находился соответственно в фазе и противофазе. FF была подсчитана по формуле:

$$M_f / (M_f + M_w),$$

где M_f – значения пикселей, которые учтены в изображении только для жира; M_w – значения пикселей, которые учтены в изображении только для воды.



В последнее время появляется все больше научных статей и исследований, свидетельствующих о физиологической активности жировых клеток, которые, как оказалось, принимают “непосредственное участие в осуществлении эндокринных, метаболических, гематологических и иммунных функций” [14]. Поэтому неинвазивная количественная оценка эктопического жирового состава является важной диагностической задачей во многих направлениях функциональной медицинской диагностики.

Результаты и их обсуждение

Всего нами был обследован 71 пациент (средний возраст пациентов 57 лет; женщин обследовано 59, мужчин – 12; средний ИМТ составил 27,94, при оценке исследований артефактов выявлено не было). Пациенты отбирались без известной спинальной опухоли, без истории травмы, дисплазии, хирургии позвоночника или гормональной терапии. Всем обследуемым были проведены: 1) рентгеновская денситометрия, 2) МРТ пояснично-крестцового отдела позвоночника с измерением жировой ткани костного мозга и дополнительной морфометрией тел L_1 – L_{III} .

В ходе обследования было установлено следующее. В данной возрастной группе остеопения была диагностирована у 21 (35,5%) больного, остеопороз – у 13 (22%).

На рис. 1 и 2 показан подсчет данных жировой фракции (FF – fat fraction) L_1 -позвонка у пациентки с остеопорозом. Не так давно учеными было установлено, что параметр FF может быть использован

как количественный неинвазивный биомаркер различных биологических и патологических процессов. Измерение параметров было использовано в компьютерной программе RadiAnt DICOM viewer, для расчета средней интенсивности МРТ-сигнала тел позвонков L_1 – L_{III} был использован инструмент “Эллипс” с диаметром области исследования 2,038 cm^2 , с расположением в проекции середины тела позвонка (см. рис. 1, 2).

На рис. 1 представлена последовательность DIXON в режиме fat only (M_f), на рис. 2 – последовательность DIXON в режиме water only (M_w). В результате были получены следующие значения: на рис. 1 $M_f = 274$, на рис. 2 $M_w = 76,4$. С помощью формулы, указанной выше ($M_f / (M_f + M_w)$), было подсчитано, что FF L_1 у пациентки составила $(274 / (274 + 76,4)) = 0,782$.

Минеральная плотность костей (BMD) измерялась с помощью рентгеновской денситометрии, которая служила методом для выявления аномальной плотности кости и остеопороза.

В обследуемой группе у пациентов с остеопорозом/остеопенией среднее значение показателя BMD составило 0,929 г/ cm^2 . Значение BMD для пациентов с нормой – 1,132 г/ cm^2 , что на 21,85% больше, чем у пациентов с остеопорозом/остеопенией. Результаты по этим пациентам в сопоставлении представлены на рис. 3.

Как видно из диаграммы, представленной на рис. 4, среднее значение FF у пациентов с остеопорозом/остеопенией составил 0,69, а у пациентов с нормой – 0,582, что на 15,65% меньше, чем у пациентов с патологией. В исследовании I. Youn

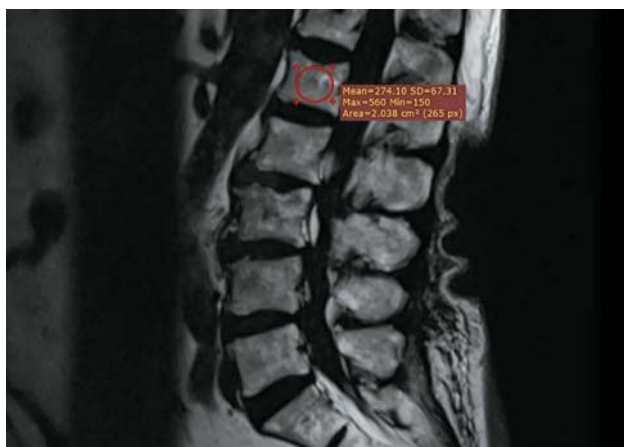

Рис. 1. Подсчет данных жировой фракции L_1 -позвонка у пациентки с остеопорозом в режиме DIXON fat only (M_f).

Fig. 1. Calculation of L_1 fatty fraction data in an osteoporotic patient using DIXON fat only (M_f) mode.

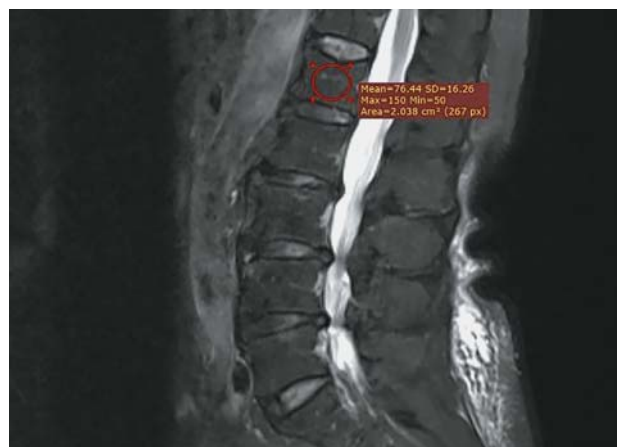

Рис. 2. Подсчет данных жировой фракции L_1 позвонка у пациентки с остеопорозом в режиме DIXON water only (M_w).

Fig. 2. Calculation of L_1 fatty fraction data in a patient with osteoporosis in the DIXON water only (M_w) mode.

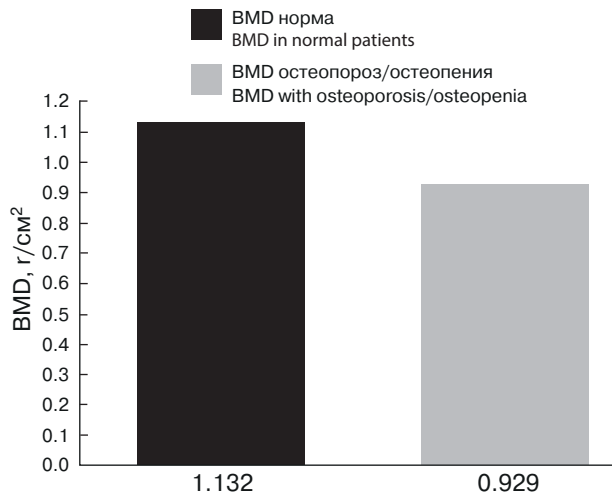



Рис. 3. Сравнение данных BMD у пациентов с остеопорозом/остеопенией и у пациентов с нормой (BMD – bone mineral density; минеральная плотность кости).

Fig. 3. Comparison of BMD data in patients with osteoporosis/osteopenia and in normal patients (BMD – bone mineral density).

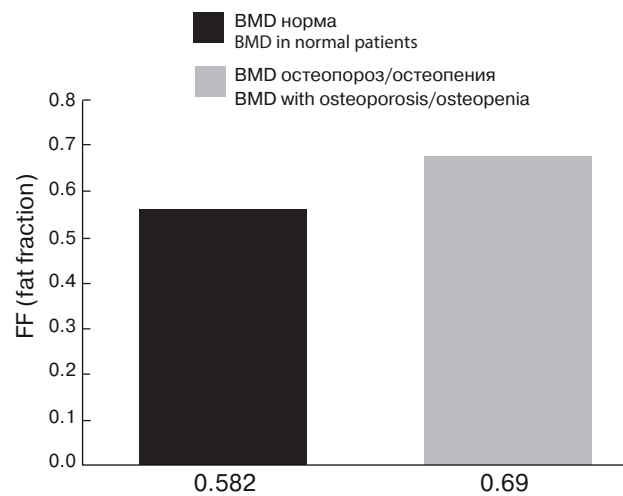


Рис. 4. Сравнение данных FF у пациентов с остеопорозом / остеопенией и нормой (FF – fat fraction, жировая фракция).

Fig. 4. Comparison of FF data in patients with osteoporosis / osteopenia and normal (FF – fat fraction).

и соавт. были получены схожие значения, так, показатели нормы FF у мужчин составили $0,51 \pm 0,08$, у женщин – $0,47 \pm 0,08$, а остеопении $0,54 \pm 0,65$ и $0,49 \pm 0,11$ соответственно [15].

Далее нами была исследована зависимость FF от возраста пациентов. Было выявлено, что FF соответствует значению более 70% (0,7) у пациентов с остеопорозом в старшей возрастной группе (пациенты старше 65 лет, именно эту возрастную группу исследователи остеопороза указывают как группу риска [1]). По результатам полученных вычислений также было установлено, что зона риска остеопороза соответствует FF более 0,7. В 8% случаев у пациентов с остеопорозом/остеопенией была также диагностирована клиновидная деформация тел позвонков.

Для того чтобы сравнить зависимость показателей BMD и FF был использован критерий Т-Стьюдента для независимых выборок. Данные вычислений представлены в таблице.

Были выявлены значимые различия между группой “BMD” и группой “FF” по шкале “BMD/FF” ($T = 14,641$, $p < 0,001$). Среднее значение в группе “BMD” больше среднего значения группы “FF” ($X_1 = 1,067$, $X_2 = 0,625$). Зависимость критериев графически представлена на рис. 5. Критерий Т-Стьюдента показывает обратную зависимость между параметрами FF и BMD у пациентов с остеопорозом и остеопенией. В исследовании R. Chang и соавт. также была выявлена обратная корреляция между показателями FF и BMD при анализе 76 пациентов, разделенных на группы: пациенты с нормой (18 случаев), пациенты с остеопенией (30 случаев), пациенты с остеопорозом (28 случаев) [16].

Данная зависимость свидетельствует о связанности представленных критериев. У пациентов с остеопорозом выявлены высокие показатели FF и низкие показатели BMD. Противоположные данные диагностированы у пациентов с нормой:

Таблица. Эмпирические значения критерия Т-Стьюдента для независимых выборок в группах “BMD” и “FF”

Table. Empirical T-Student test values for independent samples in the “BMD” and “FF” groups

Название шкалы Scale name	Среднее значение в группе “BMD” Mean value in the “BMD” group	Среднее значение в группе “FF” Mean value in the “FF” group	Эмпирическое значение критерия Empirical value	Уровень значимости Significance level
BMD/FF	1.067 ± 0.227	0.625 ± 0.115	14.641	0***

*** – $p < 0.001$.

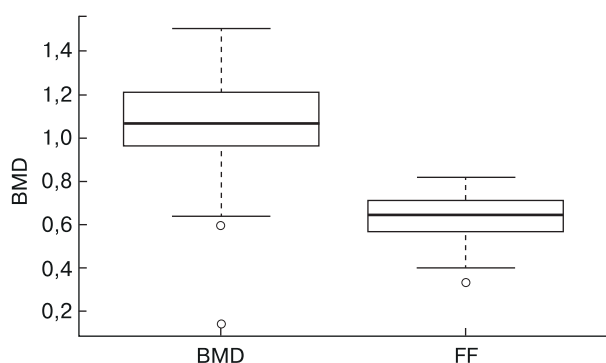



Рис. 5. Визуализированная зависимость критериев в группе “BMD” и группе “FF”.

Fig. 5. Visualized dependence of criteria in the “BMD” group and the “FF” group.

показатели FF у них низкие, показатели BMD, наоборот, высокие.

Исследование продемонстрировало обратную зависимость между параметрами FF и BMD у пациентов с остеопорозом и остеопенией. Аналогичный нашему результат был получен в научно-исследовательском проекте Philips и “НИИ неотложной детской хирургии и травматологии”: “чем выше содержание жира в позвонках у детей, тем ниже значения минеральной плотности” [14]. В другом отечественном исследовании было установлено, что пациенты с более высокими значениями FF в большей степени подвержены риску травматизации при компрессионном переломе позвоночника, что также косвенно подтверждает полученные нами выводы [17]. Обратную корреляцию между показателями FF и BMD аналогично продемонстрировали J. He и соавт. в своем исследовании при анализе данных 123 пациентов разных возрастных групп и полов [18].

Выводы

Нами были проанализированы закономерности изменения жировой фракции (FF – fat fraction) тел позвонков по данным модифицированного протокола DIXON (mDixon, MPT) у пациентов различных возрастных групп с данными денситометрии.

Метод MPT последовательности DIXON является важным звеном в диагностике изменений губчатого вещества тел позвонков.

Показатели минеральной плотности костей (BMD) у пациентов с нормой на 21,85% выше, чем у пациентов с остеопорозом/osteопенией. Показатели FF у пациентов с нормой, наоборот, на 15,65% меньше, чем у пациентов с патологией. При исследовании корреляционного анализа

была выявлена зависимость между параметрами BMD и FF.

Исследование продемонстрировало обратную зависимость между параметрами FF и BMD у пациентов с остеопорозом и остеопенией.

По результатам морфометрии тел позвонков в 8% случаев у пациентов с остеопорозом/osteопенией была выявлена клиновидная деформация тел позвонков.

Таким образом, MPT с импульсной последовательностью DIXON является стандартным режимом для высокопольных МР-томографов и входит в рутинные методы исследования. Следующее преимущество данного метода заключается в скорости исследования, время сканирования фиксировано и составляет 3 мин 50 с. Следовательно, данный метод может использоваться в качестве скрининга, при оценке FF тел позвонков врач-рентгенолог может заподозрить признаки остеопороза и рекомендовать пройти дообследование на денситометре.

Участие авторов

Лукашев А.Д. – проведение исследования, сбор и обработка данных, обзор публикаций по теме статьи, статистическая обработка данных, написание текста, подготовка и редактирование текста, подготовка, создание опубликованной работы.

Ахатов А.Ф. – концепция и дизайн исследования, ответственность за целостность всех частей статьи, утверждение окончательного варианта статьи.

Рыжкин С.А. – концепция и дизайн исследования, ответственность за целостность всех частей статьи, утверждение окончательного варианта статьи.

Михайлов М.К. – участие в научном дизайне, ответственность за целостность всех частей статьи, утверждение окончательного варианта статьи.

Залаева Д.Р. – проведение исследования, сбор и обработка данных, обзор публикаций по теме статьи, анализ и интерпретация полученных данных, написание текста, подготовка и редактирование текста, подготовка, создание опубликованной работы.

Authors' participation

Lukashew A.D. – conducting research, collection and analysis of data, review of publications, statistical analysis, writing text, text preparation and editing, preparation and creation of the published work.

Akhatov A.F. – concept and design of the study, text preparation and editing, responsibility for the integrity of all parts of the article, approval of the final version of the article.

Ryzhkin S.A. – concept and design of the study, text preparation and editing, responsibility for the integrity of all parts of the article, approval of the final version of the article.

Mikhailov M.K. – participation in scientific design, responsibility for the integrity of all parts of the article, approval of the final version of the article.



Zalaeva D.R. – conducting research, collection and analysis of data, review of publications, analysis and interpretation of the obtained data, writing text, text preparation and editing, preparation and creation of the published work.

Список литературы [References]

1. Савченко Т.Н., Агаева М.И., Носова Л.А., Шаповалова Ю.О. Профилактика остеопороза у женщин. *PMЖ. Мать и дитя*. 2017; 25 (12): 879–883. Savchenko T.N., Agaeva M.I., Nosova L.A., Shapovalova Yu.O. Prevention of osteoporosis in women. *Breast cancer. Mother and Child*. 2017; 25 (12): 879–883. (In Russian)
2. Михайлов Е.Е., Беневоленская Л.И. Руководство по остеопорозу / Под ред. Л.И. Беневоленской. М.: БИНОМ, Лаборатория знаний, 2003. Mikhailov E.E., Benevolenskaya L.I. Osteoporosis Guide / Ed. L.I. Benevolenskaya. Moscow: BINOM, Knowledge Laboratory, 2003. (In Russian)
3. National Osteoporosis Foundation. Osteoporosis clinical practice guideline. National osteoporosis Foundation website. Available at: <http://www.nof.org> (дата обращения 20.05.2021).
4. Kanhaiya A., Yatish A., Rajesh K.C. et al. Evaluation of MR Spectroscopy and Diffusion-Weighted MRI in Postmenopausal Bone Strength. *Eur. Cureus*. 2015; 7: e327. <https://dx.doi.org/10.7759%2Fcureus.327>
5. Griffith J.F., Yeung D.K., Antonio G.E. et al. Vertebral marrow fat content and diffusion and perfusion indexes in women with varying bone density: MR evaluation. *Radiology*. 2006; 241: 831–838. <https://doi.org/10.1148/radiol.2413051858>
6. Ghannam N.N. WHO Study Group. Assessment of fracture risk and its application to screening for postmenopausal osteoporosis. Report of a WHO Study Group. *World Health Organ Tech Rep Ser. Geneva: WHO*. 1994; 14 (843): 1–129. <https://doi.org/10.5144/0256-4947.1994.527>
7. Losch M.S., Swamy A., Elmi-Terander A. et al. Proton density fat fraction of the spinal column: an MRI cadaver study. *BioMedical Engineering OnLine*. 2021; 7. <https://doi.org/10.1186/s12938-020-00846-4>
8. Glocker B., Konukoglu E., Lavdas I. et al. Correction of Fat-Water Swaps in Dixon MRI. MICCAI. 2016. Vol 9902. Lecture Notes in Computer Science. Springer, Cham. https://doi.org/10.1007/978-3-319-46726-9_62
9. Low R.N., Austin M.J., Ma J. Fast spin-echo triple echo dixon: Initial clinical experience with a novel pulse sequence for simultaneous fat-suppressed and nonfat-suppressed T2-weighted spine magnetic resonance imaging. *J. Magn. Reson. Imaging*. 2011; 33: 390–400. <https://doi.org/10.1002/jmri.22453>
10. Brandão S., Seixas D., Ayres-Basto M. et al. Comparing T1-weighted and T2-weighted three-point Dixon technique with conventional T1-weighted fat-saturation and short-tau inversion recovery (STIR) techniques for the study of the lumbar spine in a short-bore MRI machine. *Clin. Radiol*. 2013; 68: e617–623. <https://doi.org/10.1016/j.crad.2013.06.004>
11. Ma J., Singh S.K., Kumar A.J. et al. T2-weighted spine imaging with a fast three-point dixon technique: comparison with chemical shift selective fat suppression. *J. Magn. Reson. Imaging*. 2004; 20: 1025–1029. <https://doi.org/10.1002/jmri.20201>
12. Yeung H.N., Kormos D.W. Separation of true fat and water images by correcting magnetic field inhomogeneity in situ. *Radiology*. 1986; 159: 783–786. <https://doi.org/10.1148/radiology.159.3.3704157>
13. Sangmin L., Dae Seob Ch., Hwa S.Sh. et al. FSE T2-weighted two-point Dixon technique for fat suppression in the lumbar spine: comparison with SPAIR technique. *Diagn. Interv. Radiol*. 2018; 24: 175–180. <https://dx.doi.org/10.5152%2Fdir.2018.17320>
14. Расчет фракции жира методами количественной МРТ. Available at: <https://www.philips.ru/healthcare/education-resources/research-projects/fat-fraction-calculation> (дата обращения 20.05.2021). Calculation of the fat fraction by quantitative MRI methods. Available at: <https://www.philips.ru/healthcare/education-resources/research-projects/fat-fraction-calculation> (accessed May 5, 2021). (In Russian)
15. Youn I., Lee H.Y., Kim J.K. Correlation between vertebral marrow fat fraction measured using dixon quantitative chemical shift MRI and BMD value on dual-energy X-ray absorptiometry. *J. Korean Soc. Magn. Reson. Med*. 2012; 16: 16–24. <https://doi.org/10.13104/jksmrm.2012.16.1.16>
16. Chang R., Ma X., Jiang Y. et al. Percentage fat fraction in magnetic resonance imaging: upgrading the osteoporosis-detecting parameter. *BMC Med. Imaging*. 2020; 20: 30. <https://doi.org/10.1186/s12880-020-00423-0>
17. Menshchikov P.E., Ivantsova A.S., Akhadov T.A. et al. 1H MRS as a novel quantitative method for osteoporosis detection. *J. Phys.: Conf. Series*. 2020, 1461, 012098. <https://doi.org/10.1088/1742-6596/1461/1/012098>
18. He J., Fang H., Li X. Vertebral bone marrow fat content in normal adults with varying bone densities at 3T magnetic resonance imaging. *Acta Radiol*. 2018; 60 (4): 509–515. <https://doi.org/10.1177/0284185118786073>

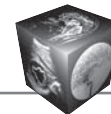
Для корреспонденции*: Лукашев Андрей Дмитриевич – 420066 Казань, Черноморская ул., д. 3. Тел.: +7-917-889-28-53.

E-mail: Andrewlukashew@gmail.com

Лукашев Андрей Дмитриевич – врач-рентгенолог, аспирант 1-го года Казанского (Приволжского) федерального университета Минздрава России, Казань. <https://orcid.org/0000-0002-7049-8786>. E-mail: Andrewlukashew@gmail.com

Ахатов Айнур Фаридович – главный врач, врач-рентгенолог, онколог многопрофильного консультативно-диагностического центра “БАРСМЕД”, Казань. <https://orcid.org/0000-0002-2076-9883>. E-mail: aya0258@googlemail.com

Рыжкин Сергей Александрович – доктор мед. наук, доцент, заведующий кафедрой радиотерапии и радиологии имени академика А.С. Павлова ФГБОУ ДПО РМАНПО Минздрава России, Москва; профессор кафедры общей гигиены ФГБОУ ВО “Казанский ГМУ” Минздрава России; профессор кафедры медицинской физики Института физики ФГАОУ “Казанский (Приволжский) федеральный университет”, Казань. <https://orcid.org/0000-0003-2595-353X>. E-mail: rsa777@inbox.ru



Михайлов Марс Константинович – доктор мед. наук, профессор, академик АН Республики Татарстан, заведующий кафедрой лучевой диагностики Казанской государственной медицинской академии – филиала ФГБОУ ДПО РМАНПО Минздрава России, Казань. <https://orcid.org/0000-0002-8431-7296>. E-mail: MikhailovMK@mail.ru

Залаева Диляра Рафкатовна – врач-биофизик, ординатор 1-го года (специальность “рентгенология”) Казанской государственной медицинской академии – филиала ФГБОУ ДПО РМАНПО Минздрава России, Казань. <https://orcid.org/0000-0001-7597-7690>. E-mail: dil.zal@mail.ru

Contact*: Andrew D. Lukashew – 3, Chernomorskaya str., Kazan 420066, Russian Federation. Phone: +7-917-889-28-53. E-mail: Andrewlukashew@gmail.com

Andrew D. Lukashew – radiologist, 1st year postgraduate student, Kazan (Volga region) Federal University, Kazan. <https://orcid.org/0000-0002-7049-8786> E-mail: Andrewlukashew@gmail.com

Aynur F. Akhatov – Chief physician radiologist, oncologist of the multidisciplinary consultative and diagnostic center “BARSMED”, Kazan. <https://orcid.org/0000-0002-2076-9883>. E-mail: aya0258@googlegmail.com

Sergey A. Ryzhkin – Doct. of Sci. (Med.), Associate Professor, Head of the Department of Radiotherapy and Radiology named after Academician A.S. Pavlov of the FSBEI DPO RMANPO of the Ministry of Health of Russia, Moscow; Professor of the Department of General Hygiene of the FSBEI HE Kazan State Medical University of the Ministry of Health of Russia; Professor of the Department of Medical Physics of the Institute of Physics of the FSAEI “Kazan (Volga Region) Federal University”, Kazan. <https://orcid.org/0000-0003-2595-353X>. E-mail: rsa777@inbox.ru

Mars K. Mikhailov – Doct. of Sci. (Med.), Professor, Academician of the Academy of Sciences of the Republic of Tatarstan, Head of the Department of Radiation Diagnostics, Kazan State Medical Academy – Branch of Russian Medical Academy of Continuous Professional Education of the Ministry of Healthcare of the Russian Federation, Kazan. <https://orcid.org/0000-0002-8431-7296>. E-mail: MikhailovMK@mail.ru

Dilyara R. Zalaeva – biophysicist, 1st year resident (specialty – radiology), Kazan State Medical Academy – Branch of Russian Medical Academy of Continuous Professional Education of the Ministry of Healthcare of the Russian Federation, Kazan. <https://orcid.org/0000-0001-7597-7690>. E-mail: dil.zal@mail.ru