

# HIPERTROFIA VENTRICULAR EN EL PACIENTE CON OBESIDAD

María Elena Haro Acosta\*, Marco Antonio Arce\*, Gisela Ponce y Ponce de León\*\*, Andrés Núñez Soria\*\*\*, Josefina Ruiz- Esparza Cisneros\*, Carmen Gorety Soria Rodríguez\*, Isadora Clarck Ordoñez\* y Genoveva Maciel Maldonado\*.

\*Facultad de Medicina UABC (Mexicali, B.C., México), \*\* Facultad de Enfermería UABC (Mexicali, B.C., México), \*\*\* ISSSTECALI (Mexicali, B.C., México).

Correo electrónico: [malenaha@live.com.mx](mailto:malenaha@live.com.mx).



## **Introducción**

La obesidad se define como un exceso de grasa y es considerada como un factor de riesgo importante para el desarrollo de enfermedades cardiovasculares y diabetes mellitus tipo 2, las cuales constituyen el grupo de enfermedades no transmisibles que se encuentran entre las primeras causas de muerte en varios países (1-4). En México estos dos grupos de enfermedades representan las tasas más altas de mortalidad (5).

Dentro de las complicaciones cardiovasculares de la obesidad se encuentran: las dislipidemias, la hipertensión, las coagulopatías y la hipertrofia ventricular izquierda (6-9). Esta se considera un importante factor de riesgo cardiovascular independiente para el incremento de la morbi-mortalidad de enfermedades cardiovasculares en niños y adultos (10-11). Otras complicaciones son la diabetes mellitus tipo 2, glomeruloesclerosis, esteatosis hepática, litiasis biliar, problemas psicológicos, respiratorios y ortopédico (12-13).

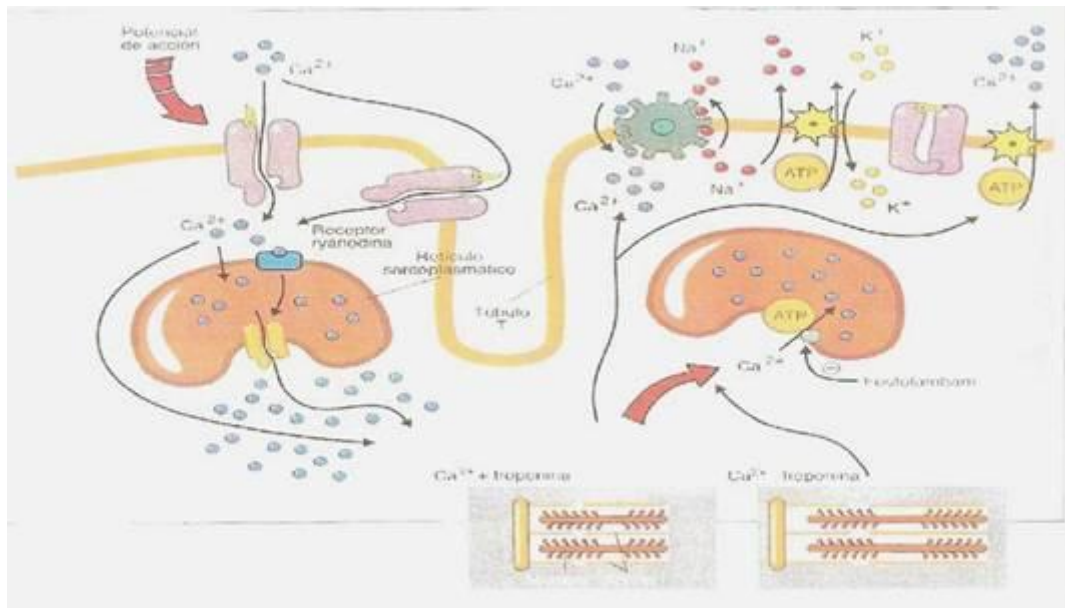
Respecto al sistema cardiovascular, la obesidad está asociada con aumento del volumen sanguíneo, el cual produce un incremento en la postcarga, que provoca un aumento en el gasto cardíaco; cuando este incremento del volumen en la cámara ventricular es constante, se observa un aumento en forma inapropiada de la pared ventricular izquierda, ocasionada por el estrés que se ejerce en la pared. El miocardio se adapta aumentando los elementos contráctiles y por consecuencia su masa, lo que conlleva a una hipertrofia del ventrículo izquierdo, como se describirá posteriormente (14-16).

## **Funcionamiento normal del miocito**

Las células musculares cardíacas o cardiomiocitos constituyen el 75% de la masa cardíaca pero representan solo el 20-30% de total de las células (17). En cardiomiocito se divide durante la etapa fetal y termina de diferenciarse poco después del nacimiento. El crecimiento cardíaco se realiza por el aumento de la síntesis de proteínas contráctiles y de la matriz extracelular. (18) La adecuada función del corazón como bomba, depende de la función de los miocitos, de la composición de la matriz extracelular y de la circulación coronaria (19). El cardiomiocito está formado principalmente de sarcómeros (50-60%) y de mitocondrias (25%), el resto lo componen: el sarcolema, retículo sarcoplásmico (que almacena iones de calcio), el sarcoplasma, el núcleo, los lisosomas y túbulos T (permiten la rápida conducción eléctrica al interior de la célula) (20). La unidad contráctil principal en el miocardio es el sarcómero, cada sarcómero está formado por filamentos gruesos (miosina) y filamentos delgados (actina) y se extiende entre línea Z y línea Z (también denominada disco intercalar y son proteínas de anclaje). Cada molécula de miosina tiene una cabeza globular y una cola larga  $\alpha$ -helicoidal, las cabezas constituyen los puentes que interactúan con la actina, donde se produce la hidrólisis del ATP. La actina esta formada por dos cadenas en forma helicoidal y entre estas cadenas se encuentra la tropomiosina, el sistema troponina-tropomiosina es la unidad reguladora del sarcómero. El complejo de troponina se compone de tres subunidades: troponina T (subunidad de unión a la tropomiosina), troponina C (subunidad de unión al calcio) y troponina I (subunidad inhibitoria, Tnl). En estado de relajación la reacción actina-puente esta bloqueada, la troponina T está fuertemente unida a la tropomiosina y la Tnl está fuertemente unida a la actina. La activación se produce cuando el calcio se une a TnC. (21) El acortamiento del sarcómero cardíaco se produce por el deslizamiento de los filamentos. Los filamentos de actina se desplazan sobre los filamentos de miosina a través de los puentes cruzados intermedios, aproximándose las líneas Z entre sí (22) En los discos intercalares o líneas Z, existen uniones comunicantes llamadas conexinas, las cuales tiene conductancia elevada, conectan el citoplasma de las células contiguas, lo cual produce que se transmita la conducción del estímulo más

rápidamente, ocasiona que el músculo cardíaco funcione como un sincitio (23). El estímulo se transmite por el sarcolema a través de los túbulos T que contactan con el retículo sarcoplásmico (RS); en los túbulos T y próximos al RS están los canales de calcio dependientes de voltaje, que inician la liberación de calcio acumulado en RS al citosol. Cada canal de calcio dependiente de voltaje controla un grupo de canales liberadores de calcio del RS de los receptores de rianodina (RR), estos poseen una estructura llamada pie que contacta con el túbulo T. Cuando se lleva a cabo la despolarización, se abren los canales de calcio dependientes de voltaje, el calcio actúa sobre los pies del RR y permite la liberación de calcio al citosol. La actividad del canal es modulada por estímulos  $\beta$ -adrenérgicos o por cambios de voltaje. El calcio citosólico es recuperado por el RS por la bomba de calcio dependiente del ATP del RS (SERCA). La proteína fosfolambano modula la actividad de SERCA. Al ser fosforilado el fosfolambano por proteínas quinasas activadas, activa a SERCA y disminuye el calcio citosólico con el consiguiente estado de relajación. Otras bombas de iones del sarcolema son bomba de sodio, intercambiadores de  $\text{Na}^+/\text{Ca}^{2+}$ , etc- (24). (ver Figura 1)

**Figura 1. Papel del calcio en el acoplamiento excitocontráctil y la relajación Fuente: Best y Taylor. Bases fisiológicas de la práctica médica (25)**




**Mecanismos por los cuales se produce la hipertrofia ventricular izquierda en el paciente con obesidad**

*Función del adipocito*

El tejido adiposo se encuentra constituido por células llamadas adipocitos. Los adipocitos aparecen desde la etapa embrionaria incrementándose la cantidad después del nacimiento, debido tanto por mitosis de los adipocitos, como por la conversión de los preadipocitos (derivados de los fibroblastos) en adipocitos; esta diferenciación es debida a los elevados niveles circulantes de ácidos grasos (26). El adipocito está constituido de triglicéridos, el citoplasma es delgado y el núcleo está localizado en la periferia. Dentro de las funciones de este tejido es la de intervenir en la captación, síntesis y almacenamiento de triglicéridos. (27) (ver Figura 2)

**Figura 2. . Adipocitos maduros. El citoplasma es ópticamente claro y tiene un núcleo rechazado hacia la periferia.Fuente: Gibson HS. Texto: A Clinical Guide to Pediatric Weight Management and obesity (28)**



Dentro de las funciones de este tejido es la de intervenir en la captación, síntesis y almacenamiento de triglicéridos. También es considerado como un órgano endócrino ya que el adipocito visceral secreta proteínas llamadas adipocinas como el angiotensinógeno, la leptina, Adiponectina, el Factor de Necrosis Tumoral  $\alpha$ , la Interleucina 6, entre otros, y el adipocito subcutáneo está asociado con el fibrinógeno. Algunas intervienen en el metabolismo de lípidos, en el complejo complemento, en la homeostasis vascular, en la regulación del balance energético, entre otras (29-30).

La obesidad se localiza en el tejido graso subcutáneo o visceral, donde existe hipertrofia del adipocito, por el acumulo de ácidos grasos en forma de triglicéridos, y al incrementar de tamaño llega el momento en el cual no puede hipertrofiarse más y es cuando se forman nuevos adipocitos (hiperplasia), (35). Si la hipertrofia y la hiperplasia del adipocito son insuficientes para absorber el exceso es tipificado por inflamación local, caracterizado por infiltración de células inflamatorias, elevación de citocinas proinflamatorias que activan mecanismos inflamatorios que se observan en la disfunción del endotelio, alteraciones metabólicas y en cambios estructurales en el corazón, ejemplos de estas citocinas son: la proteína C reactiva, la Interleucina 6 (IL6), el Factor Necrosis Tumoral Alfa, el Angiotensinógeno, la Angiotensina II, entre otras, y reducidos los niveles de Adiponectina (32-33).

### ***Hipertrofia ventricular izquierda y obesidad***

El paciente con obesidad presenta incremento del gasto cardiaco y aumento del volumen del sanguíneo para cubrir las demandas metabólicas, esto incrementa la presión y volumen telediastólico del ventrículo izquierdo por lo que el miocardio se adapta aumentando los elementos contráctiles y después la masa miocárdica, ocasionando hipertrofia patológica del ventrículo izquierdo. De continuar este proceso se produce disfunción en la contracción del ventrículo izquierdo, si el paciente es normotenso, el aumento del gasto cardíaco se acompaña de disminución de las resistencias vasculares periféricas, sin embargo, frecuentemente se asocia obesidad con hipertensión, por lo que se encuentra elevada la precarga por la obesidad y la postcarga por la hipertensión, esto puede ocasionar disfunción del ventrículo izquierdo y después, insuficiencia cardiaca congestiva venosa (34).

Clinicamente la cardiomiopatía en el paciente con obesidad está claramente definida cuando el paciente presenta un peso mayor del 75% del peso corporal ideal o un Índice de Masa Corporal (IMC) mayor de 40kg/m<sup>2</sup>. La cual está promovida por un exceso de grasa epicárdica e infiltración grasa en el miocardio. En la cardiomiopatía del paciente obeso ocurre: dilatación ventricular izquierda, hipertrofia excéntrica, disfunción diastólica y finalmente sistólica debido a una hipertrofia inadecuada. Si la enfermedad evoluciona, hay cambios similares en la arquitectura del ventrículo derecho, hipertensión arterial pulmonar, la cual se manifiesta como síndrome de apnea del sueño, cuya evolución sucede en el desarrollo de insuficiencia cardiaca congestiva venosa y muerte súbita (35).

La presencia de hipertrofia ventricular izquierda en el paciente con obesidad, se cree que está relacionada con el sistema nervioso autónomo, con algunos mecanismos que involucran el sistema renina-angiotensina-aldosterona, ya que se han demostrado disminución de los niveles plasmáticos de noradrenalina, renina y

aldosterona después de haber disminuido de peso pacientes con obesidad (36-37); otros mecanismos relacionados son la resistencia a la insulina, debido a que la insulina actúa como factor de crecimiento del miocardio, por lo que la hiperinsulinemia incrementa la masa ventricular, retiene sodio, activa el sistema nervioso simpático (38), tiene relación con el incremento de la respuesta presora de la Angiotensina II (39), las cuales, estimulan la hipertrofia del ventrículo izquierdo y la fibrosis intersticial (40), y también al incremento del estrés oxidativo (41-44). Todos estos mecanismos pueden contribuir en la patogénesis de la disfunción del ventrículo izquierdo en la obesidad.

En los niños y adolescentes obesos, se ha descrito un incremento de la masa ventricular izquierda, asociada con un incremento de presión arterial sistólica, aumento de la masa libre de grasa y masa grasa (45-47). A nivel molecular la hipertrofia cardíaca se caracteriza por el incremento del tamaño de la célula en ausencia de división celular, acompañada de diferentes cambios cualitativos o cuantitativos en la expresión genética. Los parámetros del crecimiento de la célula hipertrófica son: incremento en el volumen del miocito, del contenido proteico por célula, de la síntesis proteica, RNA m y RNA r (48).

### **Diagnóstico de la hipertrofia ventricular**

Las manifestaciones clínicas son inespecíficas y pueden variar desde una etapa asintomática durante varios años hasta una etapa sintomática de falla cardíaca donde se puede presentar: reducción a la tolerancia al ejercicio físico, fatiga, ortopnea, disnea paroxística nocturna, hasta la muerte súbita inexplicable. Al efectuar la exploración física puede observarse: ingurgitación yugular, soplos cardíacos, hepatomegalia, edema en miembros inferiores, etc. (49). Por todo lo anteriormente mencionado se requiere de estudios de gabinete complementarios para detectar en forma temprana la presencia de enfermedad miocárdica en el paciente obeso. Dentro de estos estudios el ecocardiograma se considera una prueba específica para la evaluación inicial de la estructura cardíaca y la función ventricular o evaluación inicial de sospecha de disfunción valvular (50).

### **Conclusiones**

El diagnóstico en forma temprana de las comorbilidades cardiovasculares ocasionadas por la obesidad, como la hipertrofia ventricular izquierda, entre otras más, tanto a nivel clínico, por laboratorio, como por estudios de gabinete disminuirá el riesgo cardiovascular. Las investigaciones reportadas referentes a la hipertrofia ventricular izquierda posterior a intervención dietética y actividad física en la población pediátrica con obesidad son limitadas. Por lo que es importante que se efectúen en un futuro ya que la obesidad en la infancia desempeña un papel importante en el desarrollo de la hipertrofia ventricular izquierda durante la niñez.

### **Resumen**

La obesidad representa un factor riesgo importante a padecer enfermedades cardiovasculares, en fase temprana se desarrolla hipertrofia ventricular izquierda, la cual representa un factor de riesgo de cardiovascular independiente, en niños como en los adultos. En esta revisión se describen los mecanismos fisiopatológicos que ocasionan la hipertrofia cardíaca.

*Palabras claves: hipertrofia ventricular, obesidad, adipocito, cardiomiocito.*

### **Abstract**

Obesity is associated with significant increase cardiovascular risk, the development of left ventricular hypertrophy early stage, is an independent cardiac risk factor in children and adults. In this review, we describe physiopathology mechanisms to produce the cardiac hypertrophy.

*Key word: ventricular hypertrophy, obesity, adipocyte, cardiomyocyte.*

### **Referencias**

1. Organización Mundial de la Salud. 2011. Obesidad y Sobrepeso. Nota descriptiva N°311. Marzo. Obtenido por: <http://www.who.int/mediacentre/factsheets>

2. Rana JS, M Nieuwdorp, JW Jukema, JJP Kastelein 2007. Cardiovascular metabolic syndrome – an interplay of, obesity, inflammation, diabetes and coronary heart disease. *Diabetes, Obesity and Metabolism*; 9:218-232.
3. Isomaa B, P. Almgren, T. Tuomi , B. Forsen, K Lahti , M Nissen , Taskinen MR, L Groop. 2001. Cardiovascular morbidity and mortality associated with the metabolic syndrome. *Diabetes Care*; 24:683-689.
4. Stroke Statistics 2011 Update. A report from the American Heart Association. *Circulation* 2011, 123: e18-e209.
5. Principales causas de mortalidad general. 2008 [www.sinais.salud.gob.mx](http://www.sinais.salud.gob.mx)
6. Gibson SH. 2007. A clinical guide to Pediatric weight management and obesity. USA: Lippincott Williams and Wilkins..Cap 7 y 8: 63-103.
7. Lobstein T, L Baur , R Uauy 2004. Obesity in children and young people: a crisis in public health. *Obesity reviews*; 5 (1):4-85.
8. Ho. TF. 2009. Cardiovascular risks associated with obesity in children and adolescents. *Ann Acad Med Singapore*:38:48-56.
9. Vázquez-Antona CA. 2007. La prevención primaria de la enfermedad cardiovascular inicia en la infancia. *Arch Cardiol Mex*,77:7-10.
10. Vakili BA, PM Okin, RB Devereux 2001. Prognostic implications of left ventricular hypertrophy. *Am Heart J*, 141: 334-341
11. Xiangrong L, Shengxu, Ulusoy E, W Chen, SR Srinivasan, GS Berenson 2004. Childhood adiposity as a predictor of cardiac mass in adulthood: the Bogalusa Heart Study. *Circulation*; 110:3488-3492.
12. Dietz WH, TN Robinson 2005. Overweight children and adolescents. *N Engl J Med*; 352:2100-2109.
13. Daniel SR, DK Arnett, RH Eckel, SS Gidding, LL Hayman, K Shiriki, TN Robinson, BJ Scott, S Jeor, CL Williams 2005. Overweight in children and adolescents. Pathophysiology, consequences, prevention and treatment. *Circulation*; 111:199-212.
14. Poirier P, TD Giles, GA Bray, Y Hong, JS Stern, XF Pi-Sunyer, RH Eckel 2006. Obesity and cardiovascular disease: Pathophysiology, evaluation, and effect of weight loss. *Circulation*; 113: 898-918.
15. Wong CY, T O'Moore-Sullivan, R Leano, N Byrne, E Bellere 2004. Alterations of left ventricular myocardial characteristics associated with obesity. *Circulation*; 110:3081-3087.
16. Beverly LH and CA Blasé 2000. Left ventricular hypertrophy: pathogenesis, detection and prognosis. *Circulation*; 102(4):470-479
17. Schaub MC, MA Hefti, BA Harder, HM Eppenberger 1997. Various hypertrophic stimuli induce distinct phenotypes in cardiomyocytes. *J Mol Med*; 75: 901-920.
18. Bertolasi. 2000. En *Cardiología*. Ed. Panamericana. Argentina 2001. Cap. 41: 3266-3289.
19. Crawford MH, JP DiMarco. 2002. En: *Cardiología*. Madrid: Harcourt. Cap. 5.1:1-16.
20. Bertolasi, *et al. Op cit*.
21. Crawford MH, *et al Op.cit*

22. Best y Taylor. 2003. En: Bases fisiológicas de la práctica médica. 13ª.ed. España: Panamericana. Cap13: 189-211.
23. Ross, KP 2006. En: Histología. Texto atlas color con biología celular y molecular. 4ed Argentina. Panamericana. Cap. 10:265.
24. Best y Taylor, *et al. Op.cit.*
25. *Idem.*
26. Stuart IF. 2003. En: Fisiología Humana. España: Mc Graw Hill. Cap.19:631-632
27. Gibson SH 2007. A clinical guide to Pediatric weight management and obesity.USA: Lippincott Williams and Wilkins..Cap. 3: 24.
28. *Idem.*
29. Viveros AC, HM Laviada, RS Bastarrachea 2002. Influencia endocrina y paracrina sobre la adipogénesis. Revista de Endocrinología y Nutrición; 10(3) 151-164.
30. Pou KM, JM Massaro, U Hoffmann, RS Vasan, P Maurovich-Horvat, MG Larson 2007. Visceral and subcutaneous adipose tissue volumes are cross-sectionally related to markers of inflammation and oxidative stress, The Framingham Heart Study. Circulation; 116:1234-1241.
31. Laycock JF and P Wise 1996 Disorders of lipid metabolism and obesity. En: Laycock JF. Essential Endocrinology.3 Ed. New York: Oxford University Press Inc: 338-352.
32. Després JP and I Lemieux 2006. Abdominal obesity and metabolic syndrome. Nature; 444 (14): 881-887.
33. Bastarrachea RA, R Fuentemayor, I Brajkovich, AG Comuzzie 2005. Entendiendo las causas de la obesidad a través de la biología molecular del adipocito. Revisión. Rev. Venez Endocrinol Metab; 3(3): 20-29.
34. Poirier P, *et al. Op.cit.*
35. Alpert MA, *et al. Op.cit.*
36. Tuck ML, J Soers, L Dornfeld, G Kledzik, M Maxwell 1981. The effect of weight reduction on blood pressure, plasma rennin activity, and plasma aldosterone levels in obese patiente. N Engl J Med, 304:930-933
37. Engeli S, R Negrel, AM Sharma 2000. Physiology and pathophysiology of adipose tissue rennin-angiotensin system. Hypertension, 35:1270-1277.
38. WongCY, T O'Moore-Sullivan, R Leano, N Byrne, E Beller, TH Marwick 2004. Alterations of left ventricular myocardial characteristics associated with obesity. Circulation; 110: 3081-3087.
39. Engeli S, *et al. Op.cit.*
40. Di Bello V, F Santini, A Di Cori, A Pucci, C Palagi, MG Delle, P Fierabracci, A Marsili, E Talini, M Giannetti, O Biadi, A Balbarini, M Mariani, A Pinchera 2006. Obesity cardiomyopathy is it a reality? An ultrasonic tissue characterization study. J Am Soc Echocardiogr, 19: 1063-1071.
41. Keaney JF, MG Larson, RS Varsan, PW Wilson, I Lipinska, D Covey, JM Massaro, P Sutherland, JA Vita, EJ Benjamin 2003. Framingham Study. Arterioscler Thromb Vasc Biol:23: 434-439.

42. Barton M 2011. Obesity and aging determinants of endothelial cell dysfunction and atherosclerosis. *Eur J Physiol*, 460: 829-837.
43. Balagopal P, SD de Ferranti, S Cook, SR Daniel, SS Gidding, LL Hayman, BW McCrindle, ML Mietus-Snyder, J Steinberger. 2011 AHA Scientific Statement. *Circulation*; 123: 2749-2769.
44. López-Jiménez F y M Cortés-Bergoderi 2011. Obesidad y corazón. *Rev. Esp. Cardiol*; 64 (2): 140-149.
45. De Simone G, SR Daniels, RB Devereux, RA, RA Meyer, MJ Roman, De Divitiis O, MH Alderman 1992. Left ventricular mass and body size in normotensive children and adults: Assessment of allometric relations and impact of overweight. *J Am Coll Cardiol*; 20:1251-1260.
46. Daniels SR, TR Kimball, JA Morrison, P Khoury, S Witt, RA Meyer 1995. Effect of lean body mass, fat mass, blood pressure, and sexual maturation on left ventricular mass in children and adolescents. Statistical, biological and clinical significance. *Circulation*, 92:3249-3254.
47. Chinali M, G De Simone, MJ Roman, ET Lee, LG Best , BV Howard , RB Devereux 2006. Impact of obesity on cardiac geometry and function in a population of adolescents. *J Am Coll Cardiol*; 47:2267-2273.
48. Schaub MC, *et al. Op.cit.*
49. Wong C and TH Marwick 2007. Obesity cardiomyopathy: diagnosis and therapeutic implications. *Nature*; 4 (9): 481-490.
50. Douglas PS., R.F. Stainback, N.J. Weissman, *et al.* 2007. ACCF/ ASE/ ACEP/ASNC/SCAI/SCCT/SCMR 2007. Appropriateness Criteria for Transthoracic and Transesophageal Echocardiography. *JACC*; 50:187-204.