

## Onfaloflebite em bezerra - tratamento com marsupialização da veia umbilical

Omphalophlebitis in a Calf - Treatment with Umbilical Vein Marsupialization

Kátia Rocha Tonhá<sup>1</sup>, Dyana Ribeiro dos Santos<sup>2</sup>, Nathasha Freitas Marcelino<sup>3</sup>,  
Wanessa Patrícia Rodrigues da Silva<sup>2</sup>, Leandro Guimarães Franco<sup>2</sup>,  
Paulo José Bastos Queiroz<sup>2</sup> & Antônio Dionísio Feitosa Noronha Filho<sup>2</sup>

### ABSTRACT

**Background:** Omphalophlebitis is characterized as an omphalopathy that affects the umbilical vein. In these cases, ultrasonography can help identify the severity of abdominal lesions and guide the choice of treatment. Marsupialization of the umbilical vein is a surgical procedure indicated in cases where this vessel presents with purulent secretion up to the liver parenchyma. This report describes a case of omphalophlebitis in a calf treated by marsupialization of the umbilical vein. The preoperative and postoperative sonographic findings are also described.

**Case:** A 4-day-old Holstein calf was attended at the Veterinary Hospital (HV) of the Universidade Federal de Goiás (UFG), Goiânia, Brazil. On physical examination, the animal was found to be apathetic, with tachycardia, tachypnea, hyperthermia, hyperemic mucous membranes, and moderate dehydration. An increase in volume was observed in the umbilical region, with local hyperthermia, firm consistency, and sensitivity to palpation. On deep palpation of the abdomen, a mass originating in the umbilical region and extending cranially was observed, leading to the suspicion of omphalophlebitis. Abdominal ultrasonography revealed external umbilical abscess and omphalophlebitis. Initially, conservative treatment with antibacterial and anti-inflammatory drugs was performed; however, there was no improvement in the clinical picture. Therefore, exploratory celiotomy was performed to remove the umbilical infectious focus. During the procedure, it was verified that the umbilical vein was dilated with a thickened wall until its insertion in the hepatic parenchyma, hence removal of the infected region through a ligature was not possible. Thus, marsupialization of the umbilical vein was performed to create a cutaneous opening for drainage of the purulent contents. In the postoperative period, antibacterial, anti-inflammatory, and analgesic drugs were administered. Dressing of the surgical wound and of the umbilical vein lumen was performed with topical polyvidone at 0.2%. Removal of the stitches was done 14 days postoperatively. Weekly ultrasonographic examinations were performed, which showed a gradual reduction in the diameter of the umbilical vein throughout the postoperative period. Thirty days after the surgical procedure, no further drainage of the purulent content was observed from the umbilical vein, and healing of the stump was demonstrated. After 7 months, a repeat ultrasonography was performed, revealing normal echogenicity and echotexture of the hepatic parenchyma and complete atrophy of the umbilical vein.

**Discussion:** Umbilical vein marsupialization is a surgery rarely described in the literature, and no report has followed the evolution of a case by ultrasonography. The ultrasound examination of the umbilical structures was essential for the definitive diagnosis and choice of surgical treatment. Marsupialization of the umbilical vein was chosen due to the impossibility of ligature of this vessel, which presented with thickened walls and lumen filled with purulent content until its insertion into the liver. Postoperative monitoring via serial ultrasonography examinations allowed follow up of the evolution of the case and animal recovery. At the sonographic reevaluation after 7 months, the findings were unremarkable, indicating complete recovery of the patient. Umbilical marsupialization is a surgical technique that allows complete recovery of calves with severe omphalophlebitis. Ultrasonography is fundamental for the diagnosis of omphalophlebitis and in determining the best therapeutic protocol. Sonographic evaluation during the postoperative period allows follow-up of the progression of lesions in abdominal structures and helps in defining the prognosis.

**Keywords:** omphalophlebitis, ultrasonography, hepatic abscess, liver, surgery.

**Descritores:** onfaloflebite, ultrassonografia, abscesso hepático, fígado, cirurgia.

DOI: 10.22456/1679-9216.128798

Received: 8 December 2022

Accepted: 20 March 2023

Published: 11 May 2023

<sup>1</sup>NutriPura - Nutrição Animal e Pastagens, Rondonópolis, MT, Brazil. <sup>2</sup>Escola de Veterinária e Zootecnia (EVZ), Universidade Federal de Goiás (UFG), Goiânia, GO, Brazil. <sup>3</sup>VetBR Saúde Animal, Goiânia. CORRESPONDENCE: P.J.B. Queiroz [pauloqueiroz@ufg.br] & A.D.F. Noronha Filho [dionisiofnf@ufg.br]. Escola de Veterinária e Zootecnia (EVZ) - UFG. Rodovia Goiânia - Nova Veneza, km 8. Campus Samambaia. CEP 74690-900 Goiânia, GO, Brazil.

## INTRODUÇÃO

A onfaloflebite caracteriza-se como uma onfalopatia intra-abdominal de caráter infeccioso que acomete a veia umbilical e pode carrear a infecção até o fígado. O principal fator predisponente das onfalopatias é a falha na cura do umbigo [6,9]. As infecções umbilicais podem causar alterações sistêmicas e levar a formação de abscessos palpáveis na cavidade e em órgãos abdominais. Dentro os sinais clínicos apresentados pelos animais acometidos estão inapetência, prostração, apatia, hipertermia, inchaço na região umbilical e formação de fístulas com secreção purulenta [11]. O diagnóstico pode ser realizado por meio da palpação minuciosa das estruturas umbilicais. Adicionalmente, o exame ultrassonográfico pode auxiliar na identificação das estruturas abdominais acometidas, no reconhecimento da extensão das alterações e no planejamento cirúrgico, quando necessário [6,4,11].

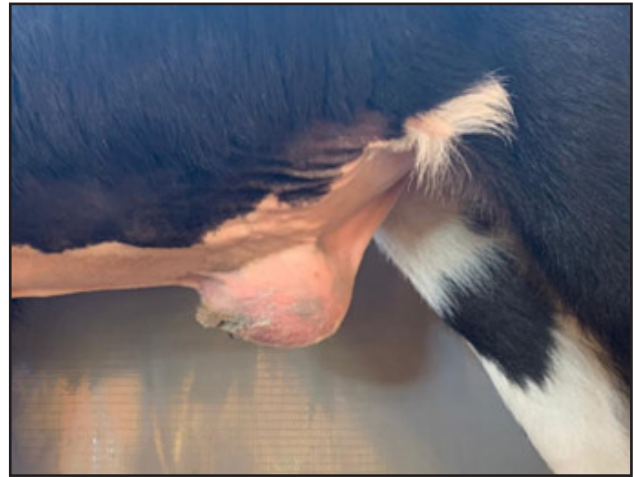A marsupialização da veia umbilical é um procedimento cirúrgico indicado nos casos em que a veia umbilical se apresenta espessada, com presença de secreção purulenta em seu lúmen e extensão do conteúdo infeccioso até o parênquima hepático [7]. Essa técnica tem como objetivo criar uma abertura na parede abdominal para fixação do coto da veia umbilical [1,5], possibilitando a drenagem contínua do conteúdo purulento para o ambiente externo [5].

Este relato objetivou descrever um caso de uma bezerra com onfaloflebite tratada com sucesso pela técnica cirúrgica de marsupialização da veia umbilical.

## CASO

Uma bezerra da raça Holandesa, com 7 dias de idade e peso corporal de 40 kg, foi atendida no Hospital Veterinário (HV) da Universidade Federal de Goiás (UFG). A queixa principal do proprietário foi a ocorrência de apatia e hiporexia há 1 dia. Ao exame físico, foi constatado que o animal se apresentava apático, com taquicardia (160 bpm), taquipneia (60 mrpm), hipertermia (40,1°C), mucosas hiperêmicas, desidratação moderada (7%), tempo de turgor cutâneo de 4 s e tempo de preenchimento capilar (TPC) de 2 s. Observou-se aumento de volume delimitado na região umbilical, com hipertermia local, consistência firme e sensibilidade à palpação (Figura 1). Na palpação profunda do abdômen, notou-se uma massa com origem na região umbilical que se prolongava cranialmente, o que levou à suspeita de onfaloflebite. Foram colhidas

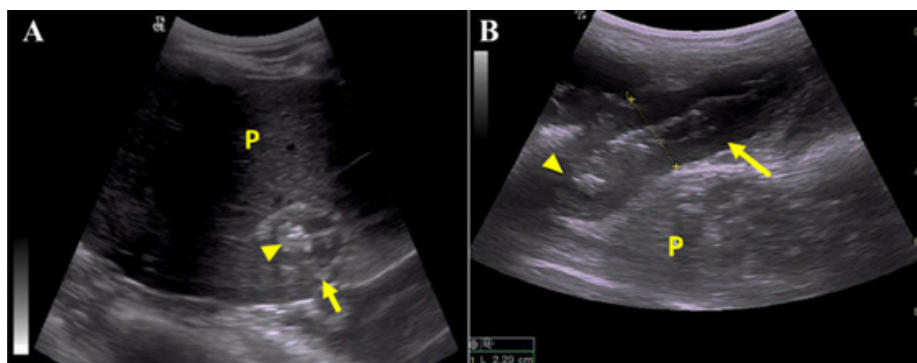
amostras de sangue para realização de hemograma, que revelou a presença de leucocitose (19.000 cel/ $\mu$ L) com desvio à esquerda regenerativo, hiperfibrinogenemia (800 g/dL) e hipoproteinemia (4,8 g/dL).



**Figura 1.** Bezerra da raça Holandesa com 7 dias de idade apresentando aumento de volume umbilical, com hipertermia local, consistência firme e sensibilidade à palpação.

Foi realizado exame ultrassonográfico da região umbilical com um equipamento LOGIQ E<sup>1</sup> e transdutor convexo com frequência de 5MHz. No aumento de volume umbilical, visualizou-se estrutura de aspecto ovalada delimitada por cápsula hiperecogênica espessa, com conteúdo hipocogênico, heterogêneo e com presença de ecos puntiformes localizado na região subcutânea. Na avaliação ultrassonográfica das estruturas abdominais, observou-se espessamento e hipocogenicidade parietal da veia umbilical, que se apresentava distendida pela presença de conteúdo luminal de aspecto hiperecogênico, heterogêneo e com focos ecogênicos, que se estendia até o parênquima hepático (Figura 2 A & B). Não foram encontradas alterações nas artérias umbilicais e útero. O conjunto dos achados ultrassonográficos indicaram a presença de um abscesso umbilical externo e a existência de conteúdo denso, provavelmente de aspecto purulento, na porção abdominal da veia umbilical e, portanto, confirmaram o diagnóstico de onfaloflebite.

Inicialmente, realizou-se fluidoterapia com solução de Ringer com Lactato<sup>2</sup> [2,8L IV, taxa de infusão de 30 mL/kg/h], foi administrada uma associação de penicilinas benzatina, procaína e potássica e di-hidroestreptomicina<sup>3</sup> [Vetipen<sup>®</sup> LA - 24.000 UI/kg, IM, a cada 48 h, durante 6 dias]; e flunixin meglumine<sup>3</sup> [Flumax<sup>®</sup> - 1,1 mg/kg, IM, SID durante 3 dias]. Após o período de antibioticoterapia, a bezerra se manteve apática, com hipertermia e manutenção do aumento de volume na região umbilical. Foi



**Figura 2.** Imagens ultrassonográficas da veia umbilical no local de inserção no parênquima hepático. A- Corte transversal demonstrando veia umbilical (seta amarela) distendida por conteúdo hiperecogênico heterogêneo (cabeça de seta). B- Corte sagital demonstrando veia umbilical (seta amarela) distendida por conteúdo hiperecogênico heterogêneo (cabeça de seta). [Parênquima hepático (P)].

colhida amostra de sangue para realização de um novo hemograma, que revelou leve leucocitose (12.400 cel/ $\mu$ L) com desvio a esquerda regenerativo, hipoproteinemia (5,2 g/dL), hiperfibrinogenemia (1000 g/dL) e hemácias parasitadas por *Anaplasma* sp. Diante dos achados da avaliação clínica, ultrassonográfica e laboratorial, optou-se pela realização de uma celiotomia exploratória para definição da melhor abordagem para remoção do abscesso e tratamento da onfaloflebite.

O animal foi mantido em jejum alimentar por 6 h e hídrico por 4 h. Foi administrada medicação pré-anestésica que consistiu em maleato de midazolam<sup>4</sup> [Dormonid<sup>®</sup> - 0,2 mg/kg, IM] e sulfato de morfina<sup>5</sup> [Dimorf<sup>®</sup> - 0,2 mg/kg, IM]. A indução anestésica foi realizada com propofol<sup>5</sup> [Propovan<sup>®</sup> - 7 mg/kg, IV] e a manutenção anestésica com anestesia inalatória com isoflurano<sup>5</sup> [Isoforine<sup>®</sup>]. A bezerra foi posicionada em decúbito dorsal e realizou-se ampla tricotomia e antisepsia da região abdominal ventral. Em seguida, foi realizado bloqueio anestésico local infiltrativo com cloridrato de bupivacaína<sup>5</sup> [Neocaína<sup>®</sup> - 1,25 mg/kg, por via subcutânea], circundando o aumento de volume umbilical com distância de aproximadamente 2 cm.

Efetou-se uma incisão fusiforme de aproximadamente 15 cm em volta do aumento de volume umbilical, seguida de dissecação subcutânea com tesoura até a base dessa estrutura. Na sequência, foi realizada uma incisão de 2 cm na linha alba, caudalmente ao abscesso umbilical, possibilitando a exploração digital do abdômen. Após a verificação da ausência de aderências internas, a incisão foi ampliada cranialmente por meio da secção do músculo reto abdominal, formando uma figura fusiforme que circundou o abscesso umbilical. Após o acesso à cavidade abdominal, realizou-

-se inspeção da veia umbilical, que se apresentava dilatada, com aproximadamente 4 cm de diâmetro e com parede espessada até sua inserção no parênquima hepático (Figura 3 A). Dessa forma, não foi possível realizar a ligadura da veia umbilical para a ressecção do abscesso, em virtude do risco de extravasamento de conteúdo contaminado para a cavidade abdominal. Diante disso, optou-se pela realização da técnica de marsupialização da veia umbilical, objetivando fixar o coto dessa estrutura na parede abdominal.

Efetou-se uma incisão cutânea circular de 3 cm de diâmetro, cranialmente e a direita da incisão na linha média abdominal. Na sequência, realizou-se dissecação subcutânea para remoção do retalho circular de pele e uma incisão de aproximadamente 3 cm na bainha externa do músculo reto abdominal, seguida de divulgação romba das fibras musculares e incisão de 3 cm na bainha interna do músculo reto abdominal e peritônio, formando um óstio entre o abdômen e o meio externo. Aplicou-se um nó de Miller com fio de algodão n<sup>o</sup> 000 na veia umbilical na região da base do abscesso, a fim de promover a oclusão do vaso e impossibilitar a drenagem de conteúdo purulento para o abdômen. Ato contínuo, foi realizada a secção da veia umbilical dorsalmente ao nó de Miller, possibilitando a remoção do abscesso (Figura 3 B). Aplicou-se uma gaze estéril embebida com iodopolividona (PVPI) tópico a 10%<sup>6</sup> [Riodeine<sup>®</sup>] sobre o coto da veia umbilical, que em seguida foi transferido para a incisão circular na parede abdominal. A parede da veia umbilical foi suturada à parede abdominal em 2 planos com padrão de sutura simples interrompido. O primeiro plano de sutura uniu a bainha externa do músculo reto abdominal e a parede externa da veia (1 cm proximal ao coto), utilizando fio de poliglactina 910

n° 2-0<sup>7</sup> (Biocryl®). No segundo plano, foram incluídos a pele e a parede da veia (coto) com fio de nylon<sup>7</sup> n° 2-0 (Fio Nylon Bioline®) [Figura 3 C]. Desta forma, o lúmen da veia umbilical permanece aberto para o ambiente externo, permitindo a drenagem do conteúdo purulento.

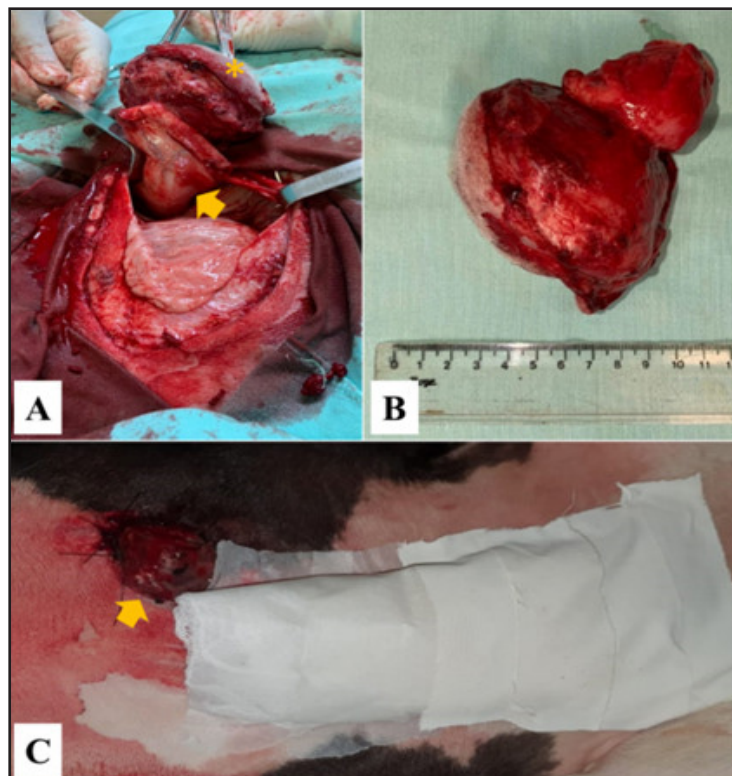
A celiorrafia foi realizada com fio de nylon<sup>7</sup> n° 2 (Fio Nylon Bioline®) em padrão simples interrompido. Para a redução do espaço subcutâneo, utilizou-se fio de poliglactina 910<sup>7</sup> n° 0 (Biocryl®), em padrão zig-zag. Na dermorrafia foi empregado fio de nylon<sup>7</sup> n° 0 (Fio Nylon Bioline®) em padrão simples interrompido e, em seguida, aplicou-se um curativo sobre a ferida. (Figura 3 C).

No pós-operatório, para analgesia, administrou-se sulfato de morfina<sup>5</sup> [Dimorf® - 0,2 mg/kg, IM, QID durante 1 dia] e flunixin meglumine<sup>3</sup> [Flumax® - 1,1 mg/kg, IV, SID durante 3 dias]. Para antibioticoterapia pós-operatória, utilizou-se a associação de cloridrato de ceftiofur<sup>8</sup> [CEF 50® - 2,2 mg/kg, IM, SID durante 7 dias] e enrofloxacin<sup>9</sup> [Zelotril 10%® - 5 mg/kg, IM, SID durante 7 dias]. Os curativos da ferida cirúrgica foram realizados com PVPI tópico<sup>6</sup> [Riodeine®] diluído a 0,2% e pomada a base de penicilina<sup>9</sup> [Ganadol® - uso tópico]. O lúmen marsupializado da veia umbilical foi lavado com baixa pressão diariamente

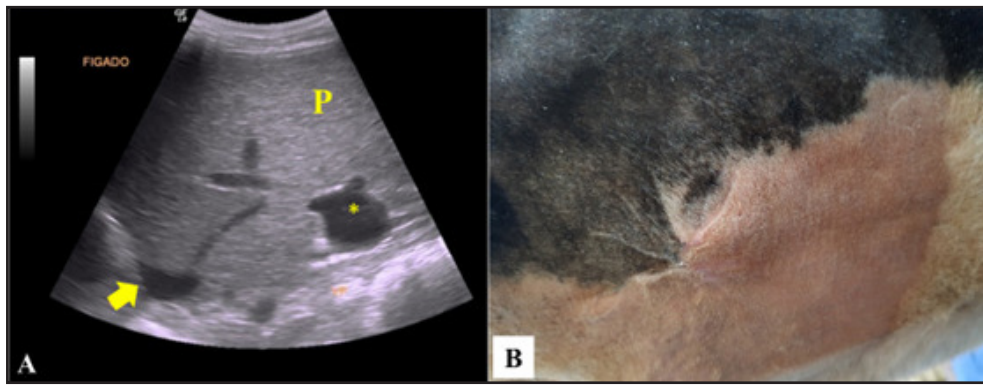
utilizando seringa de 20 mL, sonda uretral n° 12<sup>10</sup> [Embramed®] e PVPI [Riodeine®] diluído a 0,2%. Em seguida, aplicava-se pomada a base de penicilina<sup>9</sup> [Ganadol® - uso tópico] e “spray” repelente<sup>11</sup> [Bactrovet® - uso tópico]. A remoção dos pontos ocorreu aos 14 dias de pós-operatório.

Durante o período de hospitalização, a bezerra apresentou-se alerta, com normodipsia, normorexia e parâmetros clínicos e laboratoriais sem alterações dignas de notas. Foram realizados exames ultrassonográficos semanais da região umbilical e do fígado, que evidenciaram, inicialmente, a permanência das alterações identificadas no exame pré-operatório. Entretanto, ao longo do período pós-operatório, verificou-se redução gradual do diâmetro da veia umbilical. Após 30 dias do procedimento cirúrgico, não houve mais drenagem de conteúdo purulento da veia umbilical e ocorreu cicatrização do coto da veia umbilical por segunda intenção. Diante disso, o animal recebeu alta hospitalar.

Após 7 meses da cirurgia, foi realizado novo exame ultrassonográfico abdominal que revelou ecogenicidade e ecotextura de parênquima hepático normal (Figura 4 A) e atrofia completa da veia umbilical. Também foi observada completa cicatrização da parede abdominal (Figura 4 B).



**Figura 3.** Transoperatório (A e B) e pós-operatório imediato (C) do procedimento cirúrgico da marsupialização da veia umbilical realizado em uma bezerra. A- Inspeção transoperatória da veia umbilical (seta amarela) que se apresentava dilatada, com aproximadamente 4 cm de diâmetro, com parede espessada até sua inserção no parênquima hepático e com abscesso em sua extremidade externa (\*). B- Abscesso umbilical após excisão. C- Pós-operatório imediato da marsupialização da veia umbilical (seta amarela).



**Figura 4.** Imagem ultrassonográfica em corte longitudinal do fígado (A) e imagem da região de marsupialização da veia umbilical 7 meses após o procedimento cirúrgico (B). A- Parênquima hepático (P) com ecogenicidade usual e ecotextura homogênea. Veia cava (seta) e veia porta (\*) sem alterações. B- Cicatriz no local onde a veia umbilical foi marsupializada.

## DISCUSSÃO

Este relato descreveu o caso de uma bezerra com onfaloflebite grave, que apresentou abscesso umbilical e exsudato purulento no lúmen da veia umbilical até sua inserção no parênquima hepático. Assim, foi necessário tratamento cirúrgico por meio da ressecção do abscesso e marsupialização da veia umbilical. Este procedimento é pouco descrito na literatura e não foram encontrados relatos que acompanharam a evolução do caso por meio da ultrassonografia [1,5].

Os sinais clínicos apresentados pela bezerra são similares aos descritos por outros autores em bovinos neonatos com onfaloflebite [8]. Destaca-se que a identificação de sensibilidade dolorosa no aumento de volume umbilical e palpação da veia umbilical dilatada foram fundamentais para o diagnóstico presuntivo de onfaloflebite [13]. Além disso, a leucocitose por neutrofilia e hiperfibrinogenemia indicaram a presença de um processo inflamatório de origem infecciosa. Esses achados laboratoriais são frequentemente identificados em bezerros acometidos por onfalites [3].

O exame ultrassonográfico da região umbilical e da veia umbilical foi fundamental para o diagnóstico definitivo e decisão pelo tratamento cirúrgico. A ultrassonografia é um exame não invasivo e dinâmico, que possibilita a visualização e identificação de lesões em órgãos abdominais. Essa técnica de exame de imagem pode ser realizada a campo, possibilita maior acurácia no diagnóstico e a identificação da extensão das lesões, bem como auxilia na escolha do melhor tratamento e no estabelecimento do prognóstico do paciente [2,4,13]. Devido a essas vantagens e ao maior acesso de veteriná-

rios aos equipamentos ultrassonográficos, a realização desse exame em bezerros com onfalites tem crescido nos últimos anos [2,4,11]. As características ultrassonográficas da veia umbilical identificadas no paciente deste relato corroboram as descrições de outros estudos [4,11]. Em casos de onfaloflebite, a resposta inflamatória local faz com que a parede da veia umbilical se apresenta espessada, hipocóica, com aspecto irregular [4] e podem existir abscessos hepáticos únicos ou múltiplos [11].

Verificou-se que o tratamento conservativo com terapia antimicrobiana e anti-inflamatória não foi efetivo. Em casos de onfalites, o tratamento cirúrgico é mais eficiente do que o conservativo. Esse último, apresenta melhores resultados somente em casos simples e diagnosticados precocemente. Em um estudo retrospectivo, 8 bezerros com onfaloflebite e 5 com onfalites foram atendidos. Todos com onfaloflebite e 2 com onfalites foram tratados cirurgicamente. Os autores verificaram que o tratamento conservativo não foi eficiente em 3 bezerros com onfalite [10].

Optou-se pela técnica de marsupialização da veia umbilical devido a impossibilidade de ligadura desse vaso, que apresentava o lúmen repleto de conteúdo purulento até sua inserção no fígado e as paredes espessadas. Essa tomada de decisão foi realizada conforme orientações disponíveis na literatura [1,7]. A marsupialização da veia umbilical pode ser realizada na extremidade cranial da incisão abdominal ou através de uma incisão circular cranial e a direita da incisão abdominal [5]. Neste caso, elegeu-se a segunda opção, pois apresenta menor risco de contaminação da ferida cirúrgica.

No pós-operatório foi realizada lavagem diária do lúmen da veia umbilical utilizando PVPI a 0,2% em baixa pressão, a fim de reduzir o risco de reabertura do ducto venoso, que conecta a veia umbilical à veia cava caudal, o que ocasionaria a entrada de exsudato contaminado na circulação sistêmica [1,12]. Apesar dos riscos de contaminação peritoneal e da ferida cirúrgica [5], não foram observadas complicações pós-operatórias no presente caso. Ainda, verificou-se a cicatrização do orifício de marsupialização e do coto da veia umbilical, 30 dias após a cirurgia. Em alguns casos é necessário a realização de um segundo procedimento cirúrgico após a resolução da infecção, a fim de remover a veia umbilical fibrosada e fechar a parede abdominal [1]. No entanto, conforme observado neste relato, geralmente ocorre atrofia da veia umbilical e cicatrização por segunda intenção da parede abdominal [1].

A monitoração pós-operatória por meio de exames ultrassonográficos seriados possibilitou acompanhar a evolução e a recuperação animal. A avaliação ultrassonográfica seriada pode ser utilizada para acompanhar o processo de involução umbilical de bezerras [10], entretanto não foram encontradas pesquisas ou relatos de caso que acompanharam o pós-operatório da marsupialização da veia umbilical por meio desse exame. Na reavaliação ultrassonográfica após 7 meses do procedimento cirúrgico, não foram observadas alterações, o que indicou a total recuperação do animal. A veia umbilical apresentava-se atrofiada e não foram observadas estruturas circunscritas compatíveis com abscessos hepáticos. O fígado apresentava características ultrassonográficas normais, com bordos afilados,

contornos regulares, parênquima com ecogenicidade usual e ecotextura homogênea [10]. Além disso, no local onde a veia foi fixada à parede abdominal, evidenciou-se completa cicatrização.

A marsupialização da via umbilical é uma técnica cirúrgica que possibilita a completa recuperação de bezerras com onfaloflebite com extensão do exsudato contaminado até o parênquima hepático. O exame ultrassonográfico é fundamental para o diagnóstico de casos de onfaloflebite e para a determinação do melhor protocolo terapêutico a ser adotado. A avaliação ultrassonográfica durante o pós-operatório possibilita acompanhar a evolução das lesões nas estruturas abdominais e auxilia na definição do prognóstico.

#### MANUFACTURERS

<sup>1</sup>General Electric Company. Boston, MA, USA.

<sup>2</sup>Eurofarma Laboratórios S.A. São Paulo, SP, Brazil.

<sup>3</sup>J.A. Saúde Animal Indústria e Comércio de Produtos Veterinários S.A. Patrocínio Paulista, SP, Brazil.

<sup>4</sup>Produtos Roche Químicos e Farmacêuticos S.A. Rio de Janeiro, RJ, Brazil.

<sup>5</sup>Cristália Produtos Químicos Farmacêuticos Ltda. Itapira, SP, Brazil.

<sup>6</sup>Rioquímica Indústria Farmacêutica. São José do Rio Preto, SP, Brazil.

<sup>7</sup>Bioline Fios Cirúrgicos Ltda. Anápolis, GO, Brazil.

<sup>8</sup>União Química Farmacêutica Nacional S.A., Embu-Guaçu, SP, Brazil.

<sup>9</sup>Zoetis Indústria de Produtos Veterinários Ltda. Campinas, SP, Brazil.

<sup>10</sup>Embramed Indústria e Comércio de Produtos Hospitalares. São Paulo, SP, Brazil.

<sup>11</sup>Köning do Brasil Ltda. Mairinque, SP, Brazil.

**Declaration of interest.** The authors report no conflicts of interest and are alone responsible for the content and writing of the paper.

#### REFERENCES

- 1 Baird A.N. 2016.** Surgery of the umbilicus and related structures. *Veterinary Clinics of North America: Food Animal Practice*. 32(3): 673-685. DOI: 10.1016/j.cvfa.2016.05.008.
- 2 Bombardelli J.A., Seino C.H., Reis G.A., Shecaira C.L., Azedo M.R. & Benesi F.J. 2018.** Ultrasonographic aspects of umbilical components of Holstein calves during the physiological involution process. *Arquivo Brasileiro de Medicina Veterinária e Zootecnia*. 70(2): 382-390. DOI: 10.1590/1678-4162-9151.
- 3 Dirksen G. 2005.** Onfalitis. In: Dirksen G., Grunder H.D. & Stober M. (Eds). *Medicina Interna y Cirugía del Bovino*. 4.ed. Buenos Aires: Inter-médica, pp.618-625.
- 4 Guerri G., Vignoli M., Palombi C., Monaci M. & Petrizzi L. 2020.** Ultrasonographic evaluation of umbilical structures in Holstein calves: a comparison between healthy calves and calves affected by umbilical disorders. *Journal of Dairy Science*. 103(3): 2578-2590. DOI: 10.3168/jds.2019-16737.
- 5 Marchionatti E., Nichols S., Babkine M., Fecteau G., Francoz D., Lardé H. & Desrochers A. 2016.** Surgical management of omphalophlebitis and long term outcome in calves: 39 cases (2008-2013). *Veterinary Surgery*. 45(2): 194-200. DOI: 10.1111/vsu.12433.

- 6 **Meiros K.M., Bonow M.O., Pinto A.M.S.V., Argenta V.L.S. & Melotti V.D. 2019.** Onfalopatia em bezerra: relato de caso. *Revista Ciência e Saúde Animal*. 1(1): 26-38. DOI: 10.6084/m9.figshare.11312528.v1.
- 7 **Mulon P.Y. & Desrochers A. 2005.** Surgical abdomen of the calf. *Veterinary Clinics of North America: Food Animal Practice*. 21(1): 101-132. DOI: 10.1016/j.cvfa.2004.12.004.
- 8 **Pupin R.C. & Lemos R.A.A. 2022.** Infecções umbilicais e artrites neonatais. In: Riet-Correa F., Schild A.L., Lemos R.A.A., Borges J.R.J., Mendonça F.S. & Machado M. (Eds). *Doenças de Ruminantes e Equídeos*. 4.ed. v.1. São Paulo: MedVet, pp.321-327.
- 9 **Radostits O., Gay C., Hinchcliff K. & Constable P. 2006.** Diseases of the newborn. In: Radostits O., Gay C., Hinchcliff K. & Constable P. (Eds). *Veterinary Medicine: a Textbook of the Diseases of Cattle, Sheep, Goats, Pigs and Horses*. 10th edn. St. Louis: Saunders Elsevier, pp.127-171.
- 10 **Rodrigues C.A., Santos P.S.P., Perri S.H.V., Teodoro P.H.M., Anhesini C.R., Araújo M.A. & Viana Filho M.N. 2010.** Correlação entre os métodos de concepção, ocorrência e formas de tratamento das onfalopatias em bovinos: Estudo retrospectivo. *Pesquisa Veterinária Brasileira*. 30(8): 618-622. DOI: 10.1590/S0100-736X2010000800002.
- 11 **Steiner A. & Lejeune B. 2009.** Ultrasonographic assessment of umbilical disorders. *Veterinary Clinics of North America: Food Animal Practice*. 25(3): 781-794. DOI: 10.1016/j.cvfa.2009.07.012.
- 12 **Steiner A., Lischer C.J. & Oertle C. 1993.** Marsupialization of umbilical vein abscesses with involvement of the liver in 13 calves. *Veterinary Surgery*. 22(3): 184-189. DOI: 10.1111/j.1532-950X.1993.tb00380.x
- 13 **Wieland M., Mann S., Guard C.L. & Nydam D.V. 2017.** The influence of three different navel dips on calf health, growth performance, and umbilical infection assessed by clinical and ultrasonographic examination. *Journal of Dairy Science*. 100(1): 513-524. DOI: 10.3168/jds.2016-11654.