

University of Groningen

Een zwangere vrouw met maagkanker en placentaire metastasen

Kleijn, T. G.; Scholten, I.; Knol, H. M.; Zwart, J. J.; Hoogland, A. M.

Published in:
 Nederlands Tijdschrift voor Geneeskunde

IMPORTANT NOTE: You are advised to consult the publisher's version (publisher's PDF) if you wish to cite from it. Please check the document version below.

Document Version
 Publisher's PDF, also known as Version of record

Publication date:
 2022

[Link to publication in University of Groningen/UMCG research database](#)

Citation for published version (APA):

Kleijn, T. G., Scholten, I., Knol, H. M., Zwart, J. J., & Hoogland, A. M. (2022). Een zwangere vrouw met maagkanker en placentaire metastasen. *Nederlands Tijdschrift voor Geneeskunde*, 166, ???articleNumberLabel??? D6681. <https://www.ntvg.nl/artikelen/een-zwangere-vrouw-met-maagkanker-en-placentaire-metastasen>

Copyright

Other than for strictly personal use, it is not permitted to download or to forward/distribute the text or part of it without the consent of the author(s) and/or copyright holder(s), unless the work is under an open content license (like Creative Commons).

The publication may also be distributed here under the terms of Article 25fa of the Dutch Copyright Act, indicated by the "Taverne" license. More information can be found on the University of Groningen website: <https://www.rug.nl/library/open-access/self-archiving-pure/taverne-amendment>.

Take-down policy

If you believe that this document breaches copyright please contact us providing details, and we will remove access to the work immediately and investigate your claim.

Downloaded from the University of Groningen/UMCG research database (Pure): <http://www.rug.nl/research/portal>. For technical reasons the number of authors shown on this cover page is limited to 10 maximum.

DISCLAIMER



Onafhankelijke informatie is niet gratis. Het NTvG investeert veel geld om het hoge niveau van haar artikelen te waarborgen, door een proces van peer-review en redactievoering. Het NTvG kan alleen bestaan als er voldoende betaalde abonnementen zijn. Het is niet de bedoeling dat onze artikelen worden verspreid zonder betaling. Wij rekenen op uw medewerking.

Een zwangere vrouw met maagkanker en placentaire metastasen

Tony G. Kleijn, Irma Scholten, H. Marieke Knol, Joost J. Zwart en A. Marije Hoogland

Samenvatting

Achtergrond

Jaarlijks wordt bij zo'n 200 zwangere vrouwen in Nederland kanker vastgesteld. In het algemeen wordt de diagnose 'kanker' bij zwangere vrouwen later gesteld dan bij niet-zwangere vrouwen, omdat het zeldzaam is en doordat symptomen van kanker kunnen passen bij een normale zwangerschap.

Casus

Wij presenteren de casus van een 39-jarige vrouw die sinds het begin van haar zwangerschap last had van braken, misselijkheid en fors gewichtsverlies. Haar klachten werden geduid als 'passend bij hyperemesis gravidarum'. Pas bij de sectio caesarea bleek zij uitgezaaide maagkanker te hebben.

Conclusie

Deze casus illustreert dat bij aanhoudende hevige misselijkheid na het eerste trimester die niet reageert op de gebruikelijke therapie, alternatieve oorzaken uitgesloten moeten worden alvorens men de diagnose 'hyperemesis gravidarum' handhaaft.

In dit artikel staat de casus centraal van een vrouw die sinds het begin van haar zwangerschap last had van braken, misselijkheid en fors gewichtsverlies. Haar klachten werden geduid als hyperemesis gravidarum. De werkelijke oorzaak van de klachten kwam pas aan het licht toen de zwangerschap bij ruim 28 weken werd beëindigd met een sectio caesarea vanwege foetale nood. Tijdens de sectio werd er een tumor in de bovenbuik met afwijkingen aan het omentum gezien. Aan de hand van deze casus gaan we in op de risico's van kanker tijdens de zwangerschap voor de foetus.

Ziektegeschiedenis

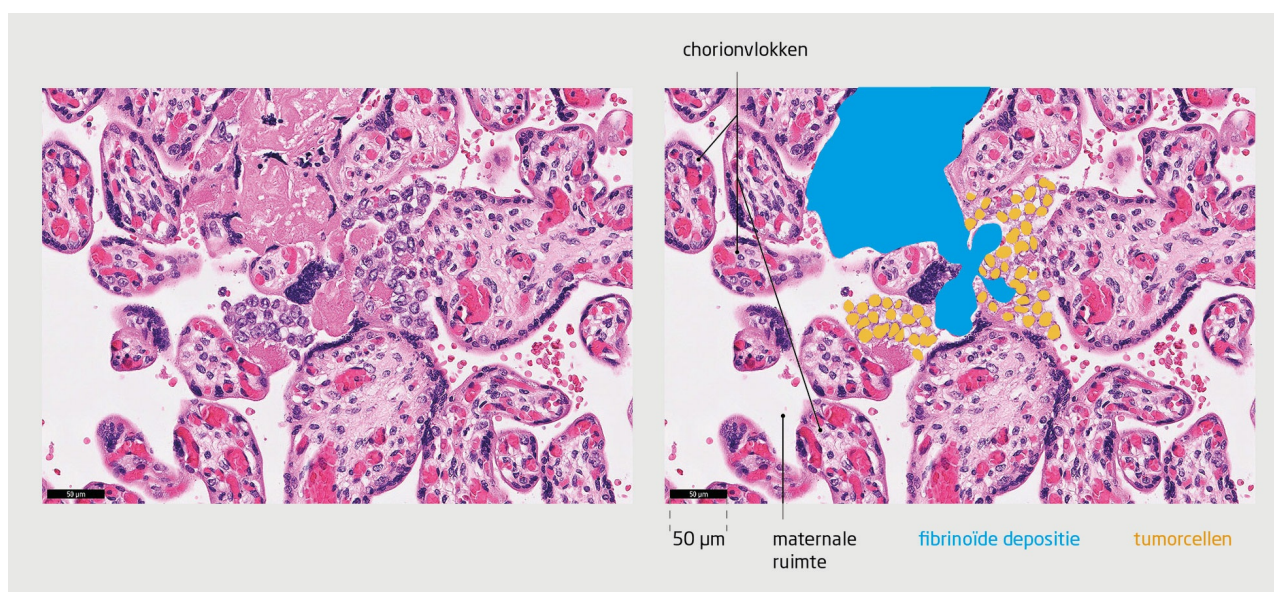
Patiënte, een 39-jarige vrouw van Afrikaanse afkomst met een lichaamsgewicht van 94 kg (BMI: 38 kg/m²), gravida 2, para 0, heeft sinds het begin van haar zwangerschap last van moeheid, misselijkheid, braken en verminderde eetlust. Zij beschouwt dit als passend bij de zwangerschap. Bij een zwangerschapsduur van 11 weken komt zij voor het eerst bij de verloskundige, die haar klachten duidt als hyperemesis gravidarum en haar instrueert om contact op te nemen als zij onvoldoende vocht binnenhoudt. Ook adviseert de verloskundige haar om de website van [Stichting Zwangerschapsmisselijkheid en Hyperemesis Gravidarum](#) te bezoeken voor extra informatie. In de weken hierna blijven de klachten onverminderd bestaan, ondanks de medicatie die de huisarts heeft voorgeschreven. Daarnaast wordt haar speeksel dikker, wat slikken bemoeilijkt. Bij een zwangerschapsduur van 25 weken produceert zij dagelijks bijna 2 liter speeksel en is zij 29 kg afgevallen. Zij wordt, nadat zij is overtuigd van de noodzaak, ingestuurd naar de afdeling Gynaecologie van het lokale ziekenhuis voor analyse van hyperemesis gravidarum.

Anamnese en lichamelijk onderzoek op de afdeling Gynaecologie leverden geen nieuwe bevindingen op. Bloedonderzoek laat verlaagde waarden zien van kreatinine (44 µmol/l) en albumine (17,7 g/l). Na evaluatie door de gynaecoloog en de internist worden de klachten opnieuw geduid als passend bij hyperemesis gravidarum en sialorrhoea gravidarum. Daarbij blijkt sprake te zijn van zwangerschapshypertensie, diabetes gravidarum en foetale groeirestrictie. Een onderliggende somatische oorzaak wordt onwaarschijnlijk geacht. Aanvullende gastroscopie of beeldvorming worden daarom als niet zinvol beschouwd.

Bij 27 weken zwangerschapsduur wordt de patiënte vanwege de ernst van de foetale groeirestrictie overgeplaatst naar een centrum met een Neonatale Intensive Care Unit. Geavanceerd echoscopisch onderzoek bracht geen foetale afwijkingen aan het licht, behoudens groeirestrictie met een afwijkend dopplerprofiel. Om de foetale longrijping te bevorderen kreeg de patiënte corticosteroiden toegediend.

Bij een zwangerschapsduur van 28 5/7 weken werd op foetale indicatie besloten om de zwangerschap te termineren middels een primaire sectio caesarea. Er werd een mannelijke neonat geboren die een redelijke start had. Tijdens de sectio viel witgekleurde ascites (chylus) op, evenals een ruimte-innemend proces in de bovenbuik en afwijkingen aan het omentum. Een CT-scan liet een

tumormassa zien die uitging van de maag, met daarbij retroperitoneale, mediastinale en hilaire lymfadenopathie. Bij histologisch onderzoek van het omentumbiopt, afgenomen tijdens de sectio, zagen wij een weinig gedifferentieerd adenocarcinoom, meest waarschijnlijk afkomstig van de maag. In de placenta waren veranderingen zichtbaar die pasten bij pre-eclampsie, zoals toegenomen uitrijping van het parenchym en uitgebreide infarctering. Verder bleek sprake te zijn van metastasering van het adenocarcinoom naar de placenta, waarbij er tumorcellen werden aangetroffen in de maternale ruimte (figuur).



Figuur
Metastase van maagcarcinoom in de placenta

Microscopische opname van de placenta van de patiënte. Er is een voor deze zwangerschapsduur (28 5/7 weken) toegenomen uitrijping van het parenchym. In de maternale ruimte zijn er losgelegen tumorcellen van het maagcarcinoom van de moeder, zonder infiltratie van de chorionvlokken. In de chorionvlokken zijn de bloedvaatjes van de foetale circulatie zichtbaar (HE-kleuring; de zwarte balk is 50 µm).

Na de sectio werd de patiënte opgenomen op de afdeling Oncologie, waar een palliatief beleid werd gevoerd. Haar klinische toestand verslechterde snel en enkele weken na de geboorte van haar zoon overleed zij.

Na haar overlijden werd haar casus in beide ziekenhuizen onafhankelijk van elkaar geëvalueerd. Er werd overwogen om een calamiteitenmelding te doen bij de Inspectie Gezondheidszorg en Jeugd, maar besloten werd dat dit niet noodzakelijk was. De klachten van patiënte konden in het eerste trimester goed verklaard worden op basis van hyperemesis gravidarum. Toen de klachten persisteerden na het eerste trimester had zij eerder doorverwezen moeten worden en had verder aanvullend onderzoek moeten plaatsvinden. Uiteindelijk zou dit geen verschil hebben gemaakt voor de prognose van de patiënte en het kind.

De casus is recentelijk besproken tijdens een bijzondere perinatale auditbijeenkomst waarbij alle betrokken disciplines van de eerstelijns-, tweedelijns- en derdelijnszorg waren uitgenodigd, met als doel lessen te trekken uit de casus om herhaling te voorkomen.

Beschouwing

Jaarlijks wordt bij zo'n 200 zwangere vrouwen in Nederland kanker vastgesteld.¹ Meestal gaat het om borstkanker, melanoom, schildklierkanker, baarmoederhalskanker of maligne lymfoom, en zelden maagkanker.^{2,3} Uit gegevens van de auditcommissie maternale sterfte van de Nederlandse Vereniging van Obstetrie en Gynaecologie blijkt dat er de afgelopen 15 jaar 1 andere zwangere vrouw is overleden aan maagkanker. In het algemeen wordt de diagnose 'kanker' bij zwangere vrouwen later gesteld dan bij niet-zwangere vrouwen, mede door de zeldzaamheid en doordat symptomen van kanker kunnen passen bij een normale zwangerschap.

Ook in de casus van onze patiënte werden klachten als braken, misselijkheid en gewichtsverlies aanvankelijk geduid als 'passend bij hyperemesis gravidarum'. De diagnose kwam pas aan het licht tijdens de sectio caesarea. Deze casus illustreert dat bij aanhoudende hevige misselijkheid na het eerste trimester die niet reageert op de gebruikelijke therapie, alternatieve oorzaken uitgesloten moeten worden alvorens men de diagnose 'hyperemesis gravidarum' handhaaft.

Diagnostiek en behandeling van kanker tijdens de zwangerschap is meestal met enige aanpassingen goed mogelijk.⁴

Zwangerschapsafbreking wordt daarom in het algemeen niet geadviseerd. Afhankelijk van de zwangerschapsduur en het ziektebeeld zijn chirurgie, chemotherapie en radiotherapie mogelijk. Over het algemeen zijn de langetermijngevolgen van deze

behandelingen minder schadelijk voor de foetus dan een vroeggeboorte.⁴ Het streven is dan ook om de zwangerschap tot de atermperiode (37 weken) uit te laten dragen, tenzij de maternale of foetale conditie een premature geboorte vereist.

Metastasering

Metastasering naar de placenta komt nauwelijks voor, maar kan – afhankelijk van de mate van metastasering – leiden tot een verminderde placentafunctie, met als gevolg foetale groeirestrictie en uiteindelijk intra-uteriene vruchtdood.⁵ Daarnaast kan via de placenta verticale overdracht van kanker naar de foetus plaatsvinden.⁶ Bij onze patiënte was de kans hierop miniem, omdat er geen infiltratie van de chorionvlokken door de tumorcellen heeft plaatsgevonden (zie de figuur).⁷

Foetale metastasen uiten zich meestal binnen 5 maanden na de geboorte, maar zijn zelfs na 20 maanden beschreven.⁸ Daarom moet het kind langdurig onder controle blijven. Als er na 1 jaar geen tekenen zijn van metastasen, dan is het risico hierop zo klein dat het kind als niet-aangedaan beschouwd mag worden. Het kind van onze patiënte ontwikkelt zich goed en 6 maanden na de geboorte waren er geen tekenen van metastasen bij bloedonderzoek en echografie. Verdere poliklinische controles zullen plaatsvinden in het Prinses Máxima Centrum.

Conclusie

De casus van onze patiënte illustreert dat men altijd alert moet blijven op de mogelijkheid van een maligniteit tijdens de zwangerschap. Alternatieve oorzaken moeten uitgesloten worden alvorens men de diagnose ‘hyperemesis gravidarum’ handhaaft.

- Online artikel en reageren op [ntvg.nl/D6681](https://www.ntvg.nl/D6681)
- Universitair Medisch Centrum Groningen, afd. Pathologie, Groningen: drs. T.G. Kleijn, aios pathologie. Deventer Ziekenhuis, afd. Gynaecologie, Deventer: dr. I. Scholten en dr. J.J. Zwart, gynaecologen. Isala ziekenhuis, Zwolle, afd. Gynaecologie: dr. H.M. Knol, gynaecoloog; afd. Pathologie: dr. A.M. Hoogland, patholoog.
- Contact: T. Kleijn (t.g.kleijn@umcg.nl)
- Belangenconflict en financiële ondersteuning: geen gemeld.
- Aanvaard op 11 mei 2022
- Citeer als: Ned Tijdschr Geneesk. 2022;166:D6681

Literatuur

1. Prinses Máxima Centrum. Prenatale kankerbehandeling, hoe gaat het met de kinderen? <https://zorg.prinsesmaximacentrum.nl/nl/actueel/news/prenatale-kankerbehandeling-hoe-gaat-het-met-de-kinderen>, geraadpleegd op 1 maart 2022.
2. McCormick A, Peterson E. Cancer in pregnancy. *Obstet Gynecol Clin North Am.* 2018;45:187-200. [doi:10.1016/j.ogc.2018.01.009](https://doi.org/10.1016/j.ogc.2018.01.009). [Medline](#)
3. Maggen C, Lok CA, Cardonick E, et al; International Network on Cancer, Infertility and Pregnancy (INCIP). Gastric cancer during pregnancy: A report on 13 cases and review of the literature with focus on chemotherapy during pregnancy. *Acta Obstet Gynecol Scand.* 2020;99:79-88. [doi:10.1111/aogs.13731](https://doi.org/10.1111/aogs.13731). [Medline](#)
4. Adviesgroep Kanker in de Zwangerschap. www.nvog.nl/koepels-en-pijlers/pijler-oncologie/wog/adviesgroep-kanker-zwangerschap-akz/, geraadpleegd op 1 maart 2022.
5. Gourley C, Monaghan H, Beattie G, Court S, Love C, Gabra H. Intra-uterine death resulting from placental metastases in adenocarcinoma of unknown primary. *Clin Oncol (R Coll Radiol).* 2002;14:213-6. [doi:10.1053/clon.2002.0074](https://doi.org/10.1053/clon.2002.0074). [Medline](#)
6. Dildy GA III, Moise KJ Jr, Carpenter RJ Jr, Klima T. Maternal malignancy metastatic to the products of conception: a review. *Obstet Gynecol Surv.* 1989;44:535-40. [doi:10.1097/00006254-198907000-00008](https://doi.org/10.1097/00006254-198907000-00008). [Medline](#)
7. Al-Adnani M, Kiho L, Scheimberg I. Maternal pancreatic carcinoma metastatic to the placenta: a case report and literature review. *Pediatr Dev Pathol.* 2007;10:61-5. [doi:10.2350/06-06-0119.1](https://doi.org/10.2350/06-06-0119.1). [Medline](#)
8. Altman JF, Lowe L, Redman B, et al. Placental metastasis of maternal melanoma. *J Am Acad Dermatol.* 2003;49:1150-4. [doi:10.1016/S0190-9622\(03\)00124-5](https://doi.org/10.1016/S0190-9622(03)00124-5). [Medline](#)

Kernpunten

- Kanker wordt tijdens de zwangerschap vaak in een later stadium ontdekt, mede doordat symptomen geïnterpreteerd kunnen worden als passend bij een normale zwangerschap.
- Bij aanhoudende therapieresistente hyperemesis gravidarum moeten alternatieve diagnoses uitgesloten worden alvorens men de diagnose handhaaft.
- Als bij een zwangere vrouw kanker wordt vastgesteld, kan met histologisch onderzoek van de placenta het risico op foetale

metastasen beoordeeld worden.