

University of Groningen

Ernstige astma of toch iets anders?

Koops-Luik, Chantal; van den Berge, Maarten; Slebos, Dirk Jan

Published in:
 Nederlands Tijdschrift voor Geneeskunde

IMPORTANT NOTE: You are advised to consult the publisher's version (publisher's PDF) if you wish to cite from it. Please check the document version below.

Document Version
 Publisher's PDF, also known as Version of record

Publication date:
 2022

[Link to publication in University of Groningen/UMCG research database](#)

Citation for published version (APA):

Koops-Luik, C., van den Berge, M., & Slebos, D. J. (2022). Ernstige astma of toch iets anders? *Nederlands Tijdschrift voor Geneeskunde*, 166, Artikel D5948. <https://www.ntvg.nl/artikelen/ernstige-astma-toch-iets-anders>

Copyright

Other than for strictly personal use, it is not permitted to download or to forward/distribute the text or part of it without the consent of the author(s) and/or copyright holder(s), unless the work is under an open content license (like Creative Commons).

The publication may also be distributed here under the terms of Article 25fa of the Dutch Copyright Act, indicated by the "Taverne" license. More information can be found on the University of Groningen website: <https://www.rug.nl/library/open-access/self-archiving-pure/taverne-amendment>.

Take-down policy

If you believe that this document breaches copyright please contact us providing details, and we will remove access to the work immediately and investigate your claim.

Downloaded from the University of Groningen/UMCG research database (Pure): <http://www.rug.nl/research/portal>. For technical reasons the number of authors shown on this cover page is limited to 10 maximum.

DISCLAIMER



Onafhankelijke informatie is niet gratis. Het NTvG investeert veel geld om het hoge niveau van haar artikelen te waarborgen, door een proces van peer-review en redactievoering. Het NTvG kan alleen bestaan als er voldoende betaalde abonnementen zijn. Het is niet de bedoeling dat onze artikelen worden verspreid zonder betaling. Wij rekenen op uw medewerking.

Ernstige astma of toch iets anders?

Chantal Koops-Luik, Maarten van den Berge en Dirk-Jan Slebos

Samenvatting

Achtergrond

Als gedacht wordt aan moeilijk behandelbaar astma is het van belang om oorzakelijke factoren op te sporen. Bij patiënten met moeilijk behandelbaar astma moet ook een centrale-luchtweg tumor uitgesloten worden.

Casus

Een 23-jarige vrouw kwam naar de SEH wegens kortademigheid. Zij werd met respiratoire insufficiëntie opgenomen op de Intensive Care. De klachten werden geduid als een exacerbatie van astma. Een maand later viel bij polibezoek wegens dyspneu op dat zij een stridor had. CT van de thorax liet een afwijking zien die de thorax afsloot. Bij bronchoscopie bleek het te gaan om een endobronchiale tumor. Onderzoek van het verwijderde tumorweefsel liet zien dat het om een primair pulmonaal myxoïd sarcoom ging.

Conclusie

Deze casus laat zien waarom het belangrijk is om bij moeilijk behandelbaar astma ook te denken aan zeldzame afwijkingen zoals een centrale-luchtweg tumor, met name bij aanwezigheid van een stridor. Gedegen anamnese en lichamelijk onderzoek vormen een belangrijke eerste stap in de diagnostiek.

Astma is een veelvoorkomende longziekte. Hoewel er effectieve medicatie beschikbaar is, blijft er een groep patiënten die onvoldoende reageert op medicatie, ook bij adequaat gebruik; deze groep heeft zogeheten 'moeilijk behandelbare' of 'ernstige' astma.¹ Een gefixeerde obstructie in de centrale luchtweg kan een mogelijke oorzaak zijn van moeilijk behandelbare astma. Zo'n obstructie kan gepaard gaan met klachten en uitslagen van het longfunctieonderzoek die aan de diagnose 'astma' doen denken. Hier beschrijven wij een patiënte bij wie aanvankelijk werd gedacht aan astma, maar bij wie uiteindelijk een andere diagnose werd gesteld.

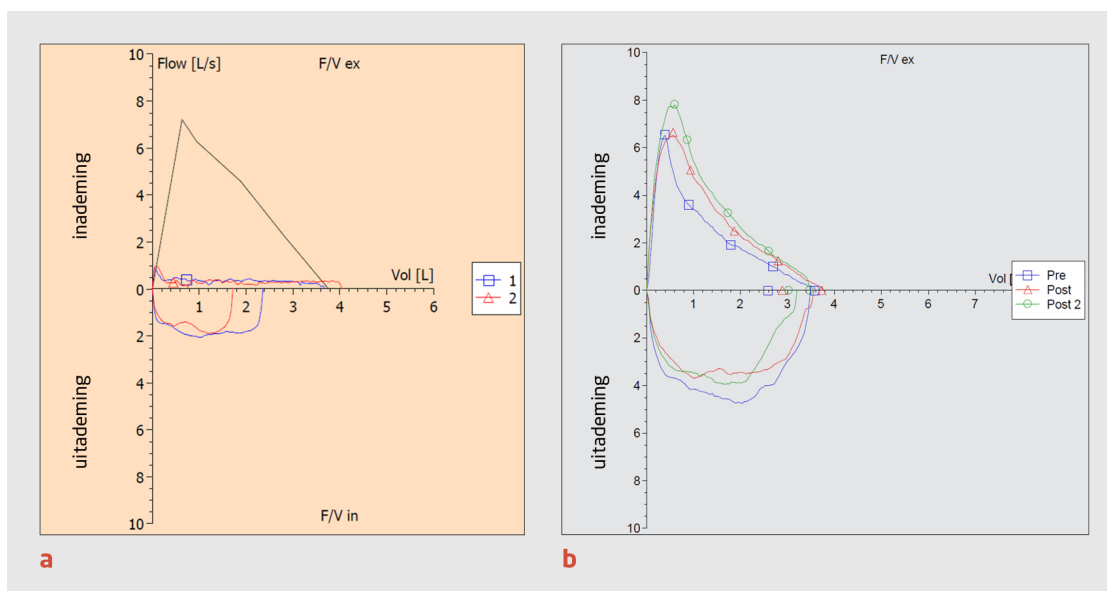
Ziektegeschiedenis

Patiënte, een vrouw van 23 jaar, was sinds 2 jaar bij de huisarts bekend met allergisch astma. De diagnose was gesteld op basis van een klachtenpatroon dat hierbij past. Voor de astma gebruikte zij beclomethason/formoterol per inhalatie als onderhoudsbehandeling. Zij heeft allergieën voor katten, pollen en huisstofmijt. In het verleden werd zij meerdere malen door de huisarts gezien wegens dyspneu, geduid als passend bij haar astma, met ook een component van ademdisregulatie. Spirometrisch onderzoek werd niet verricht gezien de verbetering van klachten op medicatie.

Patiënte was recent op de Intensive Care opgenomen geweest wegens een respiratoire insufficiëntie waarvoor intubatie noodzakelijk was; de werkdiagnose luidde 'astmaexacerbatie zonder duidelijk uitlokkende factor'. Zij was beademd met lage beademingsdruk, zonder complicaties, al kreeg ze tijdens de opname wel een pneumothorax.

Een maand na opname kwam zij opnieuw naar de Spoedeisende Hulp wegens ernstige dyspneu. Beoordeling door zowel de kno-arts als de longarts leverde geen nieuwe inzichten op; de klachten leken het gevolg te zijn van haar astma en zij werd verwezen naar de polikliniek Longziekten voor verdere diagnostiek.

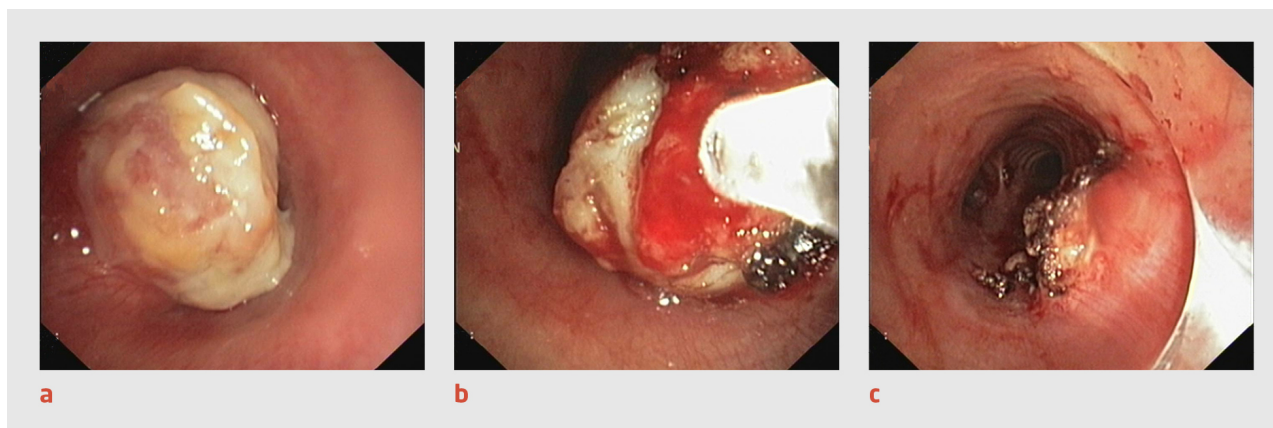
Bij bezoek op de polikliniek gaf patiënte klachten aan van kortademigheid en piepen, met hoesten zonder sputum. Zij had geen koorts of koude rillingen gehad. De klachten bleken in 4 weken tijd langzaam te zijn toegenomen. Zij werkte als tandartsassistente en woonde zelfstandig. Roken had zij nooit gedaan. Bij lichamelijk onderzoek viel direct een stridoreuze ademhaling op, met hierbij een goede saturatie (99% bij kamerlucht). Over de longen hoorden wij beiderzijds niet-afwijkend ademgeruis met een inspiratoire stridor. Voorafgaand aan het polikliniekbezoek was spirometrie verricht waarbij de curve zeer suggestief was voor een intrathoracale gefixeerde obstructie (figuur 1).



Figuur 1
Vergelijking van flow-volumecurves

(a) Flow-volumecurve bij de patiënte die in dit artikel wordt beschreven (blauwe lijn: vóór toediening van salbutamol; rode lijn: na salbutamol). De hoge piek bij inademing is de voorspelde curve. De vrijwel vlakke lijn na de initiële piek bij inademing is kenmerkend voor een luchtwegobstructie. Deze obstructie is niet reversibel na toediening van salbutamol. (b) Flow-volumecurve van een andere patiënt ter vergelijking; deze patiënt heeft astma. Blauwe lijn (pre): vóór toediening van salbutamol; rode lijn (post): na salbutamol; groene lijn (post2): na toediening van ipratropium.

Gezien de stridoreuze ademhaling en de bevindingen bij de spirometrie werd er met spoed een CT-thorax verricht, die midtracheaal een wekedelenmassa met een diameter van 18 mm liet zien die de trachea bijna volledig afsloot. Diezelfde avond werd een interventiebronchoscopie verricht waarbij de tumor met elektrocauterisatie werd losgemaakt van de ondergrond en met een cryoprobe uit de trachea verwijderd werd, zodat er weer een optimaal lumen was (figuur 2).



Figuur 2
Bronchoscopie bij de patiënte met stridor

Bronchoscopische beelden van de verwijdering van een tumor in de trachea van de patiënte. (a) Tumor in de trachea (diameter: 18 mm). (b) Verwijdering van de tumor die is vastgevroren aan de cryoprobe (rechts in beeld), na cauterisatie. (c) Status na verwijdering van de tumormassa; de gecauteriseerde tumorsteel is zichtbaar op 4 uur (in de diepte is de hoofdcarina weer zichtbaar).

Na de bronchoscopie kreeg patiënte prednison 30 mg 1 dd en amoxicilline/clavulaanzuur 625 mg 3 dd gedurende een week. Tijdens de opname verbeterden de klachten van patiënte en zij kon in goede klinische conditie naar huis ontslagen worden.

Histopathologisch onderzoek van het verwijderde materiaal liet een primair pulmonaal myxoid sarcoom zien, wat beschouwd mag worden als een laaggradig sarcoom. Patiënte onderging nadien een chirurgische partiële trachearesectie met een goed resultaat; zij gebruikt sindsdien geen astmamedicatie meer en was 5 jaar na de operatie nog steeds zonder klachten.

Beschouwing

Bij de patiënte in deze casus dachten specialisten van diverse disciplines (huisarts, longarts, kno-arts, intensivist) jarenlang dat zij astma met progressieve verergering had. Zij werd daarvoor behandeld, maar zonder goed resultaat. Het klinisch beeld bleek

uiteindelijk te berusten op een tumor in de centrale luchtwegen. De belangrijkste richtinggevende aanwijzing hiervoor was de stridor bij lichamelijk onderzoek.

Differentiaaldiagnose astmatische klachten

De differentiaaldiagnose van astmatische klachten is erg breed. Bij de verdenking op 'moeilijk behandelbare astma' (blijvend ernstige klachten ondanks maximale therapie) is het van belang om oorzakelijke factoren op te sporen, zoals afwijkingen van de bovenste luchtwegen (rinitis, neuspoliepen, sinusitis), gastro-oesofageale refluxziekte, allergische bronchopulmonale aspergillose, chronische longinfectie (vooral tuberculose), en cardiale aandoeningen.² Een centrale-luchtwegtumor, waaronder primair longcarcinoom, een metastase, carcinoïdtumor, benigne tumoren of een corpus alienum, moeten ook uitgesloten te worden bij deze groep patiënten.

Klinisch beeld

Endobronchiale tumoren gaan over het algemeen gepaard met hoesten en hemoptoë, maar zij kunnen op astma gelijkende symptomen veroorzaken, zoals 'piepende' ademhaling en secundaire longinfecties. De juiste diagnose wordt vaak pas na veel vertraging gesteld, omdat deze tumoren op thoraxfoto's niet of niet goed te zien zijn en vaak niet aan deze diagnose gedacht wordt.² Lichamelijk onderzoek is hier van groot belang: de arts moet de inspiratoire bijgeluiden (stridor) herkennen, omdat die voor een centrale luchtwegobstructie pleiten, terwijl expiratoire bijgeluiden vooral bij astma op de voorgrond staan. Onze patiënte bleek na behandeling van de tumor geen last meer te hebben van astma. Er zijn in de literatuur ook patiënten beschreven bij wie sprake was van astma die nadien verergerde door progressie van een endobronchiale tumor.³ Gezien de hoge prevalentie van astma is het gelijktijdig optreden van deze aandoeningen natuurlijk goed mogelijk.

Tumortypen

Tracheobronchiale tumoren kunnen benigne van origine zijn, maar ook hooggradig maligne. Er zijn verschillende soorten benigne tumoren van de trachea beschreven, zoals solitaire papillomen, muceus weefseladenoom, schwannomen, hamartomen en lipomen.⁴ Squameuze longmaligniteiten, carcinoïd en muco-epidermoïdcarcinomen komen voor als laaggradige tumoren, maar kunnen recidiveren na behandeling en zelfs metastaseren.⁵ Carcinoïd van de longen is een zeldzame aandoening van de luchtwegen.^{6,7} Deze tumoren karakteriseren zich door langzame groei en de primair endobronchiale ligging in voornamelijk de hoofd- of lobaire bronchi.⁸

Behandeling

Endobronchiale interventietechnieken zijn belangrijk bij de behandeling van de genoemde tumoren. Met elektrocauterisatie of cryoablatie kan de tumor – of een groot deel hiervan – verwijderd worden. Als bronchoscopisch geen volledige resectie wordt bereikt, is verwijzing naar de thoraxchirurg noodzakelijk voor een trachearesectie of lobectomie. In een palliatieve setting bestaat ook nog de mogelijkheid om een stent te plaatsen.⁹

Conclusie

Deze casus laat duidelijk zien waarom het belangrijk is om bij refractair astma ook differentiaaldiagnostisch te denken aan zeldzame afwijkingen, zoals een tumor in de centrale luchtwegen. Ook moet gedacht worden aan een corpus alienum, zeker bij kleine kinderen en ouderen.

Onze patiënte werd behandeld na een belangrijke vertraging doordat aanvankelijk de verkeerde diagnose gesteld was. Omdat medicatie bij een recente verergering van de astma geen verbetering gaf, werd in eerste instantie gedacht aan moeilijk behandelbare astma; er werd niet besloten tot extra aanvullend onderzoek. Uit het patiëntdossier blijkt dat de stridor zeer recent was ontstaan of niet was opgemerkt op de SEH.

Gedegen anamnese en lichamelijk onderzoek vormen een belangrijke eerste stap in de diagnostiek van luchtwegaandoeningen, met name naar de aanwezigheid van een stridor. Bij patiënten met stridor is verdere diagnostiek geïndiceerd, waaronder spirometrie, CT van de thorax of een bronchoscopie. Dit is vooral van belang omdat afwijkingen van de centrale luchtwegen, hoewel deze erg zeldzaam zijn, levensbedreigend kunnen zijn.

- Online artikel en reageren op ntvg.nl/D5948
- Universitair Medisch Centrum Groningen, afdeling Longziekten en Tuberculose, Groningen: drs. C. Koops-Luik, longarts in opleiding (thans longarts Antonius Sneek; dr. M. van den Berge en prof.dr. D.J. Slebos, longartsen.
- Contact: C. Koops-Luik (c.koops-luik@antoniussneek.nl)
- Belangenconflict en financiële ondersteuning: geen gemeld.
- Aanvaard op 7 juli 2021
- Citeer als: Ned Tijdschr Geneeskd. 2022;166:D5948

Literatuur

1. Hekking PW, Wener RR, Amelink M, Zwinderman AH, Bouvy ML, Bel EH. The prevalence of severe refractory asthma. *J Allergy Clin Immunol.* 2015;135:896-902. [doi:10.1016/j.jaci.2014.08.042](https://doi.org/10.1016/j.jaci.2014.08.042). [Medline](#)
2. [Diagnostiek en behandeling van ernstig astma](#) [richtlijn]. 's-Hertogenbosch: Nederlandse Vereniging van Artsen voor Longziekten en Tuberculose; 2020.
3. Pearson FG, Todd TR, Cooper JD. Experience with primary neoplasms of the trachea and carina. *J Thorac Cardiovasc Surg.* 1984;88:511-8. [doi:10.1016/S0022-5223\(19\)38285-6](https://doi.org/10.1016/S0022-5223(19)38285-6). [Medline](#)
4. Aberle DR, Brown K, Young DA, Batra P, Steckel RJ. Imaging techniques in the evaluation of tracheobronchial neoplasms. *Chest.* 1991;99:211-5. [doi:10.1378/chest.99.1.211](https://doi.org/10.1378/chest.99.1.211). [Medline](#)
5. Reuling EMBP, Dickhoff C, Plaisier PW, et al. Endobronchial Treatment for Bronchial Carcinoid: Patient Selection and Predictors of Outcome. *Respiration.* 2018;95:220-7. [doi:10.1159/000484984](https://doi.org/10.1159/000484984). [Medline](#)
6. Fink G, Krelbaum T, Yellin A, et al. Pulmonary carcinoid: presentation, diagnosis, and outcome in 142 cases in Israel and review of 640 cases from the literature. *Chest.* 2001;119:1647-51. [doi:10.1378/chest.119.6.1647](https://doi.org/10.1378/chest.119.6.1647). [Medline](#)
7. Dadas E, Tanju S, Ozkan B, et al. Surgical management of bronchial carcinoid tumors: 11-year experience. *Turk Gogus Kalp Dama.* 2014;22:795-9. [doi:10.5606/tgkdc.dergisi.2014.9397](https://doi.org/10.5606/tgkdc.dergisi.2014.9397).
8. Pakhale S, Sumner A, Coyle D, Vandemheen K, Aaron S. (Correcting) misdiagnoses of asthma: a cost effectiveness analysis. *BMC Pulm Med.* 2011;11:27. [doi:10.1186/1471-2466-11-27](https://doi.org/10.1186/1471-2466-11-27). [Medline](#)
9. Scarlata S, Fuso L, Lucantoni G, et al. The technique of endoscopic airway tumor treatment. *J Thorac Dis.* 2017;9:2619-39. [doi:10.21037/jtd.2017.07.68](https://doi.org/10.21037/jtd.2017.07.68). [Medline](#)

Kernpunten

- Denk bij patiënten met moeilijk behandelbaar astma aan een endobronchiale tumor, zeker wanneer een stridor aanwezig is, ook als de thoraxfoto geen afwijking laat zien.
- Als de behandeling voor astma onvoldoende resultaat heeft, is CT van de thorax de volgende stap om een eventuele andere diagnose te stellen.
- Bij snel progressieve verslechtering van astma – binnen enkele weken – is het van belang opnieuw diagnostiek te verrichten.
- Endobronchiale tumoren groeien langzaam en de symptomen kunnen lijken op die van astma.