

University of Groningen

Odontogene sinusitis maxillaris

Weijerman, J.E.

IMPORTANT NOTE: You are advised to consult the publisher's version (publisher's PDF) if you wish to cite from it. Please check the document version below.

Document Version

Publisher's PDF, also known as Version of record

Publication date:

1972

[Link to publication in University of Groningen/UMCG research database](#)

Citation for published version (APA):

Weijerman, J. E. (1972). *Odontogene sinusitis maxillaris*. [, Rijksuniversiteit Groningen]. [S.n.].

Copyright

Other than for strictly personal use, it is not permitted to download or to forward/distribute the text or part of it without the consent of the author(s) and/or copyright holder(s), unless the work is under an open content license (like Creative Commons).

The publication may also be distributed here under the terms of Article 25fa of the Dutch Copyright Act, indicated by the "Taverne" license. More information can be found on the University of Groningen website: <https://www.rug.nl/library/open-access/self-archiving-pure/taverne-amendment>.

Take-down policy

If you believe that this document breaches copyright please contact us providing details, and we will remove access to the work immediately and investigate your claim.

Downloaded from the University of Groningen/UMCG research database (Pure): <http://www.rug.nl/research/portal>. For technical reasons the number of authors shown on this cover page is limited to 10 maximum.

ODONTOGENE SINUSITIS MAXILLARIS

ODONTOGENIC MAXILLARY SINUSITIS

STELLINGEN

I

De „interne fixatie” bij bovenkaakfracturen volgens le Fort kan de externe fixatie niet in alle gevallen vervangen.

II

Toediening van antibiotica uit profylactische overwegingen aan een patient met een gereguleerde diabetes mellitus, bij wie extracties zullen worden uitgevoerd, is overbodig en dient derhalve achterwege te blijven.

III

Veranderingen van het slijmvlies bij een sinusitis maxillaris, ten gevolge van een bacteriële infectie, zijn reversibel.

IV

Het spoelen van de sinus bij een odontogene sinusitis maxillaris via een punctie door de laterale neuswand bij de aanwezigheid van een oroantrale fistel vormt een onnodige belasting voor de patiënt.

V

Bij de behandeling van een sinusitis maxillaris dient het voorschrijven van een antibioticum te worden gecombineerd met het spoelen van de sinus maxillaris.

VI

Het sluiten van een oroantrale verbinding dient te geschieden voor de zon weder ondergaat.

VII


De „volledige gebitsreconstructie” bij patienten met een cheilo- gnatho- palatoschisis dient te beginnen met de bepaling van het vlak van occlusie en het herstel van de tandboog in de onderkaak.

VIII

Operatiekleding dient niet in andere dan voor operaties bestemde afdelingen van een ziekenhuis te worden gedragen.

IX

Tegenstanders van abortus provocatus pretenderen beter over beweegreden voor en achtergrond van de ingreep te kunnen oordelen dan de draagster van de vrucht.



X

Het hanteren van de demonstratie als middel om de mening van een minderheid aan een meerderheid op te dringen, moet als een inbreuk op de persoonlijke vrijheid worden beschouwd en dient derhalve achterwege te blijven.

XI

Verandering in de duur van cricketwedstrijden zal geen of slechts een tijdelijke toeneming van het aantal toeschouwers bewerkstellingen.

XII

In de „planning” van nieuwe stadswijken dienen de perifere voorzieningen der posterijen te worden opgenomen.

STELLINGEN BEHORENDE BIJ
J. E. WEIJERMAN
ODONTOGENE SINUSITIS MAXILLARIS
GRONINGEN 1972

RIJKSUNIVERSITEIT TE GRONINGEN

ODONTOGENE SINUSITIS MAXILLARIS

PROEFSCHRIFT

TER VERKRIJGING VAN HET DOCTORAAT IN DE
GENEESKUNDE
AAN DE RIJKSUNIVERSITEIT TE GRONINGEN
OP GEZAG VAN DE RECTOR MAGNIFICUS DR. A. WATTEL
IN HET OPENBAAR TE VERDEDIGEN
OP WOENSDAG 24 MEI 1972 DES NAMIDDAGS TE 15.00 UUR
DOOR

J. E. WEIJERMAN

GEBOREN TE UTRECHT

1972

NV BOEKDRUKKERIJ DIJKSTRA NIEMEYER - GRONINGEN

Promotor: Prof. Dr. G. Boering

Coreferent: Dr. J. D. J. W. Bleeker

Aan mijn lieve vrouw en kinderen

INHOUD

1. ONTWIKKELING, ANATOMIE EN FUNCTIE VAN DE SINUS MAXILLARIS . . .	1
1.1. Embryologie	
1.2. Postnatale ontwikkeling	
1.3. Anatomie van de sinus maxillaris bij het volwassen individu	
1.3.1. Vorm en benige begrenzing	
1.3.2. Slijmvlies	
1.3.3. Vaatvoorziening en lymfedrainage	
1.3.4. Innervatie	
1.4. Functies	
1.5. Microbiologie	
2. VORMEN VAN SINUSITIS MAXILLARIS	11
2.1. Indeling naar etiologie	
2.1.1. Virale en bacteriële infecties	
2.1.2. Specifieke infecties	
2.2. Indeling naar pathofysiologie	
2.2.1. Pathofysiologie van de rhinogene sinusitis	
2.2.2. Pathofysiologie van de odontogene sinusitis	
3. KLINISCHE SYMPTOMEN.	19
3.1. Acute rhinogene sinusitis	
3.2. Chronische rhinogene sinusitis	
3.3. Acute odontogene sinusitis	
3.4. Chronische odontogene sinusitis	
4. HULPMIDDELEN BIJ DE DIAGNOSTIEK	21
4.1. Diaphanoscopie	
4.2. Proefpunctie en spoeling	
4.3. Sinuscopie	
5. RÖNTGENONDERZOEK	23
5.1. Opnametechnieken	
5.2. Röntgendiagnostiek	
5.3. Differentiële diagnose	
6. ETIOLOGIE	32
6.1. Inleiding	
6.2. Odontogene oorzaken	
6.2.1. Oroantrale fistels	
6.2.2. Periapicale ontstekingen	

6.2.3.	Veretterde odontogene cysten	
6.2.4.	Voortgeschreden parodontopathieën	
6.3.	Corpora aliena in de sinus maxillaris	
6.4.	Fracturen van de bovenkaak	
6.5.	Osteomyelitis van de bovenkaak	
6.6.	Complicaties na operatieve ingrepen	
6.6.1.	Verwijdering van een geretineerd element	
6.6.2.	Apexresecties en wortelkanaalbehandelingen	
6.6.3.	Alveolitis	
7.	THERAPIE VAN DE ODONTOGENE SINUSITIS MAXILLARIS	47
7.1.	Behandeling van de sinusitis	
7.1.2.	Conservatieve therapie	
7.1.2.1.	Drainage via het ostium maxillare	
7.1.2.2.	Verwijderen van exsudaat uit de sinus	
7.1.2.3.	Bestrijding van de infectie	
7.1.3.	Operatieve therapie	
7.1.3.1.	Antrostomie	
7.1.3.2.	Radicale operatie	
7.2.	Behandeling van de odontogene oorzaak	
7.2.1.	Oroantrale fistel	
7.2.1.1.	Primair sluiten	
7.2.1.2.	Sluiten met behulp van een mucosa- of mucoperiostlap	
7.2.1.3.	Sluiten door middel van bottransplantaat	
7.2.1.4.	Sluiten met behulp van allotransplantaat	
7.2.2.	Periapicale ontsteking	
7.2.3.	Veretterde odontogene cyste	
7.2.4.	Voortgeschreden parodontopathie	
7.3.	Overige oorzaken	
7.3.1.	Corpus alienum	
7.3.2.	Fracturen van de bovenkaak	
7.3.3.	Osteomyelitis	
7.3.4.	Complicaties na operatieve ingrepen	
7.3.4.1.	Verwijdering van een geretineerd element	
7.3.4.2.	Apexresectie en wortelkanaalbehandeling	
7.3.4.3.	Alveolitis	
8.	EIGEN ONDERZOEK	68
8.1.	Inleiding	
8.2.	Doel van het onderzoek	
8.3.	Diagnostiek en materiaal	
8.3.1.	Diagnostiek	
8.3.2.	Patiëntenmateriaal	
8.4.	Etiologische factoren en vormen van sinusitis	
8.5.	Bacteriologie	
8.6.	Therapie	
8.6.1.	Behandeling van de sinusitis	
8.6.2.	Behandeling van de odontogene oorzaak	

- 8.7. Behandelresultaten
 - 8.7.1. Behandelduur
 - 8.7.2. Statistische bewerking van het materiaal
 - 8.7.3. Resultaten
- 8.8. Naonderzoek
 - 8.8.1. Materiaal en methode
 - 8.8.2. Resultaten
- 8.9. Conclusies en beschouwingen

SUMMARY	83
RÉSUMÉ	88
LITERATUUR	93

Dit proefschrift werd bewerkt in de kliniek voor mondheelkunde (hoofd: Prof. Dr. G. Boering)
van het Academisch Ziekenhuis te Groningen.

VOORWOORD

Allen die op enigerlei wijze hebben meegewerkt aan de totstandkoming van dit proefschrift, betuig ik mijn oprichte dank; in het bijzonder gaat deze dank uit naar:

Mijn ouders, die ondanks het niet altijd even vlotte verloop van mijn studie mij toch de kans hebben gegeven deze te voltooien.

Prof. Dr. G. Boering voor zijn niet mis te verstane en nimmer aflatende stuwkracht, zijn opbouwende kritiek en zijn hulp en begeleiding, die de vriendschappelijke sfeer op de kliniek voor mondheelkunde bepalen.

Dr. J. D. J. W. Bleeker voor zijn begeleiding bij het vergaren van kennis over de sinusitis, voor zijn waardevolle kritiek en hulp, die mede hebben gemaakt dat dit proefschrift tot stand is gekomen.

Prof. Dr. A. G. de Wilde voor zijn waardevolle opmerkingen bij het eerste hoofdstuk.

Prof. Dr. H. N. Hadders voor het ter beschikking stellen van materiaal uit het laboratorium voor pathologische anatomie en zijn wijze kanttekeningen.

Dhr. J. Wachters voor zijn hulp bij het maken van de microfoto's.

De leden van de wetenschappelijke staf van de afdeling mondheelkunde voor hun hulp bij het verzamelen van het materiaal en het verrichten van extra werkzaamheden, waardoor het mij mogelijk werd gemaakt om aan dit proefschrift te werken.

De staf van de kliniek voor keel-, neus- en oorheelkunde voor zijn medewerking bij het verzamelen van een gedeelte van het materiaal.

Mej. E. Willemsen voor de verzorging van het tikwerk en met haar ook het administratieve en verplegend personeel van de afdeling mondheelkunde.

Dhr. W. Lange voor zijn inspanningen en waardevolle opmerkingen en voor zijn medewerking bij de vervaardiging van de foto's.

Dhr. P. J. W. Craghs voor het corrigeren van mijn ontsparingen op het gebied van de Nederlandse taal.

Mevr. A. van Dijk-van Eerden voor de vertaling van de samenvatting in het Frans.

Dhr. L. Th. van der Weele voor zijn hulp bij de statistische bewerking van het materiaal.

Al diegenen, die niet met name genoemd willen of kunnen worden, voor hun hulp bij de vele nevenwerkzaamheden en de zorg die zij daaraan hebben besteed.

Mijn vrouw en kinderen voor het geduld dat zij hebben willen opbrengen, vooral gedurende de laatste maanden.

INLEIDING

Het bestaan van een holte in de bovenkaak is reeds lang bekend. Dit blijkt onder andere uit medische geschriften der Egyptenaren stammend uit 3700-1500 v. Chr. Zij kenden de bouw van de maxilla reeds vrij goed. Een Griekse arts genaamd Claudius Galenos (131-201 n. Chr.), wonende te Rome, moet eveneens van het bestaan van een holte in de bovenkaak op de hoogte zijn geweest (Querini, 1969).

Leonardo da Vinci (1452-1519) was echter, voor zover bekend, de eerste die de sinus maxillaris beschreef en tekende (Sudhoff, 1964). Pas veel later zou de Engelse arts en anatoom Nathaniel Highmore (1613-1684) een meer gedetailleerde beschrijving van de bovenkaaksholte geven. Nu nog wordt, vooral in de Engelse literatuur, zijn naam aan de sinus maxillaris verbonden (antrum Highmori) (Formby, 1959).

Ongeveer een halve eeuw later heeft William Cowper (1666-1709) een behandeling voor het empyeem van de sinus maxillaris aangegeven. Hij extraheerde een molaar, meestal de eerste, en spoelde de sinus via een holle naald, die door de alveole in de sinus werd gedreven. Deze methode werd in 1707 ook door James Drake beschreven en wordt daarom ook wel de operatie volgens Cowper en Drake genoemd.

De naam van de Duitse arts-anatoom Heinrich Heiborn (1638-1700) mag in dit verband niet ongenoemd blijven. Vermoedelijk paste deze geleerde al eerder deze therapie toe (Querini, 1969).

De behandeling door middel van een punctie via de alveole houdt nog lang stand; Jean Jaques Joseph Serre (1759-1830), een tandarts uit de Zuidelijke Nederlanden, die echter voornamelijk in Wenen en Berlijn werkzaam was, achtte deze behandeling nog steeds de beste van alle toen bekende.

Pas veel later ontwikkelt zich in de wetenschappelijke literatuur een discussie over het voorkomen van een odontogene sinusitis, zoals blijkt uit een publicatie van Voss (1937): „Gibt es ein dentales Kieferhöhlenempyem?“. Toen men ervan overtuigd was, dat dit inderdaad zo was, kwam de vraag naar voren in welk percentage van het totale aantal sinusitiden de oorzaak odontogeen is (Fischer, 1938; Wassmund, 1939; Henning, 1941). Het is echter pas mogelijk op deze vraag een antwoord te geven als alle gegevens van patiënten met een sinusitis in een bepaald rayon centraal geregistreerd worden.

Dat de odontogene sinusitis een doelgerichte therapie behoeft, waarbij niet uitsluitend de sinusitis maxillaris maar ook de odontogene oorzaak wordt behandeld, lijdt geen twijfel.

De odontogene sinusitis verschilt in enkele opzichten van de rhinogene. De hoofdpijnklachten ontbreken veelvuldig, doordat er zelden een afsluiting van het ostium maxillare optreedt. Het röntgenonderzoek toont soms alleen een geringe slijmvliesverdikking in de recessus alveolaris.

Er zijn nog vele vragen aangaande de odontogene sinusitis, waarop in de literatuur geen duidelijk antwoord is gegeven, zoals: welke zijn de etiologische factoren voor een odontogene sinusitis? Bestaan er verscheidene vormen van odontogene sinusitis? Welke behandelwijzen staan ons ter beschikking? Bij welke vorm van sinusitis is een conservatieve en bij welke een radicale therapie geïndiceerd? Is toediening van een antibioticum gewenst, wat is het effect op de behandelduur en welk antibioticum verdient de voorkeur?

Het doel van dit onderzoek is een antwoord op enkele van deze vragen te vinden. Tevens zal een overzicht worden gegeven van de anatomie van de sinus maxillaris en de functie van het antrumslimvlies, omdat een goede kennis hiervan nodig is voor een weloverwogen therapie.

ONTWIKKELING, ANATOMIE EN FUNCTIE VAN DE SINUS MAXILLARIS

1.1. Embryologie

Het moment, waarop de sinus maxillaris bij de foetus ontstaat, wordt in de literatuur verschillend aangegeven; MAX (1966) ziet het begin van de ontwikkeling tegen het einde van de 2e intrauterine maand; anderen (HAMILTON, BOYD en MOSSMAN, 1962) zijn van mening, dat dit tijdstip vlak na de

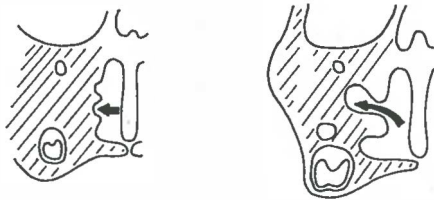


Fig. 1. Schematische voorstelling van de vorming van het infundibulum en de recessus ethmoidales (MUGNIER, A., 1964).

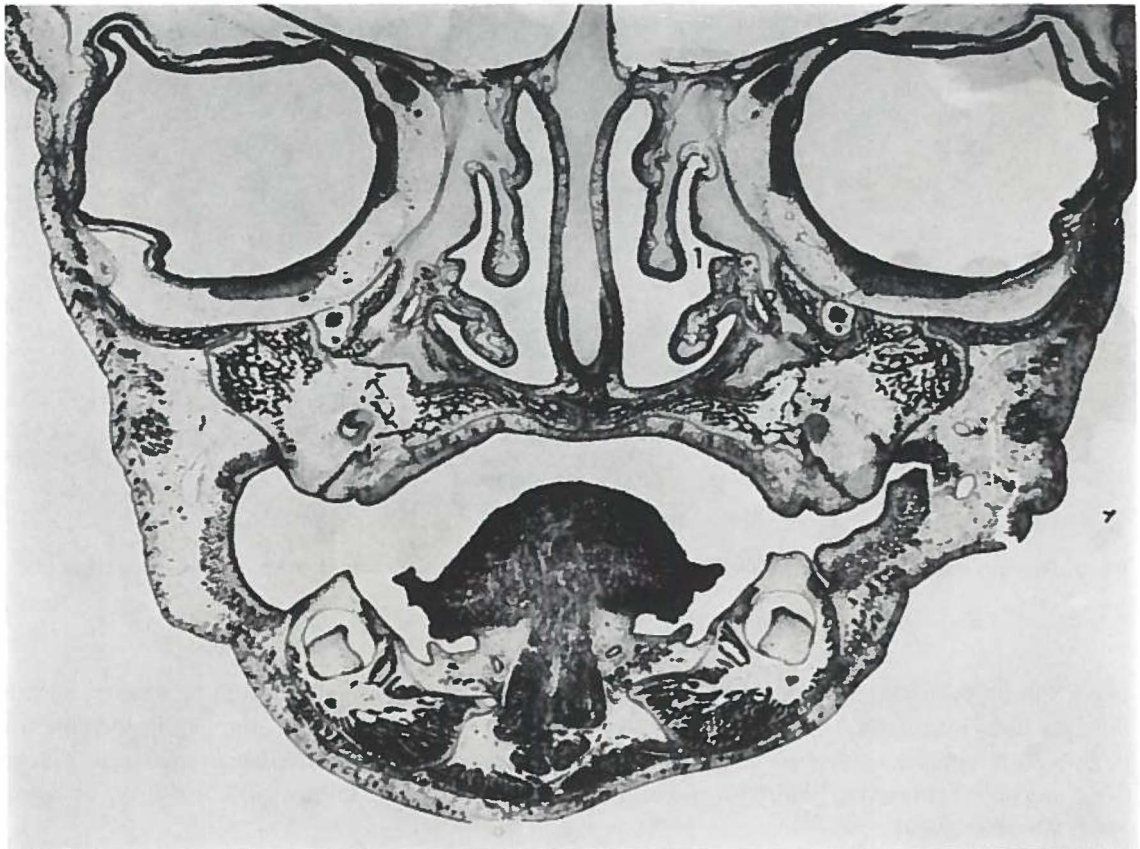


Fig. 2. Doorsnede van een embryonale schedel (14 weken). Te zien is hoe de sinus maxillaris zich uit de recessus ethmoidales ontwikkelt (1 = infundibulum en recessus ethmoidales; 2 = sinus maxillaris). (KRAUS et al., 1966).

geboorte ligt. De meeste auteurs (MUGNIER, 1964; PROVENZA, 1964; WAGEMANN, 1964; WASSON, 1964) e.a.) beschrijven hoe aan het eind van de 3e intrauterine maand een invaginatie ontstaat vanuit de recessus maxillaris van het infundibulum ethmoidale, waaruit de sinus maxillaris zich zou ontwikkelen (fig. 1 en 2).

In de middelste neusgang ontstaat in deze maand door instulping van het epitheel in de laterale wand een kleine groeve van waaruit het infundibulum ethmoidale wordt gevormd. Aan het einde van dit infundibulum vormen zich door „aftakking” twee recessus, namelijk de recessus ethmoidalis – naar craniaal uitgroeiend – en de recessus maxillaris, die zich naar caudaal uitstulpt (fig. 3). In het

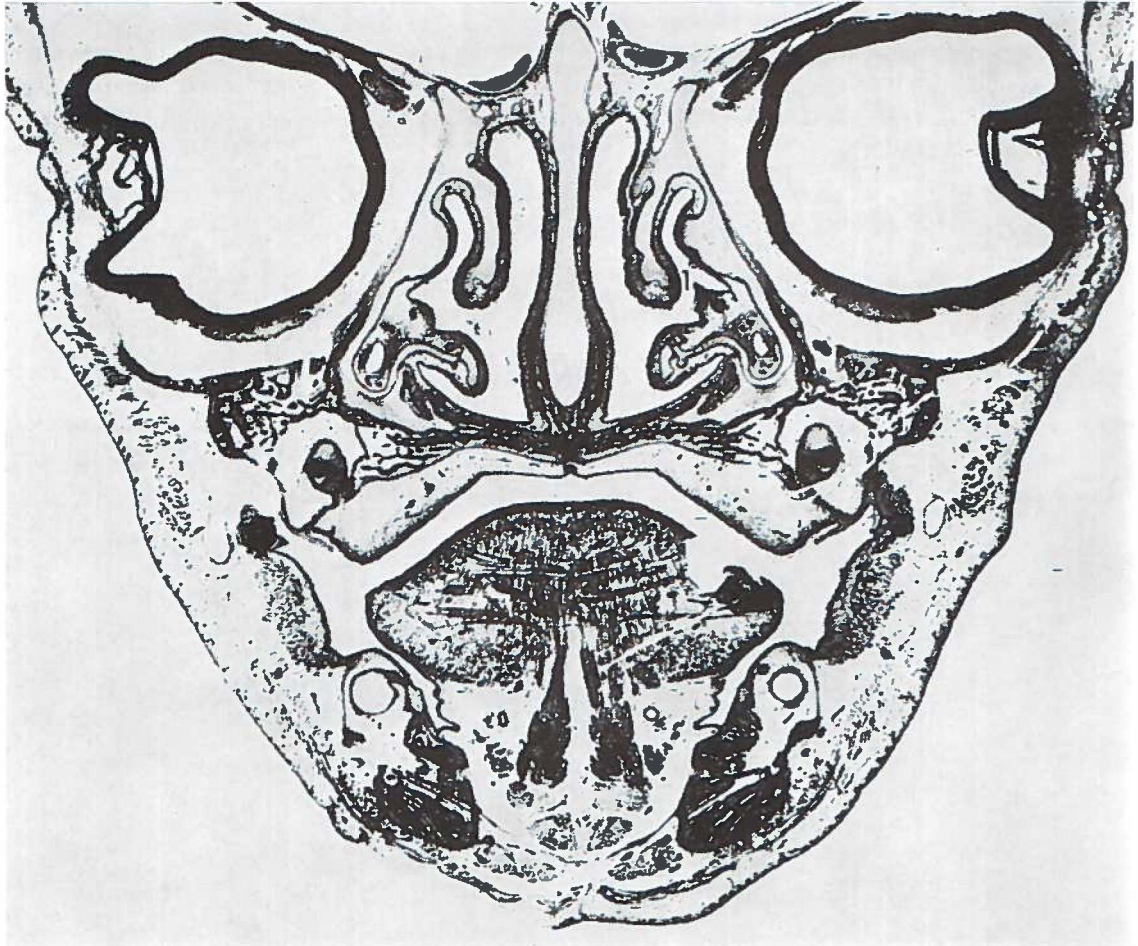

Fig. 3. De sinus maxillaris (2) breidt zich uit en wordt ronder bij een embryo van 21 weken. De recessus ethmoidales (1) is onveranderd. (KRAUS et al., 1966).

begin van de 4e intrauterine maand verschijnt, door verdergaande evaginatie van de recessus maxillaris, de sinus maxillaris. Doordat de recessus maxillaris evenals de recessus ethmoidalis, de potentie bezit zich te splitsen, is het mogelijk, dat verscheidene sinus maxillares ontstaan met verscheidene ostia maxillares (FLOTTES, 1960; HOLLINSHEAD, 1961; MUGNIER, 1964; PROVENZA, 1964; WAGEMANN, 1964; WASSON, 1969).

Van de 5e t/m 9e intrauterine maand treedt een relatieve groeistilstand op van de sinus maxillaris, waarbij de toeneming in grootte alleen wordt bepaald door de groei van de maxilla.

1.2. Postnatale ontwikkeling

Kort na de geboorte heeft de sinus maxillaris een ovoïde vorm; aan de dorsale zijde ligt de kiem van de 2e melkmolaar en lateraal de canalis infraorbitalis. De afmetingen bedragen: 7 à 8 mm in ventrodorsale richting, 3 à 4 mm in mediolaterale richting en 4 à 6 mm in craniocaudale richting (SCHAEFFER, 1955).

Op de x-foto is de sinus maxillaris nog niet als zodanig te herkennen (WASSON, 1969), hoewel in deze periode de holte luchthoudend wordt. VASILIU (1965) meent zelfs dat de pneumatisatie van de sinus reeds in de 5e intrauterine maand begint met gassen uit het bloed van de moeder. De sinus maxillaris wordt eerst 1 à 2 maanden na de geboorte op de röntgenfoto zichtbaar (WASSON, 1969). Mogelijk is deze niet eerder te herkennen door overprojectie van de tandkiemen (VASILIU, 1965) en van de relatief dikke botwanden van de sinus. Hoewel het mechanisme van het pneumatisatieproces nog niet volledig is opgehelderd, wordt aangenomen, dat het epitheel van de sinus maxillares een osteoclastische activiteit kan induceren (PROVENZA, 1964; SANDERS, 1969; e.v.a.).

Een andere theorie, onder meer verdedigd door ECKERT MÖBIUS (1938), is, dat in de spongiosa van de groeiende maxilla kleine holten zouden ontstaan, die later met elkaar en met de recessus maxillaris confluëren. De postnatale ontwikkeling is in hoofdzaak afhankelijk van de groei van de maxilla en van de ontwikkeling van de twee opeenvolgende dentities. Daarnaast kunnen pathologische processen een rol spelen; zo kan een infectie na de geboorte de groei van de sinus maxillaris ongunstig beïnvloeden (SANDERS, 1969).

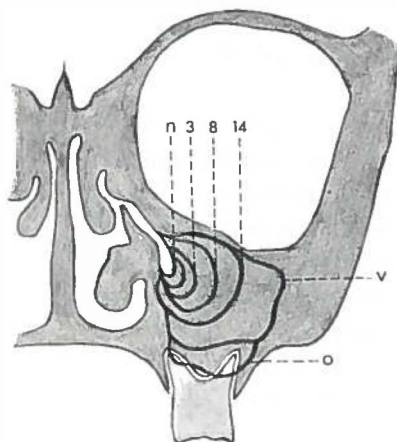


Fig. 4. Ontwikkeling van de sinus maxillaris vanaf de geboorte (n) tot de volwassen leeftijd (v) waarbij tevens enige tussenstadia zijn aangegeven, namelijk op 3-, 8- en 14-jarige leeftijd (WASSMUND, 1939).

De postnatale groei is onder te verdelen in drie periodes (fig. 4):

- a 0–3 jaar: In deze periode nemen de afmetingen van de sinus maxillaris met ongeveer 3 mm per jaar toe, voornamelijk in ventrodorsale richting. Op 3-jarige leeftijd, bij volledige doorbraak van het melkgebit, bedragen de afmetingen $23 \times 12 \times 13$ mm volgens gegevens van Onodi (WAGEMANN, 1964).
- b $\pm 3 - \pm 8$ jaar: Een periode met een relatief geringe groei, waarbij deze lijkt te worden bepaald door de groei van de aangezichtsschedel. De bodem van de sinus bevindt zich meestal boven het niveau van de neusbodem.
- c $\pm 8 - \pm 14$ jaar: Tijdens de ontwikkeling van de 2e dentitie neemt de sinus maxillaris weer belangrijk in omvang toe. De sinusbodem komt op gelijk niveau te liggen met de neusbodem. De sinus heeft nu vrijwel de volwassen afmetingen bereikt en zal alleen nog in geringe mate in volume toenemen door groei van de maxilla, bijvoorbeeld door de doorbraak van de M_3 superior. Door

verlies van een premolaar of molaar kan plaatselijk de antrumbodem nog belangrijk „uitzakken”. Soms worden na de 3e periode nog diepe recessus gevormd, onder meer in de processus alveolaris en in de processus zygomaticus maxillae.

1.3. Anatomie van de sinus maxillaris bij het volwassen individu

De sinus maxillaris is de grootste van de neusbijholten. De gemiddelde inhoud bedraagt $\pm 10 - 15 \text{ cm}^3$. De gemiddelde waarden voor mannen ($\pm 18 \text{ cm}^3$) liggen iets hoger dan voor vrouwen ($\pm 12 \text{ cm}^3$), terwijl als uitersten worden aangegeven 2 cm^3 en 30 cm^3 (WAGEMANN, 1964). Panagenesie der neusbijholten is beschreven (MOCELLIN, 1968).

1.3.1. Vorm en benige begrenzing

Doordat de sinus maxillaris vrijwel de gehele maxilla inneemt, zal over het algemeen de vorm van de sinus maxillaris overeenstemmen met die van het corpus van de maxilla. Meestal wordt het lumen vergeleken met een pyramide, waarvan de basis naar de neus gekeerd is en de top in de processus zygomaticus maxillae ligt.

De *facies anterior* is de binnenwand van de fossa canina; in dit voorvlak is een klein benig kanaaltje aanwezig ter hoogte van de apex van de bovenspidaat: het kanaal van Parinaud (PATURET, 1951).

De *facies posterior* wordt gevormd door het tuber maxillae. De benige wand scheidt de sinus van de fossa pterygopalatina.

De *facies superior* ligt tegen de orbitabodem; de dunne beenplaat, die orbita en sinus maxillaris scheidt, bevat de canalis infraorbitalis met de gelijknamige vaten en zenuwen.

De *facies inferior* wordt begrensd door de processus alveolaris. De apices van molaren en premolaren staan in nauwe relatie tot de sinus maxillaris en zijn er behalve door periodontium, periost en mucosa slechts van gescheiden door een dun laagje bot. Soms, bij een dunne sinusbodem, kan de botbekleding geheel ontbreken (fig. 5). In een kwart van de gevallen ligt de sinusbodem op het niveau van de neusbodem, meestal ligt hij echter lager (KUSTRA e.a., 1962), soms zelfs 10 mm (SANDERS, 1969).

De sinusbodem kan 15 mm dik zijn in de omgeving van M_1 superior (MEIJER, 1962). Over het algemeen is de botlaag bij de molaren het dunst (Tabel I.).

TABEL I

	C	P ₁	P ₂	M ₁	M ₂	M ₃
Gemiddelde dikte van de sinusbodem ter hoogte van verschillende elementen (waarden in mm) (MEIJER, 1962)	7,1	7,6	2,9	2,6	1,3	2,3
Gemiddelde waarden bij een lage sinusbodem (KUSTRA, 1966)	—	—	1,6	0,6—0,35	0—0,95	0,75
Gemiddelde waarden bij een sinusbodem op niveau neusbodem (KUSTRA, 1966)	—	—	2,45	2,05—2,7	2—2,75	4,3

TABEL 2

	C	P ₁	P ₂	M ₁	M ₂	M ₃
Percentages van perforaties door apices volgens KUSTRA, (1966)	—	—	0,35 %	2,19 %	2,01 %	0,53 %

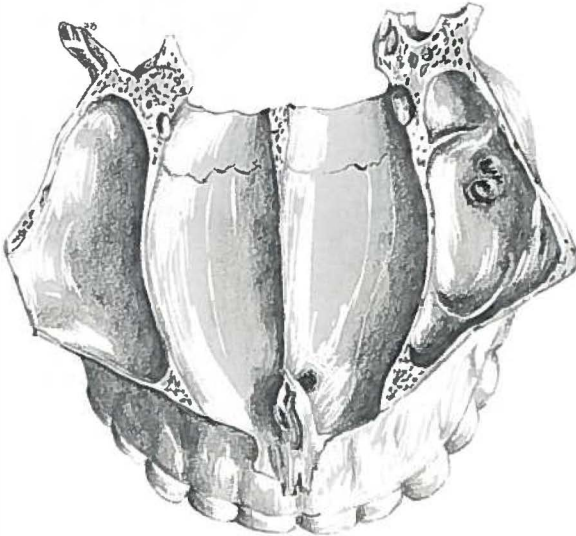


Fig. 5. Een onderbreking in de benige antrumbodem terplaatsse van de wortelpunten van de M₂ s.s. bij een volwassen schedel (SICHER, 1966).

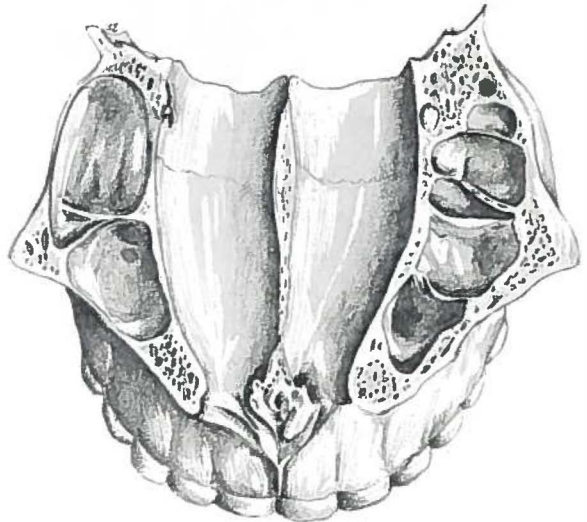


Fig. 6. Transversale botsepta in de sinus maxillaris (volwassen schedel), kunnen het opsporen van een corpus alienum bemoeilijken (SICHER, 1966).

Tussen de bodem van de sinus maxillaris en de mediale sinuswand strekken zich soms botsepta uit, die ongeveer loodrecht op de mediale sinuswand staan. De hoogte van deze septa is wisselend, maar zelden zo hoog dat de sinus in gesloten compartimenten wordt verdeeld. Deze septa zouden voorkomen op plaatsen, waar de grootste kauwkrachten op de bovenkaak worden uitgeoefend en verlopen volgens de krachtlijnen in de maxilla (SICHER, 1960). Er kunnen verscheidene septa bestaan; meestal is er maar één ter hoogte van P₂M₁, waardoor het onderste gedeelte van de sinus maxillaris in tweeën wordt gedeeld (PATURET, 1951; FLOTTES, 1960; SICHER, 1960) (fig. 6).

De *facies medialis* correspondeert met de laterale neuswand. Hierin bevindt zich de hiatus maxillaris, de verbinding tussen sinus maxillaris en neusholte (fig. 7).

Een gladbegrensd holte zonder één of meer uitbochtungen in de wanden wordt zelden aangetroffen. De afmetingen van de sinus en van de uitbochtungen variëren van persoon tot persoon, terwijl er bovendien als regel bij hetzelfde individu verschillen tussen links en rechts bestaan. De uitbochtungen, of recessus, ontstaan eerst omstreeks het 14e jaar.

Er zijn 4 recessus te onderscheiden:

Recessus zygomaticus. Deze kan in de processus zygomaticus doorlopen tot aan het o. zygomaticum.

Recessus alveolaris. Een groot deel van de processus alveolaris kan door deze uitbochtung worden ingenomen, waardoor de contouren van de radices van premolaren en molaren duidelijk zichtbaar worden.

De *recessus palatinus* treedt altijd op samen met de voorgaande, maar ligt in de processus palatinus.

Naast deze drie belangrijkste recessus komt in zeldzame gevallen een *recessus orbitalis* voor. De canalis infraorbitalis is dan duidelijk zichtbaar in het sinusdak, als een balk tegen de zoldering. Hier

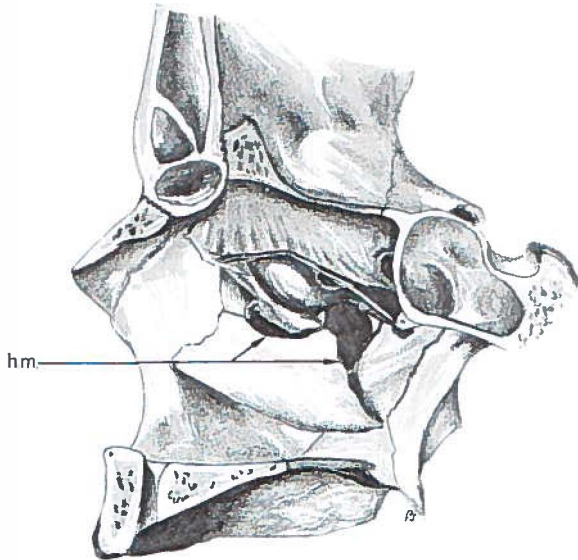


Fig. 7. Vorm en grootte van de hiatus maxillaris (h.m.) bij een volwassen schedel (WOLF-HEIDEGGER, 1962).

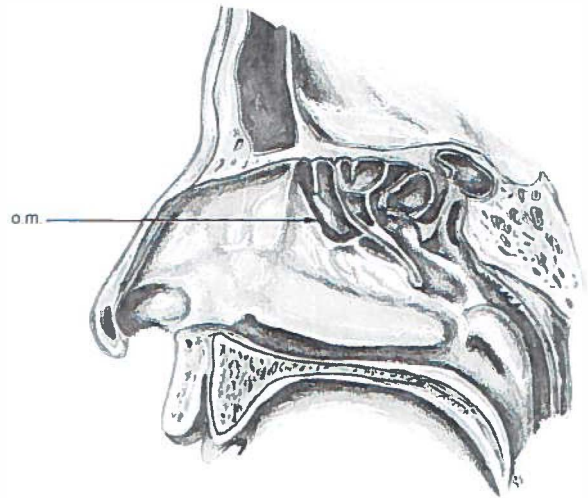


Fig. 8. De hiatus semilunaris met in de diepte het ostium maxillare, zichtbaar gemaakt door verwijdering van de middelste concha. Door sluiting van een groot deel van de hiatus semilunaris met een dubbele slijmvlieslaag is de resterende opening (het ostium maxillare) aanzienlijk kleiner (WOLF-HEIDEGGER, 1962).

kan een dehiscentie bestaan, waardoor de n.infraorbitalis in nauw contact komt met het sinusepitheel.

Al deze recessus kunnen meer of minder uitgebreid voorkomen; zelden worden alle gelijktijdig bij één sinus aangetroffen.

Door het *ostium maxillare* worden mucus en secretieproducten naar de meatus medius van de neusholte afgevoerd.

Het ostium bevindt zich hoog in de mediale sinuswand, in de buurt van het sinusdak (fig. 8). De vorm (rond tot ovaal) en de grootte van het ostium kunnen sterk uiteenlopen. De diameter kan volgens verschillende onderzoekers variëren van 1 tot 19 mm (HAJEK, 1926; SANDERS, 1969). Vaak worden verscheidene ostia aangetroffen.

Een enkele keer komt een dubbele sinus maxillaris voor; beide sinus hebben dan hun eigen ostium. De kleinste en achterste sinus mondt soms in de bovenste meatus uit, de grootste en voorste in de middelste neusgang (FLOTTE, 1960).

1.3.2. Het sinusslijmvlies

Microscopisch vertoont het sinusslijmvlies een grote overeenkomst met het neusslijmvlies.

De volgende twee lagen worden onderscheiden:

a meerrijig trilhaarepitheel met een basaalmembraan.

b tunica propria, met zenuwen, bloedvaten en sero-muqueuze kliertjes.

Op het meerrijig trilhaarepitheel rust een dun laagje mucus, $\pm 13 \mu$ dik, dat door de gecoördineerde actie van de trilharen wordt voortbewogen in de richting van het ostium (fig. 9).

Het onderliggende periost heeft een vrij stevige verbinding, zowel met de tunica propria als met de benige sinuswand.

De *tunica propria* bestaat voornamelijk uit bindweefsel met collagene en elastische vezels ingebed in een grondsubstantie. De samenstelling van de grondsubstantie, waarin gepolymeriseerde mucopoly-

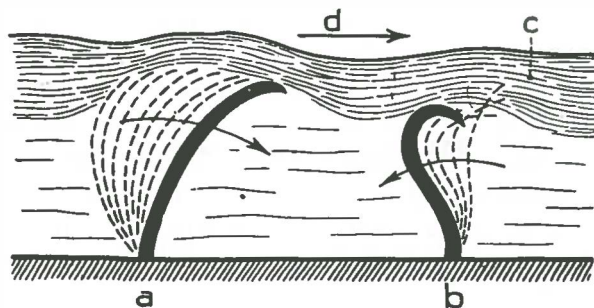


Fig. 9. Schematische voorstelling van de werking van een trilhaar. Door de actieve slag (a) wordt het 'tapis roulant' (c) in de richting van het ostium maxillare (d) getrokken. De teruggaande beweging (b) dient om weer in de actieve beginstand te komen (FLOTTEs et al., 1960).

sacchariden en enzymen een belangrijke rol spelen, is belangrijk voor de afweer tegen infecties (FLOTTEs, 1960).

Vaak worden ontstekingscellen aangetroffen, voornamelijk lymfocyten en plasmacellen en een enkele polynucleaire leucocyt. Kleine ophopingen van lymfoïde cellen komen veelvuldig voor (SANDERS, 1969). Tegen de benige begrenzing verdicht het bindweefsel zich tot periost. De in de tunica propria aanwezige slijmkiertjes zijn gemengd (sero-muqueus) of muqueus. De sero-muqueuze klierjes zijn tubuloacineus. Hun aantal is het grootst rond het ostium maxillare en neemt af naarmate de afstand tot het ostium groter wordt.

1.3.3. Vaatvoorziening, lymfedrainage

De bloedvoorziening van de sinus maxillaris geschiedt voornamelijk door de *a. sphenopalatina* (RANGA & ANDRONESCU, 1968), een eindtak van de *a. maxillaris*, en verder door de *a. alveolaris posterior*, ook wel *a. antero-alveolaris* genoemd (PATURET, 1958). Deze laatste ontspringt uit de *a. maxillaris* vlak voor de oorsprong van de *a. infraorbitalis*.

Uit de *a. infraorbitalis* ontspringt op het achtervlak van de fossa pterygopalatina een takje, dat door het bot van de tuber maxillae dringt en anastomoseert met het arteriële vaatnet in de sinus.

Tenslotte krijgt de sinus mucosa nog arterieel bloed van de *a. ethmoidalis*, de *a. facialis*, *a. palatinus* en *a. alveolaris anterior* (FLOTTEs, 1960).

Een belangrijk takje hierbij is de *a. anteromaxillaris*, een takje van de *a. angularis*, dat door de fossa canina via het kanaal van Parinaud het antrum binnendringt (PATURET, 1958).

De arteriolen van verschillende oorsprong vormen in de submucosa van de sinus maxillaris een uitgebreid capillair netwerk, waarvan de mazen dicht bij het ostium steeds kleiner worden. Een dergelijke spreiding treffen we ook aan bij de slijmkiertjes, die in de buurt van het ostium talrijker zijn dan elders in het sinuslijmvlies (RANGA en ANDRONESCU, 1968).

Evenzo bestaat er een net van *veneuzen capillairen*, die afvoeren in venuli. De venuli van de mediale wand van de sinus lopen onder het slijmvlies van het ostium naar de *v. sphenopalatina*, de venuli van de voorwand – via het kanaal van Parinaud – naar de *v. facialis* en die van het dak van de sinus naar de *vv. ethmoidales anterior* en *posterior* en vervolgens naar de *v. ophthalmica*. De venuli van bodem en achterzijde van de sinus draineren via de *v. anteromaxillaris* in de veneuze plexus pterygoideus. Tenslotte zijn er nog vele venuli, die door het bot naar de plexus pterygoideus lopen (FLOTTEs, 1960).

Het is moeilijk in de literatuur een goede beschrijving te vinden van de *lymfedrainage* van de sinus. Een overzicht vindt men in „La Physiologie des Sinus” (FLOTTEs e.a., 1960).

De lymfedrainage van de sinus begint in de interstitiële ruimten van de tunica propria van het sinus-slijmvlies. De lymfecapillairen voeren de lymfe af naar een netwerk van lymfevaten, dat vrijwel samenloopt met het arteriële capillairnet en convergeert in de richting van het ostium maxillare. De grotere afvoerende vaten lopen via de ostiumrand – enkele door de pars membranacea – naar de middelste neusgang, waar zij zich verenigen met de lymfevaten van de laterale neuswand (GRUNWALD, 1910). Vervolgens lopen deze vaten naar dorsaal over het bovenzak van de onderste en het ondervlak van de middelste concha. Alle vaten uit de neus verzamelen zich in de buurt van de tuba auditiva. De lymfe wordt verder afgevoerd via retrofaryngeale en diepe cervicale lymfeklieren (FLOTTE, 1960; SASAKI en KIRCHNER, 1967; SANDERS, 1969).

1.3.4. Innervatie van het sinusslijmvlies

De innervatie is te verdelen in:

- sensibele innervatie door takken van de n.maxillaris
- parasymphatische innervatie door vezels uit het ganglion sphenopalatinum
- orthosymphatische innervatie door vezels van het ganglion cervicale superior via de plexus sympathicus caroticus externus

De *sensibele innervatie* van het slijmvlies van de neus en van de bijholten geschiedt onder andere via de n.sphenopalatinus. Deze begeleidt de a.sphenopalatina door het gelijknamige kanaal na het ganglion sphenopalatinum te hebben gepasseerd. De zenuw splitst zich in verscheidene takken, waarvan er twee naar de meatus medius lopen, die het slijmvlies ter plaatse verzorgen en takjes afgeven voornamelijk naar het slijmvlies van de mediale sinuswand en het sinusdak. Het slijmvlies van de sinus wordt bovendien geïnnerveerd door takken van de n.infraorbitalis, namelijk de n.alveolaris superior posterior, -medius en -anterior. Deze drie zenuwen lopen door kleine kanaaltjes in de achterwand van de sinus (n.alveolaris superior posterior), in het dak en in de voorwand (n.alveolaris superior medius en anterior) en vormen de plexus dentalis superior, van waaruit respectievelijk de molaren, de premolaren, de hoektand en incisieven worden geïnnerveerd (fig. 10). Tevens geven zij tijdens hun verloop in de sinus maxillariswand kleine sensibele takjes af naar het sinusslijmvlies, waardoor de achterwand, de bodem en de voorwand worden verzorgd. De kanaaltjes, waarin deze zenuwen liggen, vertonen veelvuldig een dehiscentie en zijn in wezen vaak niet meer dan een impressie in de botwand. Het zenuwtakje is dan alleen nog bedekt door slijmvlies en periost.

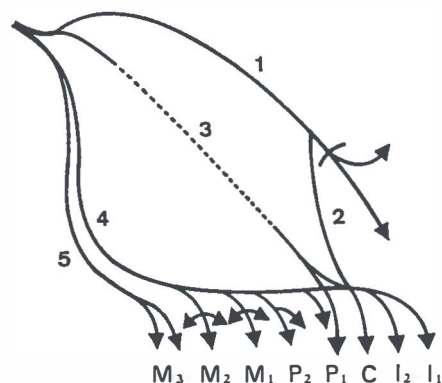


Fig. 10. Schematische voorstelling van de innervatie van de gebitselementen door de plexus dentalis superior in de wand van de sinus maxillaris. Het is vooral de n. alveolaris superior anterior (3) die bij een radicale operatie van de sinus maxillaris onderbroken kan worden, eventueel ook takjes van de n. infraorbitalis (2). De n. alveolaris superior medius (4) en de n. alveolaris superior posterior (5) verlopen hiervoor te ver dorsaal (FLOTTE et al., 1960).

De *parasymphatische innervatie* geschiedt vanuit een hersenkern, die in en achter de kern van de n. facialis ligt. De vezels lopen met de stam van de n. facialis mee. In het ganglion geniculi verlaat de n. intermedius, met de parasymphatische vezels van neus en sinusslijmvlies, de n. facialis. Met o.a. orthosymphatische vezels, die van de plexus caroticus komen (n. petrosus profunda), vormen de de parasymphatische vezels de n. petrosus superficialis major, die naar het ganglion sphenopalatinum verloopt. De orthosymphatische vezels passeren dit ganglion, de parasymphatische „schakelen” in het ganglion en lopen daarna verder mee met takken van de a. maxillaris, zoals de a. sphenopalatina, naar slijmkiertjes en bloedvaten in het slijmvlies van de neus en de sinus. Prikkeling van de parasymphatische vezels bewerkstelligt secretie en vasodilatatie.

De *orthosymphatische vezels* ontstaan uit de sympathische grensstreng die voor het ruggemerg ligt ter hoogte van Th 1–5. Zij volgen de cervicale grensstreng tot aan het ganglion superior, waarna de postganglionaire vezels de plexus caroticus vormen.

Van hieruit loopt een gedeelte als n. petrosus prof. naar het ganglion sphenopalatinum, terwijl een ander gedeelte eerst met de n. maxillaris en later met de n. pterygopalatinus meeloopt. Deze vezels regelen samen met de parasymphatische vezels de secretie van de kliertjes in het slijmvlies van neus en bijholten. Over de exacte functie van de sympathische vezels tast men nog in het duister (WAGEMANN, 1964).

1.4. Functies van de sinus maxillaris en van het slijmvlies

De sinus maxillares vormen een belangrijk element in de bouw van het faciale skelet. Zij geven de bovenkaak een lichte constructie; met een minimum aan materiaal wordt een maximum aan sterkte verkregen.

Door de aanwezigheid van de holtes in het bot is zeker een gewichtsbesparing verkregen, maar deze bedraagt bij de mens niet meer dan 1 % van het totale gewicht van het hoofd. Toch suggereert de enorme pneumatisatie in de schedel van giraffes, olifanten en vogels tegenover de massieve schedel van bijvoorbeeld de krokodil, dat gewichtsbesparing wel een verklaring voor de holtevorming zou kunnen zijn.

Over het algemeen worden aan de bovenste luchtwegen drie functies toegekend, namelijk verwarming en bevochtiging van de ademhalingslucht, klankvorming en reuk. De sinus maxillaris speelt bij de laatste geen rol.

Wat de klankvorming betreft, heeft de sinus maxillaris een duidelijke invloed op de waarneming van de eigen stem. Patiënten met een sinusitis vertellen vaak dat de stem veranderd is. Voor een buitenstaander hoeft dit echter niet waarneembaar te zijn.

Het lijkt niet logisch te veronderstellen dat de sinus maxillaris op enigerlei wijze deelneemt aan de ademhaling. De theorie, dat de sinus mee zou helpen de lucht te verwarmen en te bevochtigen, is aanvechtbaar. Het ostium maxillare is in het algemeen zo smal en relatief lang, dat de hoeveelheid lucht, die bij de ademhaling het ostium passeert, zeer gering zal zijn. Wel is dit voldoende om een gedeelte van de lucht in de sinus maxillaris te „verversen”, dat wil zeggen uit te wisselen tegen zuurstofrijke lucht.

De drainage van de sinus maxillaris geschiedt door de activiteit van de cilia op de epitheelcellen van het slijmvlies. Deze trilharen, die met een frequentie van 9–12 slagen per seconde de slijmfilm verplaatsen, werken zeer gecoördineerd en trekken de mucus met ingevangen micro-organismen en kleine corpora aliena, in de richting van het ostium, vanwaar deze door de middelste neusgang naar de nasofarynx wordt afgevoerd. De snelheid waarmee dit gebeurt, is volgens PROETZ 1 à 1,5 cm per minuut; deze neemt in de richting van het ostium toe (VADRE en GUILLERM, 1960).

1.5. Microbiologie van de sinus maxillaris

Vele onderzoekers hebben zich beziggehouden met bacteriologisch onderzoek van de sinus maxillaris in pathologische toestand en slechts weinigen met de microbiologie van de gezonde sinus.

De resultaten van deze laatste onderzoeken vertonen in zoverre veel overeenkomst, dat de inhoud van de gezonde sinus in een hoog percentage steriel blijkt te zijn (SANDERS, 1969).

Zo vond LINTON (1930) bij een onderzoek van 26 kadavers in 74 % der gevallen een steriele sinus. ASHLEY en FRICKS (1930) stellen, dat de sinus maxillaris in gezonde toestand geen micro-organismen bevat. JENSSEN (1933) vond ook slechts in een laag percentage van de onderzochte personen micro-organismen in de sinus maxillaris en noemt dit fysiologisch. De meest gevonden micro-organismen zijn staphylococcus aureus, soms pneumococcon en streptococcon. Meestal is maar één soort aanwezig; menginfecties komen weinig voor.

VORMEN VAN SINUSITIS MAXILLARIS

De verschillende vormen van sinusitis maxillaris kunnen worden ingedeeld naar hun etiologie of naar hun pathofysiologie. Van beide indelingen wordt een goed overzicht gegeven door NAUMANN (1966) en KÖHN (1969).

2.1. Indeling naar etiologie

2.1.1. Virale en bacteriële infecties

Een rhinogene sinusitis wordt in de meeste gevallen voorafgegaan door een *virusinfectie*. Op elk respiratoir virusinfect zal het neusslijmvlies in meerdere of mindere mate reageren met een zwelling. Een belemmering van de normale passage via het ostium vormt een predispositie voor een sinusitis. Als oorzaak voor deze passagebelemmering kunnen vervolgens worden genoemd pathologische condities in neus of bijholten, die in of buiten de sinus een verdikking van het slijmvlies rond het ostium geven; verder anatomische variaties in de neusholten, b.v. een deviatie van het neustussenschot, die de doorgankelijkheid van het ostium ongunstig beïnvloeden en daarmee de drainage en ventilatie van het antrum.

Het is echter vooral de secundaire *bacteriële infectie* van het slijmvlies, die het ziektebeeld bepaalt.

Een andere pathologische conditie, die tot een sinusitis predisponeert, is het *allergische slijmvlies* (GUERIER, 1958; SANDERS, 1969). KÖHN (1969) stelt: „die Rhinitis ist in erster Linie ein allergisches Problem, die Sinusitis ein bakterielles”.

Op etiologische gronden zouden we de volgende indeling kunnen maken:

- a *Primaire sinusitis*, waarbij anatomische afwijkingen en functiestoornissen op de voorgrond staan. De oorzaak ligt in een drainage of ventilatiestoornis van de sinus. Het trauma en het corpus alienum in de sinus behoren eveneens tot deze groep.
- b *Secundaire sinusitis*, waarvan de oorzaak is een voortgeleide infectie, bijvoorbeeld vanuit de neusholte. Verder worden hiertoe gerekend: infecties, uitgaande van ontstekingen in de omgeving, zoals een odontogene ontsteking of een osteomyelitis, en hematogene infecties.

2.1.2. Specifieke infecties

Naast de bovengenoemde banale infecties kunnen ook specifieke ontstekingen van de sinus maxillaris voorkomen. Zo werd tuberculose beschreven, o.a. door THOMAS en GAILLARD (1951) en SCHMIDT (1956). Syphilis, met name gummeuze afwijkingen, werd onder meer vermeld door ZIPPEL (1957). Schimmelinfecties, die zich kenmerken door sterk foetide, groen gekleurd exsudaat, komen zeer zelden voor (ANDERSEN en STENDERUP, 1956; SCHMIDT, 1959). Deze specifieke infecties zijn onder meer uitgebreid beschreven door TERRACOL & AUBRY (1964).

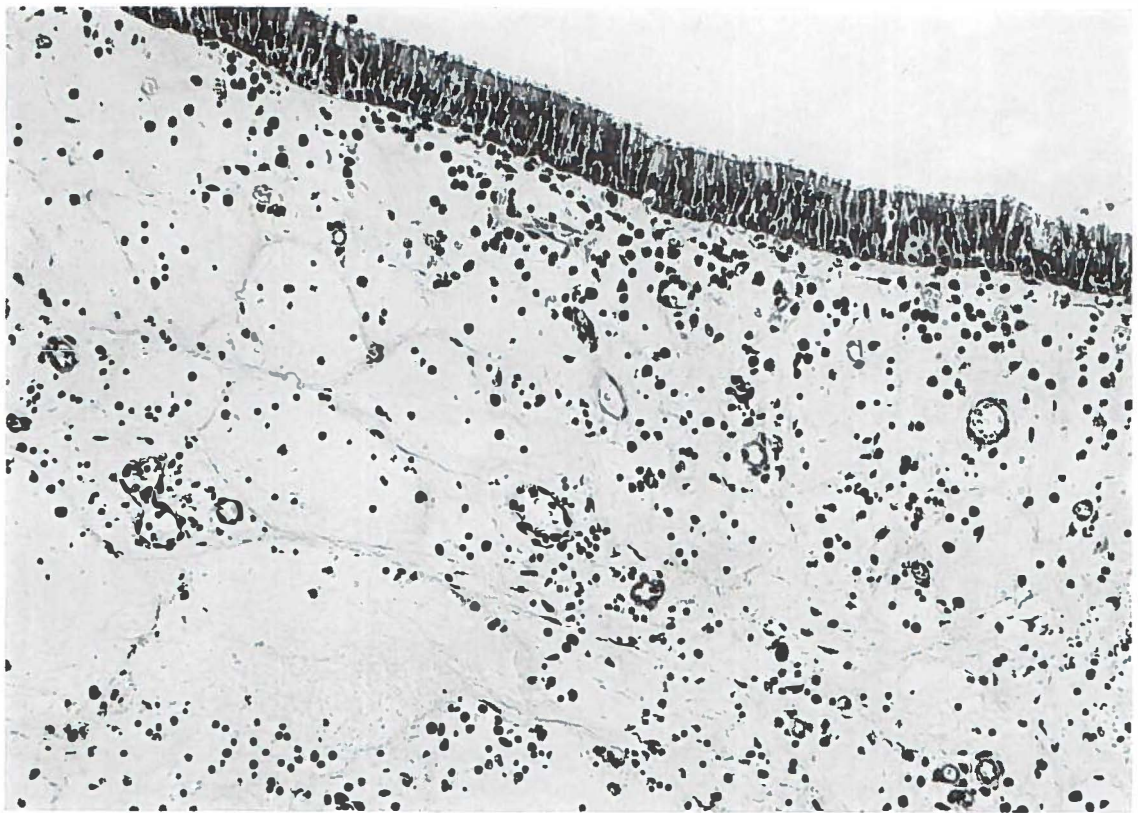


Fig. 11a. Slijmvlies van de sinus maxillaris. Er is uitgebreid oedeem met verspreid segmentkernige en mononucleaire infiltraatcellen. Het beeld is dat van sinusitis acuta (H.E. 200 ×)

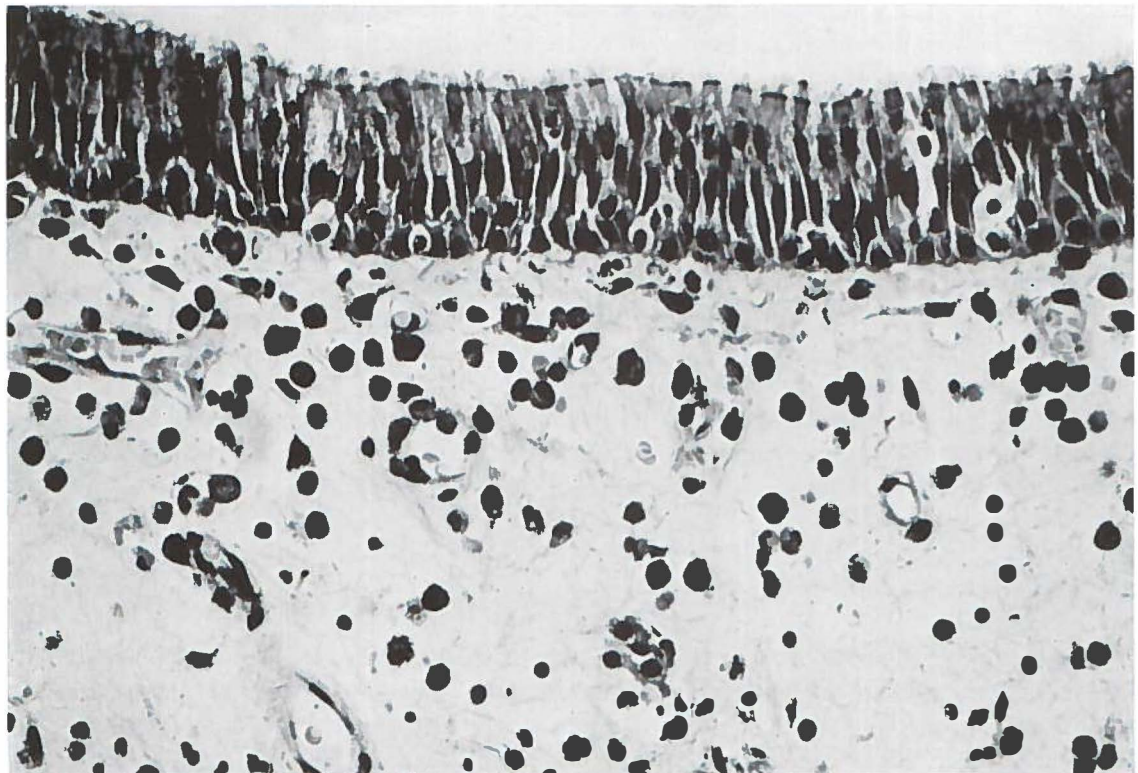


Fig. 11b. Detail van 11a. Het bekleedende epitheel is geheel intact. Tussen de epitheelcellen liggen enkele infiltraatcellen, waaronder eosinofiele leucocyten. In het oedemateuze bindweefsel onder het bekleedende epitheel bevinden zich gedilateerde vaatjes en infiltraatcellen. Onder de mononucleairen komen plasmacellen voor. (H.E. 500 ×).

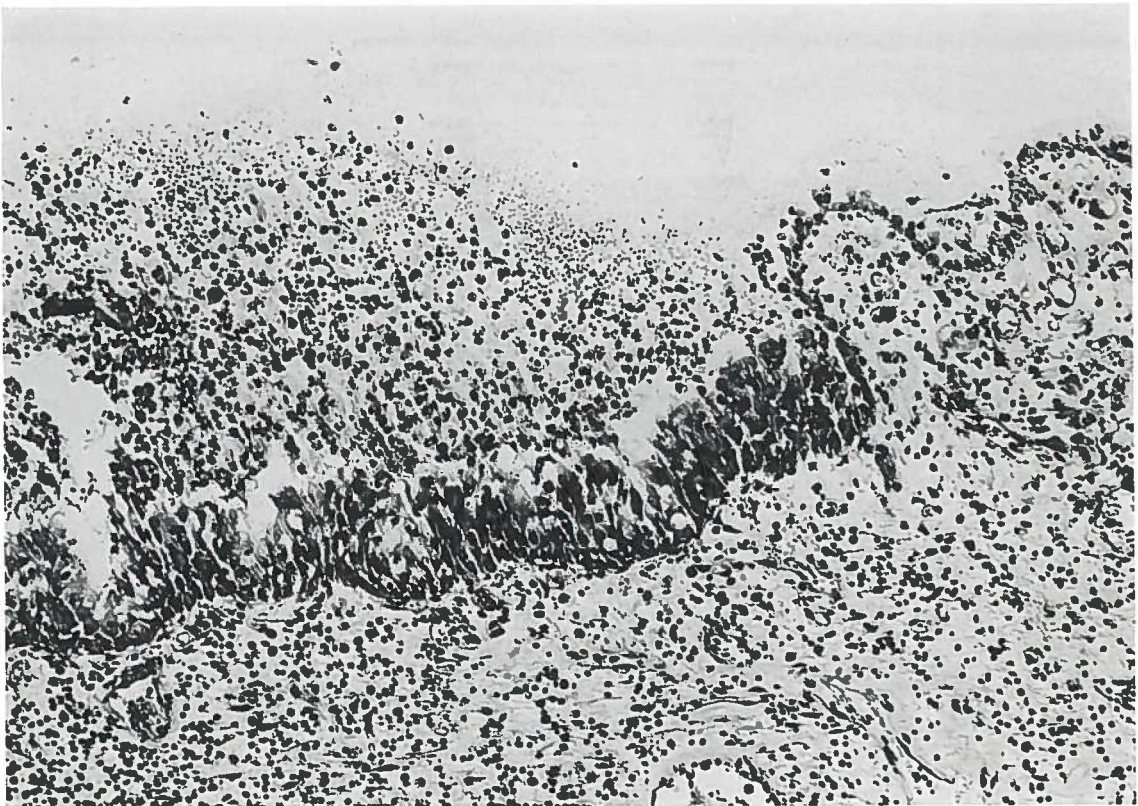


Fig. 12a. Slijmvlies sinus maxillaris. Er is veel infiltraat in het oedemateuze bindweefsel en – zij het minder – in het epitheel. Een gedeelte van het epitheel is afgestoten; de basale laag is behouden. In de sinus zelf ligt een groot aantal ontstekingscellen. Het beeld is dat van sinusitis purulenta. (H.E. 200 \times).

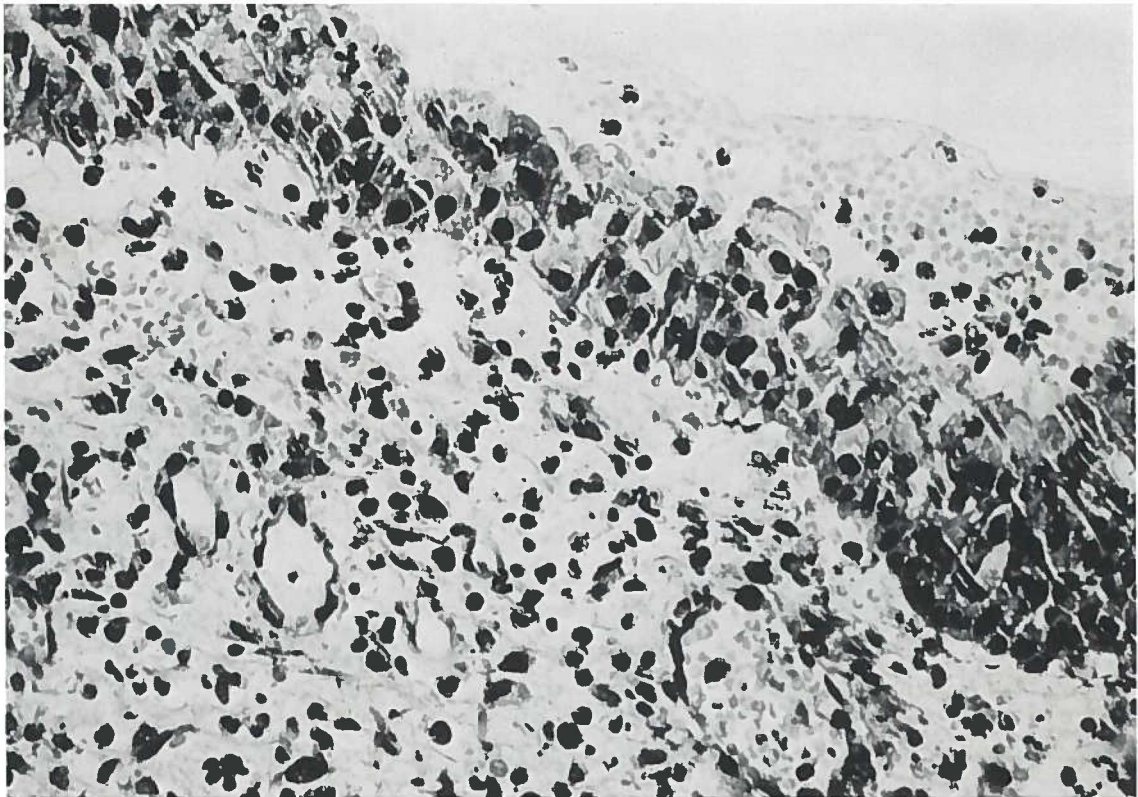


Fig. 12b. Detail van 12a. In het oedemateuze bindweefsel onder het epitheel liggen behalve infiltraatcellen ook erythrocyten. In de sinus bevinden zich eveneens erythrocyten (H.E. 500 \times).

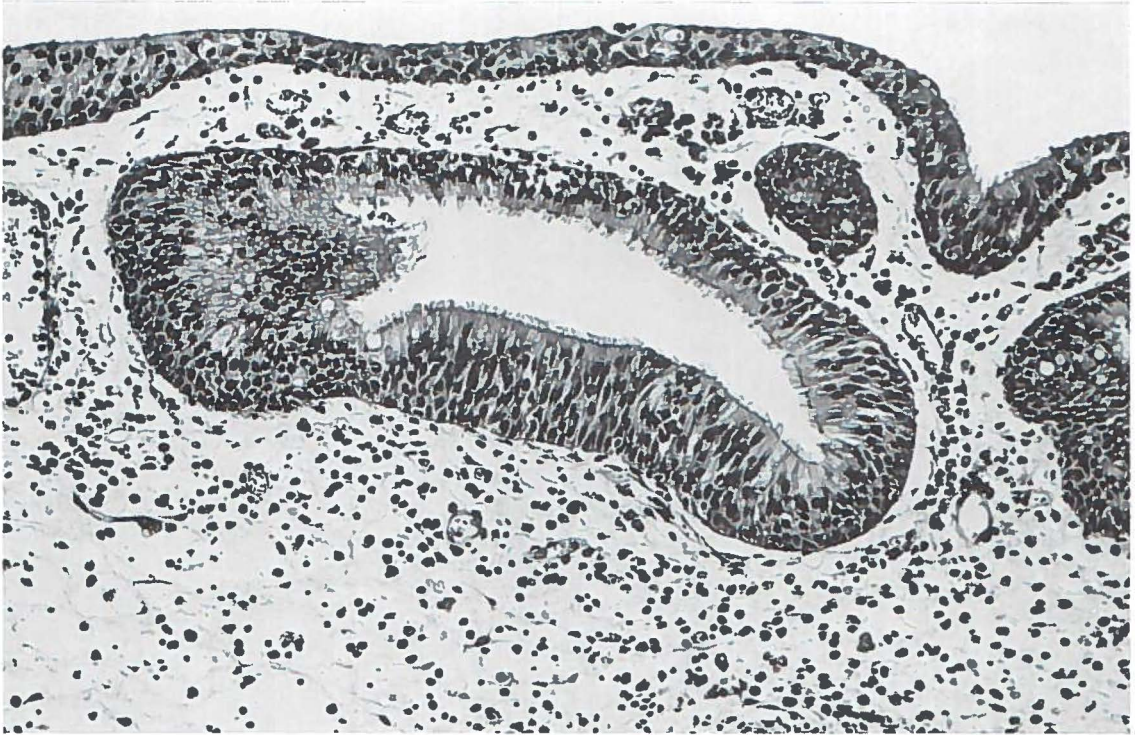

Fig. 13a. Slijmvlies van de sinus maxillaris. Het bekleedende epitheel toont gedeeltelijk een vrijwel normaal beeld met trilharen. Er zijn echter ook gebieden met metaplastisch epitheel zonder trilharen. In het oedemateuze bindweefsel onder het epitheel ligt een infiltraat van overwegend mononucleairen. Het beeld is dat van metaplasie bij een sinusitis chronica. (H.E. 200 \times).

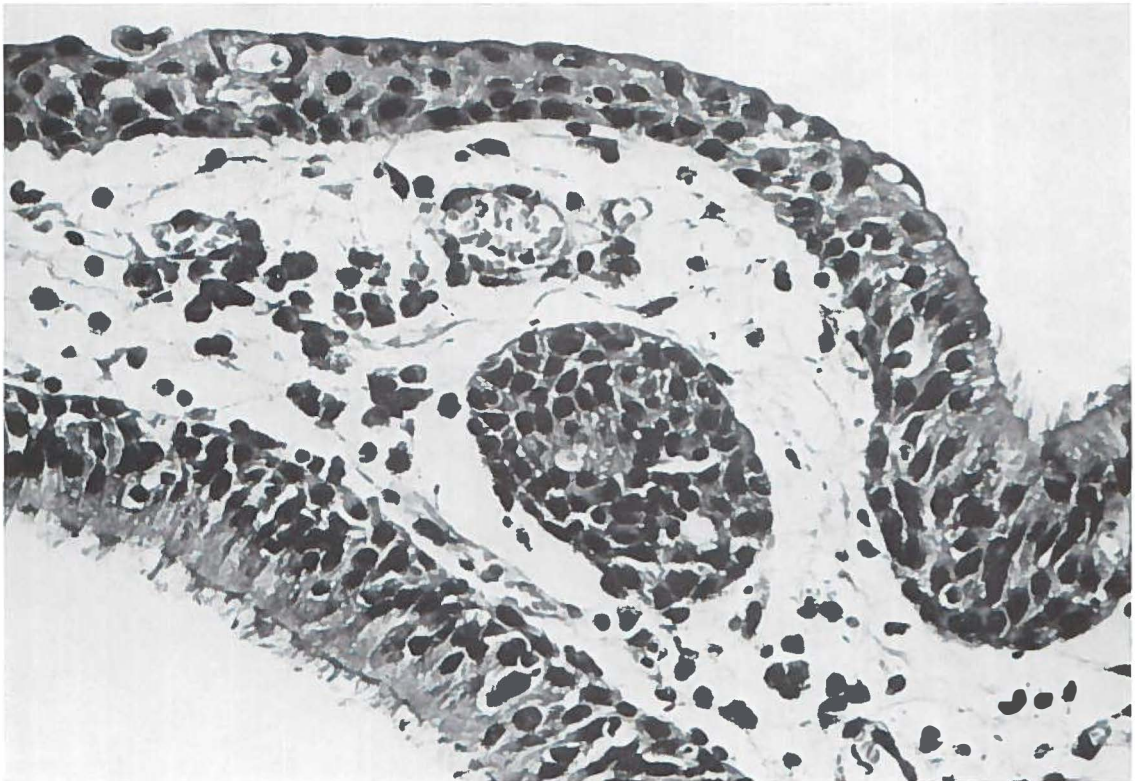


Fig. 13b. Detail van 13a. De metaplasie van het cilinderepitheel gaat in de richting van plaveicelachtige cellen met verlies van trilharen. (H.E. 500 \times).

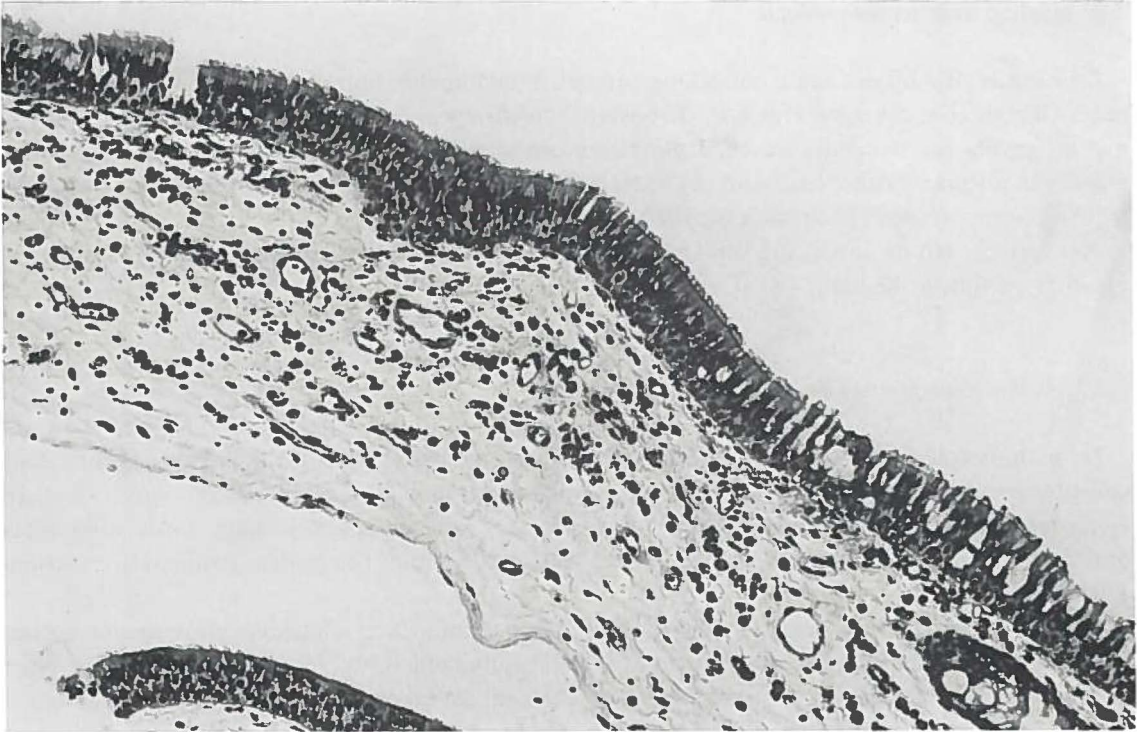


Fig. 14a. Slijmvlies van de sinus maxillaris. In het bekleedende epitheel komen slijmbekercellen voor. Het onder het epitheel gelegen bindweefsel is matig oedemateus en bevat een infiltraat van overwegend mononucleairen. Het beeld is dat van sinusitis chronica met vorming van slijmbekercellen. (H.E. 200 \times).

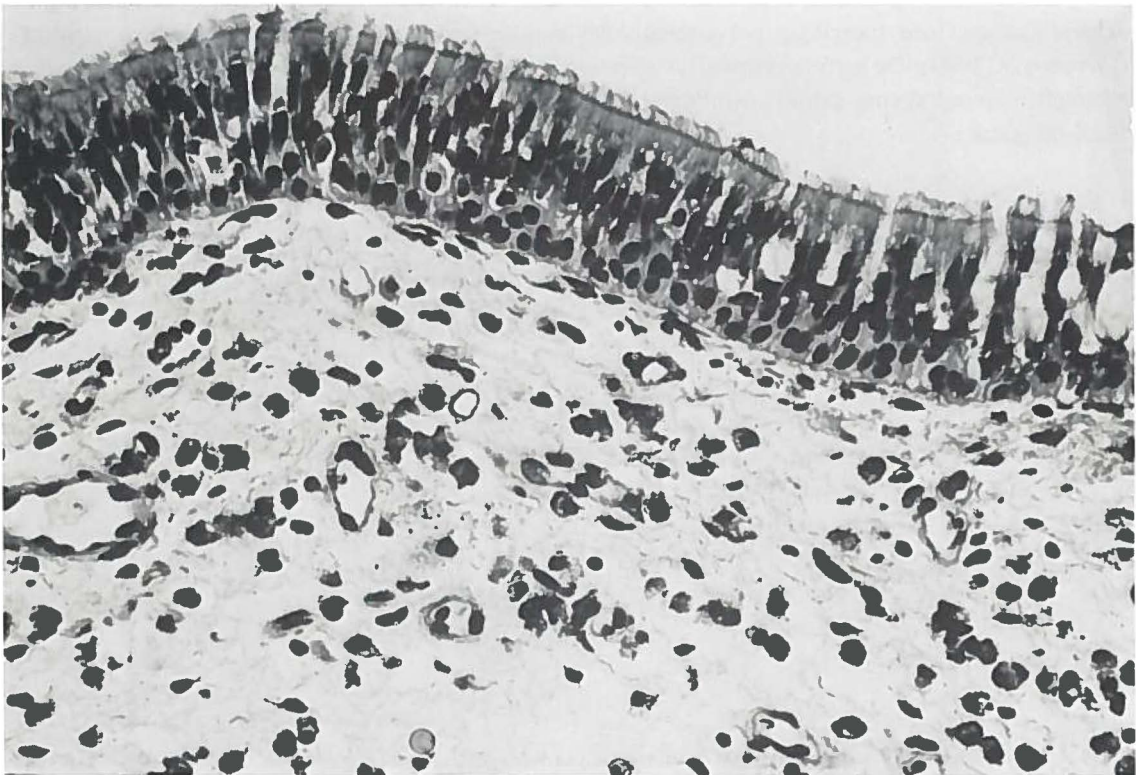


Fig. 14b. Detail 14a. In het bekleedende epitheel bevinden zich slijmbekercellen en enkele infiltraatcellen. (H.E. 500 \times).

2.2. Indeling naar pathofysiologie

De reacties, die bij een acute ontsteking van het sinusslijmvlies optreden, zijn dezelfde als die van acute slijmvliesontstekingen elders in de bovenste luchtwegen. Er ontstaat eerst een vasoconstrictie met als gevolg een ischemie. Na ca. 1 uur treedt een vasodilatatie op met een veneuze stase. Op de plaats van infectie vormt zich een lokaal oedeem. Tenslotte zullen bloedcellen uit de vaten in de interstitiële ruimten treden (FLOTTES, e.a., 1960).

Het verloop van de ontsteking kan acuut of chronisch zijn en het exsudaat kan zowel overwegend uit slijm als uit pus bestaan.

2.2.1. Pathofysiologie van de rhinogene sinusitis

De pathofysiologie van de *rhinogene sinusitis* wordt bepaald door de aard van de verwekker en door constitutionele factoren bij de patiënt (allergie, mucoviscidose, etc.). Zo blijft bij een *infectie met een epitheliotroopvirus*, b.v. het influenzavirus de basale laag van het epitheel intact. In de submucosa ontstaan hyperemie, oedeem en infiltratie met een gering aantal rondcellen, eosinofielen, plasmacellen en mestcellen.

Bij *superinfectie* bijvoorbeeld met *Haemophilus influenzae* of met verschillende typen pneumococci treedt een leucocyteninfiltraat op in de tunica propria en in het epitheel (KÖHN, 1969) (fig. 11). Naar het sinuslumen wordt een purulent exsudaat afgescheiden, dat bij een afsluiting van het ostium maxillare tot een sinusempeem kan leiden. De basale cellaag van het epitheel blijft ook hier intact.

Bij een *stafylococceninfectie* kan echter een aanzienlijke destructie van het epitheel optreden (fig. 12) met ulceratie van het slijmvlies en purulente afscheiding.

Bij de *chronische purulente sinusitis* treffen we soms, naast gebieden met normaal trilhaarepitheel, velden aan met een meerlagig plaveiselepitheel zonder verhoorning (epitheelmetaplasie) (OPPIHOFER, 1909). De lamina propria is oedemateus verdikt; er is rondcelinfiltratie met plasmacellen, mestcellen en een gering aantal eosinofielen. Bij genezing is een volledig herstel van het trilhaarepitheel mogelijk.

De *chronisch catarrale sinusitis* wordt gekenmerkt door een intact epitheel met relatief veel slijmbekercellen (fig. 14). De lamina propria is sterk oedemateus verdikt; er bestaat een neiging tot poliepvorming, vaak is er een allergie in het spel (NAUMANN, 1964; ECKERT MÖBIUS, 1968).

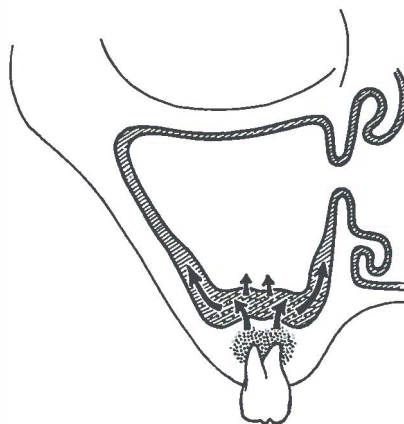


Fig. 15. Schematische voorstelling van begin en uitbreiding van de ontsteking bij een sinusitis maxillaris van odontogene oorsprong (TERRACOL en AUBRY, 1964).

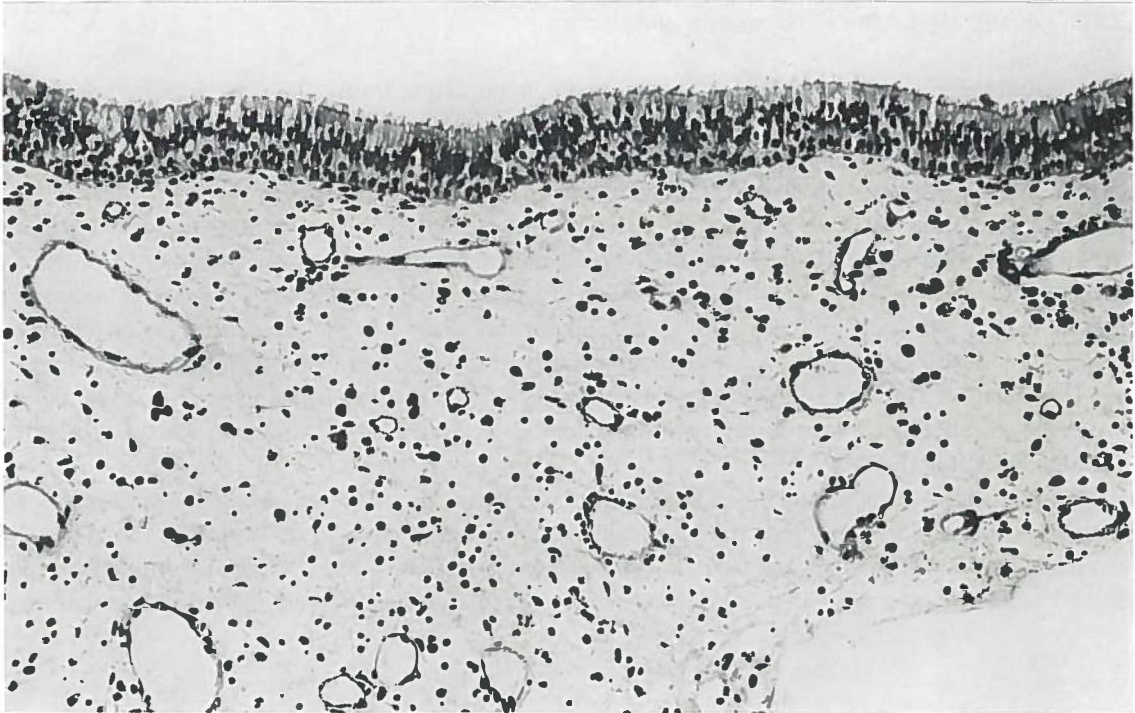


Fig. 16a. Slijmvlies van de sinus maxillaris. Het bekleedende epitheel bevat enkele infiltraatcellen, voornamelijk mononucleairen. Het eronder gelegen bindweefsel is matig oedemateus. Er is een infiltraat van mononucleairen en segmentkernigen. De mononucleairen overwegen. Het beeld is dat van sinusitis subacuta. (H.E. 200 \times).

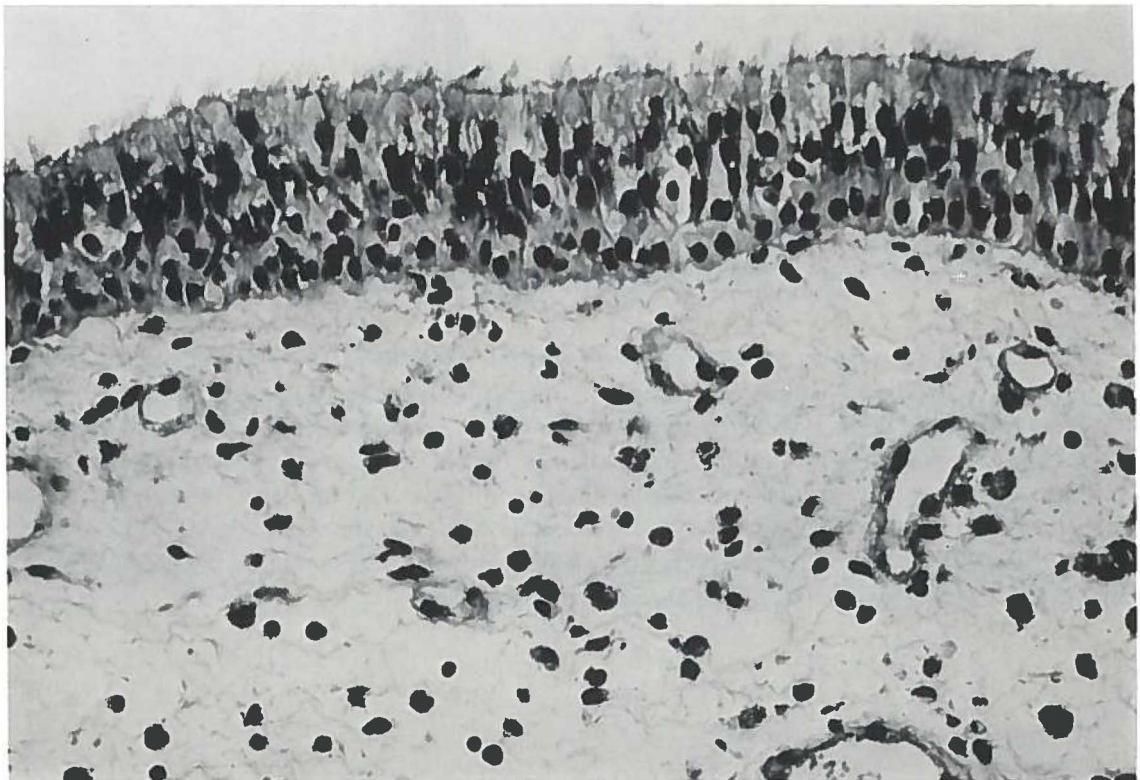


Fig. 16b. Detail van 16a. Onder de polynucleairen bevinden zich enkele eosinofielen. Deze kunnen wijzen op een kort geleden doorgemaakte acute exacerbatie van een chronische sinusitis. (H.E. 500 \times).

2.2.2. Pathofysiologie van de odontogene sinusitis

De odontogene sinusitis behoort tot de groep van de purulente sinusitiden. Het verschil tussen een odontogene en een rhinogene etterige sinusitis kan als volgt worden omschreven:

De *odontogene sinusitis* begint als uitbreiding van een lokaal ontstekingsproces en zal primair slijmvliesveranderingen geven op de antrumbodem (fig. 15) (*sinusitis concomitans*, LORENZ, 1954).

Bij een uitbreiding over de rest van het sinuslijmvlies komt het meestal laat tot een afsluiting van het ostium. Slechts in een minderheid van de gevallen zal de drainage dan ook belemmerd worden als gevolg van oedeem van het slijmvlies in dit gebied of – in een veel later stadium – door poliepvorming.

Het lang open blijven van het ostium is mogelijk de verklaring voor de klinische ervaring, dat zelfs een acute sinusitis maxillaris van odontogene oorsprong vaak met betrekkelijk geringe of zelfs zonder duidelijke klachten kan verlopen (VAN ALYEA, 1951). Hierdoor is het mogelijk dat vele odontogene sinusitiden zich reeds in een chronisch stadium bevinden, op het moment dat de patiënt ter behandeling komt (fig. 16).

Bij de *rhinogene sinusitis maxillaris* daarentegen, die vanuit de neusholte of langs hematogene weg ontstaat en waarbij het hele sinuslijmvlies betrokken is, treedt reeds in de beginfase een afsluiting van het ostium op (fig. 17) (FLOTTE e.a., 1960). Hierdoor zullen in een vroeger stadium belangrijke drukverschillen tussen sinus en neusholte kunnen optreden, die gepaard gaan met hoofdpijnklahten.

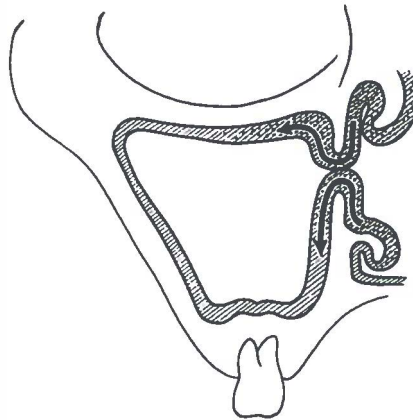


Fig. 17. Schematische weergave van begin en uitbreiding van een rhinogene sinusitis. Het ostium maxillare kan in een vroeg stadium al gesloten zijn (TERRACOL en AUBRY, 1964).

Tenslotte moet nog worden vermeld, dat er *mengvormen* van rhinogene en odontogene sinusitiden bestaan. Een reeds lang bestaande en vrijwel symptomeloos verlopende chronische rhinogene sinusitis, b.v. een poliepeuze vorm, kan ten gevolge van een periapicale ontsteking acuut exacerberen. De kans is dan zeer groot dat het exsudaat matig tot sterk foetide is, waardoor gemakkelijk de primaire oorzaak over het hoofd wordt gezien, doordat alleen wordt gezocht naar een odontogene oorzaak.

De therapie zal hierdoor niet causaal en daardoor niet afdoende zijn. Omgekeerd kan het ook gebeuren dat een primair odontogene oorzaak over het hoofd wordt gezien, waardoor na een aanvankelijk misschien succesvolle behandeling een recidief kan optreden.

KLINISCHE SYMPTOMEN

In de moderne literatuur is zowel de beschrijving van het ziektebeeld en de symptomatologie van de rhinogene als van de odontogene sinusitis nogal eens onvolledig (SANDERS, 1969; ZAWADSKI, 1969). NAUMANN (1964) geeft wel een duidelijk overzicht, doch voor de beschrijving van de odontogene sinusitis verwijst hij naar LOEBELL (1964), die de klinische verschijnselen van dit ziektebeeld echter nauwelijks noemt. KILLEY en KAY (1967), ECKERT MÖBIUS (1968) en MALONEY en DOKU (1968) schetsen een duidelijk beeld van de symptomen. Een goede en uitgebreide beschrijving is te vinden bij WASSMUND (1939).

De bij een odontogene sinusitis maxillaris optredende symptomen zijn gedeeltelijk dezelfde als die van een rhinogene sinusitis. Veelal zijn de verschijnselen bij de odontogene sinusitis echter milder van aard; ze ontbreken soms goeddeels of zelfs geheel. Dit laatste is het geval bij een lokale reactie van het antrumslijmvlies op een chronische apicale of parodontale ontsteking. Ook bij een sinusitis, ontstaan ten gevolge van een oroantrale fistel na de extractie van een gebitselement, zijn de klachten in de regel slechts gering.

3.1. Acute rhinogene sinusitis

Aan het ziektebeeld van de acute rhinogene sinusitis maxillaris gaan vaak enkele dagen met een gevoel van algemene malaise vooraf. De patiënt klaagt over moeheid, lusteloosheid en gebrek aan eetlust en heeft vaak temperatuurverhoging. Daarna treedt een drukkende, soms bonzende pijn in de buurt van het oog of van beide ogen op, vooral bij bukken of na inspanning (MALONEY en DOKU, 1968). Deze klachten zijn 's morgens vroeg na het opstaan het ergst en nemen meestal in de loop van de dag af. De lokalisatie van de pijn is vaag, soms boven het oog, soms onder het oog. In een betrekkelijk groot deel van de gevallen wordt de pijn als kiespijn aangegeven. In enkele gevallen treedt een naar het oor en de hals uitstralende pijn van neuralgiform karakter op.

Bij onderzoek valt soms een licht oedeem op van zowel het onderste als het bovenste ooglid. Druk in de omgeving van het foramen infraorbitale kan pijnlijk zijn.

Zwelling in de fossa canina of elders in de buurt van het antrum is zelden het gevolg van een sinusitis (READING e.a., 1955).

De doorgankelijkheid van de neus hoeft niet belemmerd te zijn. Meestal wordt in de middelste neusgang bij de kop van de schelp pus aangetroffen. Bij inspectie van de rhinofarynx is soms te zien hoe de pus door de choanale opening langs de tubamond omlaag vloeit. Bij de diafanoscopie zal de sinus aan de kant van de klachten, maar soms ook aan beide zijden minder of in het geheel niet oplichten. De gebitselementen van de aangedane kaakhelft zijn bijna altijd percussiepijnlijk.

3.2. Chronische rhinogene sinusitis

De chronische rhinogene sinusitis wordt gekenmerkt door het vrijwel volledig ontbreken van pijnklachten, die bijna alleen bij acute exacerbaties optreden. Een vol of dof gevoel en intermitterend

optredende hoofdpijn of pijnklachten van neuralgiforme aard in het gebied van de n.infra- en/of supraorbitalis komen echter voor.

Vaak is er een verstopte neus, terwijl ook reukstoornissen worden beschreven (VAN ALYEA, 1951; JACOBI, 1962; NAUMANN, 1964).

Bij rhinoscopia anterior is meestal pus te zien in de middelste neusgang.

De pus wordt afgevoerd langs de achterste farynxwand, waardoor secundaire complicaties, zoals faryngitis en laryngitis kunnen ontstaan.

3.3. Acute odontogene sinusitis

Het ontbreken van ernstige acute symptomen, het unilateraal voorkomen van de sinusitis, het optreden na een recente tandextractie of kanaalbehandelingen en de sterke foetor, die de patiënt zelf meestal kan ruiken, gepaard gaande met een vieze smaak, zijn belangrijke aanwijzingen voor een odontogene etiologie (VAN ALYEA, 1951; MARTENSSON, 1952; SANDERS, 1969).

Bij het objectieve onderzoek van een patiënt met een *acute odontogene sinusitis* wordt vrijwel altijd – mucopurulent of purulent – foetide secreet in de middelste neusgang of in de nasofarynx aangetroffen. Kloppepijn van het os zygomaticum wordt veelvuldig waargenomen. Vrijwel altijd is er drukpepijn in de fossa canina en ter plaatse van de crista zygomatico alveolaris. De gebitselementen van het overeenkomstig bovenkwadrant zijn percussiegevoelig. Er kan een nonvitaal element aanwezig zijn of een oroantrale fistel met een positieve blaas- en/of snuitproef. Bij een diepe parodontale pocket kan een oroantrale fistel bestaan, zonder dat deze proef positief is.

3.4. Chronische odontogene sinusitis

Bij een chronische odontogene sinusitis beperken de symptomen zich vaak tot foetide pus in neus en farynx. De pijnklachten zijn in de regel gering of ontbreken (MALONEY en DOKU, 1968). Een enkele keer komt neuralgiforme pijn voor in het gebied van de n.infraorbitalis.

Indien een oroantrale fistel aanwezig is, kan de blaas- en snuitproef positief zijn, maar als door oedemateus slijmvlies of door poliepvorming een afsluiting van de fistel of het ostium is ontstaan, zal deze proef negatief uitvallen. Een element met nonvitale pulpa in het overeenkomstig kwadrant kan worden aangetroffen. Drukpepijn in de fossa canina of percussiepijn van de gebitselementen is meestal niet aanwezig.

HULPMIDDELEN BIJ DE DIAGNOSTIEK

4.1. Diafanoscopie

Bij diafanoscopie wordt in een verduisterd vertrek bij de patiënt een lichtbron in de mond gebracht, waarna de lippen worden gesloten. Gezonde bijholten zullen helder rood oplichten, terwijl bijholten gevuld met vloeistof, pus of verdikt slijmvlies minder licht doorlaten. Men kan met deze onderzoeksmethode slechts aantonen dat er „iets” in de sinus maxillaris aanwezig is, als tenminste vergelijking met de andere kant mogelijk is.

4.2. Proefpunctie en spoeling

Hoewel er verschillende technieken beschreven zijn (ZAWADZKI, 1969) vindt de punctie en spoeling via de laterale wand van de meatus inferior de meeste toepassing. De praktijk heeft geleerd, dat dit de aangewezen weg is, behalve in gevallen waarbij al een verbinding met de buitenwereld bestaat, zoals bij een antrumbodemperforatie (WAGEMANN, 1964). Nadat de troicart via de laterale neuswand is ingebracht kan via de in de wand achterblijvende holle naald de inhoud van de sinus worden opgezogen of een proefspoeling worden gedaan met een fysiologische zoutoplossing ingeval de punctie een negatief resultaat geeft (ZAWADZKI, 1969). Men krijgt op deze wijze een indruk van de inhoud van de sinus. Het spoelvocht kan voor verdere diagnostiek bacteriologisch of cytologisch worden onderzocht.

In de tekstboeken over keel-, neus- en oorheilkunde vindt men een beschrijving van de mogelijke complicaties die bij punctie via de laterale neuswand kunnen optreden. Het trepaneren van de tegenoverliggende sinuswand of de orbitabodem en een luchtembolie ten gevolge van het uitvoeren van een te grote druk bij het nablazen met lucht bij grote weerstand, zijn in de praktijk de belangrijkste.

De proefspoeling kan ook worden gebruikt voor het vullen van de sinus maxillaris met een röntgencontrastvloeistof (Lipiodol®) of als therapeutische maatregel.

4.3. Endoscopie van de sinus maxillaris

Hoewel al omstreeks de eeuwwisseling instrumentarium voor sinuscopie werd ontworpen, heeft het tot het begin van de vijftiger jaren geduurd, voordat de waarde van deze methode werd ingezien (BAUER en WODAK, 1959). Het is volgens sommige auteurs een hulpmiddel, dat voor goede diagnostiek niet achterwege mag blijven (NEHLS, 1955). Het zichtbaar maken van de toestand van het slijmvlies en van de sinusinhoud maakt de diagnostiek vollediger, waardoor een meer doelgerichte therapie kan worden ingesteld (TIMM, 1961; ROSEMAN, 1961). Bovendien is het mogelijk om langs dezelfde weg een biopsie te nemen van sinusinhoud of slijmvlies, waardoor vroege diagnostiek van maligniteit mogelijk is (NEHLS, 1955; BOLLOBAS, 1966). De methode is ook te gebruiken voor controle op het effect van de therapie, het opzoeken van corpora aliena, het bepalen van de therapie bij fracturen, b.v. in geval van een „blow-out” fractuur (SEELA en PINKERT, 1971).

Een duidelijke beschrijving van de techniek van sinuscopie wordt gegeven door TIMM (1965). Er zijn twee toegangswegen voor endoscopie van de sinus maxillaris mogelijk:

a *via de laterale neuswand*. Over de plaats, waar deze geperforeerd moet worden, bestaat verschil van mening. TIMM (1965) vindt een trepanatie vlak bij de apertura piriformis in de onderste neusgang het meest geschikt, omdat het bot er dun is en men een groot deel van de sinus kan overzien. Anderen prefereren een lokalisatie tussen het middelste en achterste derde deel van de meatus inferior (RICCABONA, 1955; BAUER en WODAK, 1959; ROSEMANN, 1961).

Beide methoden hebben het nadeel dat het ostium maxillare buiten het gezichtsveld blijft, terwijl vooral bij de laatste methode ook de recessus alveolaris slechts voor een klein gedeelte of in het geheel niet is te overzien.

b *via de fossa canina*. BETHMANN (1953) beschrijft deze techniek als zeer goed bruikbaar. De recessus alveolaris is duidelijk zichtbaar en kan over de volle lengte worden bekeken. ROSEMANN (1961) vindt deze mogelijkheid tot inspectie van de recessus alveolaris belangrijk, vooral in verband met een eventuele odontogene oorzaak van de sinusitis. Bovendien is het mogelijk via deze benaderingsweg het ostium maxillare „a vue” te krijgen.

Als nadeel wordt genoemd dat er bij de trepanatie losse botsplinters in de sinus maxillaris kunnen worden gebracht (TIMM, 1965; SEELA en PINKERT, 1971).

Het beeld van gezond slijmvlies, van slijmcysten en poliepen, van fracturen en van neoplasmata, zoals men dat door middel van endoscopie kan waarnemen, is veelvuldig in de literatuur beschreven (BETHMANN, 1953; BAUER en WODAK, 1959; TIMM, 1961; ROSEMANN, 1961; TIMM, 1965; BOLLOBAS, 1966).

Het gezonde slijmvlies van de sinus maxillaris is vaak zo dun dat het bot er doorheen zichtbaar is. Het slijmvliesoppervlak is vochtig glanzend en er is een duidelijke vaattekening te zien. Bij een geopererde of van een ontsteking herstellende sinus maxillaris is het slijmvlies veelal licht oedemateus verdikt; het aspect is nauwelijks verschillend van gezond slijmvlies.

De sinusitis purulenta is naar endoscopisch beeld te verdelen in 3 stadia (BAUER en WODAK, 1959). De *acute vorm* vertoont een duidelijke hyperemie en oedemateuze verdikking van de mucosa. Het oppervlak van het slijmvlies is vochtig glanzend; soms zijn hierop eilandjes pus zichtbaar. (TIMM, 1965).

Bij de *subacute vorm* is het slijmvlies meer diffuus gekleurd, echter minder rood dan bij de acute vorm, terwijl het bovendien dikker is. In dit stadium is er nog weinig vocht of pus aanwezig.

Het *chronische stadium* is duidelijk anders dan de beide voorgaande.

De bindweefselvermeerdering en de slijmvliesverdikking staan op de voorgrond. Soms zijn epithelveranderingen zichtbaar in de vorm van defecten, bedekt met granulatieweefsel. Tussen de plooien verdikt slijmvlies is pus herkenbaar, terwijl alleen plaatselijk hyperemie van het slijmvlies is te zien.

Een enkele keer is een zeldzame afwijking bij endoscopisch onderzoek gevonden. Zo beschreef WODAK (1960) een geval van herpes zoster in de sinus maxillaris.

Bij fracturen kan de endoscopie worden gebruikt voor het opsporen van niet radiopaque voorwerpen, zoals glas van een autoruit en losse botfragmenten in de sinus maxillaris (BOLLOBAS, 1966). Het nut van endoscopie bij fracturen van de bovenkaak wordt echter gering geacht (BAUER en WODAK, 1959).

RÖNTGENONDERZOEK

In de literatuur vindt men een uitgebreide scala van opnametechnieken voor de diverse bijholten van de neus beschreven; vooral MAYER (1959) en PSENNER (1963) geven hiervan een goed overzicht.

In dit verband moeten ook worden genoemd de publikaties van MERRELL en YANAGISAWA (1968) en YANAGISAWA, SMITH en MERRELL (1968), waarin een fraaie beschrijving van de röntgenanatomie van de schedel wordt gegeven.

5.1. Opnametechnieken

Hoewel in de praktijk vaak wordt volstaan met het maken van één röntgenopname om de klinische diagnose „sinusitis maxillaris” te bevestigen, kan het soms van belang zijn opnamen uit verschillende richtingen te maken (WORTH, 1969).

WATERS (1915) laat de zittende of staande patiënt de kin tegen een verticaal opgestelde filmcassette houden en wel zodanig, dat de basislijn (lijn laterale ooghoek naar de meatus acusticus externus) een hoek van 45° maakt met de film, terwijl de centrale straal loodrecht op de röntgenfilm is gericht (occipito-mentale opname). Het voordeel van een zittende of staande houding is dat eventueel aanwezige vloeistof in de sinus als horizontale lijn (vloeistofspiegel) wordt afgebeeld (HUTCHINSON, 1954; BLACKMAN en POYTON, 1963; PSENNER, 1963; LORENZ en LOEP, 1971). Bij deze opname wordt als intredeplaats van de centrale straal een punt gekozen dat $\pm 3\frac{1}{2}$ cm boven de protuberantia occipitalis ligt. De straal verloopt mediaan in een vlak door dit punt en de lijn die de onderste punten van beide orbitaranden verbindt (HUTCHINSON, 1954).

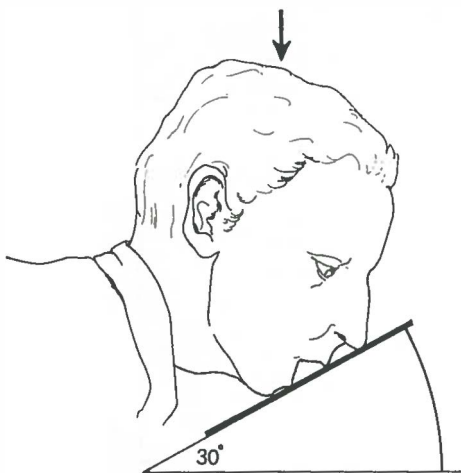


Fig. 18a. Opnametechniek volgens TSCHEBULL (WAGEMANN, 1964).




Fig. 18b. Techniek voor een occipito-mentale opname (modificatie van de opname volgens TSCHEBULL) zoals gebruikt wordt in de afdeling mondheelkunde van het Academisch Ziekenhuis te Groningen.

Sommige auteurs prefereren een hoek van 40° tussen basislijn en röntgenfilm (WHUERMAN en MANSON HING, 1969). Aan deze opnametechnieken wordt vaak de naam „Lilienfeld” verbonden.

De opnametechniek, zoals beschreven door TSCHEBULL (1921) is eveneens een goed bruikbare methode om een beeld te krijgen van de sinus maxillaris. Het is een occipito-dentale opname, dus op het gebit gericht, terwijl de patiënt, in buikligging met geopende mond, met kin en neuspunt tegen de plaat rust. De cassette maakt een hoek van 30° met het horizontale vlak. De centrale straal maakt een hoek van 60° naar craniaal met de plaat en verloopt in de richting van het midden van de geopende mond, wat ongeveer overeenkomt met de lijn door de mondhoeken (fig. 18).

Nadien zijn nog enige variaties beschreven, met als voornaamste verschil een andere hoek tussen de centrale straal en de plaat (PSENNER, 1963; WAGEMANN, 1964).

Ook *mento-occipitale opnametechnieken* zijn beschreven. Hierbij ligt de patiënt op de rug met het os occipitale tegen de plaat, terwijl de röntgenstralen van ventraal naar dorsaal verlopen. De centrale straal treft de schedel ter hoogte van de onderste orbitarand op de neus en is gericht op de protuberantia occipitalis. Ook van deze methode bestaan verscheidene variaties. Zij zijn echter alle minder ge-

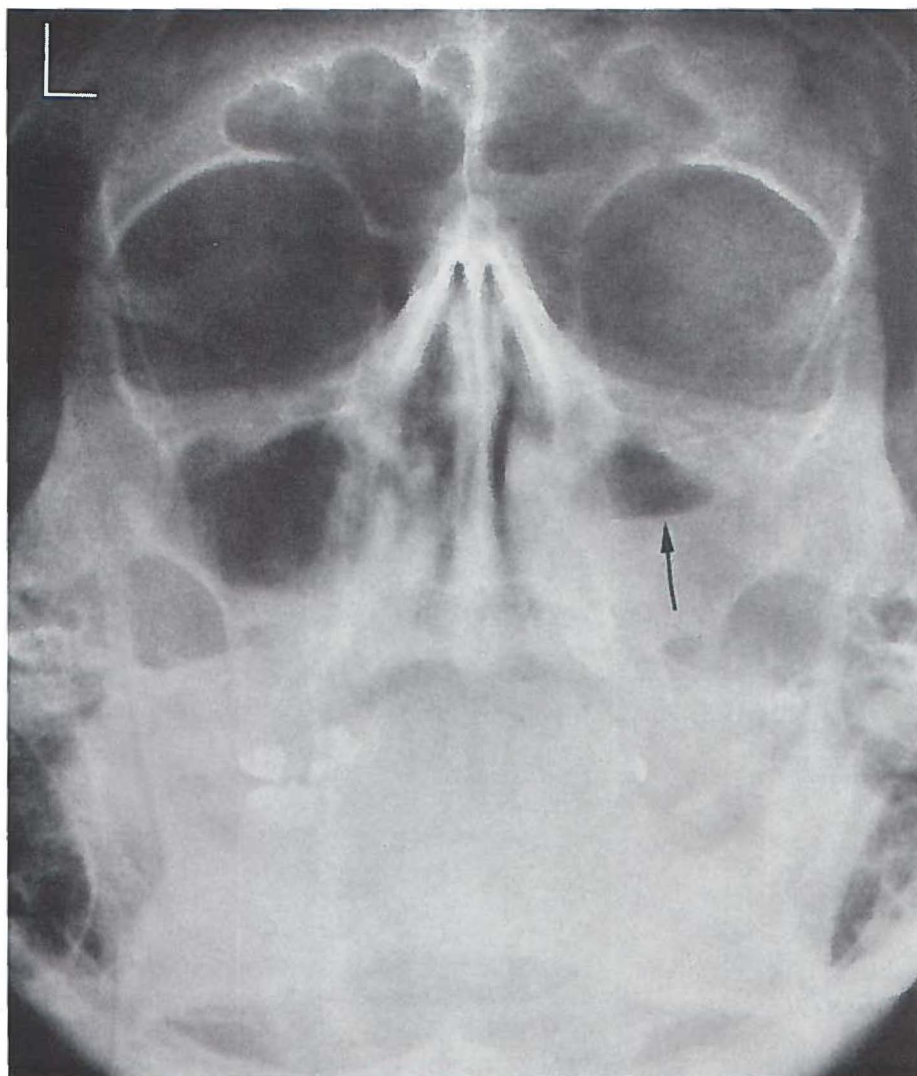


Fig. 19. Bij de opnametechniek volgens Waters kan een vloeistofspiegel fraai zichtbaar worden zoals uit bovenstaande foto van een sinusempeem rechts duidelijk blijkt.

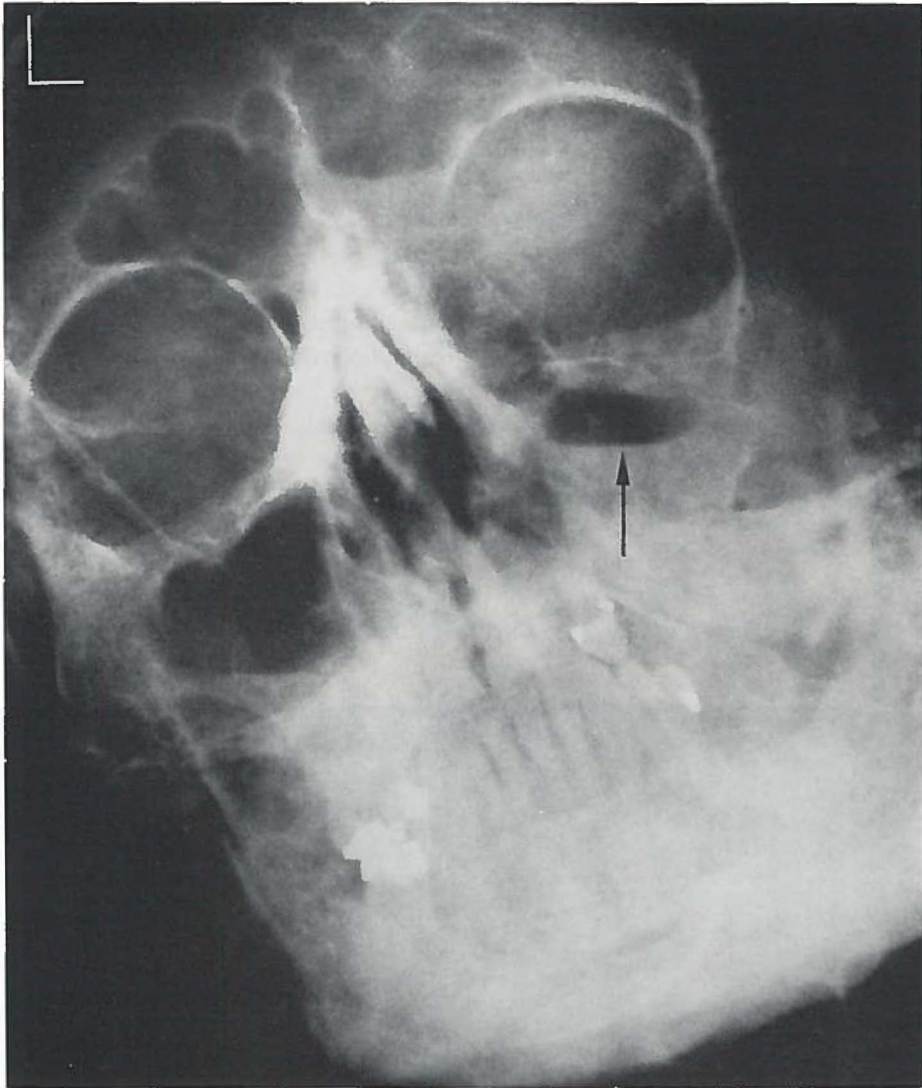


Fig. 20. Schedelopname volgens Waters. Bij kanteling van het hoofd blijft de vloeistofspiegel horizontaal (vergelijk fig. 19).

schikt voor de beoordeling van structuren in de sinus maxillaris. Doordat de sinus verder van de plaat af ligt, zal deze minder duidelijk worden afgebeeld, waardoor een juiste interpretatie sterk kan worden bemoeilijkt. Bovendien is gedeeltelijke overprojectie van de pars petrosa vaak moeilijk te voorkomen (BLACKMAN, 1959).

In combinatie met andere technieken, met name met intraorale opnamen, kan een *laterale schedelfoto* van belang zijn, bijvoorbeeld voor de plaatsbepaling van een corpus alienum in de sinus maxillaris.

Film en mediaanvlak van de schedel verlopen hierbij parallel, terwijl de centrale röntgenstraal loodrecht op de film gericht is. De intredeplaats wordt zo gekozen op de jukboog, dat het zygoma centraal op de film wordt geprojecteerd.

Deze opnametechniek is echter voor het genoemde doel vrijwel overbodig geworden als gevolg van recente ontwikkelingen, waarbij op één foto zowel de toestand van het sinusslijmvlies van elk van de kaakhollen als de aanwezigheid en lokalisatie van een corpus alienum goed te beoordelen is. Deze opname, het *orthopantomogram*, geeft bovendien een fraai overzicht van de gebitselementen en hun relatie tot de sinusbodem.

Het toestel, waarmee de opname wordt gemaakt, de orthopantomograaf, is ontwikkeld door de Fin PAÄTERO en voor het eerst gebouwd in 1958. Tijdens de opname zit of staat de patiënt, terwijl het hoofd in een soort cefalostaat wordt gefixeerd. De röntgenbuis en de film draaien om de patiënt en de cassettehouder draait ook weer om een as, zodanig dat steeds een onbelichte strook film voor een in de cassettehouder aanwezige verticale spleet van 3 mm loopt (BOERING, 1969). Tevens is het mogelijk stereo-opnamen te maken, waardoor een nog beter inzicht in de conditie van het sinusslijmvlies in de recessus alveolaris kan worden verkregen (PAÄTERO, 1961). Met behulp van deze methode kon MATILLA (1965) fraai aantonen dat er een nauwe relatie bestaat tussen periapicale afwijkingen en slijmvliesveranderingen in de recessus alveolaris. BJÖRN e.a. (1967) toonden eveneens op dezelfde wijze een correlatie aan tussen parodontopathieën en zwellingen van het sinusslijmvlies.

Voor de bepaling van de juiste plaats van een vreemd lichaam in de sinus maxillaris kan ook gebruik worden gemaakt van een *intraorale occlusale opname* (5,7 × 7,5 cm).

De film wordt zover mogelijk naar achteren tussen de occlusale vlakken van onder- en bovengebitsboog gebracht en daarbij tevens iets naar de te fotograferen zijde verschoven. De stralenbundel wordt zo ingesteld, dat deze van infraorbitaal loodrecht op de film komt. Men krijgt hierbij een goed beeld van de omgevende benige structuren; de toestand van het sinusslijmvlies is op deze opname niet te beoordelen.

Eventueel in de sinus aanwezige geringe of niet-opaque zwellingen kunnen worden aangetoond d.m.v. *röntgen contrastopnamen*. De sinus wordt hiertoe gevuld met een röntgen-contrastvloeistof,

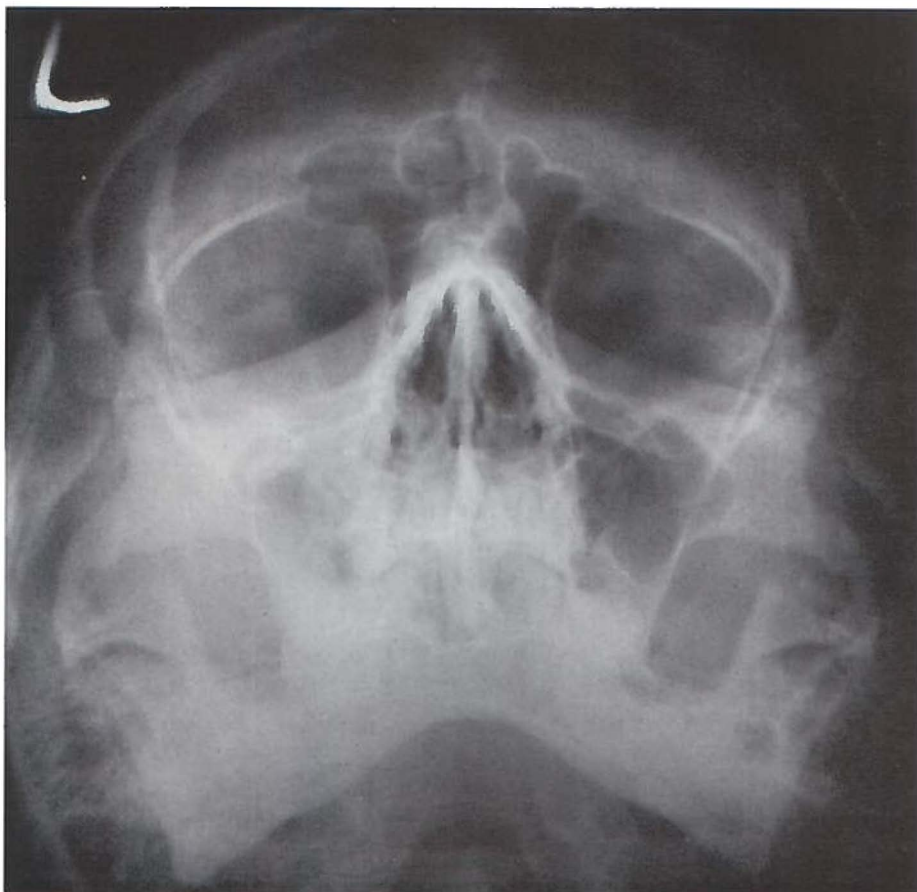

Fig. 21. Sluiering van de linker sinus maxillaris ten gevolge van een odontogene sinusitis concomitans (vergelijk fig. 22). (Pk. 68/689).

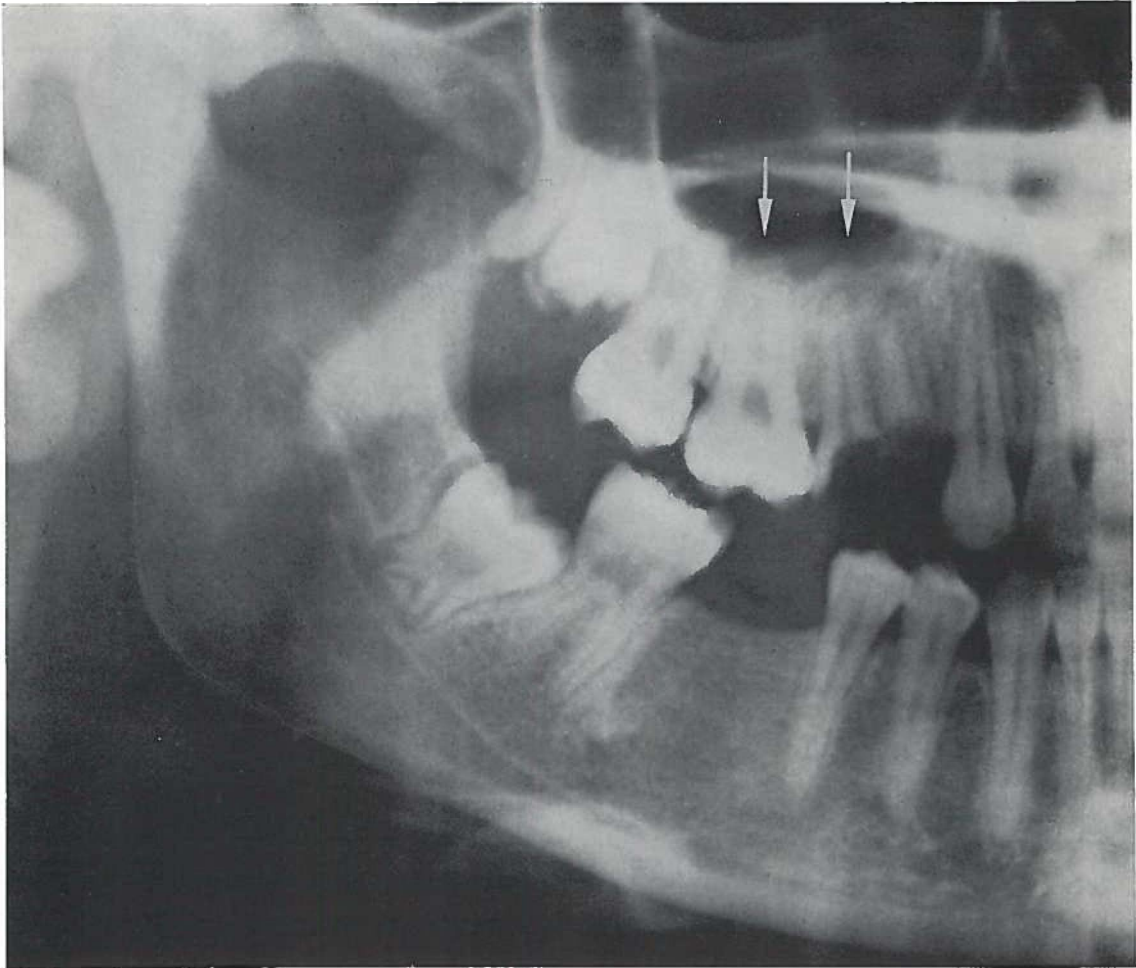


Fig. 22. Verdikt slijmvlies op de bodem van de sinus maxillaris uitgaande van periapicale ontstekingen aan de P₁ en de P₂ s.s. zoals zichtbaar kan worden gemaakt door middel van een orthopantomogram (Pk. 68/689).

bijvoorbeeld Lipiodol[®]. Slijmvlieszwellingen (poliepen of slijmvliescysten), odontogene cysten en neoplasmata worden als uitsparingen in het contrastmiddel duidelijker zichtbaar. Sinds men kan beschikken over een orthopantomogram is de behoefte aan deze techniek, uitsluitend voor de beoordeling van odontogene sinusitiden, niet groot meer.

5.2. Röntgenbeelden

Een goede beschrijving van de röntgenbeelden, van diverse vormen van sinusitis, wordt gegeven door PSENNER (1963) en WORTH (1963).

De benige begrenzing van de sinus wordt als een duidelijke continue dunne „witte lijn” afgebeeld. Een *gezonde mucosa* van de sinus maxillaris is op de röntgenfoto niet waarneembaar.

In een vroeg stadium van *acute sinusitis* kan er, onafhankelijk van de oorzaak, een smalle radio-opaque zoom langs de binnenzijde van de benige begrenzing van de sinus te zien zijn. Deze kan zowel lokaal als circumferent voorkomen. Bij een odontogene sinusitis zal deze radio-opaque zone zich primair in de recessus alveolaris manifesteren. Op een occipito-dentale of mentale opname, zoals die

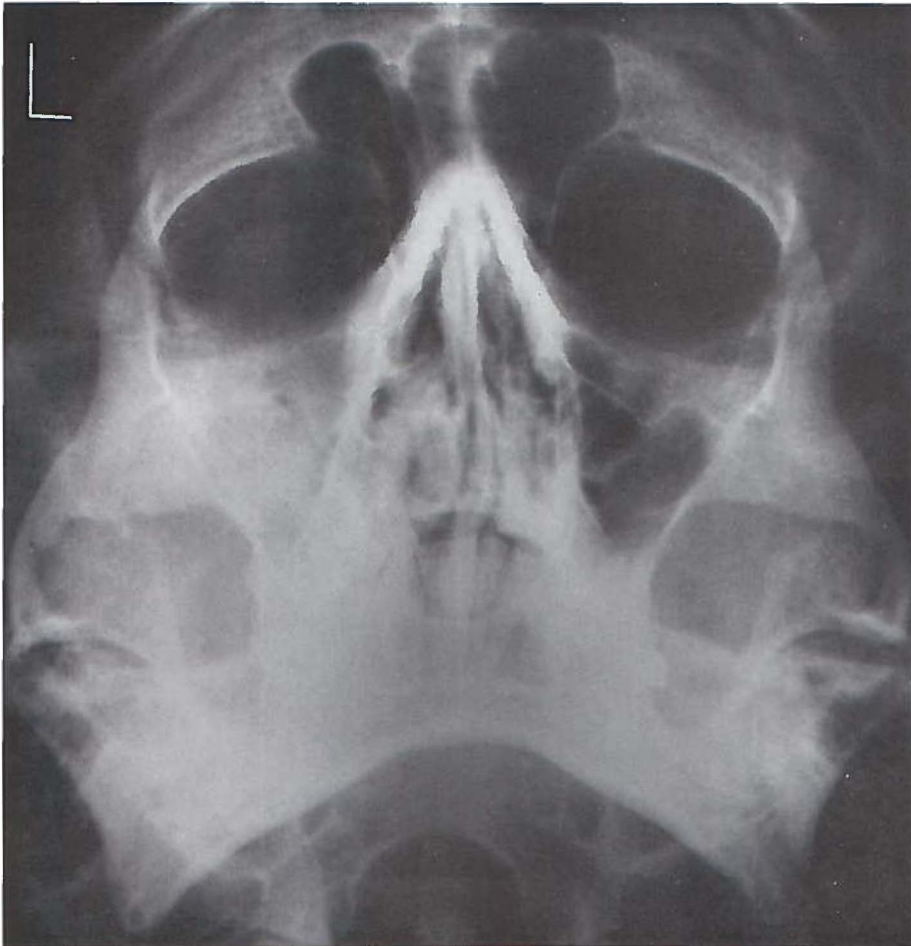

Fig. 23. Sluiering van de linker sinus maxillaris, veroorzaakt door een chronische odontogene sinusitis die uitgaat van een oroantrale fistel (Pk. 68/28).

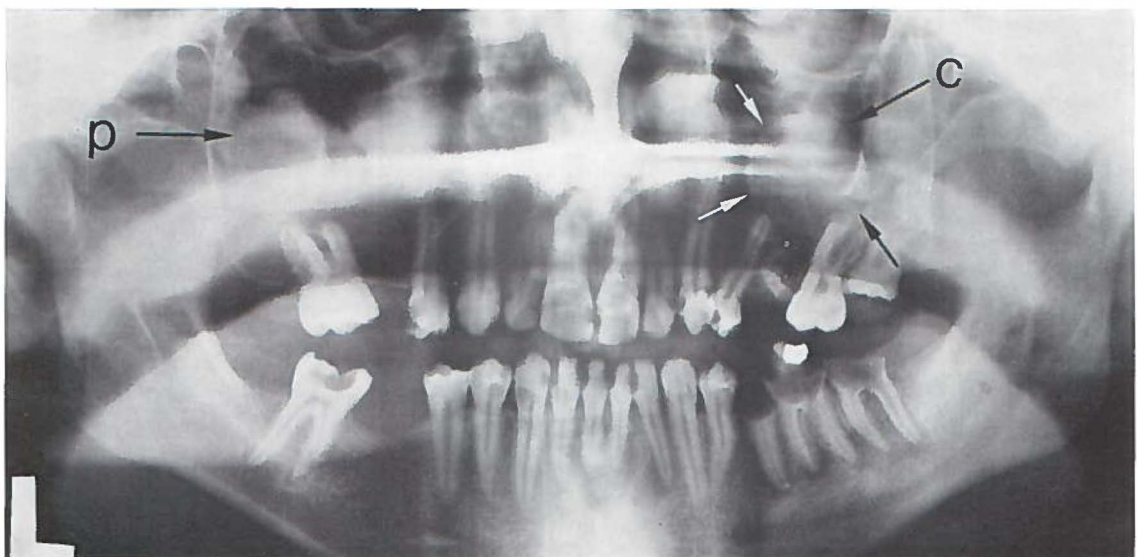


Fig. 24. Verdikt slijmvlies ten gevolge van een chronische odontogene sinusitis links (p), veroorzaakt door periapicale granulomen aan de P₁ en de M₁ s.s. In de rechter sinus is een antrumcyste (c) aanwezig; deze zijn vooral door middel van een orthopantomogram duidelijk zichtbaar te maken (Pk. 68/433).

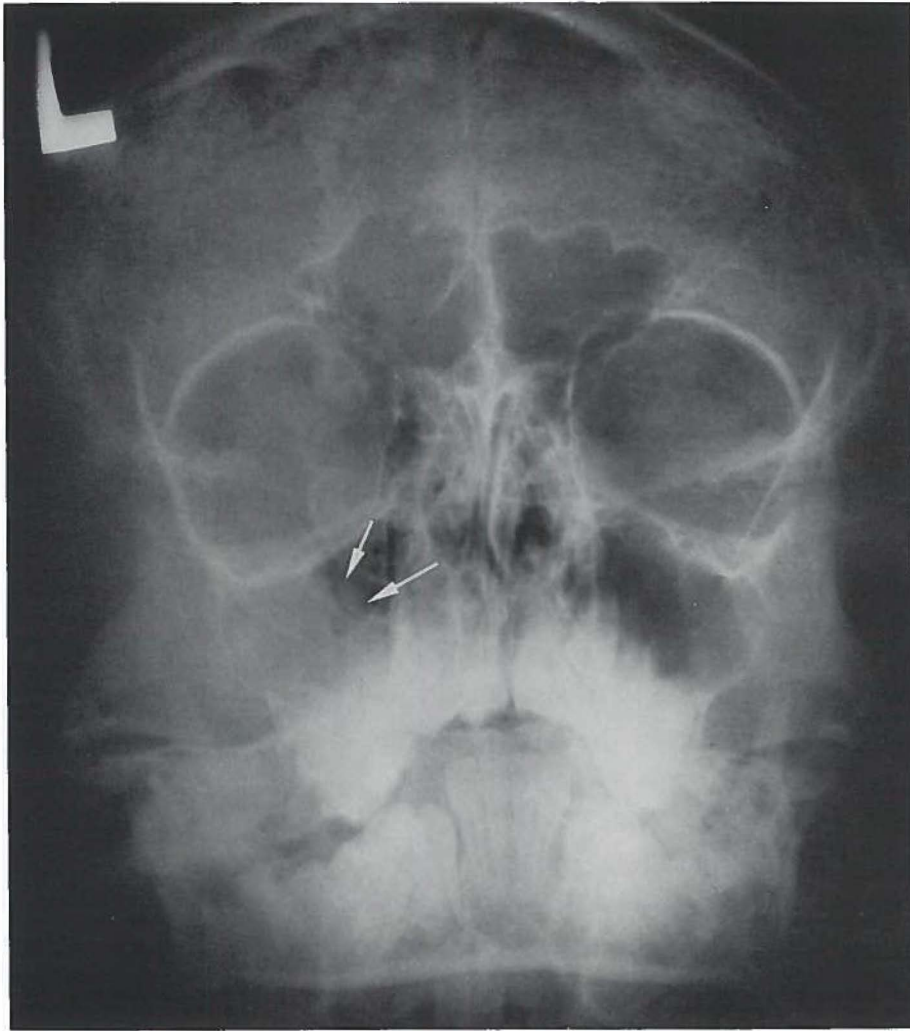

Fig. 25. Antrumcyste bij een jeugdige patiënt zoals deze wordt afgebeeld op een occipito-mentale schedelopname (TSCHEBULL) (Pk. 69/2155).

volgens WATERS, is deze lokale slijmvliesverdikking moeilijk waarneembaar. Het orthopantomogram daarentegen geeft hiervan vaak een duidelijk beeld.

Indien de patiënt met een acute sinusitis onbehandeld blijft, bestaat de kans dat na korte tijd een oedemateuze zwelling van het gehele slijmvlies ontstaat of een sinusempeem. In beide gevallen zal het beeld van de sinus op de occipito-mentale opname gesluierd zijn. In geval van een empeem zal bovendien een vloeistofspiegel zichtbaar kunnen worden, indien een daartoe geëigende opnametechniek wordt gebruikt, zoals de projectie volgens WATERS, waarbij de centrale röntgenstraal een horizontaal verloop heeft. Het beeld van de benige begrenzing blijft in deze gevallen intact en ongewijzigd (fig. 19 en 20).

Bij een *chronische odontogene sinusitis* is het röntgenbeeld afhankelijk van de vorm van ontsteking. Een milde ontstekingsprikkel, veroorzaakt door bijvoorbeeld een chronische apicale ontsteking, een alveolitis, een botsplinter of een wortelfragment, dat bij een extractie van een gebitselement in het antrum is gekomen, zal een lokale reactie van het slijmvlies doen ontstaan. Op de röntgenfoto manifesteert zich dit als een geringe, al dan niet bolvormige, opaciteit in de recessus alveolaris, een sinusitis concomitans (ZANGE, 1950; LORENZ, 1954) (fig. 21 en 22).

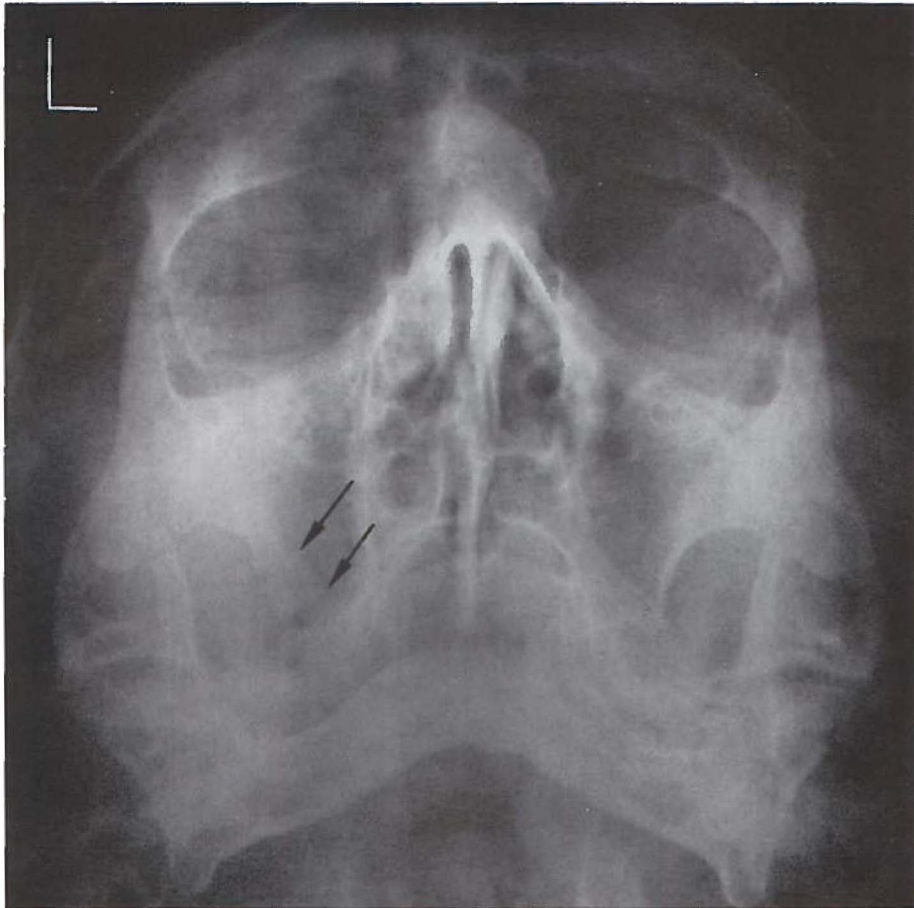


Fig. 26. Sluiering van de linker sinus maxillaris, tevens onderbreking van de benige contouren bij een kwaadaardig neoplasma (carcinoma planocellulare) in het antrum (Pk. 71/698).

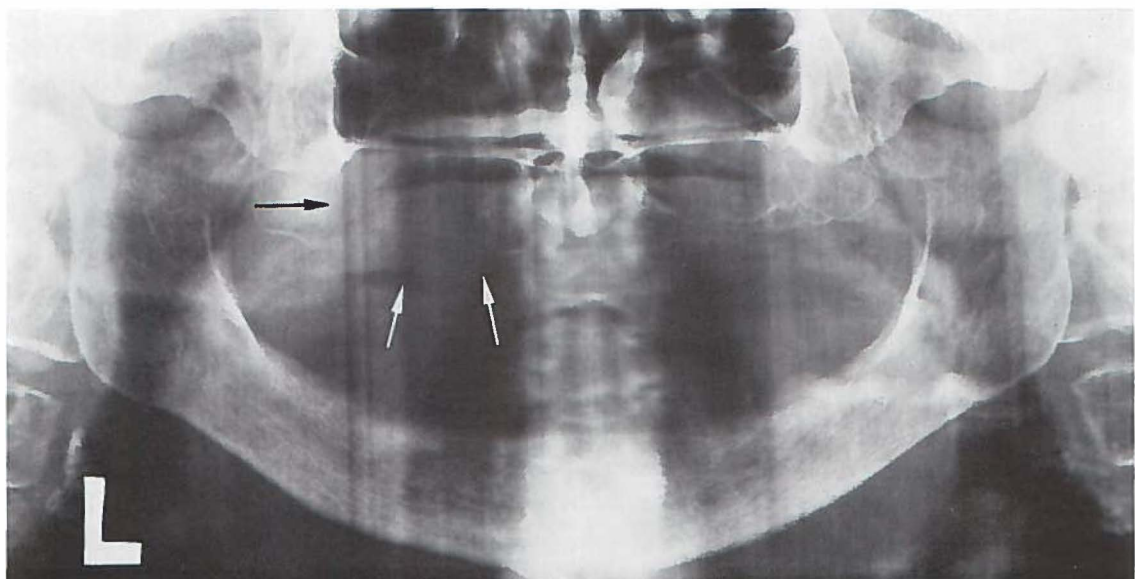


Fig. 27. Het orthopantomogram van dezelfde patiënt (zie fig. 26) toont een radio-opaque zwelling in de linker sinus maxillaris (zwarte pijl) en een verlies van de benige structuren van de sinusbodem (witte pijlen).

Bij een sterkere en langer durende ontstekingsprikkel zal een uitgebreidere zwelling van het slijmvlies optreden. Evenals bij de acute vorm zal op de röntgenfoto een sluiering van het gehele antrum te zien zijn. In deze gevallen is echter geen vloeistofspiegel aantoonbaar (fig. 23). Bij zeer lang bestaande ontstekingen kan een enkele keer een verdikking van de benige begrenzing te zien zijn (WORTH, 1963) ten gevolge van scleroserende botontsteking (HUTCHINSON, 1954) of als gevolg van een ossificerende periostitis (VRIEZEN, 1970). Volgens SANDERS (1969) is deze verdikking niet het gevolg van botveranderingen, maar kan de waarneming berusten op een foutieve interpretatie van een wat bredere opaque lijn, die een gevolg is van verminderde doorlaatbaarheid voor röntgenstralen van de tunica propria en het periost onder het sinuslijmvlies.

Differentieel diagnostisch is het van belang de lokale slijmvliesontstekingen te onderscheiden van de solitaire sinuspoliep en van de nogal eens voorkomende sinuscyste of mucocèle van de sinus maxillaris. Alle drie kunnen zich manifesteren als een duidelijk zichtbare bolvormige opaciteit op de sinusbodem. De sinuscyste is echter minder opaque dan de solitaire poliep en een lokale slijmvliesreactie op een odontogene ontstekingsprikkel, terwijl een solitaire poliep meestal op de laterale of craniale wand van het antrum voorkomt (fig. 24 en 25).

Het aantonen van een doorgestoten radix en het testen van gebitselementen op hun vitaliteit kan differentieel diagnostisch van belang zijn.

Een odontogene cyste in de sinus is altijd herkenbaar aan een relatie tot een gebitselement en een dunne opaque, naar craniaal bolle, lijn van zijn geheel of gedeeltelijk benige begrenzing.

Tenslotte dient een maligne proces te worden uitgesloten. Hierbij treedt vrijwel altijd een verlies op van benige structuren, hetgeen op de foto gekenmerkt is door verlies of onderbreking van het projectiebeeld van één van de sinuswanden (fig. 26 en 27).

Vanzelfsprekend dienen tevens de klinische en anamnestiche gegevens in de beschouwing te worden betrokken.

ETIOLOGIE

6.1. Inleiding

Onderzoekingen hebben aangetoond, dat er een correlatie bestaat tussen periapicale ontstekingen en pathologische veranderingen van het sinuslijmvlies (MATILLA, 1965) en tevens tussen parodontopathieën en een slijmvliesverdikking in het antrum (ERICSON en WELANDER, 1964; BJÖRN e.a., 1967). Vermoedelijk is de verklaring hiervoor de nauwe relatie tussen bloed- en lymfevaten van het periodontium en het sinuslijmvlies.

Er zijn auteurs geweest, die het voorkomen van een zuiver odontogene sinusitis ontkennen (VOSS, 1937) of die een geringe en lokale verandering van het slijmvlies van odontogene oorsprong slechts als locus minoris resistentiae aanmerken, waaruit een uitgebreidere sinusitis kan ontstaan, die dan altijd van rhinogene oorsprong zou zijn (FISCHER, 1938; JAKOBI, 1962).

De vraag, welk percentage van het totale aantal sinusitiden een odontogene en welk een rhinogene etiologie heeft, is intrigerend, doch moeilijk te beantwoorden (TERRACOL en AUBRY, 1964). Vele patiënten met een sinusitis maxillaris zullen niet geregistreerd en gedocumenteerd worden, doordat zij, of „zichzelf behandelen” of doordat de huisarts hen conservatief (veelal zonder spoelen van het antrum) behandelt met dampbaden, neusdruppels en antibiotica.

Bovendien zal een aantal chronische odontogene sinusitiden van lichte aard, dat ontstaan is ten gevolge van periapicale ontsteking van een molaar of premolaar, spontaan genezen nadat een extractie, een goede kanaalbehandeling of apexresectie is gedaan, waarbij waarschijnlijk de sinusitis niet wordt gediagnostiseerd.

Het is duidelijk, dat in een K.N.O.-kliniek het onderzoek vooral gericht zal zijn op de rhinogene oorzaak van een sinusitis, terwijl in een mondheilkundige kliniek vooral naar een odontogene oorzaak zal worden gezocht (HOFFMAN-AXTHELM, 1962, 1963; VRIEZEN, 1970), hetgeen statistisch eveneens een verschillend beeld zal geven.

In dit licht gezien heeft het slechts zin om cijfers te beoordelen van tenminste twee klinieken, die nauw samenwerken en ongeveer eenzelfde geografisch gebied verzorgen, te weten een kliniek voor keel-, neus- en oorheelkunde en een kliniek voor mondheilkunde (ANDRÄ, 1961). Hierdoor kan men een beeld verkrijgen dat meer in overeenstemming is met de werkelijkheid. Extremen als beschreven door SCHUCHARDT (1964), 70 % odontogeen, en BJÖRK (1954), 4,6 % odontogeen, kunnen op deze wijze worden vermeden.

WASSMUND en CLAUS (1939) kwamen, door het materiaal van twee klinieken samen te voegen, tot 32,2 % odontogene sinusitiden op een totaal van 531, terwijl HOFFMAN-AXTHELM (1962) zelfs tot 40,8 % odontogene sinusitiden komt op een totaal van 1979 patiënten uit één kliniek, waarin beide disciplines waren samengebracht.

Aan de hand van deze cijfers zou gesteld kunnen worden, dat de patiënten met een odontogene sinusitis, die een ziekenhuis bezoeken, ongeveer 35 % van het totale aantal sinusitiden zullen uitmaken en niet 10 %, zoals tot nu toe vrij algemeen werd aangenomen.

Uit een onderzoek van BJÖRN e.a. (1967), m.b.v. de orthopantomograaf, bleek dat van een ongeselecteerde groep van 1085 mensen, 115 personen pathologische veranderingen hadden van het sinuslijmvlies. Bij 95 patiënten bestond een parodontopathie.

6.2. Odontogene oorzaken

Als belangrijkste oorzaken van een odontogene sinusitis worden in de literatuur genoemd: oroantrale fistels, periapicale granulomen aan premolaren en molaren en veretterde odontogene cysten.

Verder kunnen diepe tandvleespockets, fracturen of een osteomyelitis van de bovenkaak aanleiding geven tot een sinusitis. Tenslotte kan een sinusitis ontstaan als complicatie na operatieve ingrepen, bijvoorbeeld: secundaire infectie na verwijdering van getreterde cuspidaten of derde molaren, alveolitis, infectie van de sinus maxillaris tijdens een apexresectie of het per ongeluk inpersen van geïnfecteerd materiaal in de sinus maxillaris tijdens een wortelkanaalbehandeling (ANDRÄ, 1961).

Een duidelijk overzicht hiervan wordt o.m. gegeven door CLEMENTSCHITSCH (1963). WASSMUND (1939) en MARTENSSON (1952) noemen chronische apicale ontstekingen als de belangrijkste factor, respectievelijk met 41,7 % en 42,2 %, terwijl oroantrale fistels in hun materiaal een tweede plaats innemen met respectievelijk 35,7 % en 27,4 %. Daarentegen noemt PICHLER (1948) oroantrale fistels als eerste en parodontale ontstekingen als tweede belangrijke factor; hij geeft echter geen cijfers. HOFFMAN-AXTHELM (1962, 1963) vindt bij 68 % van de patiënten met een sinusitis een oroantrale fistel als oorzaak, SCHMECHEL (1963) bij 59,4 % en SCHUCHARDT (1964) bij 76 %. De laatste auteurs noemen allen apicale afwijkingen als tweede belangrijke factor met respectievelijk 18,8 %, 14 % en 24 %. Hierbij moet worden opgemerkt, dat SCHUCHARDT de apicale, parodontale en andere afwijkingen kennelijk heeft samengevoegd, hetgeen zijn hoge percentage t.o.v. de overige twee auteurs kan verklaren.

6.2.1. Oroantrale fistels

Door de nauwe anatomische relatie tussen het antrum en de radices van premolaren en molaren bij volwassenen is het begrijpelijk, dat bij een extractie van deze gebitselementen de soms zeer dunne botlamel tussen radices en kaakholte wordt gefractureerd (fig. 28, 29 en 30). Het antrumslijmvlies hoeft hierbij niet verscheurd te worden. Als het echter door een chronische apicale ontsteking met een radix is verkleefd, is dit vrijwel niet te vermijden. De dunheid van de benige scheidingswand is een belangrijke factor bij het ontstaan van een open verbinding (READING, e.a., 1955). Tijdens een poging tot verwijdering van een afgebroken wortel kan de scheidingswand tussen antrum en alveole worden geperforeerd door een hevel of door de radix. Hierbij kan de wortel in het antrum of onder het slijmvlies worden gedrukt.

Ook door een diepe parodontale pocket kan een oroantrale fistel ontstaan. Deze gevallen zijn echter zeer zeldzaam.

Niet iedere verbinding, die na extractie tussen mond- en kaakholte ontstaat, leidt tot het ontstaan van een oroantrale fistel gevolgd door een sinusitis. Dit is onder meer afhankelijk van de grootte van het defect, de diepte van de alveole, van eventueel reeds aanwezige pathologische veranderingen en van de verzorging van de extractiewond. De grootte van het defect kan globaal aan de hand van het geëxtraheerde element bepaald worden als men weet in welke alveole de verbinding is ontstaan. WASSMUND (1939) geeft een overzicht van de grootte van deze perforaties; de grootste diameter van de defecten varieerde van 2 tot 25 mm. In 68,5 % van de gevallen bleek de middellijn niet groter dan 2-3 mm, in 11,4 % 3-5 mm, in 15,7 % 6-10 mm en bij de rest van de gevallen groter dan 10 mm.

Een zeker percentage van de verse perforaties zal spontaan sluiten (WASSMUND, 1939; ANDRÄ, 1961; HOFFMAN-AXTHELM, 1962), hoewel de kans hierop vermoedelijk vrij gering is (VON WOWREN, 1970).

Een vuistregel, door SCHUCHARDT (1964) gegeven, luidt: Uitgaande van een niet-geïnfecteerde sinus maxillaris zal een spontane sluiting verwacht mogen worden, indien de grootste afstand van de alveolewanden op halve diepte kleiner is dan de diepte van de alveole (fig. 31). Hij geeft tevens aan dat hechten van de alveole of het aanbrengen van een kunstharsbeschermplaat het resultaat in gunstige

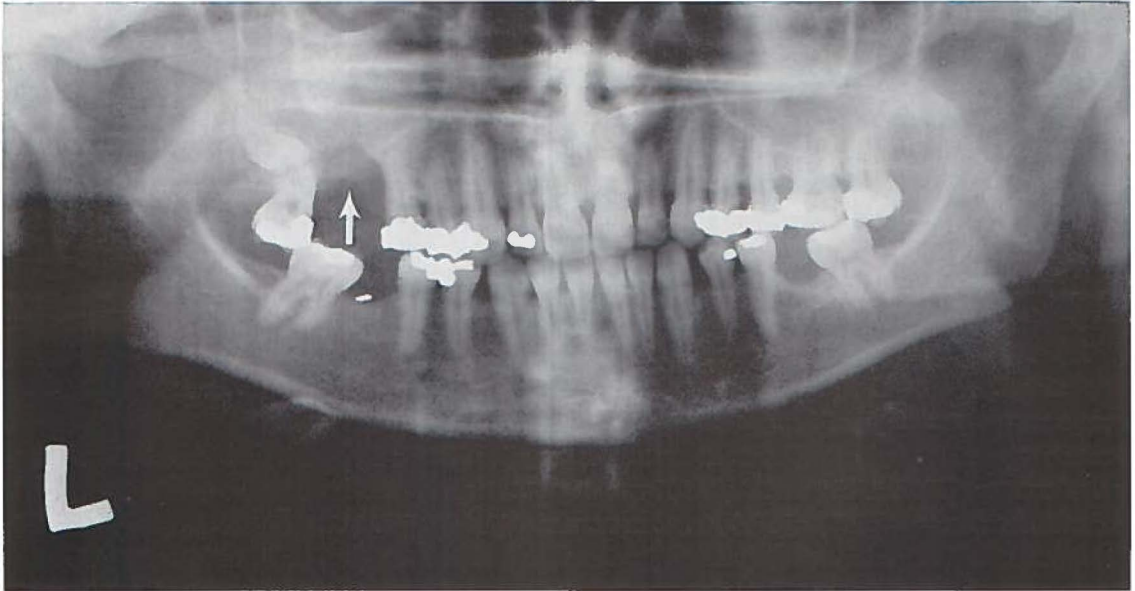


Fig. 28. Afbeelding van een oroantrale fistel (zie pijl) op het orthopantomogram; duidelijk is de onderbreking in de contour van de sinusbodem te zien. Tevens is op deze opname fraai te zien hoe het bij de operatieve verwijdering van een geretineerd element (M_3 s.s.), als gevolg van de soms zeer dunne scheidingswand, bijzonder moeilijk kan zijn een perforatie van de sinusbodem te voorkomen (Pk. 69/3102).

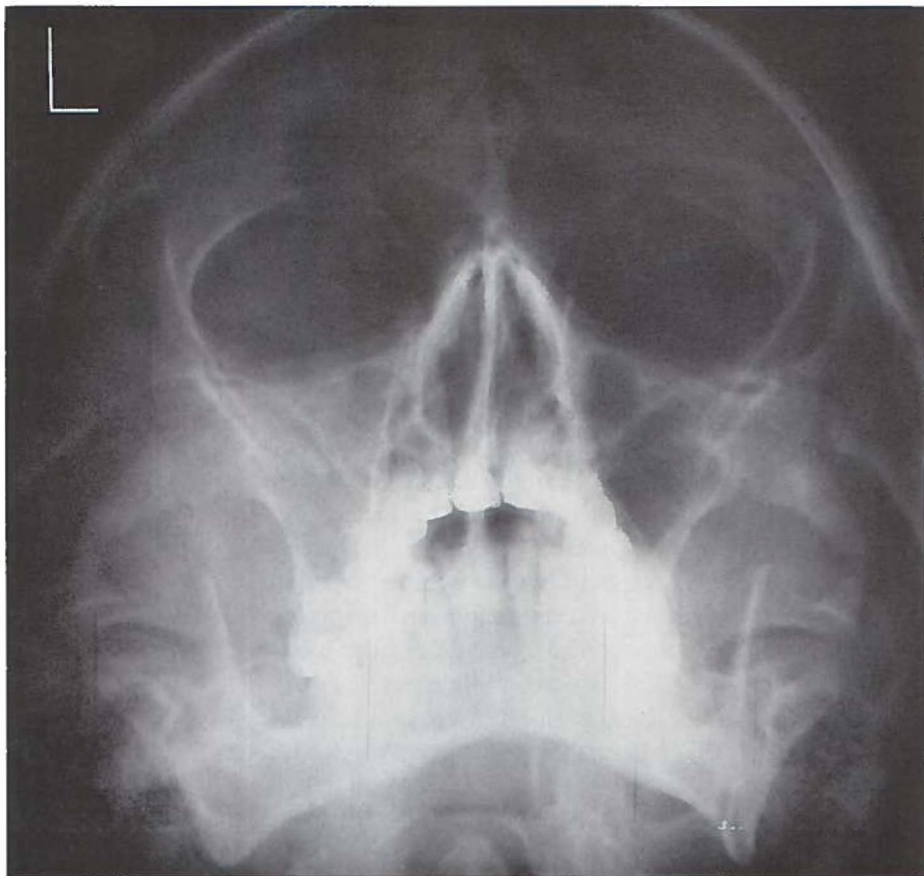


Fig. 29. Sluiering van de linker sinus maxillaris als gevolg van een chronische sinusitis, veroorzaakt door een oroantrale fistel (zie fig. 28) (Pk. 69/3102).

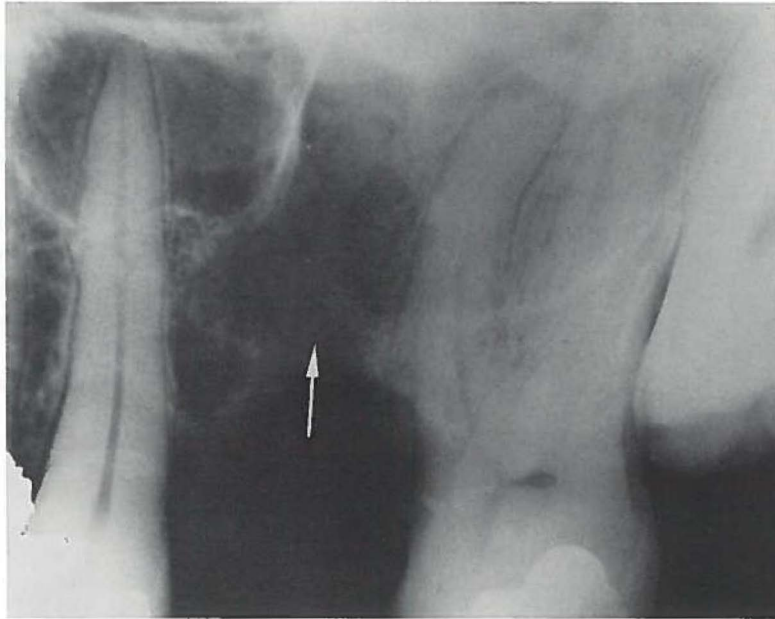


Fig. 30. Oroantrale fistel zoals deze te zien is op een tandfilm (Pk. 70/1298).

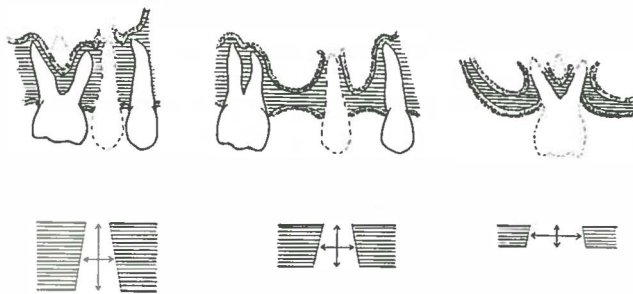


Fig. 31. Schematische weergave van de breedte/diepte verhoudingen bij alveolen en de kans op spontane sluiting van een opening naar de sinus. In het eerste geval is spontane sluiting mogelijk, in het tweede dubieus en in het derde niet te verwachten (SCHUCHARDT, et al., 1964).

zin beïnvloedt. Dit komt overeen met de bevindingen van VON WOWREN (1970). Zij vond dat na het hechten van de extractiewond de kans op een oroantrale fistel aanzienlijk kleiner is dan indien niet gehecht wordt.

Handelingen die de genezing in ongunstige zin beïnvloeden, dienen vermeden te worden; hiertoe moeten worden gerekend tamponneren en sonderen of spoelen – bij een niet ontstoken sinus – van de verse verbinding tussen mond- en kaakholte. Voorkomen moet worden, dat op enigerlei wijze geïnfecteerd materiaal in de extractiewond of in de sinus gebracht wordt.

Volgens HERZ (1963) mag pas dan van een fistel worden gesproken indien 48 uur of meer is verstreken sinds het ontstaan van de perforatie.

In vele gevallen van oroantrale verbindingen die langer dan 24 uur bestaan, zal een sinusitis ontstaan. Dat dit echter geen wet is werd reeds door WASSMUND (1939) aangetoond en later door OBWEGESER en TSCHAMER (1957). Deze laatsten konden respectievelijk bij 140 en 105 langer dan 24 uur bestaande oroantrale fistels in 15% en 17,1% der gevallen geen tekenen van sinusitis aantonen. SCHMECHEL (1963) vond bij 253 gevallen slechts 19 (7,5%) gevallen waarbij de sinus *niet* was geïnfecteerd. Het uitblijven van een sinusitis bij deze patiënten lijkt te verklaren door de optimale drainage – de hiatus blijft open in tegenstelling tot bij een rhinogene sinusitis – en de algemene weerstand van

de patiënt. Het is mogelijk dat deze cijfers niet geheel juist zijn, doordat het helder zijn van het spoelvocht als maatgevend werd beschouwd. Geen van deze auteurs bericht over een histopathologisch onderzoek van het slijmvlies of een bacteriologisch onderzoek van het spoelvocht.

Het is van belang te weten op welke *plaats* een *oroantrale fistel* meestal ontstaat; alle auteurs op dit gebied komen tot de conclusie dat dit t.h.v. de M₁ superior is, in frequentie gevolgd door de M₂ en daarna de P₂ of de M₃; hoogst zelden t.h.v. de C en I₂ (WASSMUND, 1939; ANDRÄ, 1961). Uit tabel 3 blijkt echter dat de volgorde van frequentie van voorkomen niet bij alle auteurs dezelfde is.

TABEL 3. LOKALISATIE VAN OROANTRALE FISTELS NAAR GEGEVENS VAN DIVERSE AUTEURS

Element	I ₁	I ₂	C	P ₁	P ₂	M ₁	M ₂	M ₃	totaal aantal gevallen
Auteur:									
WASSMUND (1939)	—	0,7 %	1,4 %	2,8 %	4,3 %	55,7 %	30,0 %	5,0 %	140
MARTENSSON (1952)	—	—	1,6 %	4,9 %	16,4 %	50,8 %	21,3 %	4,9 %	61
READING, HARRISON & DINSDALE (1955)	—	—	2,0 %	2,0 %	7,0 %	48,0 %	26,0 %	17,0 %	138
OBWEGESER en TSCHAMER (1957)	—	—	1,0 %	2,9 %	10,6 %	55,8 %	25,0 %	5,7 %	104
ANDRÄ (1961)	—	1,6 %	3,7 %	4,2 %	9,5 %	51,0 %	26,3 %	3,7 %	190
SCHMECHEL (1963)	—	—	—	—	4,7 %	54,8 %	33,3 %	7,2 %	246
SCHUCHARDT (1964)	—	—	0,6 %	2,0 %	5,5 %	55,9 %	26,9 %	8,2 %	944
VON WOWREN (1970)	—	—	2,6 %	2,6 %	11,2 %	34,5 %	32,8 %	16,4 %	116

Oroantrale fistels kunnen tevens ontstaan als complicatie na Caldwell-Luc operaties en fracturen van het middelste derde deel van het faciale skelet, waarbij de sinus maxillaris wordt geopend en een tampon wordt aangebracht. Het ontstaan van deze, buccaal van de processus alveolaris gelegen, fistels is afhankelijk van de plaats van de incisie in de orale mucosa.

6.2.2. Periapicale ontstekingen

Een sinusitis maxillaris, veroorzaakt door een periapicale ontsteking, kan worden beschouwd als een uitbreiding van deze ontsteking (Vriezen, 1970); een periapicale ontsteking kan zich namelijk per continuitatum uitbreiden tot in de sinus maxillaris.

Een directe relatie tussen de apicale haard en het sinusslijmvlies is echter geen noodzaak (WASSMUND, 1939; MARTENSSON, 1952; ANDRÄ, 1961) (fig. 32 en 33).

Vele auteurs zijn van mening dat de infectie zich ook via bloedbaan en de lymfevaten kan uitbreiden tot de sinusbekleding (ABMEIER, 1932; TOBECK, 1937; JAKOBI, 1962; LOEBELL, 1963; CLEMENTSCHITSCH, 1963).

Volgens de onderzoeken van ANDRÉ (1905) en GRÜNWARD (1908), die met behulp van Oost-indische inkt aantoonde, dat er geen anastomosen bestaan tussen het lymfesysteem van de sinus maxillaris en dat van het parodontium, is dit echter niet mogelijk.

Gezien de anatomische verhoudingen en het feit dat de meeste eerste molaren al op jonge leeftijd carieus worden (ANDRÄ, 1961), ligt het voor de hand aan te nemen, dat, evenals bij de oroantrale fistels, de M₁ superior de belangrijkste plaats zal innemen bij het ontstaan van een sinusitis als gevolg van een uitbreiding van een periapicale ontsteking. De literatuur hierover is echter schaars; alleen SCHMECHEL (1963) geeft een overzicht; het aantal gevallen is echter te gering om er conclusies uit te trekken.

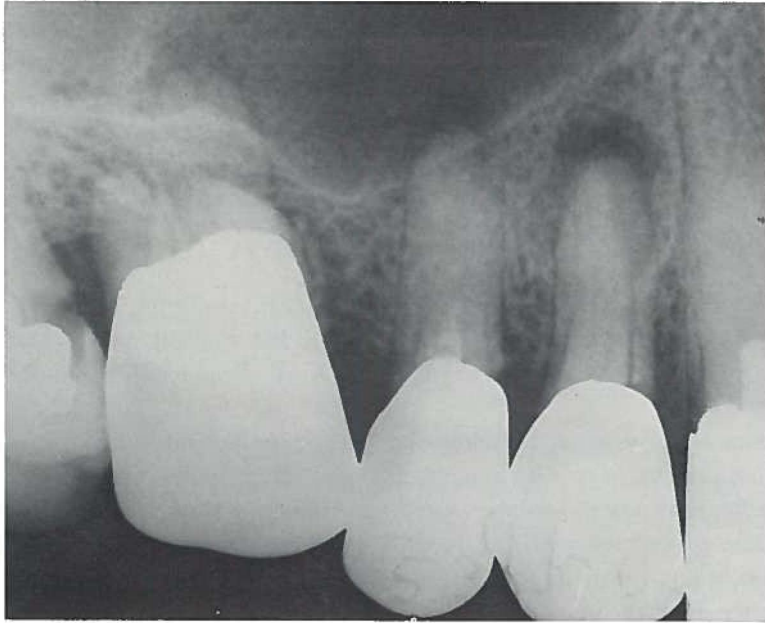


Fig. 32. Periapicale ontstekingen van de P₁, P₂ s.s. (Pk. 68/1069).

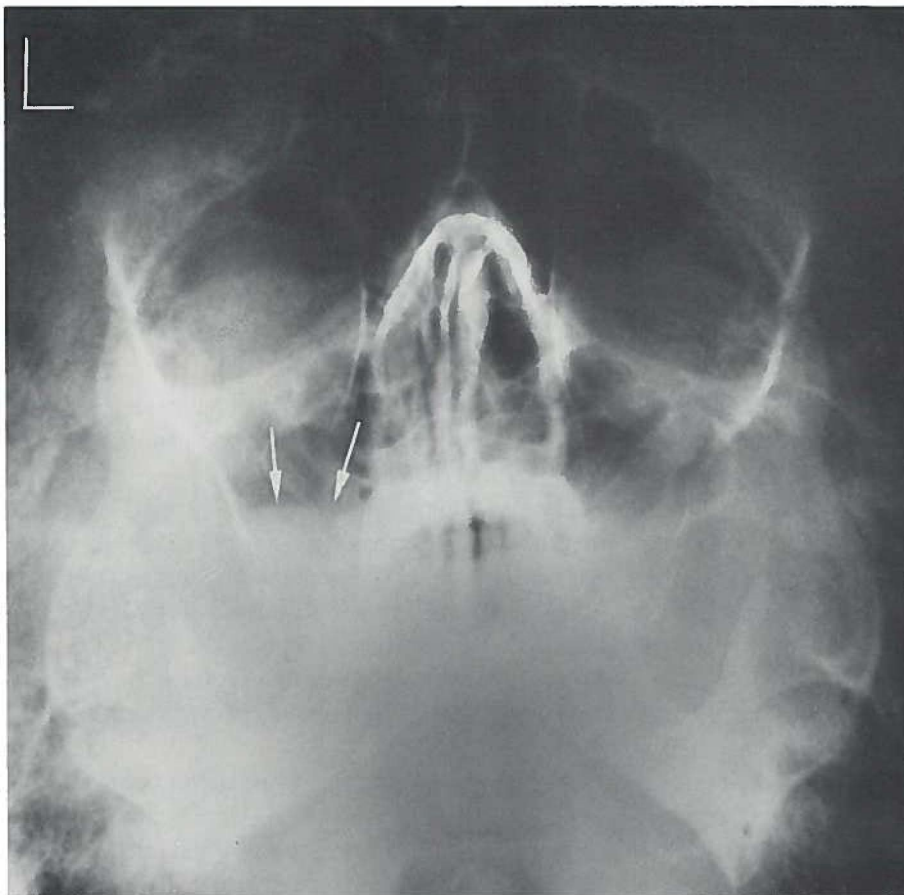


Fig. 33. Lokale zwelling van het sinusslijmvlies, beperkt tot de recessus alveolaris bij een chronische sinusitis, uitgaande van periapicale ontstekingen (zie fig. 32) (Pk. 68/1069).

TABEL 4. OORZAKELIJK ELEMENT VAN ODONTOGENE SINUSITIS TEN GEVOLGE VAN PERIAPICALE ONTSTEKING VOLGENS SCHMECHEL (1963)

Element	I ₁	I ₂	C	P ₁	P ₂	M ₁	M ₂	M ₃	
Aantal sinusitiden	0	0	2	2	1	5	3	1	(totaal 14)

6.2.3. Veretterde odontogene cysten

Radiculaire en folliculaire cysten kunnen, als zij geïnfecteerd zijn, aanleiding geven tot een sinusitis (ECKERT MÖBIUS, 1951, 1968; MARTENSSON, 1952). Ook is het mogelijk dat door een verdringing als gevolg van groei van de cyste de drainage ongunstig wordt beïnvloed of onmogelijk wordt (CLEMENTSCHITSCH, 1963).

Een *radiculaire cyste* zal vaker een etiologische factor zijn dan een folliculaire, doordat de eerste veel frequenter voorkomt en bovendien gemakkelijker geïnfecteerd raakt (fig. 34 t/m 37).

Het is aannemelijk, dat ook radiculaire cysten van frontelementen soms tot een sinusitis kunnen leiden, doordat deze cysten zich vaak naar dorsaal in de richting van de sinus maxillaris uitbreiden (WASSMUND, 1939), waardoor na infectie een sinusitis als complicatie kan optreden.

Folliculaire cysten kunnen o.m. geïnfecteerd raken doordat een veretterd apicaal granuloom van een buurelement of een melkelement tegen de cystewand ligt (ECKERT MÖBIUS, 1968), zoals dit wel wordt gezien bij een folliculaire cyste van een gereteneerde C sup.

De frequentie, waarin een odontogene cyste tot een sinusitis voert, wordt verschillend opgegeven. WASSMUND (1939) vond bij 24 van de 168 gevallen ($\pm 12,5\%$) van sinusitis een veretterde cyste als oorzaak en MARTENSSON (1952) bij 9,4%. ANDRÄ (1961) noemt geen cijfers; hij schrijft: „Gar nicht so selten nimmt eine Entzündung der Kieferhöhle von infizierten radikulären oder follikulären Zahnzysten ihren Ausgang”.

HOFFMAN-AXTHELM (1962) vindt bij 6,42% der gevallen een cyste als oorzakelijke factor, terwijl SCHMECHEL (1963) een percentage van 16,2 aangeeft. Waardoor deze grote verschillen worden veroorzaakt, is niet duidelijk; geen van deze auteurs gaat hierop in.

6.2.4. Voortgeschreden parodontopathieën

Bij parodontopathieën kunnen bij vergaande destructie van het ophangapparaat van het gebits-element diepe pockets ontstaan, die tot aan de apex van het element kunnen doorlopen en zelfs tot een antrumperforatie kunnen leiden (HARNISCH, 1963; POWELL, 1965).

Ook als er geen perforatie ontstaat, kan een voortgeschreden parodontopathie bij premolaren of molaren in de bovenkaak aanleiding geven tot een – meestal chronische – ontsteking van het sinus-slijmvlies, een ontsteking die echter niet, zoals bij een chronisch periapicaal granuloom, beperkt blijft tot een lokale reactie, maar die zich, door de uitbreiding van de parodontopathie over verscheidene elementen, over de hele recessus alveolaris zal uitstrekken (fig. 38 t/m 41).

Hoewel een parodontopathie wel als oorzaak van een sinusitis maxillaris is aangemerkt (WASSMUND, 1939; MARTENSSON, 1952; HARNISCH, 1953, 1961, 1963; POWELL, 1965) werd deze tot voor kort als etiologische factor onderschat (BJÖRN e.a., 1967).

De afstand tussen de odontogene ontsteking en sinusmucosa is bepalend voor het al of niet ontstaan van slijmvliesveranderingen (v. ALYEA, 1951; MATILLA, 1965). Deze factor speelt zeker een rol bij het ontstaan van een sinusitis t.g.v. een parodontopathie, zoals blijkt uit een onderzoek van BJÖRN e.a. (1967) die een duidelijke correlatie vonden tussen veranderingen van het slijmvlies enerzijds en de afstand van de sinusbodem tot de rand van het alveolaire bot anderzijds: „A reduced distance means a reduced protection to dental foci and greater risk of sinusitis”.

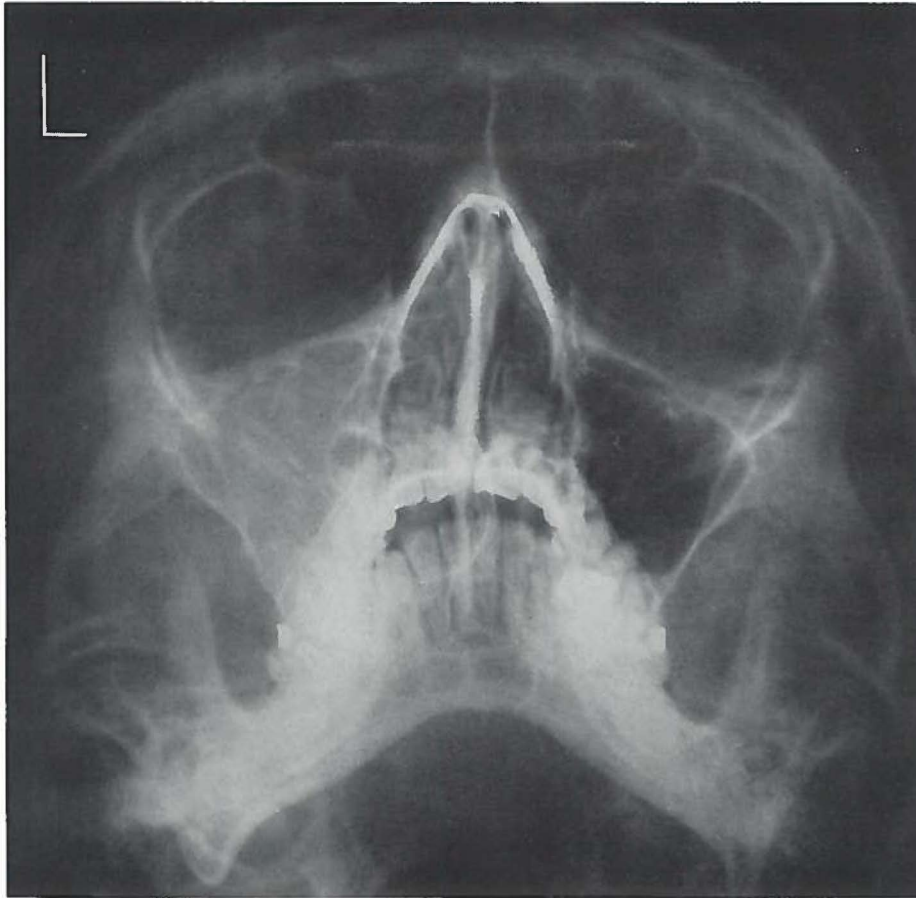


Fig. 34. Sluiering van de linker sinus maxillaris ten gevolge van een cyste die de hele sinus opvult. Oorzaak is een achtergebleven wortelrest van een melkelement (Pk. 71/2145).

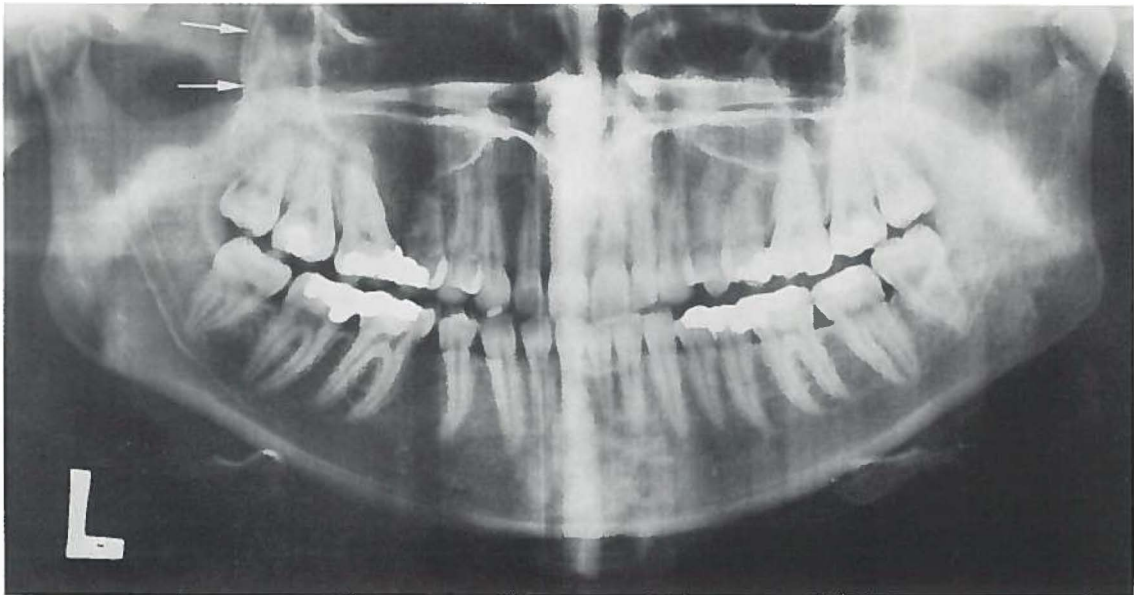


Fig. 35. Orthopantomogram bij dezelfde patiënt (zie fig. 34). Zeer grote radiculaire cyste uitgaande van een rest van een melkelement tussen P_2 en M_1 s.s. De begrenzingen van de cyste en de sinus maxillaris zijn dorsaal als twee parallelle lijnen zichtbaar (Pk. 71/2145).

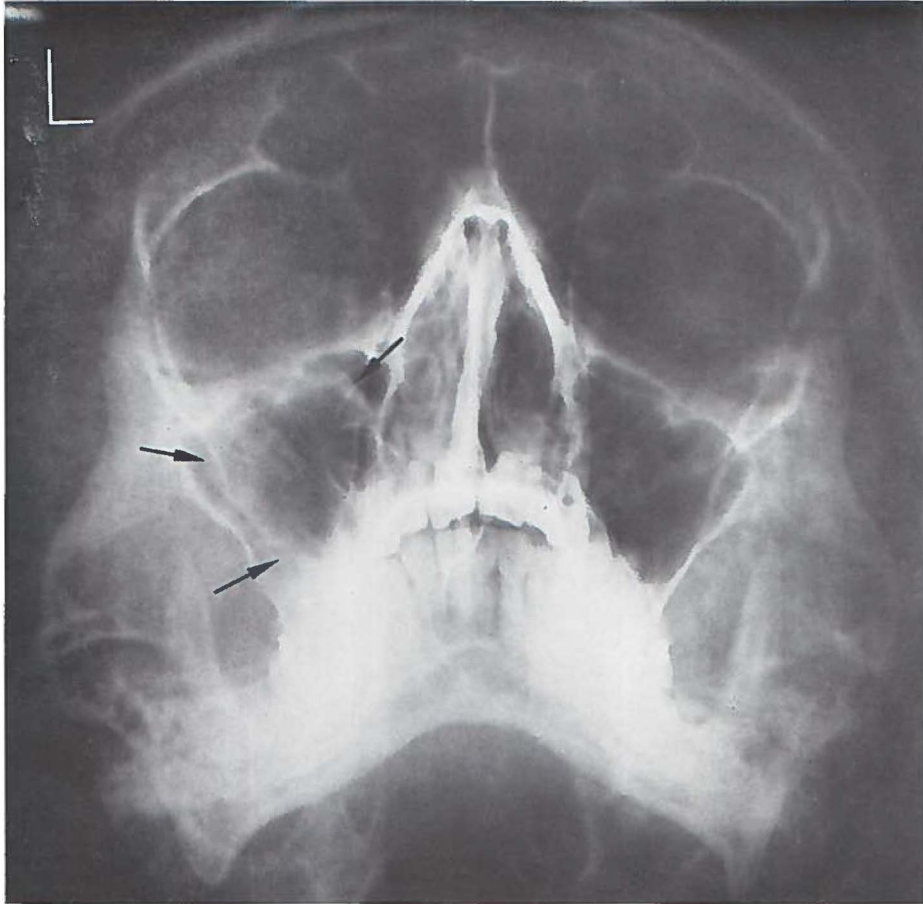


Fig. 36. Drie maanden na enucleatie van de cystebalg en primaire sluiting bij patiënt van fig. 34 en 35 zijn de begrenzingen van sinus en cysteholte duidelijk zichtbaar. De holte is aanzienlijk kleiner geworden.

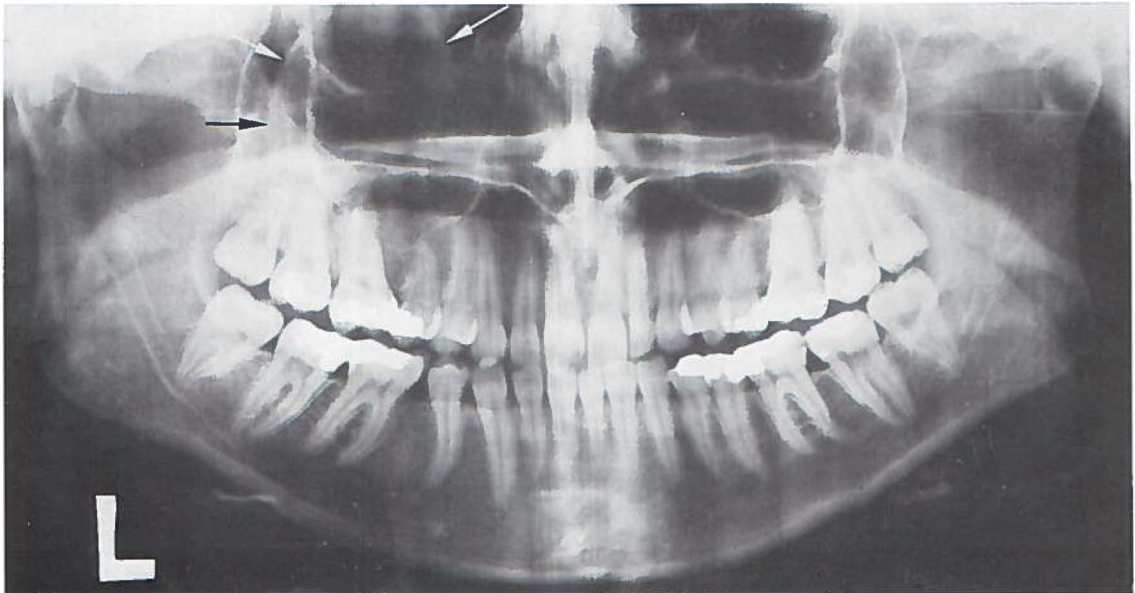


Fig. 37. Orthopantomogram van dezelfde patiënt (Pk. 71/2145). Ook hier een duidelijke verkleining van de holte.

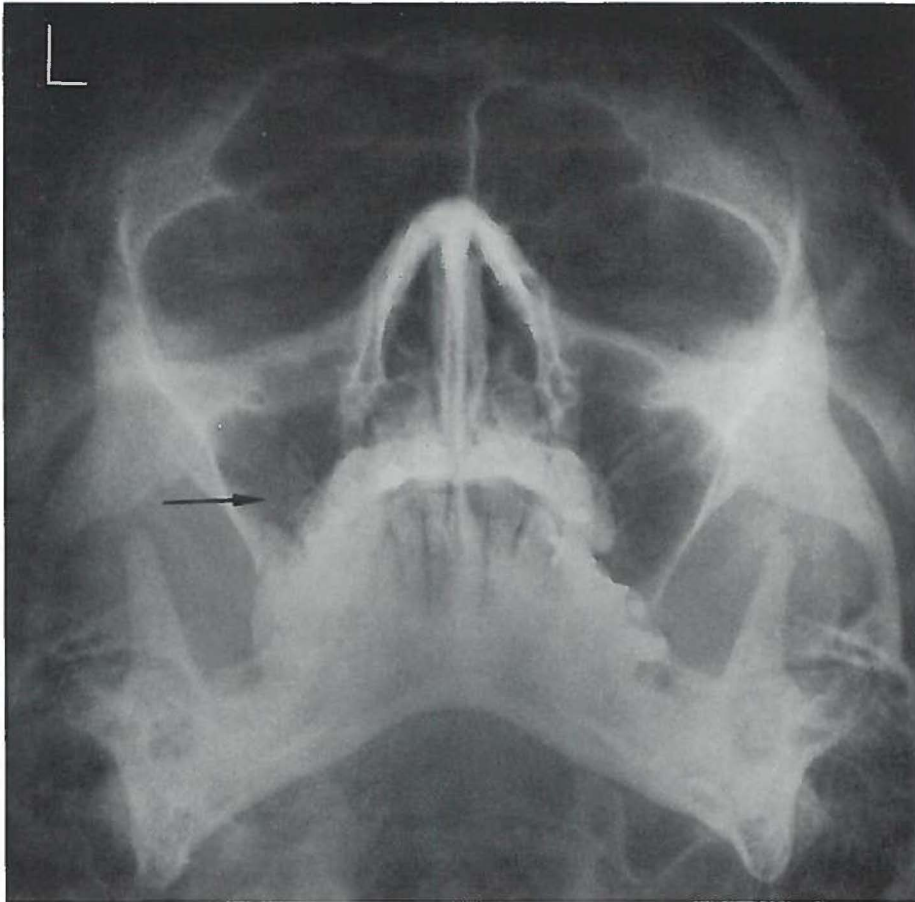


Fig. 38. Zwelling van het slijmvlies in de sinus maxillaris als gevolg van parodontopathie (vóór de behandeling) (Pk. 69/77).

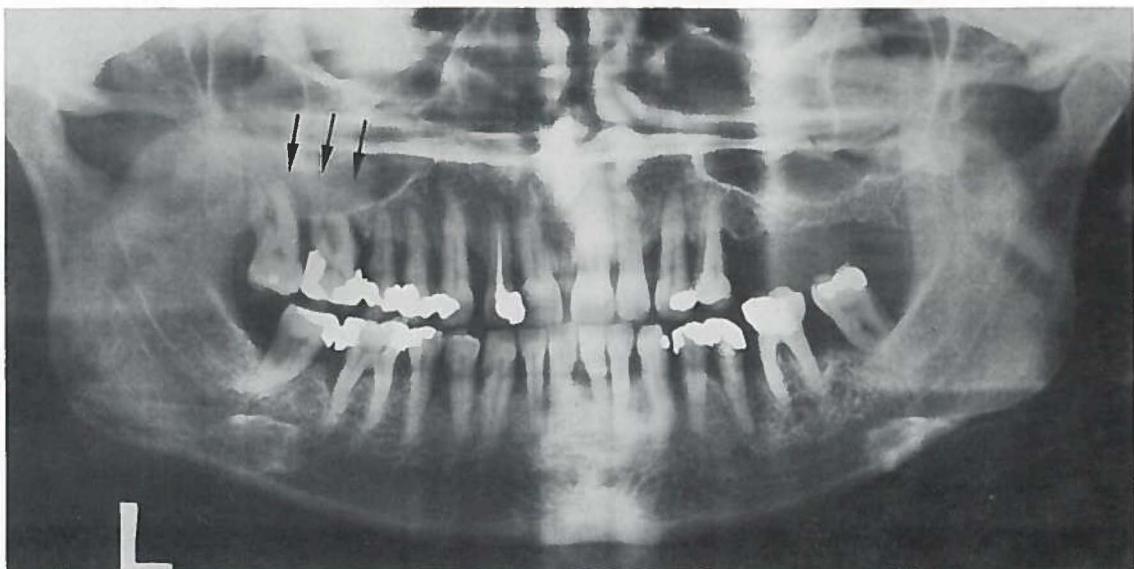


Fig. 39. Orthopantomogram bij dezelfde patiënt. Duidelijke zwelling van het slijmvlies op de bodem van de sinus als reactie op zeer diepe tandvleespockets (infrabony pockets).

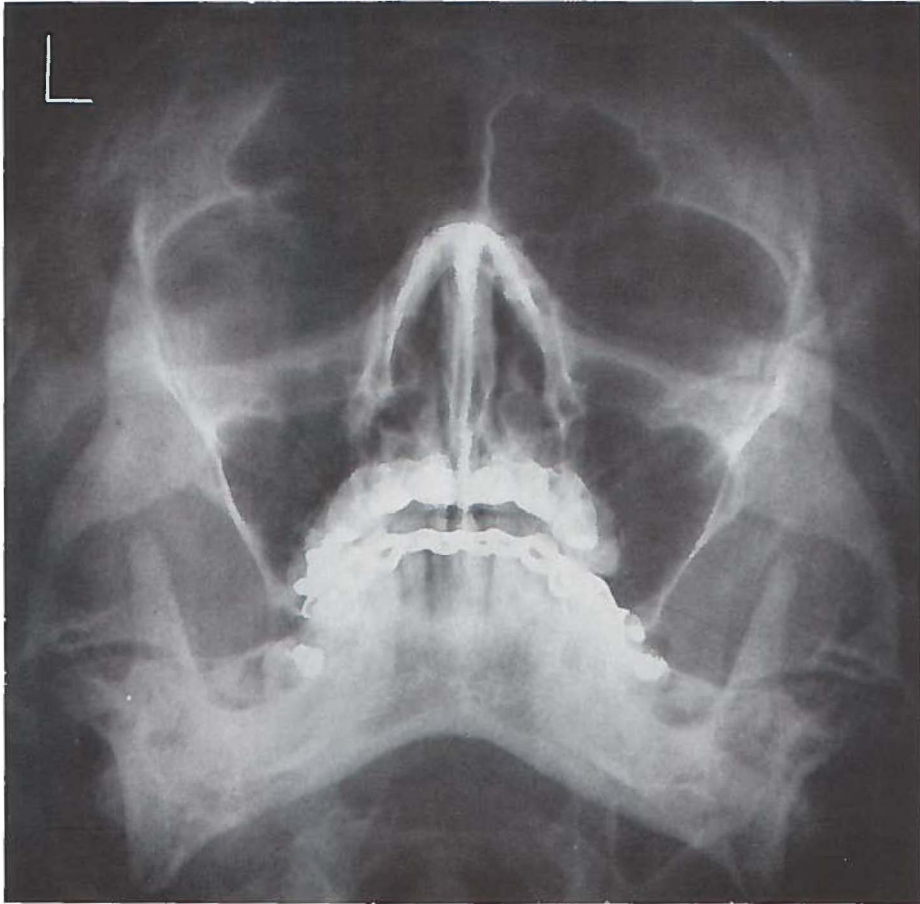


Fig. 40. Bijholte-opname bij patiënt Pk. 69/77, 15 maanden na de behandeling. De gehele sinus maxillaris is helder.

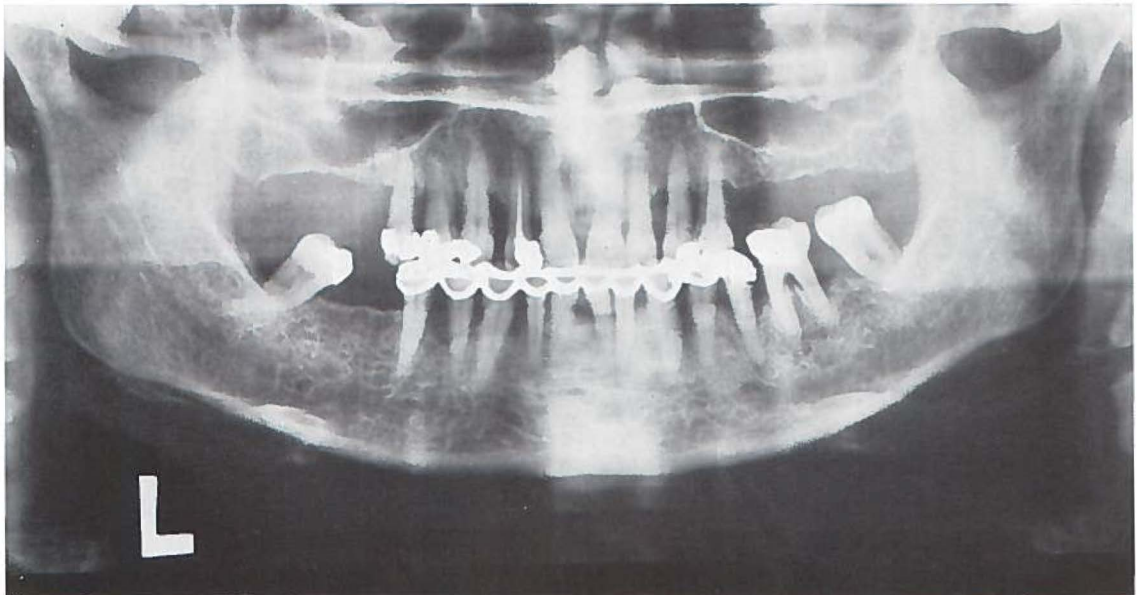


Fig. 41. Slijmvliezswelling op de bodem van de sinus maxillaris bij patiënt Pk. 69/77 is verdwenen na extractie van de molaren (zie ook fig. 39).

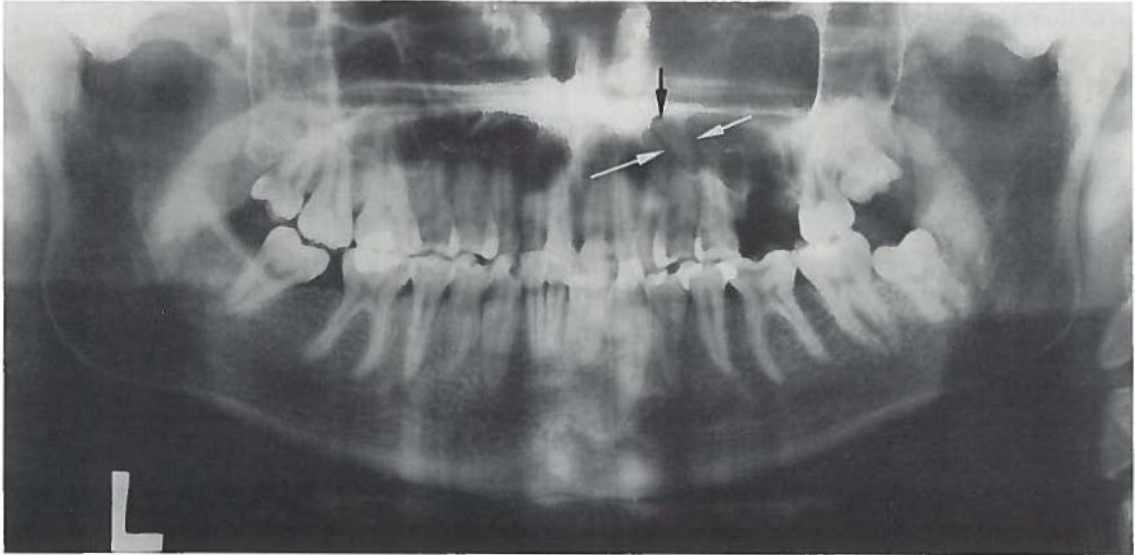


Fig. 42a. Orthopantomogram, kort nadat een radix van de M₁ s.d. in de sinus is gestoten (Pk. 71/5332).

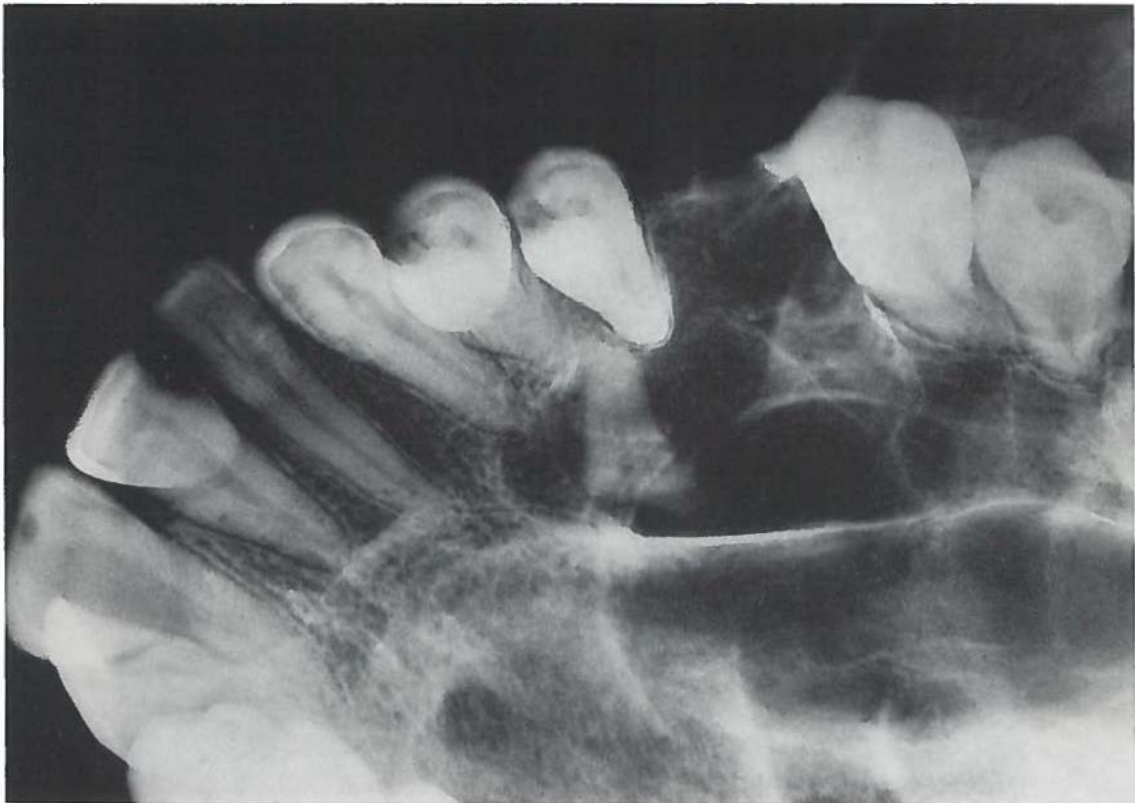

Fig. 42b. Opbeefoto bij dezelfde patiënt mede ter bepaling van de plaats van de radix (Pk. 71/5332).

6.3. Corpora aliena in de sinus maxillaris

Het corpus alienum dat het meest frequent in de sinus maxillaris wordt aangetroffen, is een doorgesloten wortelrest (fig. 42). Meestal betreft het de palatinale radix van de eerste molaar (KILLEY, SEWARD en KAY, 1971). De aanwezigheid van een wortelrest in de sinus zal vrijwel altijd aanleiding zijn tot een sinusitis (MARTENSSON, 1952; ANDRÄ, 1961) en deze ook onderhouden, reden waarom directe verwijdering noodzakelijk is (HOFFMAN-AXTHELM, 1962; SCHMECHEL, 1963; VON WOWREN, 1970 (fig. 43).

Andere materialen die in het antrum kunnen worden aangetroffen zijn onder meer tampons of wattenproppen, die zijn doorgedrukt bij een tamponade van de perforatie (MARTENSSON, 1952). HANICKE (1966) beschrijft een geval waarbij diverse vreemde lichamen uit het antrum zijn verwijderd, waaronder een perlon vissnoer, houten wigjes, etc.

Ook afdrukpasta's die worden gebruikt voor afdrukken van de bovenkaak, ter vervaardiging van een prothese, zoals zinkoxyde-eugenolpasta of vulmateriaal voor wortelkanalen, kunnen in de sinus maxillaris worden aangetroffen (SHELTON, 1964; SMITH en GUTTENBERG, 1968).

Tenslotte is het mogelijk dat ten gevolge van een ongeval splinters van allerlei materiaal in de sinus maxillaris terechtkomen. Deze voorwerpen zijn vaak van kunstharsen vervaardigd en daardoor niet radio-opaque. Ook glassplinters van een voorruit van een auto zijn op de röntgenfoto niet of moeilijk herkenbaar (BRADLEY, 1971).

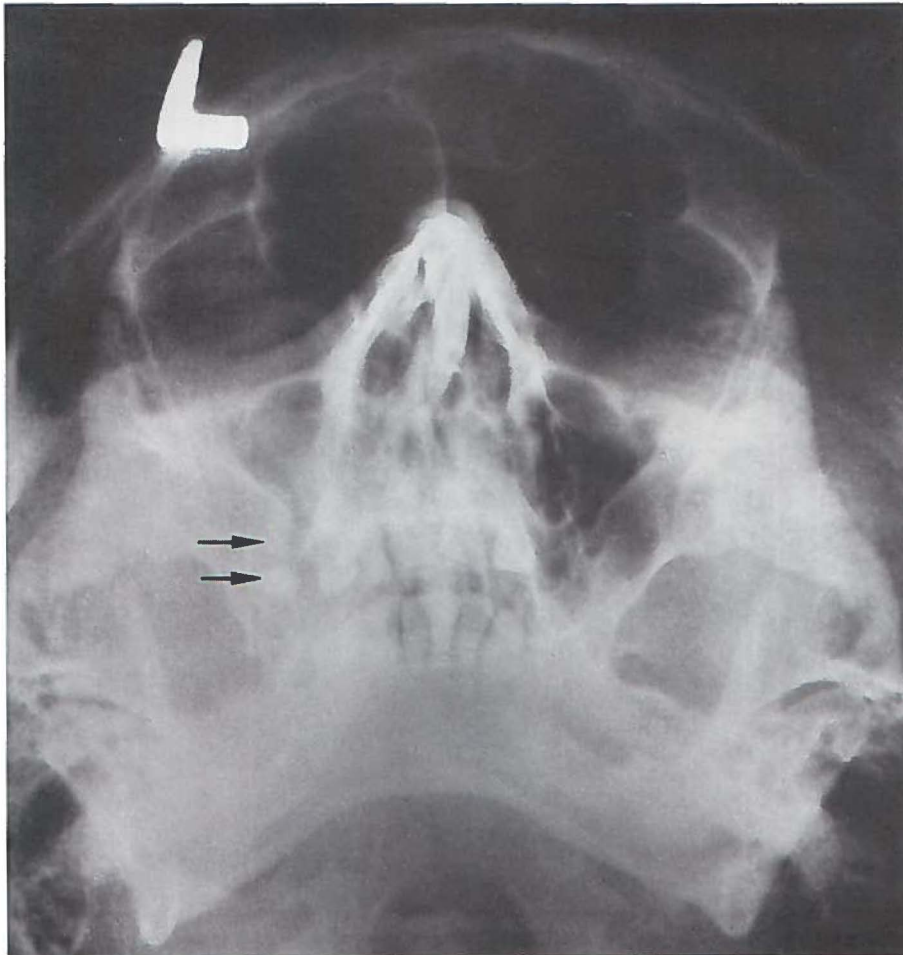


Fig. 43. Chronische sinusitis maxillaris links ten gevolge van enige corpora aliena (radix en gedeelte van een kroon) (Pk 66/2768).

6.4. Fracturen van de bovenkaak

Bij alle fracturen van het middelste derde deel van het gelaat zal de sinus betrokken zijn door zijn centrale plaats in dat gebied (COOKSEY en MIDDLETON, 1959; DINGMAN en NATVIG, 1964). Een sinusitis kan hierbij als complicatie optreden. ROWE en KILLEY (1968) geven hiervan een goed overzicht.

In het geval van de maxillafractuur volgens Ie Fort I zal de laterale en mediale wand, evenals de voor- en achterwand van het antrum betrokken zijn; bij de fracturen volgens Ie Fort II voornamelijk het antrumdak samen met de laterale voor- en achterwand, terwijl bij de fracturen volgens Ie Fort III vaak alleen het antrumdak is gefractureerd.

De meest voorkomende fractuur is echter die van het os zygomaticum, waarbij meestal het antrumdak en de laterale sinuswand betrokken zijn.

Andere fracturen, waarbij slechts één wand van de sinus meedoet, is de „blow-out” fractuur voor wat betreft het antrumdak en fracturen van de processus alveolaris superior of van het tuber maxillae voor wat betreft de antrumbodem.

In al deze gevallen zal door verscheuring van het slijmvlies een hemosinus ontstaan; indien het coagulum geïnfecteerd raakt, kan een sinusitis maxillaris het gevolg zijn. Losliggende botsplinters ten gevolge van het trauma of corpora aliena kunnen in de sinus terechtkomen en aanleiding tot ontsteking zijn (BRADLEY, 1971).

Als er vóór het trauma al een subklinische sinusitis maxillaris bestond, zal dit de kans op een acute ontsteking vergroten.

6.5. Osteomyelitis van de bovenkaak

Een uitgebreide osteomyelitis van de bovenkaak is tegenwoordig een zeldzame afwijking. De infectie kan langs hematogene weg tot stand komen – meestal bij kinderen – of als uitbreiding van een lokaal ontstekingsproces, bijvoorbeeld bij sterk verminderde algemene weerstand, of ten gevolge van bestraling. De meest voorkomende oorzaak is een odontogene ontsteking (KILLEY, SEWARD en KAY, 1971). Daar de doorbloeding van de maxilla bijzonder goed is en de vaten vele anastomosen hebben, is het duidelijk dat osteomyelitis van de maxilla bij volwassenen een zeldzaamheid is.

Als complicatie bij een acute osteomyelitis van de bovenkaak zal vrijwel onmiddellijk een sinusitis maxillaris ontstaan, waarbij evenals bij de uitgebreide parodontale afwijkingen, het slijmvlies van de gehele recessus alveolaris betrokken zal raken (CLEMENTSCHITSCH, 1962). Een sinusitis ten gevolge van een osteomyelitis is zeldzaam: WASSMUND (1939) vond in het voor-antibiotische tijdperk bij 168 gevallen met een aanwijsbaar odontogene sinusitis slechts 3 gevallen van osteomyelitis, HOFFMAN-AXTHELM (1962) bij 807 odontogene sinusitiden slechts 5. ANDRÄ (1961) noemt slechts de mogelijkheid.

6.6. Complicaties na operatieve ingrepen

6.6.1. Verwijdering van een geretineerd element

Tijdens de verwijdering van een geretineerde cuspidaat of 3e molaar uit de bovenkaak kan een perforatie ontstaan van de sinusbodem. Tijdens het vrijleggen van het element kunnen via een perforatie naar de sinus botsplinters of tandmateriaal in het antrum terechtkomen. De mogelijkheid dat postoperatief sinusitis ontstaat is denkbaar, doch komt niet vaak voor.

HÖXBROE (1950) vond in 4 van de 175 sinusitiden het verwijderen van een geretineerd element als

oorzaak, MARTENSSON (1952) bij 2 van de 223 sinusitiden en HOFFMAN-AXTHELM noemt bij de 807 odontogene sinusitiden 8 maal de verwijdering van een gereïtineerd element als oorzaak.

6.6.2. Apexresecties en wortelkanaalbehandelingen

Bij een apexresectie aan een premolaar of molaar is het soms niet te vermijden dat de sinus maxillaris wordt geopend. Bij een gezonde sinus zal dit meestal geen complicaties tot gevolg hebben, behalve als een vreemd lichaam of dood materiaal, zoals de gereïtineerde apex van het element, in de sinus terechtkomt en niet wordt verwijderd (SCHWENZER, 1967). HÖXBROE (1950) vond bij 4 patiënten een recidief van de sinusitis nadat een apexresectie was gedaan. Wortelkanaalbehandeling als oorzaak van een sinusitis, bijvoorbeeld doordat via de apicale opening geïnfecteerd materiaal in het antrum wordt gebracht, wordt door MARTENSSON (1952), ANDRÄ (1961) en CLEMENTSCHITSCH (1963) genoemd.

6.6.3. Alveolitis

Alveolitis is een oppervlakkige acute osteomyelitis van de alveolewand in aansluiting op een extractie van een gebitselement. Het optreden van alveolitis is relatief zeldzaam (0,9–4 %), bovendien is het voorkomen in de bovenkaak aanmerkelijk geringer dan in de onderkaak (BOERING, 1964).

Indien deze complicatie echter optreedt na de verwijdering van een gebitselement uit de bovenkaak, zal vrijwel zeker een lokale reactie ontstaan van het sinusslijmvlies in de recessus alveolaris. Als gevolg van de ontsteking en de nauwe relatie van bloed en lymfevaten van de alveolewand en sinusslijmvlies, is een oedemateuze verdikking van de mucosa te verwachten (WASSMUND, 1939).

THERAPIE

De behandeling van de odontogene sinusitis maxillaris heeft twee belangrijke facetten (WASSMUND, 1939; CLEMENTSCHITSCH, 1953; ANDRÄ, 1961), namelijk:

- de behandeling van de sinusitis.
- het elimineren van de odontogene oorzaak.

Deze behandelingen kunnen, voor wat betreft het tijdstip, samenvallen. Het kan echter ook noodzakelijk zijn eerst de odontogene oorzaak te elimineren, bijvoorbeeld in geval van een periapicaal abces, of eerst de sinusitis te bestrijden, bijvoorbeeld in geval van een oroantrale fistel (CLEMENTSCHITSCH, 1963).

Een enkele keer kan worden volstaan met het wegnemen van de odontogene oorzaak alleen, waarbij gerekend mag worden op een spontane genezing (sinusitis concomitans) als de behandeling in een vroeg stadium plaatsheeft (ZANGE, 1950; LORENZ, 1954).

7.1. Behandeling van de sinusitis

De behandeling van de sinusitis moet gericht zijn op het herstel van de functie van het sinusepithel.

De in te stellen therapie wordt bepaald door de toestand van het slijmvlies (TERRACOL en AUBRY, 1964). Het is daarom noodzakelijk onderscheid te maken tussen acute en chronische sinusitiden.

De meeste auteurs zijn van mening dat in ieder geval moet worden begonnen met een conservatieve therapie – spoelen, decongestiva, antibiotica (READING e.a., 1955; BACHMANN, 1960; JACOBI, 1962; SCHWENZER, 1967; MALONEY en DOKU, 1968). Dit geldt zeker voor de acute vorm. Pas als met deze behandeling geen positief resultaat wordt verkregen, moet een operatieve therapie worden overwogen (VAN ALYEA, 1951; BETHMANN en BIENENGRÄBER, 1971). ANDRÄ (1961) behandelt alleen een acute en subacute sinusitis met spoelen en gaat bij elke chronische sinusitis direct over tot een radicale therapie. Volgens MARTENSSON (1952) en BETHMANN en BIENENGRÄBER (1971) wordt bij een odontogene sinusitis zelden een positief resultaat verkregen met een conservatieve therapie. Evenals LEHNERT en LEHMANN (1967) zijn zij van mening, dat een radicale operatie, bijvoorbeeld volgens Caldwell-Luc, altijd geïndiceerd is bij een sinusitis ten gevolge van een meer dan 3 dagen bestaande oroantrale fistel.

Een andere conservatieve therapie wordt beschreven door PROETZ (1931). Deze zogenaamde displacement therapie berust op vervanging van de sinusinhoud door een therapeutische vloeistof, door afwisselend onder- en overdruk te maken in de neusholte.

TOTH (1966) spuit via een oroantrale fistel met een monddouche warm water van 40° C tweemaal daags gedurende 15 minuten onder een druk van 2 à 3 atmosferen in de sinus. Hierdoor zou vaak zelfs een spontane sluiting van de fistel optreden.

7.1.2. Conservatieve therapie

De conservatieve therapie moet gericht zijn op:

- herstel of handhaving van een goede drainage en ventilatie via het ostium maxillare.
- verwijdering van exsudaat uit de sinus.
- bestrijding van infectie.

7.1.2.1. Drainage via het ostium maxillare

Voorwaarde voor een goede ventilatie en drainage van de sinus is een goed doorgankelijk ostium maxillare, waardoor zowel lucht als pus en mucosereus vocht ongehinderd kunnen passeren. Een eventueel – door een ontsteking – gezwollen slijmvlies in de nabijheid van het ostium zal hiertoe weer tot normale proporties moeten worden teruggebracht.

Voor dit doel kunnen *decongestiva*, in de vorm van neusdruppels of door middel van een spray, aangebracht worden op het slijmvlies van de neus, met name op dat van de middelste neusgang (VAN ALYEA, 1951). Deze medicamenten mogen niet interfereren met de normale functies van het slijmvlies, met name mag het slagritme van de cilia niet of slechts in geringe mate worden beïnvloed. De pH van de vloeistof moet tussen 6 en 8 liggen. Het medicament mag geen slijmvliesbeschadigingen veroorzaken en de productie van secreet niet vertragen of opheffen (FLOTTE, 1960; NAUMANN, 1964). De meest gebruikte decongestiva behoren tot de vasoconstrictoren, waaronder adrenaline en noradrenaline, ephedrine, naphazoline, tetrahydrozoline en xylometazoline. Van de laatste vier is bekend dat zij bij een goede dosering geen schade toebrengen aan de activiteit van de cilia (NAUMANN, 1964; DOUEK, 1971). Vaak worden deze preparaten in combinatie met antihistaminica in de handel aangeboden. Voor de behandeling van een odontogene sinusitis is het gebruik van deze combinatiepreparaten echter niet strikt noodzakelijk.

Als ondersteunende behandeling worden dampbaden aanbevolen. Vaak worden aan het hete water toegevoegd etherische oliën als eucalyptusolie, thymol of menthol (KILLEY en KAY, 1967). Het therapeutisch effect hiervan is vermoedelijk gering; bovendien kan de trilhaarbeweging nadelig beïnvloed worden (NAUMANN, 1969). Het is beter kamille te gebruiken, omdat dit een antiflogistische werking heeft en geen beschadiging van het slijmvlies geeft.

7.1.2.2. Verwijderen van exsudaat uit de sinus

Pus of ingedikt secreet kan uit de sinus maxillaris worden verwijderd door deze te spoelen. Hiervoor worden verscheidene methodes aangegeven (FLOTTE, 1960; JACOBI, 1962; NAUMANN, 1964 en ZAWADSKI, 1969):

- a scherp, via de laterale neuswand in de onderste neusgang; de benige wand is hier meestal dun en kan met een scherpe naald of troicart gemakkelijk worden getrepaneerd.
- b scherp, via de laterale neuswand in de middelste neusgang door trepanatie van de dubbele slijmvlieslaag, die de hiatus maxillaris afsluit.
- c stomp, via een oroantrale fistel.
Bovendien, hoewel minder gebruikelijk:
- d stomp, via het ostium maxillare of het ostium accessorium, waardoor minder beschadiging zou optreden. Deze techniek vereist een grote ervaring en vaardigheid (JACOBI, 1962) en is in strijd met de huidige opvattingen het ostium maxillare zo weinig mogelijk met instrumenten te beroeren (ECKEL, 1964).
- e scherp, via de fossa canina, waar eveneens een tamelijk dunne benige wand de sinus maxillaris scheidt van de mondholte.

De keuze uit de verschillende methoden wordt in de praktijk bepaald door het al dan niet aanwezig zijn van een oroantrale verbinding en door de ervaring en manuele vaardigheid van de specialist (JACOBI, 1962; CLEMENTSCHITSCH, 1963).

Indien via een bestaande oroantrale verbinding wordt gespoeld, is het volgens sommige auteurs verstandig op een andere methode over te gaan als de fistel de neiging vertoont zich spontaan te sluiten. Het is echter niet juist te trachten de fistel door langdurig spoelen tot spontane sluiting te brengen. Een actieve chirurgische therapie is vrijwel altijd noodzakelijk. Spoelvloeistoffen mogen de tril-

haarwerking niet nadelig beïnvloeden. Er worden diverse oplossingen aanbevolen; de meest gebruikte en veiligste is ongetwijfeld de isotonische zoutoplossing (VAN ALYEA, 1951). Van de andere kunnen worden genoemd: boorzuur, rivanol, kaliumpermanganaat en waterstofperoxyde (NAUMANN, 1964). Vooral het laatste zou gevaar voor luchtembolieën opleveren (ZAWADSKI, 1969).

Spoelen van de sinus met een antibioticumoplossing heeft vermoedelijk weinig zin (JACOBI, 1962). Bovendien bestaat er gevaar voor resistentievorming (BACHMANN, 1960). Voor lokale werking is het volgens sommigen beter in de sinus een depot aan te brengen van een antibioticum, bijvoorbeeld in een gel, waardoor het gedurende vrij lange tijd aan het slijmvlies kan worden afgegeven. Er bestaat dan echter gevaar voor sterilisatie en indikken van de sinusinhoud, waardoor een met spoelen moeilijk te verwijderen prop ontstaat. Het lokale depot dient gecombineerd te worden met toediening van het antibioticum parenteraal of per os (JACOBI, 1962; NAUMANN, 1964). CLEMENTSCHITSCH (1963) daarentegen vindt dat bij een odontogene sinusitis het aanbrengen van een depot antibioticum, bijvoorbeeld in gelvorm, nooit geïndiceerd is.

BACHMANN (1960) deed een onderzoek bij een groep patiënten, die behandeld werd met lokale applicatie van penicilline in de sinus maxillaris en een controlegroep, waarbij alléén gespoeld werd. Bovendien stelde hij nog een groep patiënten samen die parenteraal antibiotica kreeg toegediend. Deze laatste groep bestond uit patiënten uit de eerste twee groepen, die niet waren genezen met behulp van de eerder ingestelde therapie. De parenterale toediening van antibiotica als therapeutische maatregel leek superieur. Dit onderzoek kan echter niet als bewijs gelden, omdat de groepen niet vergelijkbaar waren.

7.1.2.3. Bestrijding van infectie

Bij gebruik van antibiotica moet men zich afvragen welk antibioticum moet worden gebruikt en wanneer. Volgens de door GOSLINGS (1969) gegeven criteria dient de keuze te worden bepaald door een overweging van de volgende punten:

- a zo gering mogelijke toxiciteit.
- b bactericide werking is te prefereren boven een bacteriostatische.
- c zo smal mogelijk werkingsspectrum.

Voor bestrijding van infecties van de bovenste luchtwegen wordt meestal gebruik gemaakt van penicilline-G., procaine penicilline, fenethicilline, penicilline-V en ampicilline. Ook worden wel aanbevolen tetracycline en doxycycline, doch deze zijn bacteriostatisch en zouden volgens NAUMANN (1964) in hoge concentraties een nadelige invloed op de functie van de cilia hebben.

De penicillines hebben de geringste toxiciteit, een bactericide werking en bovendien het smalste spectrum.

De verwekkers van een odontogene sinusitis behoren tot de grampositieve stafylococcen en streptococcen en zijn meestal penicillinegevoelig (MALONEY en DOKU, 1968). In tegenstelling tot de rhinogene sinusitis komt de *Haemophilus influenzae* bij de odontogene sinusitis weinig voor.

Ook bij chronische sinusitiden zijn voornamelijk grampositieve strepto- en stafylococcen aanwezig (NAUMANN, 1964). Bij rhinogene sinusitiden bestaat in $\pm 58\%$ van de gevallen een infectie met één bacteriestam en soms een infectie met twee stammen ($\pm 30\%$) (TIAO-KAI SO, 1965).

Bij een foetide sinusitis komen meestal menginfecties voor (BJÖRKWALL, 1950). De genoemde penicillines zijn goed werkzaam tegen *Stafylococcus aureus* (penicillinase negatief) en tegen *Streptococcus pyogenes* (BIJLMER, 1968). De hoeveelheid vrije, werkzame penicilline, aanwezig in de extracellulaire vloeistof ter plaatse van de ontsteking, is voor een gunstig effect van groot belang (dus niet de als eiwitgebonden onwerkzame component) (GOSLINGS, 1969). ACRED, BROWN, CLARK en NIZEN (1970) deden een onderzoek bij honden naar de hoeveelheid vrije penicilline in perifere lymfe:

„Our experiments therefore indicate that penicillins penetrate readily from plasma to extra vascular

fluids as represented by peripheral lymph, thereby achieving good antibacterial concentrations of the free active penicillins in the tissues.”

Daar de vascularisatie van het sinusslijmvlies sterk varieert, is de te verwachten hoeveelheid vrije penicilline in de interstitiële ruimte van de tunica propria niet te voorspellen en soms onvoldoende (LUNDBERG, GULLERS en MALMBORG, 1968; AERED e.a., 1970). Het lijkt daarom beter antibiotica te reserveren voor eventueel optredende complicaties.

Het is van belang het materiaal, verkregen bij de *eerste* proefpunctie of spoeling, bacteriologisch te laten onderzoeken op de soort infectiekiemen en de gevoeligheid voor antibiotica.

7.1.3. Operatieve therapie

Operatieve behandeling is pas geïndiceerd als met een conservatieve therapie onvoldoende resultaat wordt verkregen (DOUEK, 1971). In de mondheekundige praktijk betekent dit, dat de chirurgische therapie vrijwel uitsluitend wordt beperkt tot de chronische odontogene sinusitiden.

Bij de chirurgische ingrepen kunnen worden onderscheiden maatregelen die tot doel hebben een betere drainage te verkrijgen (antrostomie volgens Claoué of vergroting van het ostium maxillare), of een radicale verwijdering van het pathologisch veranderde slijmvlies.

7.1.3.1. Antrostomie

Het aanbrengen van een ruime verbinding tussen neus- en kaakholte in de onderste neusgang heeft tot doel door een goede drainage voor het epitheel de kans te scheppen tot herstel van zijn functie. Soms kan een antrostomie bij een acute sinusitis noodzakelijk zijn, namelijk in gevallen, waarin het ostium maxillare is afgesloten, waardoor een stagnatie van de pusafvloed ontstaat, of indien ernstige complicaties dreigen te ontstaan (JACOBI, 1962; CLEMENTSCHITSCH, 1963).

Vele operatietechnieken zijn beschreven; in wezen verschillen ze echter weinig van elkaar (ECKEL, 1964).

Om een goede drainage te waarborgen moet de opening naar de neus zo ruim en zo laag mogelijk gemaakt worden (fig. 44).

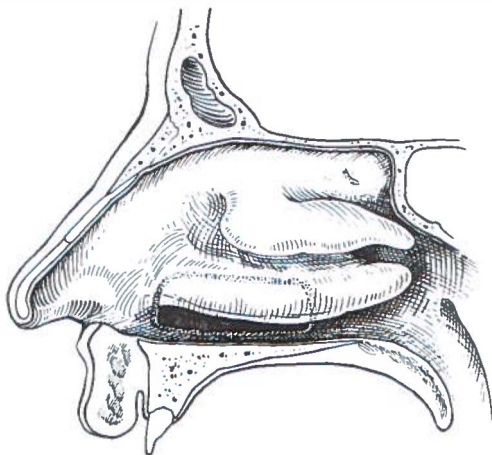


Fig. 44. Schematische voorstelling van een antrostomie. (WASSMUND, 1939).

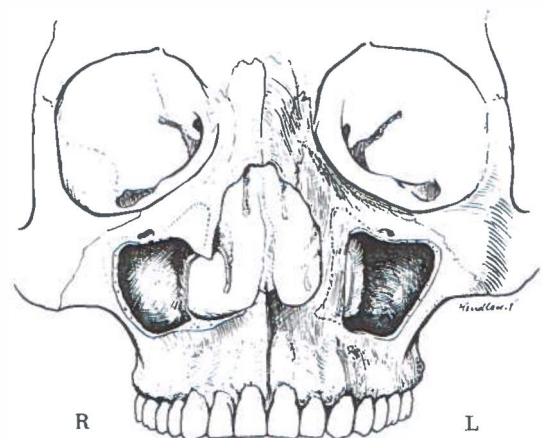


Fig. 45. Schematische voorstelling van de opening naar de sinus maxillaris na een radicale operatie volgens Denker (rechts) en Caldwell-Luc (links) (WASSMUND, 1939). Naar onze mening is in beide afbeeldingen de opening zowel in de fossa canina als onder de onderste concha groter afgebeeld dan meestal mogelijk of wenselijk is.

De secretieproducten van het sinusslijmvlies worden door de actie van de cilia naar het ostium maxillare getransporteerd, ongeacht de aanwezigheid van een antrostomie in de onderste neusgang. Het lijkt daarom misschien meer fysiologisch het al dan niet volledig afgesloten ostium te vergroten tot $\pm 1 \times 1\frac{1}{2}$ cm in het alleen door slijmvlies afgesloten deel van de hiatus maxillaris (BRYAN, 1967; LAVELLE en HARRISON, 1971). Deze mening staat echter tegenover de opvatting die een goede trilhaarfunctie rond het ostium zo essentieel vindt, dat beschadiging hiervan ten koste van alles moet worden voorkomen (ECKEL, 1964).

7.1.3.2. Radicale operatie

Twee methoden van radicale operatie worden beschreven, te weten die volgens Caldwell-Luc en de operatie volgens Denker. Bij beiden wordt langs de orale weg de sinus maxillaris ruim geopend en wordt een ruime verbinding met de onderste neusgang gemaakt. Bij de operatie volgens Denker wordt tevens het onderste deel van de benige rand van de apertura periformis verwijderd en wordt de kop van de onderste concha geresceerd (fig. 45).

Sommige auteurs adviseren om in navolging van BOENNINGHAUS (1933) de vrij te prepareren slijmvlieslap van de laterale neuswand uit de onderste neusgang in de sinus te leggen in de verwachting, dat van hieruit nieuw trilhaarepithel in de sinus zal groeien. JACOBI (1962) twijfelt echter aan het nut van deze techniek. Volgens hem zal de lap zelden op de goede plaats blijven liggen. Als na enige dagen de tampon of drain uit de sinus wordt verwijderd, is de kans op verplaatsing groot.

Uit de literatuur zijn ons helaas geen onderzoeken bekend, waaruit blijkt dat de operatie volgens Denker dan wel die volgens Caldwell-Luc de voorkeur verdient. Het is echter wel bekend dat er gevaar voor een atrofische rhinitis bestaat na een operatie volgens Denker; bovendien is de ingreep eigenlijk radicaler dan noodzakelijk is voor de behandeling van een ontsteking in de kaakholtte (BENJAMINS en HUIZINGA, 1930).

THOMA (1948) geeft de voorkeur aan de Caldwell-Luc operatie, omdat hij vermoedt dat hierbij minder kans bestaat op beschadiging van de innervatie en vaatvoorziening van de gebitselementen. MARTENSSON (1950) ziet als hoofdoorzaak van sensibiliteitsstoornissen van gebitselementen niet het verwijderen van sinusmucosa, doch het wegnemen van een gedeelte van de voorwand van de sinus maxillaris, waarin de zenuwen voor de voorste elementen (C-P₂) lopen. Hij vindt in dit gebied dan ook meer sensibiliteitsveranderingen dan in de molaarstreek.

JACOBI (1962) vindt bij een onderzoek naar de sensibiliteit na radicale operaties geen duidelijk verschil tussen beide operatiemethoden, behalve dan dat de stoornis in de sensibiliteit bij een operatie volgens Denker vaker in het bovenfront en bij een Caldwell-Luc overwegend in de M₁M₂M₃ streek wordt aangetroffen.

Deze conclusie werd al getrokken door BENJAMINS en HUIZINGA (1930). Zij vermeldden in hun onderzoek tevens, dat dit komt doordat takjes van de plexus dentalis, die de pulpa van de I₁ en I₂ superior innervieren en in het bot verlopen, bij de operatie volgens Denker verloren gaan.

De huidige opvattingen over de radicale operatie verschillen sterk met die van vroeger. Een totale verwijdering van de mucosa wordt niet meer noodzakelijk gevonden; het is voldoende alleen het pathologisch slijmvlies weg te nemen. Dit heeft bovendien het voordeel dat de kans op sensibiliteitsstoornissen van de gebitselementen geringer wordt.

Omdat bovendien in geval van een odontogene sinusitis slechts zelden zo'n uitgebreide degeneratieve verandering van het slijmvlies bestaat, dat verwijdering van alle mucosa nodig is (READING, HARRISON en DINSDALE, 1955), zal de operatieve behandeling van een odontogene sinusitis, indien geïndiceerd, in vele gevallen beperkt kunnen blijven tot een antrostomie volgens Claoué.

7.2. Behandeling odontogene oorzaak

7.2.1. Oroantrale fistels

Alvorens over te kunnen gaan tot het sluiten van een oroantrale fistel is het noodzakelijk dat een eventuele ontsteking van het sinusslijmvlies tot rust is gekomen en de functie zo goed mogelijk is hersteld. In het bijzonder moet de drainage òf via het ostium òf via een antrastomie zijn gewaarborgd.

MEAD (1954) noemt een aantal punten, waarop moet worden gelet voor en tijdens het sluiten van de fistel:

- a controle of meer bijholten bij het proces betrokken zijn.
- b goede drainage van de holte moet verzekerd zijn.
- c necrotisch weefsel in de omgeving van de fistel moet worden verwijderd.
- d het epitheel van de fistelgang moet worden verwijderd.
- e er moet een goede lap worden geprepareerd.

Hij noemt echter niet de eisen waaraan een goede lap moet voldoen.

De keuze van de methode van sluiten van een oroantrale fistel wordt in belangrijke mate bepaald door de plaats van de fistel en door de vaardigheid van de operateur.

Er zijn zeer veel methoden beschreven; deze kunnen als volgt worden ingedeeld (HJØRTING-HANSEN, 1971):

- a primaire sluiting door hechten van de gingivawond.
- b sluiting door een mucosa- of mucoperiostlap.
- c sluiting door bottransplantatie.
- d sluiting door middel van allotransplantaten van metaal of kunststof.

7.2.1.1. Primaire sluiting

Voor een primaire sluiting komen eigenlijk alleen de verse oroantrale perforaties in aamerking. Indien deze laatste niet primair worden gesloten, bestaat er een grote kans op een gelokaliseerde of totale sinusitis. Volgens WASSMUND (1939) bestaat er zelfs in 50 % van de gevallen een sinusitis, drie dagen nadat de perforatie is ontstaan.

Helaas is er voor een primaire sluiting vaak niet voldoende weefsel voorhanden en zijn de wondranden in de regel te sterk gefixeerd om deze zonder meer tegen elkaar te kunnen brengen. In vele gevallen zal het daarom noodzakelijk zijn de hoogte van de processus alveolaris plaatselijk te reduceren door het wegnemen van bot van de buccale en/of palatinale alveolewanden.

HARGROVE (1955) beschrijft een dergelijke methode, waarbij echter wel zeer veel bot wordt verwijderd. Indien voldoende vrij beweegbare gingiva aanwezig is of verkregen is, kunnen de wondranden door middel van een horizontale matrasnaad naar elkaar toegebracht worden, waardoor de randen tegen elkaar op komen te staan en elkaar als het ware tot onderlaag dienen. Het gaat hier immers om een niet ondersteunde naad.

De methode, ontwikkeld door ZANGE (1926), waarop later een variatie is aangebracht door KRUGER (1964), lijkt onnodig gecompliceerd: nadat de wondranden zijn geëxcideerd, wordt zowel buccaal als palatinaal een lap die breder is dan de fistel gemobiliseerd, terwijl in één of in beide lappen een halfronde ontspanningsincisie wordt gegeven. Daarna wordt met behulp van een horizontale matrasnaad het defect gesloten (fig. 46). Een bezwaar is, dat er vermoedelijk toch spanning op de lap zal komen, terwijl bovendien de naad over de perforatie komt te liggen, waardoor deze niet door een onderlaag is ondersteund. Reeds vele mislukkingen zijn na toepassing van deze methode beschreven (WASSMUND, 1939).

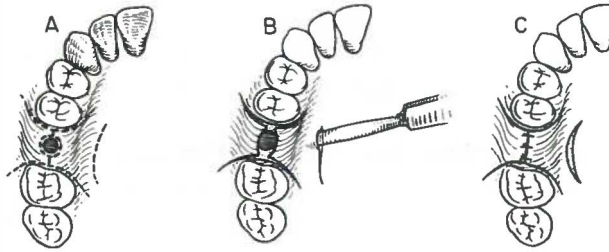


Fig. 46 Primaire sluiting van een oroantrale verbinding door uitgebreide mobilisering van de buccale en palatinale wondranden volgens Zange naar een modificatie volgens Kruger (KRUGER, 1964).

7.2.1.2. Sluiting met behulp van een mucosa- of mucoperiostlap

Een mucosalap of mucoperiostlap voor het sluiten van een oroantrale fistel moet aan een aantal eisen voldoen (ZAWADZKI, 1970):

- a de basis mag niet smaller zijn dan 1 cm (voldoende circulatie via de steel).
- b de dikte moet voldoende zijn om een goede circulatie te waarborgen en necrose te voorkomen (0,4 cm).
- c de lap moet de fistel ruim kunnen bedekken. Nadat het epitheel van de fistel is geëxcideerd moet de lap minstens 2–3 mm oversteken aan iedere zijde van de fistelopening (voldoende brede onderlaag).
- d de lap moet in zijn nieuwe positie het defect zonder spanning kunnen bedekken (voldoende circulatie; voorkoming dehiscentie).

Bovenstaande eisen zijn mede bepalend voor de keuze van de lap. Tevens zal indien de radix van een element, dat aan de perforatie grenst, geen botbedekking meer heeft, dit element moeten worden verwijderd, om een recidief van de oroantrale verbinding te voorkomen.

De meest toegepaste methode voor het sluiten van een oroantrale fistel is die, waarbij gebruik wordt gemaakt van de *buccale trapeziumvormige* mucoperiostlap volgens Rehrmann-Wassmund (REHRMANN, 1936; WASSMUND, 1939), die in de Angelsaksische literatuur vaak wordt toegeschreven aan BERGER (1939) (fig. 47). Het epitheel van de fistel kan worden geëxcideerd of door middel van het „Flügeltür” principe worden omgeklapt naar de sinusbodem. De trapeziumvormige mucoperiostlap wordt buccaal van de processus alveolaris geprepareerd door middel van twee incisies die, teneinde een optimale circulatie te waarborgen, naar de omslagplooi divergeren. Na mobilisatie van de lap wordt het stugge periost parallel aan de processus alveolaris, met behulp van mes of schaar, over de volledige dikte voorzichtig gekliefd. De lap wordt hierdoor zeer elastisch en kan in de regel zonder spanning over de fistel worden gelegd.

Indien noodzakelijk kunnen de palatinale en proximale mucosaranden worden geaviveerd door alleen het epitheel te verwijderen of door trapvormig een weefsellaag uit de vaak dikke mucosa te excideren (HJØRTING-HANSEN, 1971).

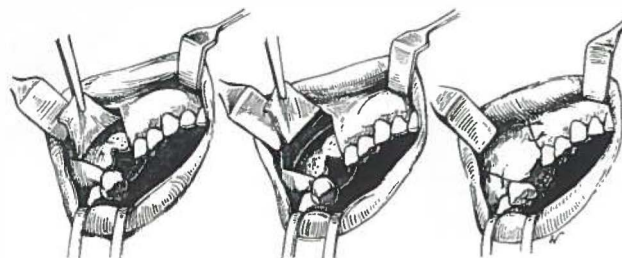


Fig. 47. Sluiten van een oroantrale fistel door middel van een buccale trapeziumvormige mucoperiostlap, waarbij het periost wordt gekliefd ter vergroting van de mobiliteit van de lap (middelste afbeelding) (WASSMUND, 1939).

De trapeziumvormige lap is niet alleen zeer geschikt voor verse oroantrale verbindingen (HEINER en BERTHOLD, 1971), maar ook voor oudere perforaties. Een nadeel van deze methode kan zijn de reductie van de hoogte van de buccale omslagplooï ter plaatse van de lap (HOWE, 1966; VON WOWNEN, 1970; HEINER en BERTHOLD, 1971).

De *mucosadraailap* uit de wang volgens AXHAUSEN (1930) en een modificatie van WASSMUND (1939) vragen een grotere operatieve vaardigheid dan voor de buccale trapeziumlap vereist is, maar hebben het voordeel dat men er grotere en ongunstig gelegen defecten mee kan sluiten (fig. 48 en 49).

Bij de draailap uit de wang wordt een rechthoekig mucosagebied omsneden en in de submucosa gemobiliseerd. De plaats van de steel kan zowel dorsaal als ventraal van de fistel worden gekozen, terwijl gezorgd moet worden dat de lap 90° kan draaien. De lengte van de lap mag niet meer dan tweemaal de breedte zijn.

Nadat de fistel in eerste laag is gesloten volgens het „Flügeltür“-principe of nadat het epitheel in de fistel en de directe omgeving is geëxcedeerd en de omgevende mucosa eventueel geaviveerd, kan de lap zonder spanning over het defect worden gehecht.

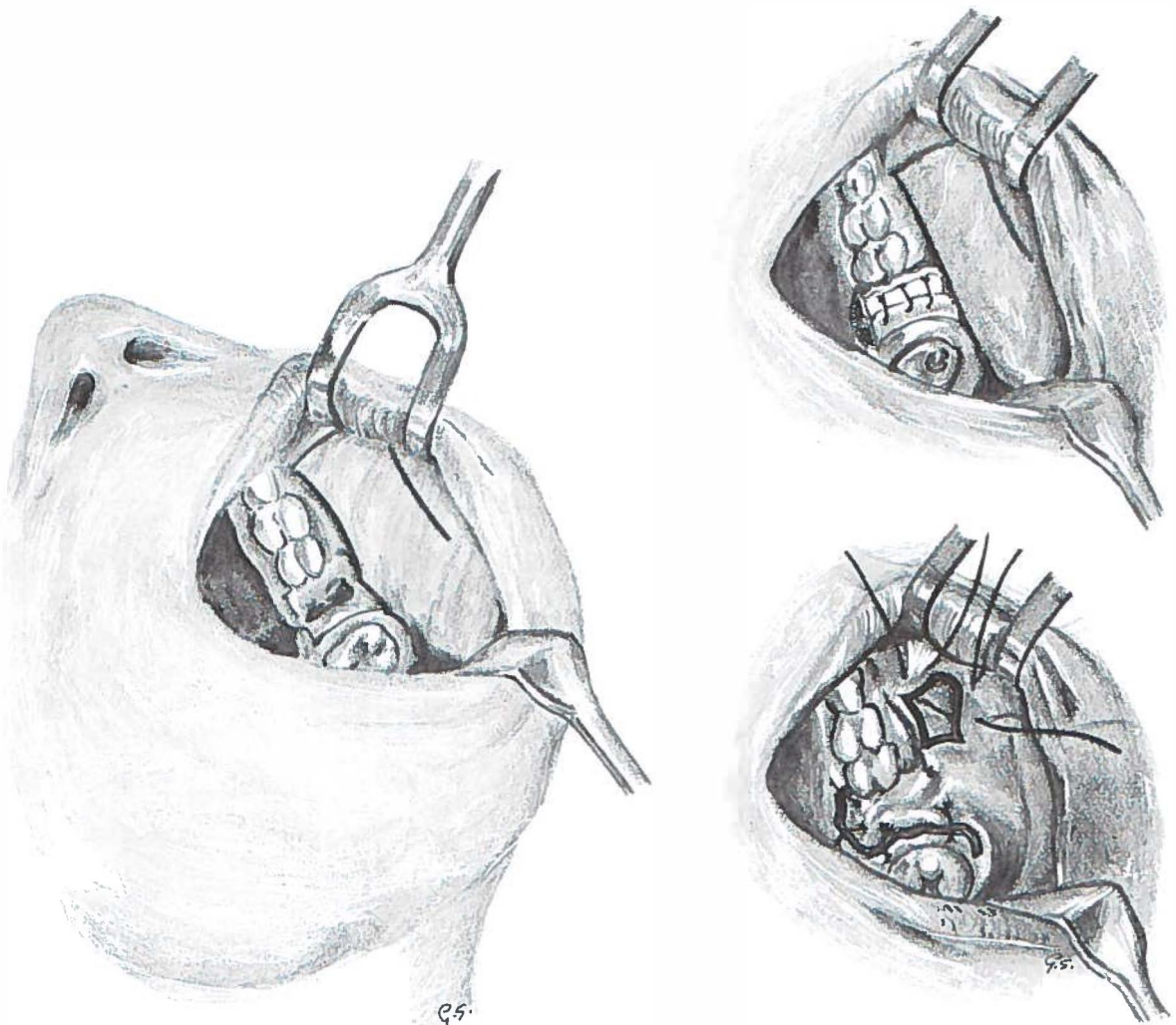


Fig. 48. Sluiten van een oroantrale fistel volgens het 'Flügeltür' principe in combinatie met een draailap uit de wang volgens Axhausen (WASSMUND, 1939).

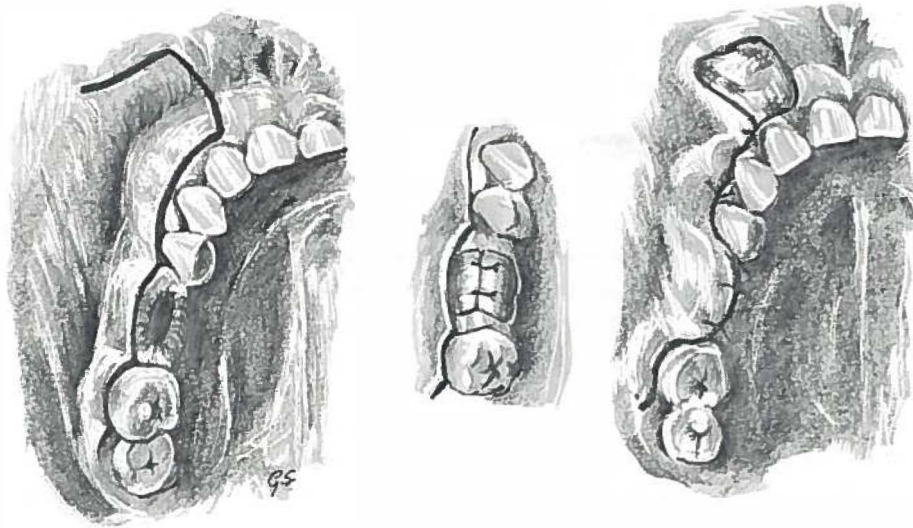


Fig. 49. 'Flügeltür' principe toegepast op de mucosa, grenzend aan de fistelmond, gecombineerd met een draailap uit de wang, met gebruikmaking van een gedeelte van de vaste gingiva (modificatie volgens Wassmund van de draailap volgens Axhausen) (WASSMUND, 1939).

Bij de modificatie volgens Wassmund wordt de lap over een kleinere hoek gedraaid, doordat hierbij ook de vaste gingiva in de lap wordt opgenomen. In beide gevallen kan het mucosadefect van de donorplaats primair worden gesloten.

De *bruglap*, zoals beschreven door KAZANJIAN (1949), werd gemodificeerd door SCHUCHARDT (1964). De laatste vindt verplaatsing van de lap van ventraal naar dorsaal doelmatiger, omdat hierdoor het tuber maxillae gespaard en soms verstevigd wordt.

Nadat om de perforatie een ellipsvormig slijmvliesgebied is geëxcideerd, dat buccaal van de overgang van de vrije-vaste gingiva tot in de palatinale mucosa reikt, wordt ventraal van de perforatie een incisie gegeven van buccaal naar palatinaal, parallel aan de rand van het slijmvliesdefect na excisie van de mucosa. De buccaal en palatinaal gesteelde lap kan nu worden gemobiliseerd en verschoven.

De breedte wordt bepaald door de grootte van het defect vermeerderd met ± 4 mm. Door een ontspanningsincisie te geven op de grens van de vrije en vaste gingiva tot in de regio van het bovenfront, kan de lap gemakkelijk voldoende ver naar distaal worden verschoven. Het slijmvliesdefect van

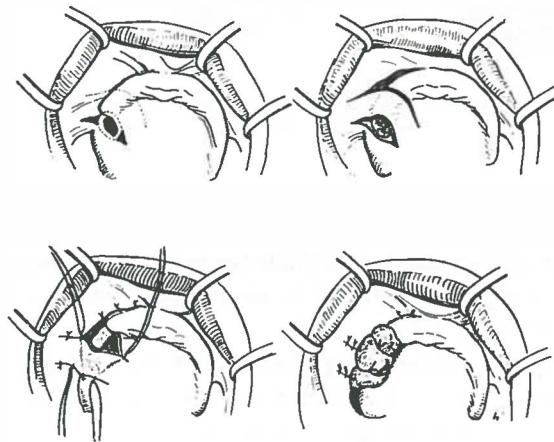


Fig. 50. Bruglap volgens Kazanjian, gemodificeerd door Schuchardt (SCHUCHARDT, 1964).

de donorplaats kan worden bedekt met een jodoform vaselinetampon en zal per secundam genezen (fig. 50). Vooral kleine defecten in tandeloze kaken kunnen met behulp van deze methode eenvoudig worden gesloten. Het grote voordeel is, dat er geen kans bestaat op reductie van de omslagplooi.

De tot nu toe beschreven methoden zijn vooral geschikt voor fistels die zich buccaal van het laagste punt van de processus alveolaris bevinden.

Bij meer palatinaal gelegen perforaties biedt de *palatinale lap* vele voordelen. Ook hierbij wordt het epitheel van de fistel en de directe omgeving verwijderd of omgeslagen volgens het klapdeurprincipe.

Vervolgens wordt door middel van twee vrijwel evenwijdig aan de processus alveolaris verlopende incisies een mucoperiostlap geprepareerd van distaal van het defect tot in de regio C-I₂. De steel van de lap ligt dorsaal ter hoogte van het foramen palatinum majus.

De lap moet voldoende lang zijn om het defect ruim te kunnen bedekken en moet zo worden geprepareerd dat de a.palatina major centraal in de lap verloopt. De lengte van de lap zal meestal groter genomen worden dan door meting, bijvoorbeeld met behulp van een passer (PICHLER, 1948), is vastgesteld omdat er een knik in de lap ontstaat ter hoogte van het draaipunt. Het is dan ook vaak noodzakelijk om op deze plaats een driehoekig stukje weefsel te excideren om al te sterk plooiën en daardoor afknippen van de circulatie te voorkomen (KRUGER, 1964).

Het blootgekomen bot van de donorplaats kan worden afgedekt met een jodoform vaselinegaas (OBWEGESER, 1957) of met een kunsthars beschermplaat, gevuld met zinkoxyde eugenol cement. Deze wond geneest meestal ongestoord per secundam in 2 à 3 weken.

De palatinale lap leent zich ook bijzonder goed voor grotere defecten (HEINER en BERTHOLD, 1971). Deze methode, door AUBRY en FREIDEL (1952) „La méthode indienne” genoemd (fig. 51), wordt door enkele auteurs behalve voor palatinale perforaties ook geprefereerd voor andere moeilijk te sluiten defecten, omdat de lap dikker en beter gevasculariseerd is (THOMA, 1948; KRUGER, 1964). Een bezwaar is echter dat de lap door zijn stugge consistentie soms moeilijk over de fistel is te draaien (HOWE, 1966).

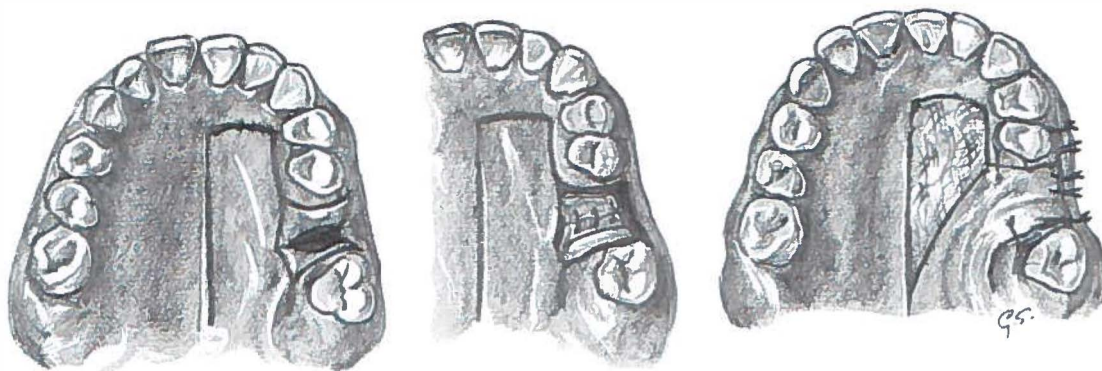
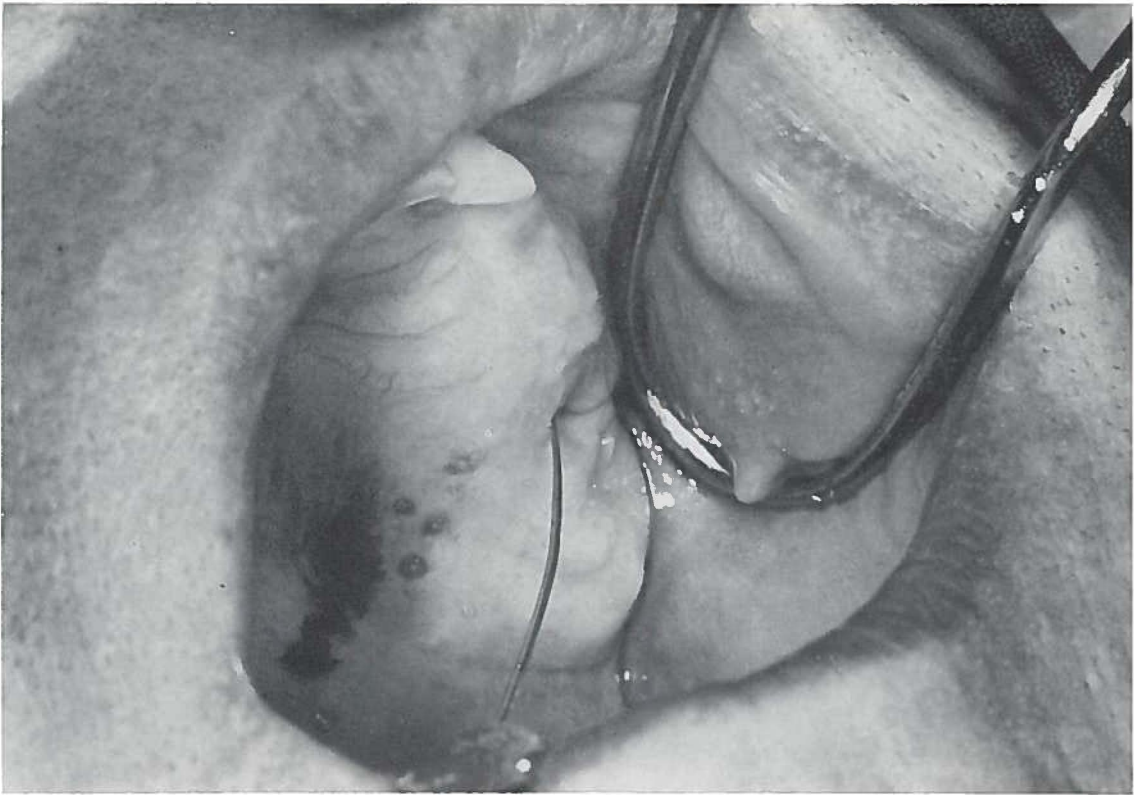
Fig. 51. Sluiten van een grote oroantrale fistel volgens het 'Flügeltür' principe in combinatie met een palatinale mucoperiostlap. (WASSMUND, 1939).

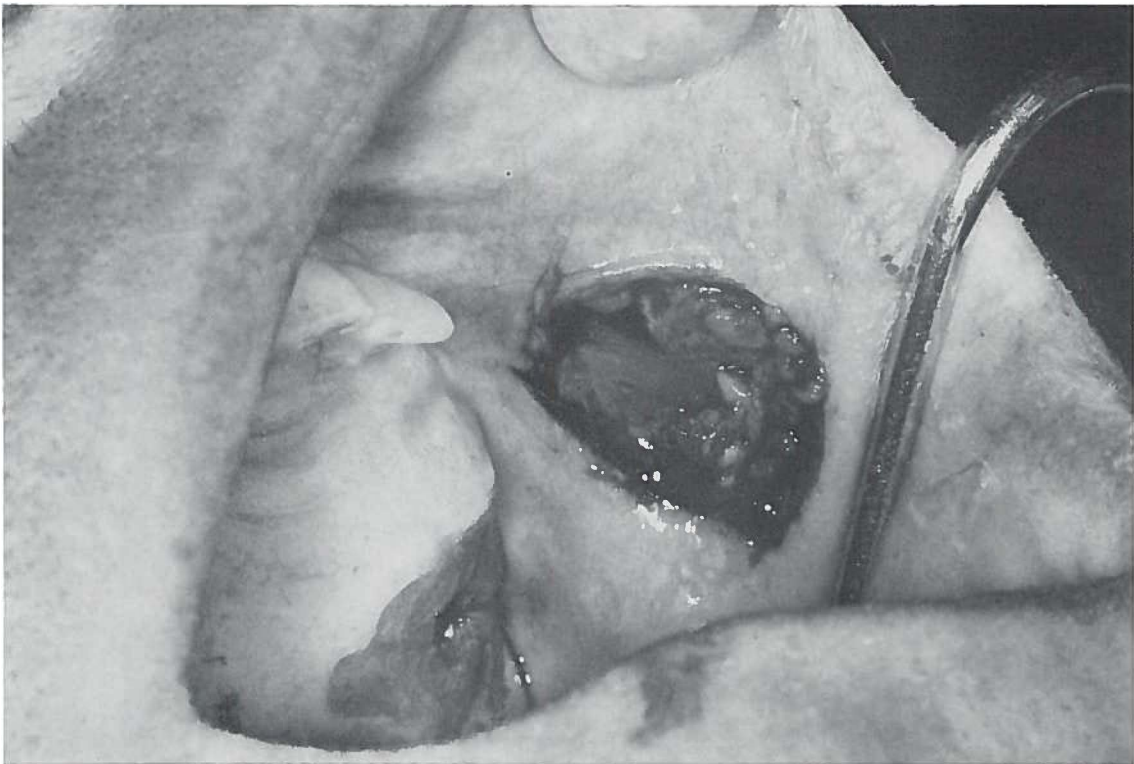
Voor ver naar dorsaal gelegen defecten is de palatinale lap in verband met de uittredeplaats van de voedende arterie ongeschikt.

Sommige auteurs zijn van mening dat de palatinale lap pas in aanmerking komt als er met een buccale lap geen succes mag worden verwacht of in geval van recidiven (AUBRY en FREIDEL, 1952; ARCHER, 1966; HJØRTING-HANSEN, 1971).

Bij een nieuwe methode, geïntroduceerd door TIDEMAN (1971), wordt het defect bedekt door middel van een *vrij mucosatransplantaat*. Na excisie van het epitheel in de fistel, wordt de mucosa rondom de fistel over een afstand van ± 3 mm geaviveerd door middel van een snel draaiende, gekoelde frees of door excisie van een cirkelvormig epitheelgebied (fig. 52b). Het vrije mucosatransplantaat, iets minder

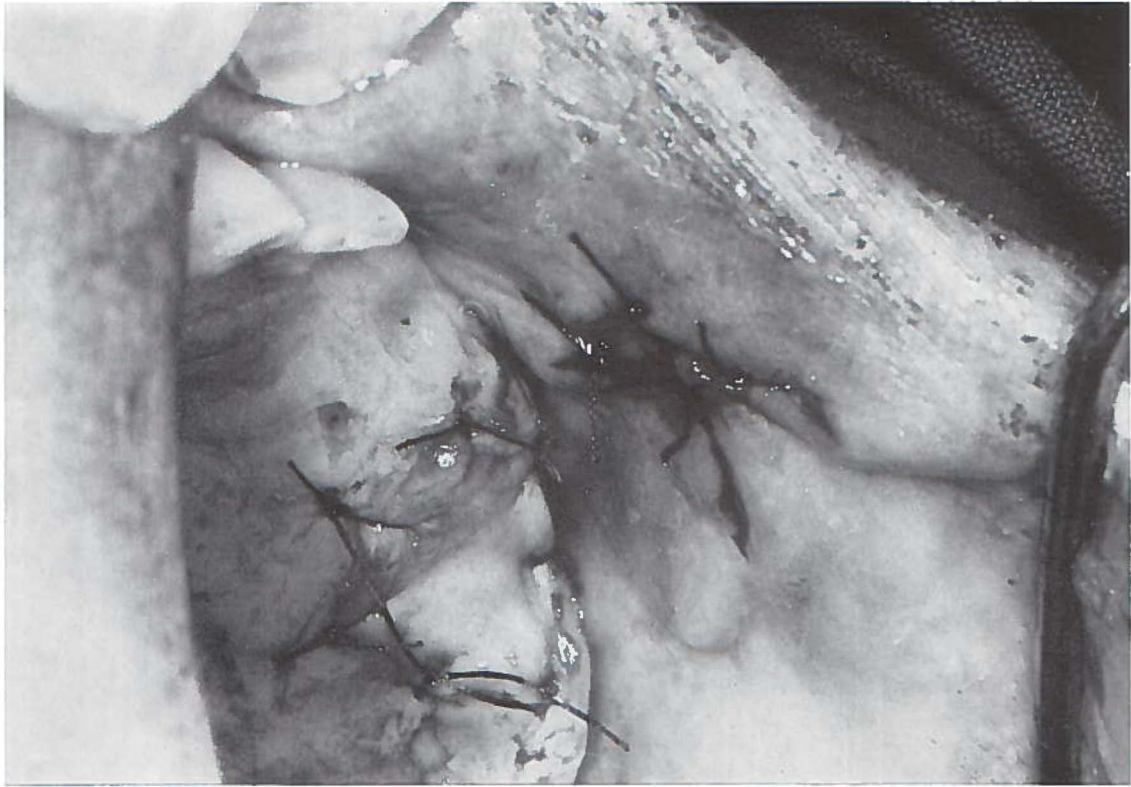


a

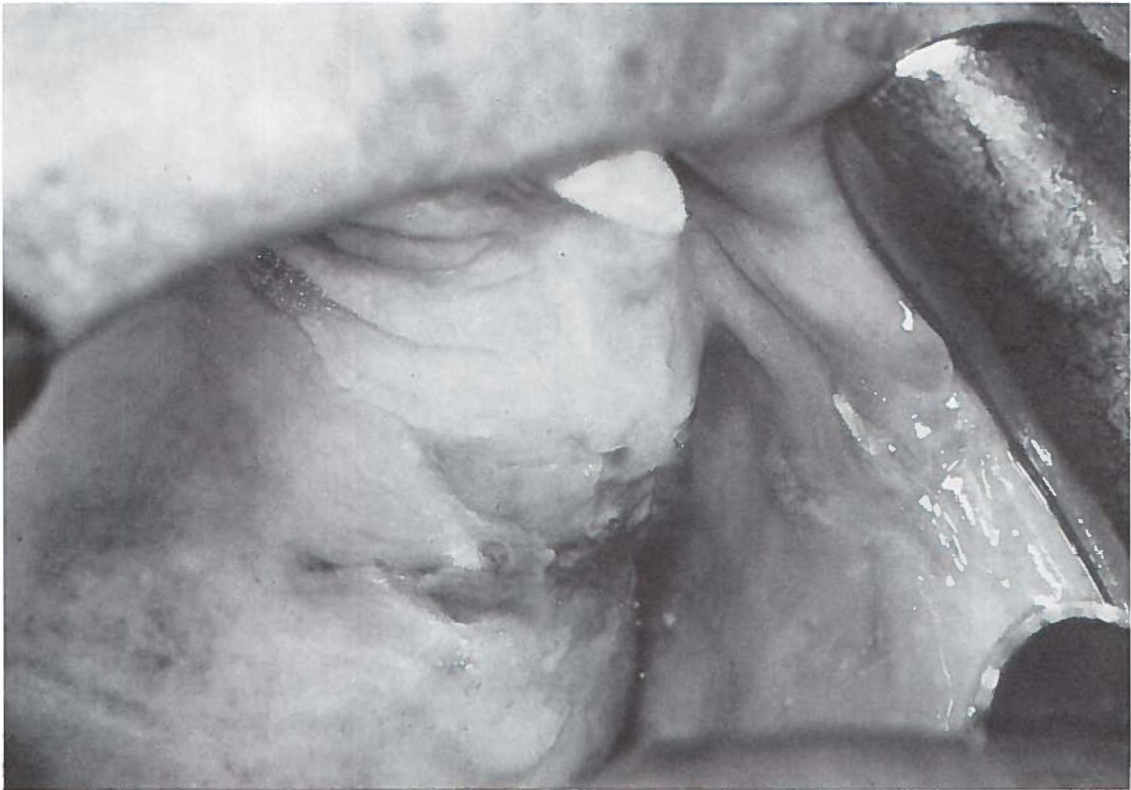

b

Fig. 52. Kleine oroantrale fistel in een edentaat gebied, gesloten met gebruikmaking van een vrij mucosa transplantaat zoals aangegeven door Tideman. a. ± 3 mm grote oroantrale fistel. b. een gebied van ± 4 mm rond de fistel is geaviveerd door middel van een gekoelde snel draaiende frees. Het mucosatransplantaat is uit de wang genomen.



c



d

Fig. 52. c. het vrije transplantaat is gehecht met Mersilene® 000. Donorplaats is primair gesloten met Mersilene® 000.
d. resultaat na 17 dagen. De lap is aangeslagen en de donorplaats is fraai genezen.

dan 1 mm dik (full thickness), wordt uit de wang genomen vóór en onder de papilla parotidea (fig. 52b). Nadat het transplantaat van eventuele submucosa is ontdaan, wordt dit over de fistel en het geaviveerd gebied ingehecht (fig. 52c). Het is noodzakelijk dat het transplantaat wordt beschermd door middel van een kunstharsplaat.

De donorplaats kan altijd primair worden gesloten, eventueel nadat de omgevende mucosa is gemobiliseerd (fig. 52d).

Deze methode geeft eveneens geen reductie van de omslagplooi, doch is alleen geschikt voor kleinere defecten, omdat bij grotere het gevaar bestaat van centrale necrose van het transplantaat.

De *driehoekslap* (SPIRGI, 1966) wordt geprepareerd volgens een principe dat soms in de plastische chirurgie wordt toegepast bij het sluiten van een driehoekig huiddefect. Om de fistel wordt een driehoekig stuk mucosa – zonder periost – geëxcideerd. De driehoek wordt zo gekozen, dat één hoekpunt schuin naar ventraal of naar dorsaal wijst. Aan deze top wordt een congruente mucosadriehoek geëxcideerd, waardoor een zandlopervormig mucosadefect ontstaat, waarvan het laatst geëxcideerde gedeelte in de vrije mucosa ligt. Na ondermijning van de aangrenzende laterale mucosa kan deze gemobiliseerde mucosa worden verschoven en in het defect worden gebracht (fig. 53).

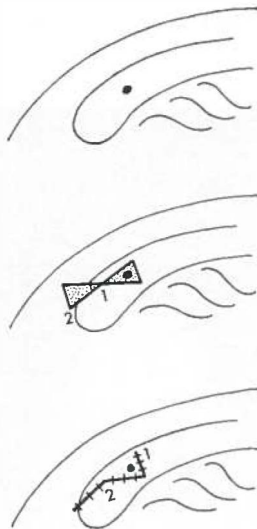


Fig. 53. Sluiten van een kleine oroantrale fistel met behulp van een methode beschreven door Spirgi (ZAWADZKI, 1969).

Een methode, die weinig toepassing vindt, is die volgens KUSTRA en MISIK (1965), waarbij primaire afsluiting van de fistel in de sinus plaats heeft door mobilisatie van het mucoperiost van de mediale antrumwand via een perforatie in de fossa canina. Gelijktijdig wordt een antrostomie verricht. Hierna volgt een tweede afsluiting door middel van een mucoperiostlap in de mondholte.

7.2.1.3. Sluiten door middel van bottransplantaat

Als homotransplantaat kan een stukje bot uit de fossa canina worden genomen, bijvoorbeeld wanneer de sinus toch geopend moet worden in de fossa canina, zoals dit het geval is bij de verwijdering van een radix uit het antrum (ZAWADZKI, 1969), waarin tevens een tamelijk groot defect bestaat (HJØRTING-HANSEN, 1971). Dit defect wordt afgesloten door het transplantaat, dat op zijn beurt weer volledig bedekt moet worden door een mucosalap. Een bezwaar is dat de antrale zijde onbedekt blijft. Bovendien is het nog een open vraag of er geen resorptie van het transplantaat optreedt.

PROCTOR (1942) gebruikt een kraakbeenwig om het benig defect te sluiten en heeft bij twee patiënten goede resultaten verkregen. Het benige defect mag bij deze methode echter niet te groot zijn.

7.2.1.4. Sluiten door middel van allotransplantaten

De techniek voor het sluiten met een allotransplantaat is voor alle materialen vrijwel identiek: na ondermijnen en eventueel mobiliseren van het mucoperiost, buccaal en palatinaal van het defect, wordt een plaat of netwerk van metaal of kunstleer ingebracht, waarna de mucosa over het ingebrachte materiaal wordt gesloten. Het meest gebruikte materiaal is goud (ROTHENBERG, 1961; FREDERICKS, 1965; SHAPIRO en MOSS, 1971). Verder worden gebruikt tantalum in de vorm van gaas (BUDGE, 1952) en térital, een polyester netwerk, waarmee JAWORSKA en ZARBRZE (1968) een onderzoek deden bij 50 patiënten. Een voordeel van het aanbrengen van een allotransplantaat zou zijn dat de diepte van de sulcus buccalis onaangetast blijft. De werkelijke waarde van het toepassen van allotransplantaten is nog nooit aangetoond. Soms kan men niet aan de indruk ontkomen, dat sluiting optreedt ondanks het ingebrachte transplantaat.

7.2.2. Periapicale ontsteking

De behandeling van een gebitselement met een periapicale ontsteking als oorzaak van een odontogene sinusitis is afhankelijk van:

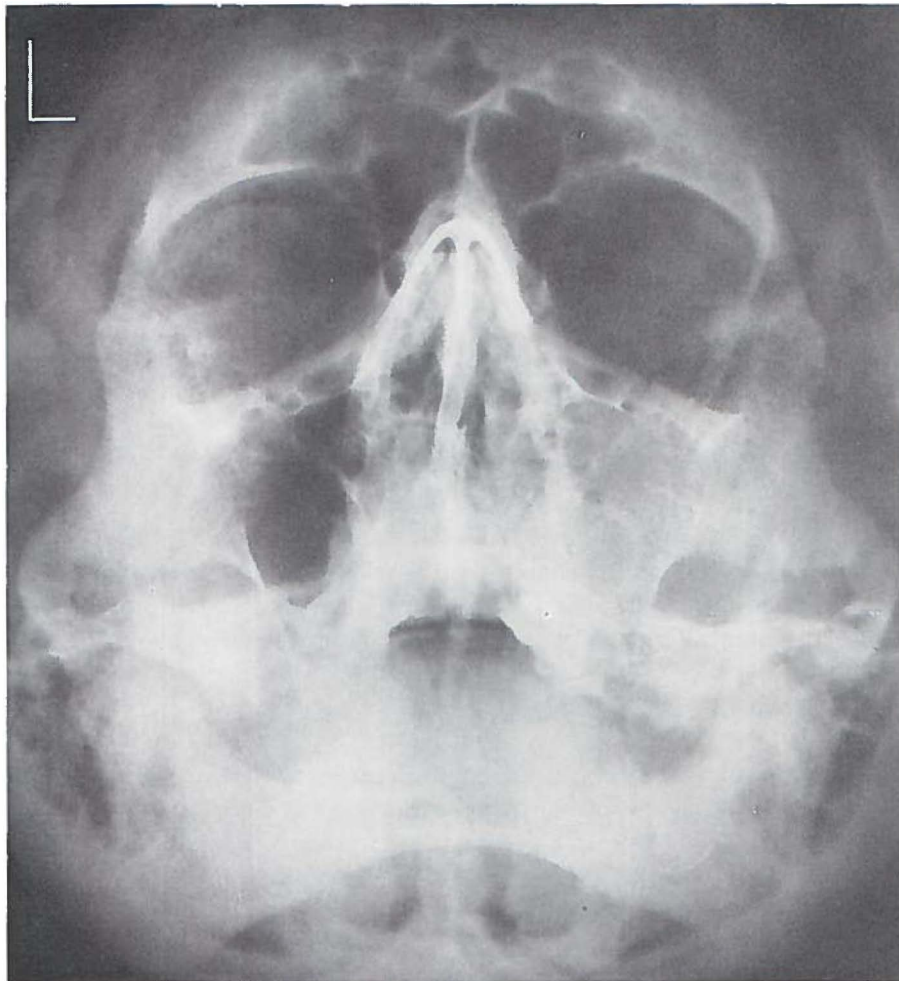


Fig. 54a. Chronische sinusitis ten gevolge van een oroantrale fistel bij het begin van de behandeling (Pk 69/796).

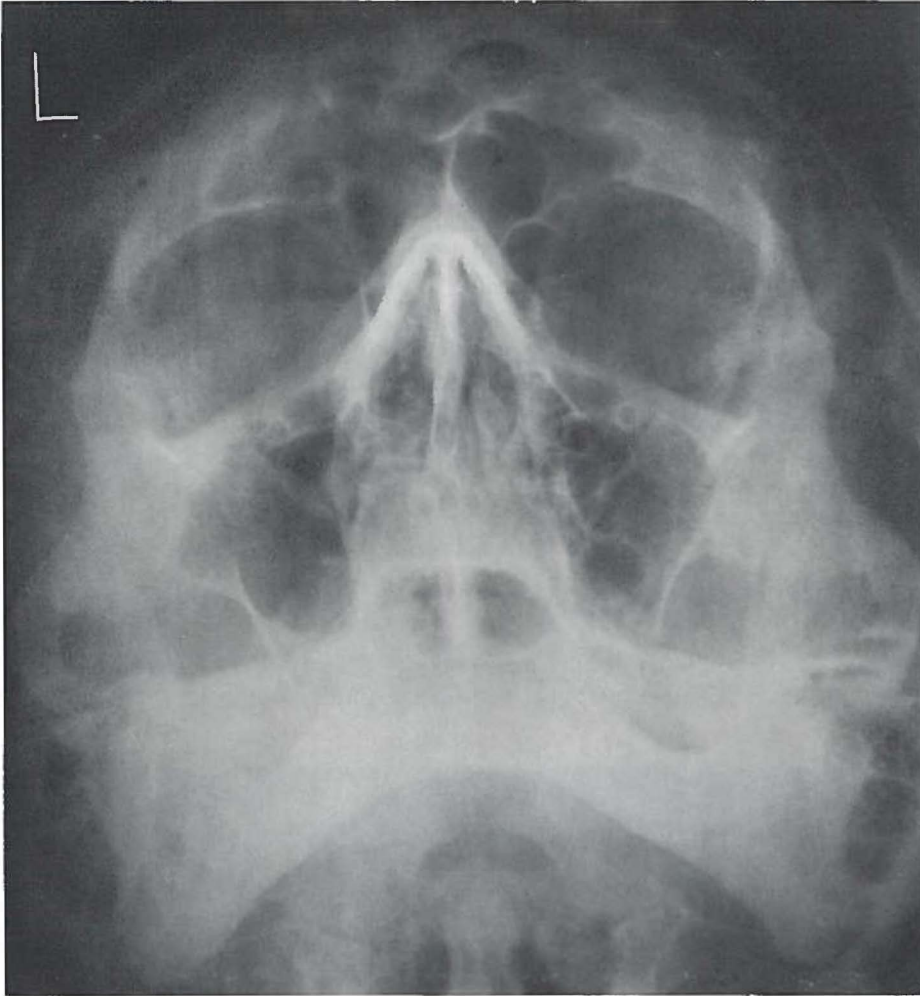


Fig. 54b. 7 maanden na de beëindiging van de behandeling. De sinus maxillaris is helder. Kwalificatie resultaat: goed.

- de toestand, waarin het gebitselement zich bevindt,
- de algemene toestand van het gebit,
- de waarde die de patiënt hecht aan behoud van het element,
- de kwaliteit van de mondhygiëne van de patiënt.

Indien van het element nog slechts een radix aanwezig is òf het is niet meer te restaureren òf als de mondhygiëne van de patiënt slecht is en hij of zij geen waarde hecht aan behoud van het element, is extractie geïndiceerd. Indien er echter een duidelijke aanleiding is om het desbetreffende gebitselement te behouden, kan de apicale ontsteking tot genezing worden gebracht door middel van een goede kanaalbehandeling of een apexresectie.

Een reden, waarom eventueel aan een apexresectie de voorkeur zou kunnen worden gegeven is dat de sinus kan worden geopend bij het vrijleggen van de radices, waardoor men een indruk kan krijgen van de toestand van het sinuslijmvlies in de omgeving en eventueel plaatselijk pathologisch verdikt slijmvlies kan worden verwijderd.

Daar de behandeling van de sinusitis in hoge mate afhankelijk is van de toestand van het sinuslijmvlies, kan tevens hiervoor de indicatie gemakkelijker worden gesteld. Bij een acute sinusitis moet

men echter wachten tot de behandeling door middel van spoelen zo ver is dat er zich vrijwel geen exsudaat meer vormt (HARNISCH, 1961).

7.2.3. Veretterde odontogene cysten

Bij kleine odontogene cysten kan men volstaan met het verwijderen van de cystebalg en de extractie van het oorzakelijke element of de radix ofwel het doen van een apexresectie.

Grote odontogene cysten kunnen ofwel primair worden gesloten na enucleatie van de cystebalg (VAN DOORN, 1972), ofwel tot bijholte van de sinus maxillaris worden gemaakt door de zeer dunne scheidingswand tussen cyste en sinus maxillaris totaal te verwijderen. Men kan het cyste-epitheel gedeeltelijk in situ laten of totaal verwijderen. In het laatste geval kan eventueel het aanliggende sinus-slijmvlies, indien niet geïnfecteerd, in de cysteholte gelegd worden.

Dit is volgens CLEMENTSCHITSCH (1963) zelfs noodzakelijk om een goede genezing en ingroei van de mucosa te verkrijgen.

7.2.4. Voortgeschreden parodontopathieën

De behandeling van parodontopathieën als oorzaak van een sinusitis maxillaris wordt bepaald door de diepte van de pockets. De therapie moet in principe gericht zijn op het behoud van het gebit,

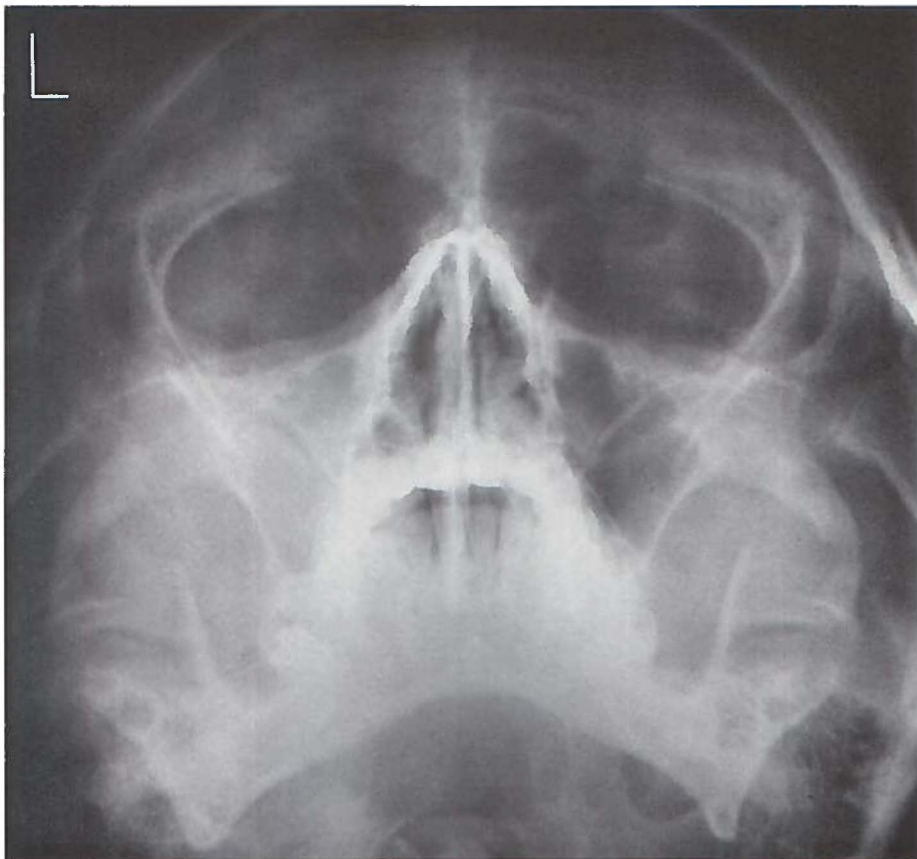


Fig. 55a. Subacute sinusitis links, uitgaande van een veretterd periapicaal granuloom (Pk 69/3102).

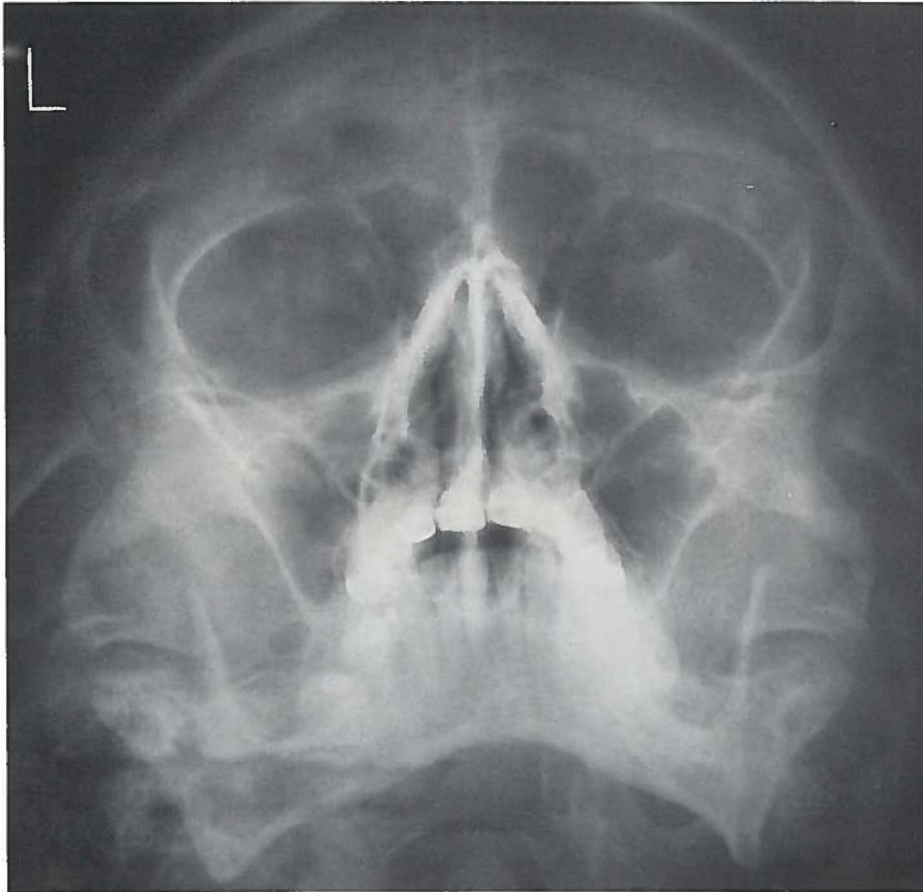


Fig. 55b. 24 maanden na beëindiging van de behandeling. Geen klachten. Toch is er op de röntgenfoto nog een geringe slijmvlieszwelling waarneembaar. De sluisering is echter beduidend geringer dan aan het begin van de behandeling. Kwalificatie resultaat: bevredigend.

bijvoorbeeld door middel van een lokale of totale gingivectomie, doch er moet gewaakt worden voor een zinloos lange conservatieve behandeling (HARNISCH, 1963; BJÖRN, 1967). Indien de afstand van de pockets tot de sinusbodem te gering wordt, is het beter de desbetreffende elementen te extraheren (BJÖRN, 1967). Dit is zeker het geval indien de pocket zo diep is dat deze tot een fistel heeft geleid.

7.3. Overige oorzaken

7.3.1. *Corpora aliena*

Corpora aliena in de sinus maxillaris dienen, ongeacht vorm, samenstelling of afmeting, zo snel mogelijk te worden verwijderd via een trepanatie in de fossa canina (PICHLER en TRAUNER, 1948; MARTENSSON, 1952; CLEMENTSCHITSCH, 1963; KRUGER, 1964; ELZE en ROTHE, 1964; HOWE, 1966).

Het is volgens HERTZ (1963) verstandiger een in de sinus gestoten radix niet via de alveole te verwijderen. Andere auteurs zijn echter van mening dat een geringe vergroting van het reeds bestaande benig defect in de alveole niet gecontraïndiceerd is in die gevallen, waarin de radix vlak bij het ontstane defect ligt (SCHWENZER, 1967).

Indien corpora aliena in de sinus zijn gekomen ten gevolge van een trauma, moeten deze verwijderd worden gelijktijdig met de behandeling van een eventuele fractuur. Meestal zal al een benigno defect bestaan, waardoor stukjes bot of vreemde lichamen kunnen worden verwijderd.

In alle gevallen dient tevoren röntgenonderzoek te worden verricht, waarbij opnamen uit verschillende richtingen worden gemaakt om de plaats van het vreemd lichaam zo nauwkeurig mogelijk te bepalen.

Er moet rekening worden gehouden met de omstandigheid dat een radix die „verdwenen” is ook onder het mucoperiost van de sinus of van de mondholte kan zijn gestoten (CLEMENTSCHITSCH, 1963).

Er mag niet op worden gerekend dat corpora aliena vanzelf door spoelen van de sinus of door niezen en snuiten van de neus via het ostium en de neus naar buiten komen. In zeldzame gevallen kan dit inderdaad gebeuren, doch dit houdt tevens een kans op aspiratie in.

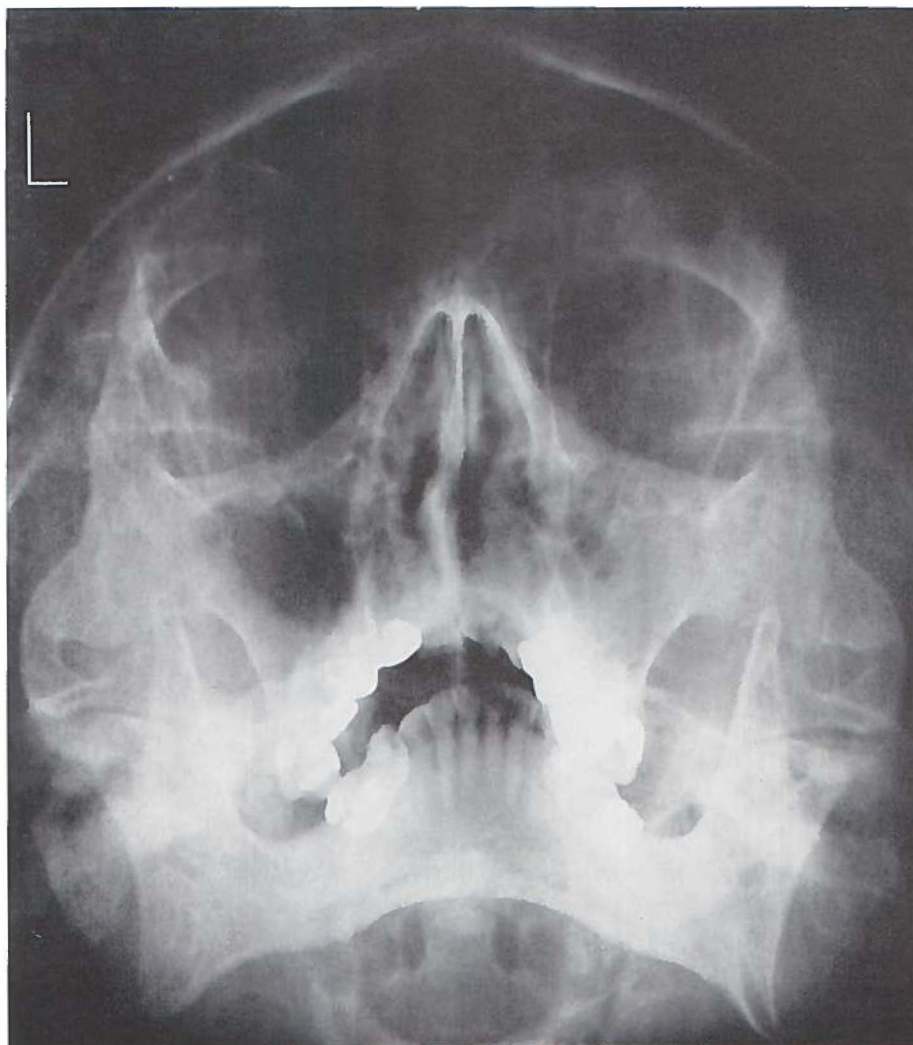


Fig. 56a. Chronische sinusitis maxillaris links en rechts ten gevolge van enkele apicale granulomen (Pk 70/2538).

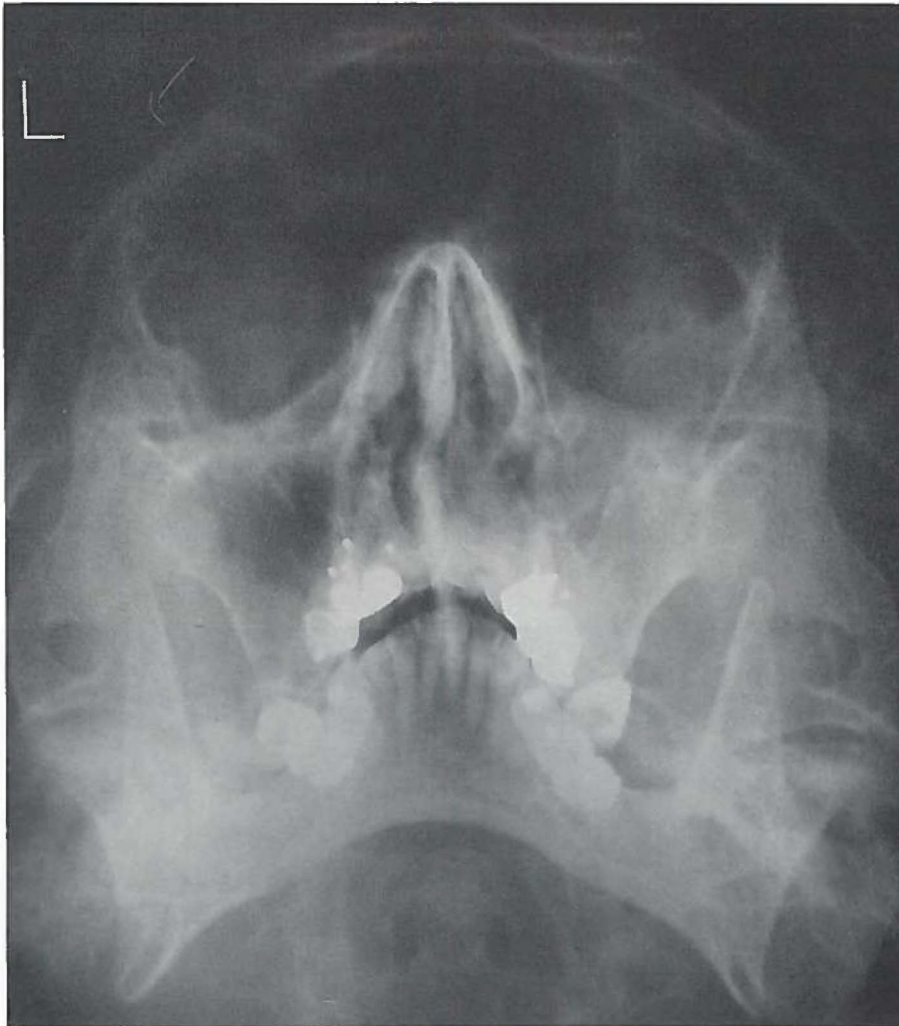


Fig. 56b. 6 maanden na de behandeling, welke heeft bestaan uit apexresecties met retrograde amalgaamvulling in de C P₁ P₂ s.s. en de P₁ P₂ s.d., zijn de klachten afgenomen. De röntgenfoto toont geen vermindering van de sluiering, noch van de linker noch van de rechter sinus. Kwalificatie resultaat: matig.

7.3.2. Fracturen van de bovenkaak

In de zeer zeldzame gevallen dat een acute sinusitis maxillaris optreedt na een fractuur van de bovenkaak of van het zygomacomplex, moet tijdens de behandeling van de bovenkaak ook de sinusitis worden behandeld. Dit kan variëren van een antrostomie tot een – soms toch noodzakelijke – Caldwell-Luc operatie. Soms ontstaat een chronische sinusitis als gevolg van een niet opgemerkte fistel, bijvoorbeeld ter plaatse van de intraorale incisie. De laatste kan met behulp van een draailap uit de wangmucosa worden gesloten nadat de sinusitis is genezen door conservatieve of operatieve therapie.

7.3.3. Osteomyelitis van de bovenkaak

Het is algemeen bekend dat een osteomyelitis met hoge doses antibiotica moet worden behandeld,

indien noodzakelijk gevolgd door een sequestrotomie. Gelijktijdig met de genezing van de osteomyelitis zal ook de sinusitis genezen. Een antrostomie en regelmatige spoeling van de sinus zullen de therapie ondersteunen en het genezen van de sinusitis bespoedigen.

7.3.4. Complicaties na operatieve ingrepen

7.3.4.1. Verwijdering van een geretineerd element

Na verwijdering van een geretineerd element kan een oroantrale fistel ontstaan met als gevolg een acute sinusitis. Het is echter ook mogelijk dat het element in de sinus wordt gestoten of dat losse botfragmenten in de sinus maxillaris terecht komen.

In bijna alle gevallen zullen deze patiënten, indien een sinusitis is ontstaan, in een vroeg stadium ter behandeling komen.

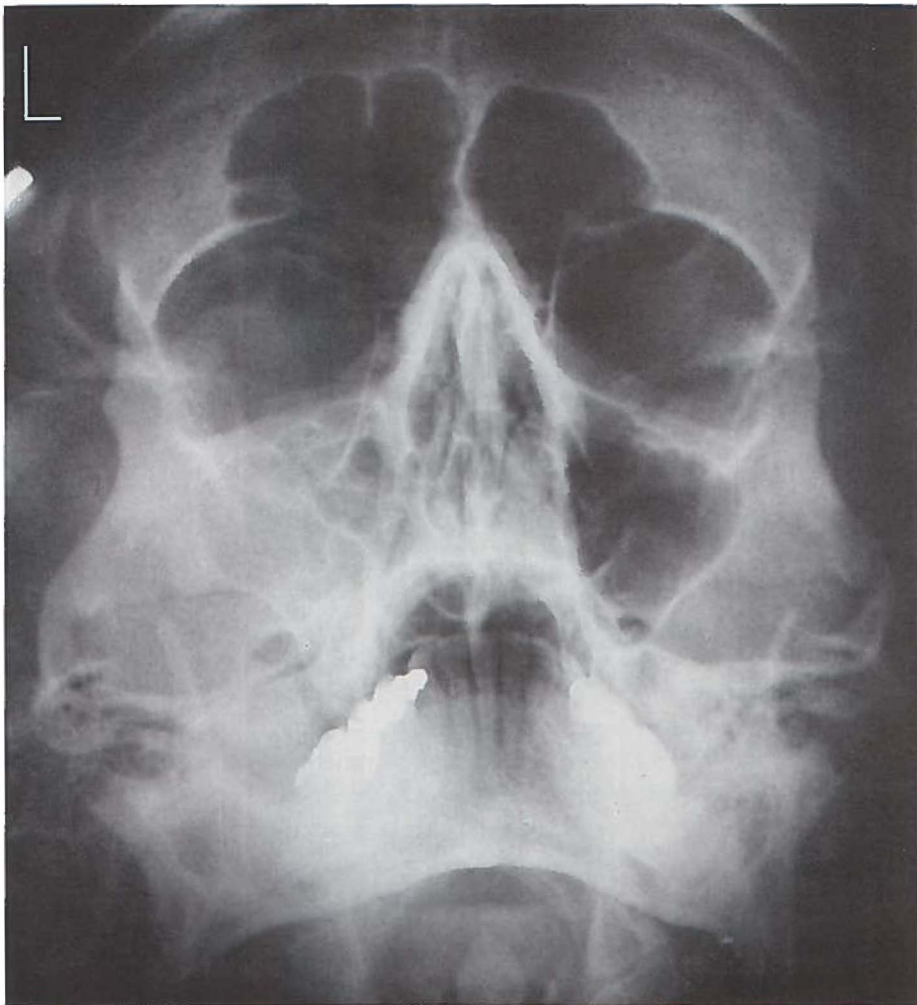

Fig. 57a. Chronische sinusitis maxillaris links als gevolg van een oroantrale fistel. (Pk 68/1513).

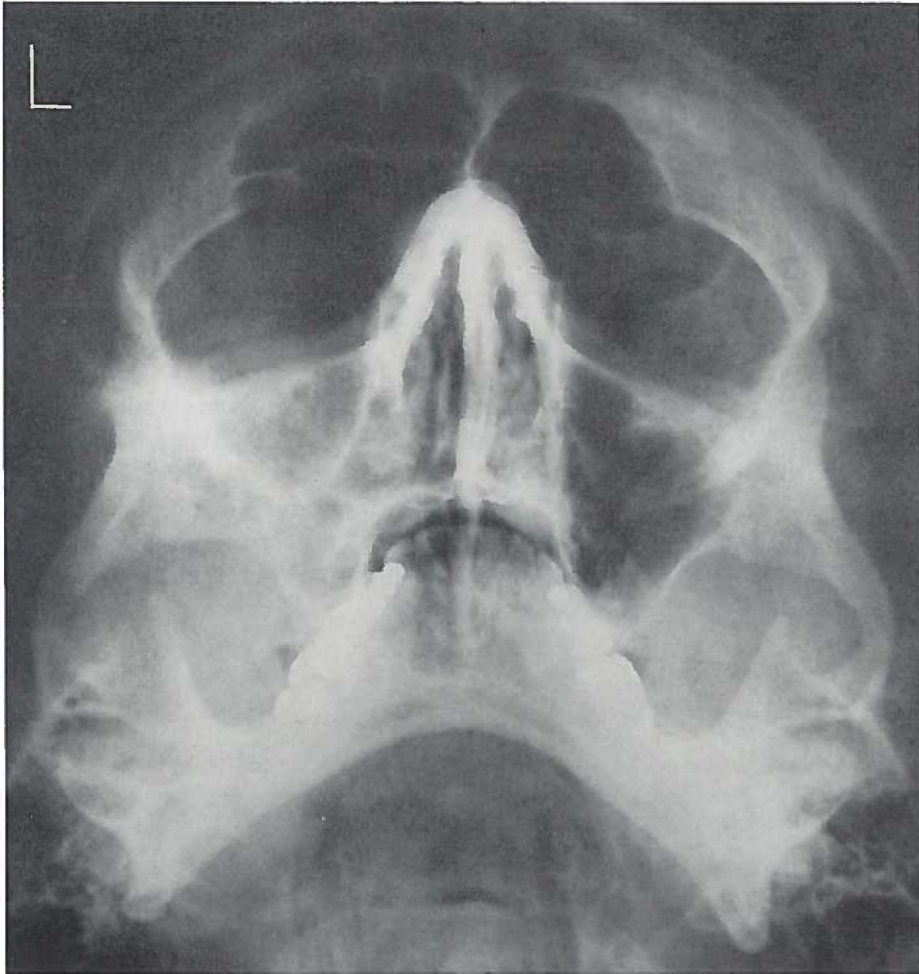


Fig. 57b. Sluiering onveranderd 7 maanden na beëindiging van de behandeling. Ook de klachten zijn nog dezelfde als aan het begin van de behandeling. Goede sluiting van de fistel. Kwalificatie resultaat: recidief.

7.3.4.2. *Apexresectie en wortelkanaalbehandeling*

Tijdens een apexresectie aan premolaren of molaren in de bovenkaak wordt de sinus soms geopend. Theoretisch kan een sinusitis ontstaan als een apex in de sinus verdwijnt en niet wordt verwijderd. Meestal is verwijdering goed mogelijk via het reeds gemaakte botdefect, bijvoorbeeld met behulp van een dunne zuigcanule.

Ook bij kanaalbehandelingen kan soms een fragment van een wortelkanaalvijl of doorgeperst vulmateriaal in de sinus terecht komen. Het is in het algemeen verstandig deze corpora aliena zo spoedig mogelijk te verwijderen.

7.3.4.3. *Alveolitis*

De behandeling van de alveolitis is palliatief en bestaat meestal uit reiniging van de alveole met waterstofperoxyde, terwijl de pijn wordt bestreden met algemene middelen en door een tampon met bijvoorbeeld lidocaine vaseline in de alveole aan te brengen (THOMA, 1948; KRUGER, 1964; ARCHER, 1966).

Zodra de ontstekingsprikkel is weggenomen, zal de sinusitis, die uit een locale slijmvliesreactie bestaat, genezen.

EIGEN ONDERZOEK

8.1. Inleiding

Het onderzoek betreft de patiënten, bij wie de diagnose: „odontogene sinusitis” werd gesteld en die tussen 1 augustus 1967 en 1 augustus 1971 de afdeling mondheelkunde van het Academisch Ziekenhuis te Groningen bezochten.

Het merendeel van het totale aantal van 173 patiënten werd verwezen door de tandarts of de huisarts, terwijl ook een belangrijk aantal kwam via de afdeling keel-, neus- en oorheelkunde. Bij deze laatste groep patiënten was de diagnose: „sinusitis maxillaris” al gesteld, doch had verwijzing plaats op grond van het vermoeden van een odontogene oorzaak.

8.2. Doel van het onderzoek

Over het antwoord op de vraag, of bij de behandeling van een acute of subacute sinusitis maxillaris de toediening van een antibioticum een belangrijke therapeutische ondersteuning kan zijn, heerst nog altijd geen overeenstemming. Chemotherapeutica kunnen zowel lokaal, bijvoorbeeld in een gel, als algemeen, per os of parenteraal, worden toegediend. Soms wordt een gecombineerde therapie aanbevolen (v. DISHOECK & FONTEIN, 1960), doch de ervaringen hiermee zijn niet onverdeeld gunstig. In het algemeen betreffen de mededelingen in de literatuur sinusitis van rhinogene oorsprong.

Vele auteurs vinden het vanzelfsprekend, dat ook bij de behandeling van een odontogene sinusitis maxillaris een antibioticum per os of parenteraal wordt toegediend (OBWEGESER & TSCHANER, 1957; BACHMAN, 1960; CLEMENTSCHITSCH, 1963; KILLEY & KAY, 1967; MALONEY & DOKU, 1968; ZAWADZKI, 1969; HJØRTING-HANSEN, 1971).

Behandeling van een odontogene sinusitis door middel van alleen locale toediening van een antibioticum zou weinig zin hebben (CLEMENTSCHITSCH, 1963).

Er zijn slechts weinig onderzoeken gedaan, waarbij verschillende behandelmethodes objectief werden vergeleken.

Toen met het huidige onderzoek werd begonnen, was over deze problematiek vrijwel niets bekend. Het leek daarom van belang een klinisch onderzoek te doen naar de meest doeltreffende behandelwijze van de odontogene sinusitis. Ook in de nu ter beschikking staande literatuur konden slechts twee publicaties worden gevonden, die gebaseerd zijn op een vergelijkend onderzoek (AXELSSON, CHIDEKEL, GRABELIUS, JENSEN & SÄRNE, 1970; 1971).

Bij ons onderzoek werden de resultaten verkregen met toediening van een antibioticum en 1 of 2 maal per week spoelen van de sinus met een fysiologische zoutoplossing vergeleken met de resultaten verkregen zonder toediening van een antibioticum doch wel 1 à 2 maal per week irrigeren van de sinus. Om een eventuele invloed van de frequentie van het spoelen op de behandelduur na te gaan werd de groep patiënten, die geen antibioticum kreeg, gesplitst in een groep waarbij de sinus vier of meer keren per week was gespoeld en een groep, bij wie dit slechts 1–3 maal per week werd gedaan. Beide groepen werden hierna met elkaar vergeleken.

Tenslotte leek het van belang door middel van een naonderzoek te controleren of een blijvend herstel van het sinuslijmvlies was opgetreden.

8.3. Diagnostiek en materiaal

8.3.1. Diagnostiek

Bij het stellen van de diagnose odontogene sinusitis maxillaris werden de volgende criteria gehanteerd:

- symptomen van een enkelzijdige sinusitis, zowel klinisch als röntgenologisch,
- een foetide sinusinhoud,
- een duidelijk aanwijsbare odontogene oorzaak.

Wanneer voor een sinusitis geen odontogene oorzaak was aan te tonen werd de patiënt niet bij het onderzoek betrokken doch verwezen naar de kliniek voor keel-, neus- en oorheelkunde.

Patiënten met een sinusitis, waarvan op grond van de anamnese een rhinogene of allergische component vermoed kon worden of bij wie andere pathologische afwijkingen aanwezig waren, werden eveneens uitgesloten.

8.3.2. Patiëntenmateriaal

Het totale aantal patiënten, waarbij de diagnose odontogene sinusitis werd gesteld bedroeg 196. Bij strikte hantering van de bovengenoemde criteria bleven 173 patiënten voor het onderzoek over.

De verdeling over de jaren, waarin de patiënten zich aan de polikliniek voor mondheelkunde voegden voor behandeling is te zien in tabel 1.

TABEL 1. AANTAL PATIËNTEN VERWEZEN TUSSEN 1 AUGUSTUS 1967 EN 1 AUGUSTUS 1971.

1/8 – 31/12 '67	1968	1969	1970	1/1 – 1/8 '71
13	38	48	47	27

Een geringe toeneming in de jaren 1969, 1970 en 1971 is te verklaren uit de verfijnde diagnostiek mede ten gevolge van het in gebruik nemen van een orthopantomograaf.

Slechts twee onderzoekers, MARTENSSON (1952) en SCHMECHEL (1963), geven een indeling van hun materiaal naar de maanden van verwijzing. Er blijkt een vrij gelijkmatige verdeling te bestaan.

Dit komt ook in ons materiaal tot uiting (tabel 2); alleen mei geeft een duidelijke top te zien.

TABEL 2. AANTAL PATIËNTEN VERWEZEN IN DE VERSCHILLENDE MAANDEN.

jan.	febr.	mrt.	april	mei	juni	juli	aug.	sept.	okt.	nov.	dec.
12	10	17	11	26	14	16	16	14	16	11	10

Indeling naar leeftijd en geslacht

De bij dit onderzoek betrokken patiënten werden in zes leeftijdsgroepen ingedeeld.

TABEL 3.

Leeftijd	Aantal
0—15 jaar	1
15—25 jaar	37
25—35 jaar	42
35—45 jaar	39
45—55 jaar	31
55— jaar	23

Het was te verwachten, dat in de leeftijdsgroep van 0—15 jaar het aantal patiënten gering zou zijn, immers de premolaren en molaren zijn nog niet of slechts sinds kort doorgebroken. Bovendien krijgt de sinus maxillaris pas na het 15e jaar zijn volwassen afmetingen. Voordien ligt de sinusbodem nog ter hoogte van, of iets boven, het niveau van de neusbodem en hebben de radices van doorgebroken elementen nog geen directe relatie met de sinusbodem i.c. de recessus alveolaris. In deze groep kwam dan ook slechts één patient voor, een meisje van 10 jaar, met een odontogene sinusitis ten gevolge van een oroantrale fistel ter plaatse van de M_1 s.d.

De volgende vier groepen, verdeeld over de leeftijden van 15—55 jaar, geven vrijwel gelijke aantallen te zien.

Na 55 jaar is een duidelijke daling waarneembaar, vermoedelijk mede ten gevolge van de omstandigheid, dat bij oudere mensen vaak weinig of geen gebitselementen meer aanwezig zijn.

Deze cijfers zijn in overeenstemming met die van andere onderzoekers (MARTENSSON, 1952; SCHMECHEL, 1963; TIDEMAN, 1971).

Van de onderzochte patiënten waren 112 van het manlijk en 61 van het vrouwelijk geslacht, hetgeen ongeveer neerkomt op een verhouding van 2 : 1. Dit zo duidelijk overheersen van manlijke patiënten werd niet verwacht en is ook niet in overeenstemming met gegevens uit de literatuur. Meestal wordt een verhouding gevonden van 1 : 1, zij het soms met een lichte meerderheid voor het manlijk geslacht. Zo vond ANDRÄ (1961) bij een onderzoek van 190 patiënten een verhouding van precies 1 : 1, bij SCHMECHEL (1963) was de verdeling 242 mannen en 184 vrouwen. Ook VON WOWREN (1971) komt bij een onderzoek van patiënten met een oroantrale verbinding niet tot een 2 : 1 verhouding, hoewel er wel veel meer mannen dan vrouwen in haar materiaal voorkwamen.

TABEL 4. ETIOLOGISCHE FACTOREN.

Etologie	Aantal	Percentage
— oroantrale fistels	89	51,4
— periapicale afwijkingen		
radiculaire cystes	12	
periapicale granulomen	47	
	59	34,1
— andere ontstekingen in de directe omgeving van de sinusbodem		
alveolitis	4	
osteomyelitis	1	
parodontale afwijkingen	6	
	11	6,4
— corpus alienum	7	4,0
— complicaties na operatieve ingrepen	6	3,5
— fracturen	1	0,6
	173	100

8.4. Etiologische factoren en vormen van sinusitis

De etiologische factoren kunnen worden ingedeeld in zes groepen, zoals in tabel 4 is aangegeven. Het is duidelijk dat een oroantrale fistel de belangrijkste etiologische factor is voor het ontstaan van een odontogene sinusitis, terwijl periapicale afwijkingen op de tweede plaats komen.

Een vergelijking met de bevindingen van andere onderzoekers met betrekking tot de belangrijkste twee etiologische factoren wordt gegeven in tabel 5.

TABEL 5. PERCENTAGES OROANTRALE FISTELS EN PERIAPICALE AFWIJINGEN GEVONDEN DOOR DIVERSE AUTEURS ALS ETIOLOGISCHE FACTOR VOOR ODONTOGENE SINUSITIS.

auteur	oroantrale fistel	periapicale afwijkingen	totaal aantal patiënten
WASSMUND (1939)	35,7 %	41,7 %	168
HÖXBROE (1950)	34,9 %	58,6 %	175
MARTENSSON (1952)	27,4 %	42,2 %	223
HOFFMAN-AXTHELM (1962)	68 %	18,8 %	807
SCHMECHEL (1963)	59,4 %	18,7 %	426
SCHUCHARDT (1964)	76 %	24 %	1233
TIDEMAN (1971)	73,5 %	17,7 %	402
WEIJERMAN (1972)	51,4 %	34,1 %	173

De verschillende vormen van sinusitis en hun frequentie van voorkomen zijn weergegeven in tabel 6.

Hierbij wordt onder een *sinusitis acuta* verstaan, een sinusitis die binnen 2 weken na de eerste verschijnselen als zodanig is herkend. Onder een *sinusitis subacuta* wordt verstaan een sinusitis die tussen de 2 en 4 weken bestond. Een sinusitis die langer dan 4 weken had bestaan werd als *sinusitis chronica* aangemerkt.

TABEL 6.

- sinusitis concomitans	26	(15,03 %)
- sinusitis acuta	40	(23,12 %)
- sinusitis subacuta	13	(7,52 %)
- sinusitis chronica	94	(54,33 %)

Door de vaak goede drainage zijn de symptomen ook in het acute stadium meestal gering, waardoor het begrijpelijk is dat veel patiënten pas laat voor behandeling komen, d.w.z. als reeds een chronisch stadium is bereikt.

Ook andere onderzoekers hebben in hun materiaal een hoog percentage chronische sinusitiden (ANDRÄ, 1961).

Uit tabel 7 blijkt onder meer, dat bij een *chronische odontogene sinusitis* de oorzaak vrijwel even vaak een oroantrale fistel (48,9 %) als een periapicale ontsteking is (39,4 %); de cijfers ontlopen elkaar nauwelijks. Hier staat tegenover, dat bij de *acute sinusitis* een oroantrale fistel (65,8 %) de belangrijkste etiologische factor is, in frequentie gevolgd door complicaties na operatieve ingrepen (15,0 %). Bij het ontstaan van een acute sinusitis blijken periapicale ontstekingen nauwelijks een rol te spelen (10,0 %).

TABEL 7. PERCENTAGES SINUSITIDEN EN WERKELIJKE AANTALLEN, WAARBIJ ETIOLOGIE EN FORM SINUSITIS TEGEN ELKAAR ZIJN UITGEZET. ZIE TEKST.

vorm sinusitis etiologie	acuut		subacuut		chronisch		concomitans	
	%	aantal	%	aantal	%	aantal	%	aantal
oroantrale fistels	65,0 %	26	100 %	13	48,9 %	46	15,4 %	4
	29,2 %		14,6 %		51,7 %		4,5 %	
periapicale pathologische condities	10 %	4	—	0	39,4 %	37	69,2 %	18
	6,8 %		—		62,7 %		30,5 %	
corpus alienum	2,5 %	1	—	0	6,4 %	6	—	0
	14,3 %		—		85,7 %		—	
alveolitis, osteomyelitis etc	7,5 %	3	—	0	4,3 %	4	15,4 %	4
	27,2 %		—		36,4 %		36,4 %	
complicaties na operatieve ingrepen	15 %	6	—	0	—	0	—	0
	100 %		—		—		—	
fractuur	—	0	—	0	1 %	1	—	0
	—		—		100 %		—	
Totaal		40		13		94		26

De *sinusitis concomitans* is meestal een gevolg van een periapicale ontsteking (69,2 %) of een voortgeschreden parodontopathie of lichte alveolitis (15,4 %).

Indien men niet de sinusitisvorm doch de etiologische factor als uitgangspunt neemt, blijkt dat een *oroantrale fistel*, bij dit onderzoek, in 51,7 % van de gevallen leidt tot een chronische sinusitis en „slechts” in 29,2 % tot een acute.

Een nog grotere voorkeur voor een chronische vorm is te zien bij de *periapicale ontstekingen*, die, voorzover deze aanleiding tot een sinusitis zijn geweest, in 62,7 % der gevallen een chronische sinusitis, in 30,5 % een sinusitis concomitans en slechts in 6,8 % van de gevallen een acute sinusitis hebben veroorzaakt.

Een *operatieve ingreep* gevolgd door een sinusitis leidde in alle gevallen tot de acute vorm.

Bij 89 patiënten die zich met een odontogene sinusitis meldden, kwam een oroantrale fistel voor. De spreiding van deze fistels over de processus alveolaris is te zien in tabel 8.

TABEL 8. SPREIDING VAN OROANTRALE FISTELS OVER DE PROCESSUS ALVEOLARIS.

M ₃	M ₂	M ₁	P ₂	P ₁	C	
5 5	15 21	12 24	3 2	- 1	1 -	
10	36	36	5	1	1	totaal 89.

Hieruit blijkt, dat de plaats van de M₁M₂ gelijk „bevoorrecht” is (36). Dit is in tegenstelling tot hetgeen in de literatuur vermeld wordt. HÖXBROE (1950), MARTENSSON (1952), SCHMECHEL (1963) en

TIDEMAN (1971) vonden een duidelijke voorkeur voor de M₁ superior. Opvallend is ook de links-rechts verhouding. Hieruit zou men kunnen concluderen, dat de kans om links een sinusitis ten gevolge van een oroantrale fistel te krijgen groter is dan rechts. Dit is eveneens niet overeenkomstig de vermeldingen in de literatuur, waarin over het algemeen geen voorkeur voor een bepaalde zijde wordt aangegeven (ANDRÄ, 1961; SCHMECHEL, 1963; VON WOWREN, 1971).

De spreiding binnen de groep periapicale afwijkingen (tabel 9) verschilt slechts weinig van die bij de oroantrale fistels. De voorkeur voor links komt ook hier weer enigszins tot uiting. Een verklaring hiervoor kon niet worden gevonden.

TABEL 9. SPREIDING VAN PERIAPICALE AFWIJINGEN, TOTAAL 57.

M ₃	M ₂	M ₁	P ₂	P ₁	C
2 1	5 12	9 10	2 10	2 1	1 2
3	17	19	12	3	3

Radriculaire cyste uitgaande van een rest van melkmolaar linksboven 1. Periapicale granulomen van P₁ t/m M₂ s.s.

Een corpus alienum in de sinus maxillaris is meestal een radix die, bij een poging tot verwijdering, door de vaak dunne scheidingswand tussen antrum en alveole is gestoten. Wanneer een dergelijke wortelrest binnen 24 uur na de mislukte extractie wordt verwijderd, is de kans op het ontstaan van een sinusitis vrijwel nihil.

Dit is vermoedelijk de oorzaak van het feit, dat bij ons onderzoek slechts zeven patiënten werden aangetroffen bij wie de sinusitis kon worden toegeschreven aan een corpus alienum. In zes gevallen betrof het een radix, bij één patiënt was er sprake van een microscopisch amorfe massa van ca. 1 cm middellijn. De anamnese bij deze patiënt gaf geen aanknopingspunten voor de herkomst van de massa. Radices of botfragmenten, die bij de extractie van een gebitselement tussen sinusslijmvlies en bot terecht komen, hoeven niet direct aanleiding tot klachten te zijn. Meestal ontstaat echter wel een lokale reactie van het sinusslijmvlies in de vorm van een röntgenologisch aantoonbare slijmvlieszwelling.

Indien bij een *operatieve ingreep* de sinus wordt geopend, kan als complicatie een sinusitis optreden en wel de acute vorm. Vermoedelijk is dit het gevolg van de omstandigheid, dat geïnfecteerd materiaal in de sinus is gebracht, wat in het tevens aanwezige coagulum een goede voedingsbodem vindt. Deze complicatie is relatief zeldzaam doch kan voorkomen na een apexresectie aan premolaren of molaren; soms na sluiting van een oroantrale fistel, ontstaan in of nabij de omslagplooï, zoals na verwijdering van een M₃ superior.

Bij ons onderzoek kwamen slechts zes patiënten voor bij wie de sinusitis in aansluiting op een operatie was ontstaan.

Hoewel er in de periode, waarover het onderzoek zich uitstreckte drie patiënten voorkwamen met een *fractuur*, waarbij de sinus maxillaris was betrokken en waarbij tevens een sinusitis optrad, was slechts één patiënt voldoende gedocumenteerd om in het onderzoek te worden opgenomen.

Bacteriologie

Van 32 patiënten werd spoelvocht van de ontstoken sinus opgestuurd voor bacteriologisch onderzoek (tabel 10). Bij slechts 4 patiënten werd een menginfectie gevonden, hetgeen niet in overeenstemming is met de bevindingen van BJÖRKWALL (1950), die bij foetide pus vrijwel altijd menginfecties vond. Bij 14 patiënten werd één soort bacterie gekweekt. Van 14 andere patiënten gaf de kweek geen groei te zien (tabel 10).

TABEL 10. RESULTATEN VAN KWEKEN VAN FOETIDE SPOELVOCHT.

Geen micro-organismen	14	(43,7 %)
Hemolytische streptococci	7	(21,9 %)
Vergroenende streptococci	3	(9,3 %)
<i>Diplococcus pneumoniae</i>	1	(3,1 %)
<i>Haemophilus influenzae</i>	1	(3,1 %)
<i>Proteus vulgaris</i>	1	(3,1 %)
<i>Aerobacter aerogenes</i>	1	(3,1 %)
<i>Lactobacillus</i> species en <i>Neisseria</i> species	1	(3,1 %)
<i>Bacteroides</i> species en vergroenende streptococci	1	(3,1 %)
Hemolytische streptococci en <i>Staphylococcus aureus</i>	1	(3,1 %)
<i>Diplococcus pneumoniae</i> en <i>Haemophilus influenzae</i>	1	(3,1 %)

De resultaten van de kweekproeven komen in die zin overeen met die van andere onderzoekers, dat uit de sinusinhoud vaak streptococci kunnen worden gekweekt. AXELSSON e.a. (1971) vonden echter bij acute sinusitiden in 22 % van de gevallen pneumococci en in een gelijk percentage geen bacteriegroei. Bij chronische sinusitides kweekte TIAO-KAI SO (1965) in 21,3 % *Streptococcus pyogenes*, terwijl 22,8 % van de ingezette kweken steriel bleef. Bij 215 purulente rhinogene sinusitiden vonden VAN DISHOECK & FONTEYN (1966) in 48,8 % pneumococci. BJÖRKWALL (1950) vond bij foetide pus eveneens voornamelijk hemolytische streptococci, in aantal gevolgd door pneumococci.

8.5. Therapie

8.5.1. Behandeling van de sinusitis

Bij 26 patiënten met een *sinusitis concomitans* werd bij de behandeling volstaan met het verwijderen van de odontogene oorzaak. Er werden geen antibiotica toegediend en de sinus maxillaris werd niet gespoeld. Bij aanwezigheid van een oroantrale fistel, werd deze gesloten zonder verdere bijzondere maatregelen te treffen.

In geval van een periapicaal granuloom of een radiculare cyste werd een apexresectie verricht indien prijs werd gesteld op behoud van het gebitselement. In andere gevallen en bij de aanwezigheid van een diep carieus element of een radix, werd de odontogene oorzaak door extractie geëlimineerd.

Van de patiënten met een acute, subacute of chronische sinusitis werden 76 patiënten uitsluitend behandeld door de sinus te spoelen met een 0,9 % NaCl oplossing. Teneinde de natuurlijke drainage via het ostium maxillare te bevorderen, werden in sommige gevallen imidazoline hydrochloride 1 % (Otrivin[®]) en dampbaden met kamille voorgeschreven. Deze groep kan onderverdeeld worden in een groep van 15 patiënten bij wie de sinus 1-3 maal per week werd gespoeld en een groep van 61 patiënten bij wie 4 à 7 maal per week de sinus werd gespoeld, een tot medio 1969 op de afdeling mondheelkunde gebruikelijke therapie. Indien het spoelvocht 5-7 dagen na de eerste heldere spoeling helder bleef, werd de sinusitis als genezen beschouwd.

Een combinatie van spoelen en antibiotica toediening had plaats bij 60 patiënten. Bij 12 patiënten kwam de combinatie voor: 4 à 7 maal spoelen per week en toediening van een antibioticum (niet bij alle hetzelfde). Bij 1 patient werd het spoelen gecombineerd met de toediening van een sulfapreparaat, gebaseerd op de resistentiebepaling van de uit de sinus afkomstige bacterieflora.

Bij 3 patiënten werd in het geheel niet gespoeld, er werd volstaan met de toediening van een antibioticum. Bij de overige patiënten (44) heeft de therapie bestaan uit 1-3 maal per week spoelen gecombineerd met de toediening van een antibioticum.

Op basis van het toegediende antibioticum kan dit laatste aantal in drie groepen worden verdeeld.

Weliswaar was het antibioticum, dat per groep werd toegediend niet precies hetzelfde, doch er bestond wel een overeenkomst in werkingsspectrum.

- *penicilline groep*, omvattende 16 patiënten, behandeld met fenethicilline (Broxil[®]) of met penicilline V (Acipen V) 4 dd 250 mg gedurende 5 dagen.
- *ampicilline groep*, gevormd door 14 patiënten, behandeld met ampicilline (Penbritin[®]) 4 dd 250 mg gedurende 5 dagen.
- *tetracycline groep*, bestaande uit 14 patiënten, behandeld met tetracycline, 4 dd 500 mg gedurende 7 dagen, of met doxycycline (Vibramycine[®]), eerste dag 200 mg, vervolgens 6 dagen 1 dd 100 mg.

Voor 11 patiënten werd een verdere operatieve behandeling noodzakelijk geacht. 10 patiënten ondergingen een operatie volgens Caldwell-Luc, 5 in de kliniek voor mondheekunde en 5 in de afdeling keel-, neus- en oorheekunde. Bij één patiënt werd een antrostomie volgens Claoué uitgevoerd, eveneens in de kliniek voor keel-, neus- en oorheekunde.

8.5.2. Behandeling van de odontogene oorzaak

Sluiting oroantrale fistels (tabel 11)

TABEL 11.

Behandeling van de oroantrale fistel	aantal	%
Buccale trapeziumlap (REHRMANN)	63	(70,8)
Draailap uit de wang (AXHAUSEN/WASSMUND)	9	(10,1)
Draailap uit de wang (AXHAUSEN)	3	(3,3)
Palatinale mucoperiostlap	3	(3,3)
Bruglap (KAZANJIAN/SCHUCHARDT)	2	(2,2)
Vrij mucosatransplantaat (TIDEMAN)	2	(2,2)
Primair sluiten	1	(1,2)
Spontane sluiting na behandeling sinusitis	6	(7,0)
Totaal	89	(100)

Van de 89 oroantrale fistels werden 63 gesloten door middel van een buccale trapeziumlap volgens Rehrmann. Bij 2 patiënten had de sluiting plaats met behulp van de bruglap volgens Kazanjian gemodificeerd volgens Schuchardt. Driemaal werd gebruik gemaakt van een palatinale lap. Bij 12 patiënten werd een mucosalap uit de wang gemobiliseerd (methode Axhausen), waarbij in 9 gevallen gebruik werd gemaakt van de modificatie volgens Wassmund. In twee gevallen met een kleine perforatie werd de fistel gesloten door middel van een vrij mucosatransplantaat.

Slechts éénmaal was het approximeren van de wondranden in voldoende mate mogelijk, waardoor met primair sluiten kon worden volstaan.

In 6 gevallen trad een spontane sluiting op nadat de sinusitis door spoelen tot genezing was gebracht.

Bij de patiënt met een sinusitis die was ontstaan in aansluiting op een fractuur, werd een operatie volgens Caldwell-Luc uitgevoerd. De sinusitis bij deze patiënt was ontstaan na een elders uitgevoerde repositie van de fractuur van het zygomacomplex.

Eliminering periapicale afwijking

Bij 59 patiënten bestond een periapicale afwijking. In 47 gevallen werd een periapicaal granuloom aangetroffen. In 27 gevallen was de extractie van het oorzakelijk element geïndiceerd in verband met de toestand van het element, terwijl 20 maal een apexresectie werd gedaan.

In 12 gevallen werd een radicaire cyste aangetroffen, waarvan de behandeling in 4 gevallen uit enucleatie van de cystebalg bestond, gecombineerd met een apexresectie van het oorzakelijk element en in 1 geval uit enucleatie met primair sluiten en gelijktijdige verwijdering van een rest van een melkelement. In 7 gevallen werd de cyste geëucleëerd en de holte tot bijholte van de sinus gemaakt. Viermaal werd hierbij tevens een apexresectie gedaan aan een premolaar of molaar, ter eliminering van de primaire odontogene oorzaak.

Er kwamen geen folliculaire cystes als oorzaak van een sinusitis in ons materiaal voor.

Behandeling andere oorzaken

De verwijdering van een wortelrest uit het antrum die de oorzaak was van de sinusitis kwam voor in 6 gevallen. Hiervan werd de radix in 5 gevallen via de fossa canina verwijderd, terwijl één radix zo dicht bij de vrij ruime alveole lag, dat deze vrijwel zonder verder botverlies via de alveole kon worden verwijderd. Bij één patiënt werd een brok amorf materiaal aangetroffen, wat via een oroantrale opening, ontstaan na de verwijdering van een geteïneerd element, is verwijderd.

Bij de behandeling van een alveolitis als oorzaak van een sinusitis, werd de alveole dagelijks uitgespoten met H₂O₂ 1½ % en een jodoform tampon met benzocainezalf 5 % aangebracht.

Parodontale afwijkingen werden bij 4 patiënten conservatief behandeld, terwijl bij 2 patiënten enige elementen geëxtraheerd werden. Bij beiden ontstond hierbij een oroantrale verbinding, waardoor de sinus kon worden gespoeld.

De patiënt met een osteomyelitis werd met antibiotica in hoge dosering behandeld, de sinus werd niet geëxploreerd.

Een sinusitis als complicatie na een operatieve ingreep kwam voor bij 6 patiënten – 2 maal als gevolg van een apexresectie aan een P₂ en 4 maal na verwijdering van een geteïneerde verstandskies. Vijfmaal werd alléén de sinusitis behandeld; bij één patiënt werd een gereceerde apex die in de sinus terecht was gekomen via de fossa canina verwijderd.

8.6. Behandelresultaten

Bij de behandeling van een sinusitis maxillaris komt herhaaldelijk de vraag naar voren hoe lang en hoe vaak men moet spoelen. Verder is het van belang te weten of door middel van antibioticatoediening een versnelde genezing kan worden verkregen en aan welk antibioticum de voorkeur moet worden gegeven.

Ofschoon het patiëntenaantal niet erg groot is, was het toch mogelijk dit statistisch te bewerken.

8.6.1. Behandelduur

Onder behandelduur wordt hier verstaan: de tijd, verlopen tussen de dag van het eerste bezoek aan de kliniek en de dag van beëindiging van behandeling van de sinusitis.

Patiënten met een sinusitis concomitans (26) en patiënten bij wie direct of na enige tijd een operatie volgens Caldwell en Luc of Claoué werd gedaan (11) werden buiten beschouwing gelaten.

Van de resterende 136 patiënten werden 76 patiënten behandeld *zonder antibiotica*. De behandelduur bij deze groep varieerde van 5 tot 30 dagen. De gemiddelde behandelduur was 14,2 dagen, waarbij er slechts weinig verschil is tussen de behandelduur van een acute, subacute of chronische odontogene sinusitis (tabel 12).

TABEL 12. GEMIDDELDE BEHANDELDUUR IN DAGEN BIJ PATIËNTEN BEHANDELD ZONDER ANTIBIOTICA.

	aantal patiënten	gemiddelde behandelduur
acute sinusitis	15	14,9
subacute sinusitis	4	16,2
chronische sinusitis	57	13,9
totaal	76	14,2

60 Patiënten kregen een antibioticum toegediend. Evenals bij de groep zonder antibiotica bestond er weinig verschil tussen de behandelduur van de verschillende vormen van sinusitis onderling (tabel 13).

TABEL 13. GEMIDDELDE BEHANDELDUUR IN DAGEN BIJ TOEDIENING VAN EEN ANTIBIOTICUM.

	aantal patiënten	gemiddelde behandelduur
acute sinusitis	24	13,4
subacute sinusitis	9	11,7
chronische sinusitis	27	10,4
totaal	60	11,8

8.6.2. Statistische bewerking van het materiaal

Om statistische bewerking mogelijk te maken, moest een zekere selectie van het materiaal worden toegepast, ten einde te komen tot vergelijkbare groepen.

De patiënten van wie de behandelresultaten statistisch konden worden vergeleken, worden ingedeeld in 5 groepen: 3 penicilline groepen, waarbij tevens de sinus 1–3 maal per week werd gespoeld en 2 groepen patiënten, waarbij geen antibioticum werd voorgeschreven. Deze laatste groepen bestonden elk uit 15 patiënten, bij wie tijdens de hele behandelduur de sinus regelmatig 1–3 respectievelijk 5–7 maal per week werd geïrrigeerd (tabel 14).

Patiënten bij wie de frequentie van het spoelen per week niet constant was of die in de loop van de behandeling alsnog een antibioticum kregen voorgeschreven werden buiten beschouwing gelaten.

TABEL 14. INDELING IN GROEPEN NAAR WIJZE VAN BEHANDELING.

Behandeling	Aantal
frequent spoelen (> 4 maal per week)	15
spoelen (1–3 maal per week)	15
spoelen (1–3 maal per week) gecombineerd met toediening van: penicilline V of fenethicilline	16
ampicilline	14
tetracycline of doxycycline	14
totaal	74

De vraagstelling luidde:

- I Is er een significant verschil in behandelduur tussen de diverse vormen van odontogene sinusitis (acuut, subacuut en chronisch)?

- II Is er een significant verschil in behandelduur tussen patiënten die 1-3 keer en die 4 of meer malen per week werden gespoeld?
- III Is er een significant verschil in behandelduur, indien er wel of geen antibiotica worden toegediend?
- IV Geven de verschillende antibiotica onderling een significant verschil in behandelduur?

Voor de berekeningen werd gebruik gemaakt van de Mann-Whitney U test (1947), één van de beste nonparametrische testen (SIEGEL, 1956). De Student T test wordt niet gebruikt, omdat hierbij wordt verondersteld dat de verdeling normaal is, met gelijke standaarddeviatie, wat hier niet het geval was.

Voor vraag II werd tevens gebruik gemaakt van de Spearman Rang Correlatie Coefficient met correctie voor ties.

8.6.3. Resultaten

Het materiaal werd ingedeeld als in tabellen 15 en 16.

TABEL 15. INDELING VAN DE GROEPEN NAAR GESLACHT, LEEFTIJD, VORM EN ETIOLOGIE.

groep	N	geslacht		leeftijd						vorm			etiologie				
		♂	♀	1	2	3	4	5	6	1	2	3	1	2	3	4	5
00	15	12	3	-	4	3	4	1	3	5	-	10	14	1	-	-	-
0	15	10	5	-	2	4	5	2	2	4	2	9	12	3	-	-	-
1	16	13	3	-	7	4	2	2	1	5	4	7	14	-	-	2	-
2	14	7	7	-	4	4	1	2	3	6	2	6	9	2	1	-	2
3	14	8	6	1	1	2	5	4	1	7	2	5	7	5	-	-	2

TABEL 16. INDELING VAN DE GROEPEN NAAR BEHANDELDUUR MET VERMELDING VAN HET AANTAL DAGEN.

groep	N	aantal dagen															
00	15	8	8	9	11	11	12	12	12	13	14	16	21	21	25	28	
0	15	7	10	10	11	12	13	13	14	14	19	25	25	27	27	30	
1	16	6	7	9	10	11	13	14	14	15	15	16	17	17	18	20	21
2	14	6	7	8	9	10	10	12	13	13	14	14	16	16	18		
3	14	6	7	8	8	9	10	10	10	13	14	15	16	18	18		

Codering: Groep 00 = geen antibioticum 4 maal per week spoelen
 0 = geen antibioticum 1-3 maal per week spoelen
 1 = fenethicilline of penicilline V en 1-3 maal per week spoelen
 2 = ampicilline en 1-3 maal per week spoelen
 3 = tetracycline of doxycycline en 1-3 maal per week spoelen

Code	etiologie	leeftijd in jaren	vorm van sinusitis
1	oroantrale fistel	< 15	acut
2	periapicale afwijking	15-25	subacut
3	corpus alienum	25-35	chronisch
4	alveolitis, osteomyelitis	35-45	
5	complicatie na operatieve ingreep	45-55	
6		> 55	

De eerste test gaf voor de groepen patiënten, die op verschillende wijzen waren behandeld, geen significant verschil in behandelduur te zien tussen de diverse vormen van odontogene sinusitis. Met andere woorden: de nulhypothese, dat er *geen verschil is in behandelduur tussen een chronische, een acute en een subacute sinusitis*, kan aan de hand van deze gegevens niet worden verworpen. Het is daarom niet bezwaarlijk deze gegevens te negeren en de chronische, subacute en acute odontogene sinusitiden in één groep te beschouwen voor wat betreft de soort van behandeling.

De beantwoording van de tweede vraag of er een significant verschil is in behandelduur tussen de groepen, die 1–3 maal per week werden gespoeld en die 4 of meer maal per week werden gespoeld, moet eveneens ontkennend worden beantwoord (Rangcorrelatie coefficient = 0,030, T (13) = 0,110). Ook de Mann-Whitney U test geeft een niet-significant verschil tussen de twee groepen (U = 91,5) te zien.

Het maakt dus vermoedelijk *geen verschil of er frequenter dan 1–3 maal per week wordt gespoeld*. Althans met de ter beschikking staande gegevens is er geen reden de nulhypothese te verwerpen, dat wil zeggen dat er geen verschil is tussen de beide groepen voor wat betreft hun behandelduur.

Bij de derde vraag werd weer gebruik gemaakt van de Mann-Whitney U test. De drie verschillende „antibioticum groepen” werden onderling vergeleken, terwijl zij tevens werden vergeleken met de groep patiënten die 1–3 maal per week werd gespoeld. Ook nu weer bleken geen significante verschillen op te treden.

Achtereenvolgens werden met betrekking tot de behandelduur de volgende groepen aan elkaar getoetst:

TABEL 17. RESULTATEN VAN VERGELIJKING TUSSEN DE DIVERSE GROEPEN (zie tekst).

groep 0–groep 1	(U = 101,0)	niet significant
groep 0–groep 2	(U = 66,0)	niet significant
groep 0–groep 3	(U = 59,5)	niet significant
groep 1–groep 2	(U = 78,0)	niet significant
groep 1–groep 3	(U = 78,0)	niet significant
groep 2–groep 3	(U = 93,5)	niet significant

Tenslotte werd nog nagegaan of er een significant verschil was tussen groep 0 en groep 1, 2 en 3 samen (alle antibioticumgroepen).

Ook hier bleek geen significant verschil aan te tonen (U = 226,5 en Z = 1,49).

Wanneer alleen de patiënten uit de groepen gehaald worden met een oroantrale fistel als etiologische factor, is er evenmin een significant verschil in behandelduur tussen groep 0 en groep 1, 2 en 3 samen (U = 110,5).

8.7. Naonderzoek

8.7.1. Materiaal en onderzoek

Van de 173 patiënten, die werden opgeroepen voor klinische en röntgenologische controle, hebben 133 patiënten (77 %) aan de oproep gevolg gegeven. Het controle-onderzoek bestond uit een kort klinisch onderzoek, waarbij de patiënt onder andere werd gevraagd of hij nog klachten had, of hij last van hoofdpijn had, eventueel bij temperatuurswisseling of lichamelijke inspanning, en of er vaak een éénzijdige neusverstopping voorkwam aan de oorspronkelijk zieke zijde.

Verder werd een röntgenologisch onderzoek gedaan, bestaande uit: een gemodificeerde schedelopname volgens Waters en een orthopantomogram.

Het naonderzoek omvatte ook een groep van 19 patiënten, die aan het begin van de behandeling geen klachten hadden doch bij wie slechts röntgenologisch een verdikt slijmvlies in de recessus alveolaris werd vastgesteld als gevolg van een odontogene ontsteking (*sinusitis concomitans*).

Het tijdvak tussen beëindiging van de behandeling en het controle-onderzoek varieerde van 4–32 maanden.

Het resultaat van de behandeling werd als volgt geclassificeerd:

- Goed = Er zijn noch klinische symptomen noch röntgenologische afwijkingen
- Bevredigend = Er zijn geen klinische symptomen, doch nog wel geringe röntgenologische afwijkingen
- Matig = Er bestaan nog wel klinische symptomen en/of röntgenologische afwijkingen, doch deze zijn aanmerkelijk geringer dan vóór de behandeling
- Recidief = Patiënt heeft nog steeds of opnieuw duidelijke sinusitisklachten en röntgenologische afwijkingen

8.7.2. Resultaten

Van de 133 gecontroleerde patiënten bleek bij 110 het resultaat als goed gekwalificeerd te kunnen worden, bij 14 patiënten was het resultaat bevredigend en bij 3 matig. Bij 6 patiënten had zich een recidief ontwikkeld zonder dat hiervoor een odontogene oorzaak aan te wijzen was (tabel 17). Zij werden daarom naar de kliniek voor keel-, neus- en oorheelkunde verwezen voor nader onderzoek op een eventuele rhinogene of allergische oorzaak voor het recidief.

TABEL 18. RESULTATEN VAN DE BEHANDELING BIJ HET NAONDERZOEK, MET EN ZONDER PATIËNTEN MET EEN SINUSITIS CONCOMITANS.

Goed	110	(82,7 %)	95	(83,3 %)
Bevredigend	14	(10,5 %)	11	(9,6 %)
Matig	3	(2,3 %)	2	(1,7 %)
Recidief	6	(4,5 %)	6	(5,3 %)
Totaal	133	(100 %)	114	(100 %)

Een overzicht van de resultaten gerelateerd aan diverse vormen van sinusitis en met betrekking tot de behandeling, wordt gegeven in de tabellen 19 tot en met 21.

TABEL 19. RESULTATEN VAN BEHANDELING ZONDER ANTIBIOTICATOEDIENING.

	goed	bevredigend	matig	recidief	totaal
sinusitis acuta	12	–	–	1	13
sinusitis subacuta	2	–	–	1	3
sinusitis chronica	35	6	–	4	45
sinusitis concomitans	15	3	1	–	19
totaal	64 (80 %)	9 (11,2 %)	1 (1,2 %)	6 (7,5 %)	80

TABEL 20. RESULTATEN VAN BEHANDELING MET ANTIBIOTICATOEDIENING.

	goed	bevredegend	matig	recidief	totaal
sinusitis acuta	17	–	–	–	17
sinusitis subacuta	7	1	1	–	9
sinusitis chronica	16	4	–	–	20
totaal	40 (86,9 %)	5 (10,8 %)	1 (2,2 %)	–	46

TABEL 21. RESULTATEN NA OPERATIEVE BEHANDELING.

	goed	bevredegend	matig	recidief	totaal
Caldwell Luc sinusitis chronica	4	–	1	–	5
sinusitis acuta	1	–	–	–	1
Clauoué sinusitis chronica	1	–	–	–	1

8.9. Conclusies

Een oroantrale fistel blijkt in 51,7 % der gevallen geleid te hebben tot een chronische en slechts in 29,2 % tot een acute sinusitis (tabel 7 blz. 72). Een verklaring hiervoor is vermoedelijk de goede drainagemogelijkheid van de sinus doordat het ostium meestal open is en bovendien afvoer van de pus via de fistel mogelijk is.

De klachten zijn meestal, ook in het acute stadium, gering waardoor de patiënten zich over het algemeen eerst laat melden voor behandeling. Vaak klaagt de patiënt alleen maar over een vieze smaak of reuk en over moeilijkheden bij het drinken of roken.

Een sinusitis als complicatie na een operatieve ingreep is bijna altijd een acute. De diagnose wordt meestal vroeg gesteld omdat deze patiënten circa 1 week na de ingreep terugkomen voor controle.

Bij de 6 in dit onderzoek betrokken patiënten werd de diagnose sinusitis dan ook vastgesteld tijdens het controlebezoek. Al deze patiënten hadden duidelijke symptomen van een acute sinusitis.

Bij vergelijking van de gemiddelde behandelduur (tabel 12 en 13 blz. 77) blijkt dat er nauwelijks verschil bestaat in behandelduur tussen de chronische vorm en de acute als geen antibiotica worden toegediend. De behandelduur bij de chronische sinusitis is gemiddeld slechts 1 dag korter dan bij de acute vorm. Het verschil is bij de patiënten die wel met antibiotica werden behandeld wat groter (3 dagen). Mogelijk is dit het gevolg van het overwegend lokale karakter van de chronische sinusitis, terwijl bij een acute sinusitis vaak slechtere algemeen fysieke condities bestaan.

Bovendien zal men bij een chronisch proces eerder besluiten tot eliminering van de odontogene oorzaak, bijvoorbeeld door extractie, apexresectie of anderszins dan bij een acute sinusitis. Bij de laatste bestaat de voorkeur het proces eerst tot rust te brengen (door spoelen of met antibiotica) en dan pas de odontogene oorzaak weg te nemen. De oorzaak van de ontsteking wordt dus meestal later verwijderd, de ontstekingsprikkel blijft langer bestaan. Een verschil in gemiddelde behandelduur tussen patiënten die met en die zonder antibiotica zijn behandeld, kan soms verklaard worden uit de omstandigheid dat een aantal, vooral patiënten met een chronische sinusitis, reeds enige tijd (soms 2–3 weken) tevoren een antibioticum kreeg toegediend in soms zeer hoge doseringen. Deze patiënten werden bij de statistische bewerking dan ook buiten beschouwing gelaten.

Uit de statistische bewerking van het materiaal, zoals weergegeven in tabel 17 blz. 79, blijkt dat er geen significante verschillen zijn waar te nemen tussen de duur van de behandeling die alleen bestaat uit spoelen en die waarbij ook een antibioticum wordt toegediend in een door de fabrikant aangegeven

dosering (4 dd 250 mg voor fenithicilline, penicilline V en ampicilline, 4 dd 500 mg voor tetracycline en 1 dd 100 mg doxycycline met op de eerste dag 200 mg). Het standpunt dat alleen door het spoelen van de sinus bij een odontogene sinusitis net zo snel of vrijwel net zo snel genezing wordt verkregen als wanneer ook per os één van de genoemde antibiotica wordt toegediend hebben wij kunnen bevestigen. Dit werd nog ondersteund door de waarneming, dat indien alle met antibiotica behandelde patiënten in één groep worden genomen en deze groep wordt vergeleken met de groep patiënten, die niet met antibiotica is behandeld, er evenmin een significant verschil in behandelduur bleek te bestaan.

Hoewel de gemiddelde behandelduur van de penicillinegroepen ongeveer 2 dagen langer is dan bij de ampicilline- en tetracyclinegroep, bleek dit geen significant verschil te zijn.

Bovendien blijkt er weinig verschil te bestaan tussen behandeling met penicilline V of fenithicilline en 1 à 2 maal spoelen per week en behandeling met spoelen, maar dan 4 maal per week. Indien de sinus alleen 1 à 2 maal per week wordt gespoeld, duurt de behandeling 2,4 dagen langer, doch ook hier was geen sprake van een significant verschil.

Een uitgebreider onderzoek met grotere aantallen patiënten lijkt echter gewenst.

Hoewel de behandelduur wellicht in lichte mate toch beïnvloed wordt door het toedienen van een antibioticum, geldt dit beslist niet voor het uiteindelijke resultaat.

Uit de tabellen 19 en 20 blijkt, dat in beide gevallen een goed resultaat verkregen werd in 80 % van de gevallen. Opmerkelijk is, dat bij ons onderzoek de recidieven uitsluitend voorkwamen bij de patiënten, die niet met antibiotica werden behandeld.

Uit de resultaten van het naonderzoek blijkt tevens, dat het resultaat van de conservatieve behandeling goed is.

Vergelijking met de resultaten van de operatieve behandeling uit de literatuur, laat slechts geringe verschillen zien. Bij beide liggen de als goed te kwalificeren resultaten tussen de 80 en 90 % (HÖXBROE, 1950; MARTENSSON, 1952; LEHNERT & LEHMANN, 1967; BETHMANN & BIENENGRÄBER, 1971).

Dit resultaat ondersteunt de mening, dat een operatieve therapie alleen geïndiceerd is, wanneer de conservatieve therapie geen bevredigend resultaat heeft opgeleverd na 2 à 3 weken.

SUMMARY

Although the close relation between dentition and maxillary sinus was known already in the middle ages, it was only in the beginning of the 20th century that a discussion developed in the literature about a possible odontogenic aetiology of maxillary sinusitis. Much has been written about the nature of the odontogenic causes in the last 30 years. However, it appeared from a review of the literature that only very little research has been done regarding the therapy of odontogenic sinusitis, though it is generally accepted that administration of antibiotics forms part of the treatment of acute or chronic sinusitis as well as the elimination of the odontogenic cause (OBWEGESER and TSCHAMER, 1957; CLEMENTSCHITSCH, 1963; KILLEY and KAY, 1967; HJØRTING HANSEN, 1971).

Therefore the aim of this investigation was to make out in how far removal of the odontogenic cause is sufficient and whether by administration of antibiotics a faster and better result can be obtained both immediately and in the long run.

Because there is no unity of opinion in the literature regarding the indication for a radical operation and our clinical impression was that a conservative attitude in this matter is the best one, a follow-up examination was done, comparing the results of conservative treatment in the long run with those of operative treatment, as known from the literature.

In Chapter 1 the embryology and postnatal development of the maxillary sinus are shortly discussed. The anatomy of the bony cavity, the histology and especially the function of the mucous membrane are described extensively. The "tapis roulant", the mucous layer which is pulled by the activity of the cilia into the direction of the maxillary ostium is an extremely important barrier against bacterial infections. The speed of transport of this mucous layer, about 1 cm per minute (PROETZ, 1946) guarantees a very efficient cleaning of the sinus, so that in most cases a culture taken of healthy sinus epithelium shows no bacterial growth at all.

In Chapter 2 a survey is given of the aetiology and patho-physiology of rhinogenic and odontogenic sinusitis. The two forms are compared with each other and a description is given of their similarities and differences. In case of a rhinogenous origin of the sinusitis an important part is played, besides the infection, by constitutional factors (allergy, mucoviscidosis and so on). Mostly a virus infection is primary but the subsequent secondary bacterial infection determines the symptoms of the disease.

The clinical symptoms of the different forms of rhinogenic and odontogenic sinusitis are discussed and compared in Chapter 3. Odontogenic sinusitis will primarily effect changes of the mucous membrane on the antral floor (sinusitis concomitans, ZANGE, 1951; LORENZ, 1954), owing to which obstruction of the maxillary ostium occurs only in a later stage or not at all. Mostly there will be only slight complaints in the initial stage of an odontogenic sinusitis or they may even be completely absent.

If a patient with an anamnesis suspect of sinusitis has no distinct complaints of head-ache and if tooth-extraction or rootcanal-treatment has been done recently, an odontogenic aetiology has to be considered (VAN ALYEA, 1951; MARTENSSON, 1952; SANDERS, 1969). This is practically certain in case the patient is complaining of a foetor and when foetid secretion is found on rhinoscopy in the middle nasal meatus or nasopharynx.

In Chapter 4 a number of aids to clinical diagnosis are described, of which diaphanoscopy and test puncture through the lateral nasal wall in the inferior nasal meatus are generally known. The attention is more specifically drawn to the sinuscopy and sinus-photography, methods of examination, which may possibly be of great importance for the diagnosis of sinus pathology. We have, however, only little experience with these methods.

Chapter 5 deals with X-ray examination. Beside the different X-ray techniques, the radiograph of a normal sinus and of the different forms of sinusitis are discussed. The most frequently used technique is Waters' projection in its original or modified form (WATERS, 1915; HUTCHINSON, 1954; PSENNER, 1963). The advantage of this method, the patient standing or sitting, is that a fluid level, if present, becomes visible. Also TSCHIBULL (1921) describes a very useful technique; after our investigation i.a. a modification of this projection was used in our clinic (figs. 18a and 18b).

An orthopantomogram is highly valuable for the examination of odontogenic maxillary sinusitis, because this technique provides a fine survey of the teeth, and their relation to the antral floor and of any changes of the mucous membrane in the maxillary sinus (PAÄTERO, 1961; MATILLA, 1965; BJÖRN, 1967).

It is necessary to take dental films or an occlusal radiograph together with the previously mentioned projections, for the localization of a foreign body in the sinus.

For the demonstration of a swelling in the sinus, which is not or only slightly radiopaque, the sinus can be filled with a roentgen contrast-medium (for instance Lipiodol®). The demarcation of the swelling becomes visible as a recess in the contrast-medium.

The need for a contrast-radiograph, however, was of rare occurrence in our cases.

In Chapter 6 a survey is given of the odontogenic causes of maxillary sinusitis. The percentage of the cases with sinusitis of odontogenic origin is not known with certainty, but it seems likely that it is about 35 per cent of the total number of patients suffering from maxillary sinusitis, who are referred to the hospital for treatment. The most frequently seen odontogenic causes are oro-antral fistulae and periapical inflammations. It appears i.a. from our material (173 patients) that chronic odontogenic sinusitis is almost equally often caused by an oro-antral fistula (48.9 %) as by a periapical inflammation (39.4 %). Acute odontogenic sinusitis mostly results from an oro-antral fistula (65.8 %); a periapical inflammation plays a less important part in these acute cases (10 %) (table 7). It appears from the same table that if a sinusitis is caused by a periapical inflammation, it is almost always chronic (62.7 %) and only seldom acute (6.8 %).

In our material both the oro-antral fistulae and the periapical causes of sinusitis occur preferably at the left side (tables 8 and 9), which is not in accordance with the literature. An explanation for this entity could not be found. The extraction of a tooth with a close relation to the antral floor or a perforation caused by an unsuccessful attempt to remove a fractured root were the most frequently occurring causes of an oro-antral fistula. In extremely rare cases the oro-antral fistula was caused by a deep periodontal pocket. Not every perforation caused by tooth-extraction will result into an oro-antral fistula; in a certain percentage of the cases spontaneous closure will occur (WASSMUND, 1939; ANDRÄ, 1961). In general, however, this chance is very remote (v. WOWREN, 1970). Spontaneous closure can only be expected, in case of a not infected sinus, if the longest distance of the alveolar walls, half the depth is shorter than the total depth of the socket (SCHUCHARDT, 1964) (fig. 31).

Spontaneous closure is promoted by suturing the gingiva-wound or by protection by means of an acrylic plate. If an oro-antral fistula has existed for more than 24 hours, it should be considered that in many cases a beginning sinusitis will have developed.

According to the literature an oro-antral fistula mostly develops at the site of the first molar, in frequency followed by the upper second molar; in our material, however, the cases were equally distributed over these two sites (table 8).

Also when a sinusitis is caused by a periapical inflammation this infection mostly originates from the upper first molar (SCHMECHEL, 1963).

In the majority of cases, suppurated odontogenic cysts may also be the source of sinusitis; in the greater part of the cases a suppurated radicular cyst will be concerned, because it is more easily infected (table 9).

Until recently, periodontal disease has been underestimated as an aetiological factor (BJÖRN c.s., 1967); mostly a more or less localized reaction of the mucous membrane in the alveolar recess is concerned.

The presence of a foreign body in the sinus (mostly a displaced roottip) will lead almost always to a sinusitis, for this reason early removal is necessary (HOFFMAN-AXTHELM, 1962; SCHMECHEL, 1963; V. WOWREN, 1970).

The therapy of odontogenic sinusitis (Chapter 7) has two aspects:

- a treatment of the sinusitis
- b removal of the dental origin.

Sometimes removal of the odontogenic cause only is a sufficient therapy, for instance when the sinusitis is limited to the antral floor (sinusitis concomitans).

The treatment of the sinusitis must be aimed at the restoration of the function of the mucous membrane of the sinus. Therefore most authors are of the opinion that a conservative therapy should be instituted at first (READING c.s., 1955; BACHMANN, 1960; JACOBI, 1962; SCHWENZER, 1967; MALONEY and DOKU, 1968).

This therapy consists of:

- a restoration or preservation of a good drainage and ventilation through the maxillary ostium
- b removal of the exudate from the sinus
- c elimination of the infection.

For the restoration or preservation of a good drainage a good passage of the maxillary ostium is a condition which may be obtained by decongestants in the form of nasal drops or a spray. This treatment may be supported by vapour baths to which camomile is added.

The exudate can be removed from the sinus by irrigation. A number of methods are known from the literature (FLOTTEs, c.s., 1961; JACOBI, 1962; NAUMANN, 1964; ZAWADZKI, 1969). The most common and safest irrigation fluid is undoubtedly sterile normal saline (VAN ALYEA, 1951), also applied in our department.

The infection can be eliminated by the administration of antibiotics. At the conclusion of this summary we shall return to this point.

Only when the result of a conservative therapy is insufficient, an operative therapy has to be considered. Appropriate operation methods are: the provision of a wide connection between the nasal cavity and antrum in the inferior nasal meatus (antroostomy) and the radical operations (DENKER and CALDWELL-LUC). Antroostomy provides a good drainage so that the mucous membrane is given a chance to restore.

In case of an odontogenic sinusitis, antroostomy is hardly ever necessary; we used this method in only one patient.

The radical operation with removal of the pathologically changed mucous membrane is only indicated if these changes are such, that spontaneous healing does not take place, notwithstanding the previously mentioned therapeutic measures.

Chapter 7 deals with the operation techniques.

Many techniques have been described for the closure of oro-antral fistulae. Beside primary closure by means of suturing the gingiva-wound a mucoperiosteal flap may be used as well as bone transplants or allotransplants. In our material (89 oro-antral fistulae) we have mostly used the buccal flap operation

(73 %), followed in number by the buccal flap according to AXHAUSEN (13.5 %). In only three cases we used a palatal flap and in two cases a free mucosagraft. Bone transplants or allotransplants for the closure of an oro-antral fistula were not needed.

The treatment of periapical inflammations (47) has consisted of a good root canal treatment, apicectomy or extraction of the causative tooth. The therapy was defined by the condition of the tooth, by the dentition and by the value attached by the patient to the preservation of the tooth. This was also applicable to the teeth which caused an odontogenic cyst (12), as a result whereof a sinusitis had developed. In the cases of advanced periodontal disease (6 in our material), too long lasting conservative therapy should be avoided; extraction is often indicated (HARNISCH, 1963; BJÖRN, 1967).

A foreign body in the sinus has to be removed as early as possible (PICHLER and TRAUNER, 1948; MARTENSSON, 1952; CLEMENTSCHITSCH, 1963; KRUGER, 1964; ELZE and ROTHE, 1964; HOWE, 1966). In our material 6 cases of sinusitis occurred as a result of a root tip in the antrum.

In order to determine whether the administration of antibiotics is of any advantage in treatment of odontogenic sinusitis, 173 patients have been examined (Chapter 8).

The irrigation fluid of the maxillary sinus of 32 patients was examined for the presence and nature of micro-organisms (table 10.)

For the statistical interpretation of the obtained data, selection of the material had to be applied in order to arrive at comparable groups. The division into groups is represented in table 14. The question was, whether there was a significant difference in the time of treatment between:

- different forms of sinusitis
- groups of patients in whom the antrum was irrigated once or twice a week, who were irrigated 4 times or more a week
- groups with or without antibiotic therapy
- groups treated with antibiotics compared with each other.

A classification of the groups according to time of treatment is given in table 16. The time of treatment of the chronic sinusitis in the group without antibiotic therapy was one day shorter at an average, than of the acute form. In the group with antibiotic therapy, this difference amounted to 3 days. The quicker healing of the chronic sinusitis may possibly be caused by the often local character of this chronic form. In case of the acute form there often is a worse general physical condition and the defence-mechanism has still to be mobilized.

It appears from table 17 that all the above mentioned questions must be answered in the negative. Though the average time of treatment for the ampicillin and tetracycline-group is 2 days shorter than for the penicillin-group; this difference appeared to be not significant.

Also the frequency of irrigation was not significantly different (in the group without antibiotic therapy). Neither occurred a significant difference in duration of treatment between the antibiotic-groups and the groups of patients without antibiotic therapy.

In our follow-up investigation the period whereafter re-examination was made varied from 4 to 32 months after treatment was finished.

The results were divided into 4 classes (133 patients):

- good (neither clinical nor radiographic symptoms),
- satisfactory (no clinical, but slight radiographic symptoms),
- moderate (clinical and/or distinct radiographic alterations, but less distinct than before treatment),
- recurrence (distinct complaints and radiographically clouding or mucosa thickening are still or again present).

It appears from the results of the follow-up investigation, as reproduced in the table 19 and 20, that in at least 80 % of the cases a good result was achieved by means of a conservative therapy. A comparison with the results of operative treatment as mentioned in the literature, shows hardly any

differences (HÖXBROE, 1950; MARTENSSON, 1952; LEHNERT and LEHMANN, 1967; BETHMANN and BIENENGRÄBER, 1971). This is in support of the conception that operative treatment is only indicated when the conservative therapy has failed after a treatment period of about 3 weeks. The number of recurrences (4.5 %) is low; an apparent odontogenic cause was no longer present in these patients. They have been referred to the E.N.T.-clinic for further examination of any rhinogenic or allergic cause.

It appeared from the present study that an antibiotic therapy is not necessary in the case of an odontogenic sinusitis, but that irrigation of the sinus (twice a week), if necessary combined with the use of nasal drops, and the removal of the odontogenic cause, is therapeutically almost always sufficient for curing the odontogenic sinusitis and restoration of the mucous membrane.

The indication for intra nasal antrostomy and radical operations is restricted.

RÉSUMÉ

Bien que le rapport étroit de la dentition avec le sinus maxillaire fût déjà connu au moyen âge, ce n'était qu'au début de notre siècle qu'une discussion se développa dans la littérature au sujet d'une étiologie possible d'origine dentaire de la sinusite maxillaire. Les dernières 30 années on a beaucoup publié concernant la nature des causes dentaires. Cependant, un étude de la littérature prouvait qu'on avait très peu examiné la thérapie de la sinusite de cause dentaire, bien qu'on ait accepté en général que, à côté de l'élimination de la cause dentaire, l'administration d'antibiotiques appartient également à la thérapie d'une sinusite aiguë ou chronique (OBWEGESER en TSCHAMER, 1957, CLEMENTSCHITSCH, 1963, KILLEY en KAY, 1967, HJØRTING HANSEN, 1971).

Voilà pourquoi nous avons étudié durant notre investigation, dans quelle mesure l'élimination, de la cause dentaire suffit et si l'administration d'antibiotiques mène à une guérison meilleure et plus prompte, immédiatement aussi bien qu'à la longue. Comme il n'existe pas une opinion uniforme dans la littérature au sujet de l'indication à l'opération radicale et que notre impression clinique fut qu'un traitement conservateur est le meilleur dans ce cas-ci, nous avons commencé un examen de contrôle à fin de comparer les résultats d'une thérapie conservatrice, considérée à la longue, avec les résultats des thérapies opératoires connues de la littérature.

Au Chapitre 1 nous discutons brièvement l'embryologie et l'évolution postnatale du sinus maxillaire. Il y a une ample description de l'anatomie de la fosse osseuse, de l'histologie et surtout de la fonction de la muqueuse. Le «tapis roulant», mince couche muqueuse tirée par l'activité des cils vibratiles dans la direction de l'ostium maxillaire, constitue une barrière de la première importance contre des infections microbiennes. La vitesse avec laquelle cette couche muqueuse se déplace, ± 1 cm la minute (PROETZ, 1946), garantit une toilette efficace du sinus, de sorte que dans la majorité des cas une culture de l'épithélium sain du sinus ne montre aucune vie microbienne.

Au Chapitre 2 il y a un compte-rendu de l'étiologie et de la patho-physiologie de la sinusite d'origine nasale et dentaire. Les deux formes sont comparées entre elles et il y a une description de leurs conformités et différences.

Au cas d'une *sinusite de cause nasale*, outre l'agent, des facteurs constitutionnels jouent un rôle important (allergie, mucoviscidose e.a.). Le plus souvent il y a primairement une infection virale, et l'infection microbienne suivante détermine alors les symptômes de la maladie,

Au Chapitre 3 les *symptômes cliniques* des plusieurs formes de sinusite de cause dentaire et nasale sont décrits et comparés.

Une *sinusite de cause dentaire* causera en premier lieu des changements muqueux sur le plancher du sinus (sinusitis concomittans, ZANGE, 1951; LORENZ, 1954), par lesquels il n'y aura pas du tout, ou bien à un moment retardé, une obturation de l'ostium maxillaire. C'est pourquoi il y aura le plus souvent peu de plaintes durant la phase initiale d'une sinusite de cause dentaire; parfois même elles manqueront complètement.

Si le malade avec des antécédents amnestiques indiquant à une sinusite, ne souffre pas de plaintes distinctes de mal de tête, et qu'il y a eu récemment l'avulsion d'une dent ou un traitement de la pulpe

dentaire, il faut tenir compte d'une étiologie de cause dentaire (VAN ALYEA, 1951; MARTENSSON, 1952; SANDERS, 1969). Ceci arrive presque toujours lorsque le malade se plaint d'une foetor et que l'on trouve lors de la rhinoscopie, une sécrétion foetale dans le méat moyen ou dans le rhino-pharynx.

Au Chapitre 4 nous signalons un nombre de moyens aidant au diagnostic clinique, dont la diaphanoscopie et la ponction exploratrice par la paroi nasale latérale dans le méat inférieur sont les plus connues. Plus particulièrement l'attention est appelée sur la sinuscopie et la radiographie du sinus, des méthodes d'examen qui signifient peut-être une acquisition importante dans le domaine du diagnostic et de la pathologie sinusienne. Nos expériences avec l'emploi de ce procédé sont pourtant très restreintes.

Au Chapitre 5 il y a une description de l'examen radiographique. Outre les techniques radiographiques, nous décrivons également la radio du sinus normal et des plusieurs formes de sinusite. Le procédé le plus employé est la projection de Waters, sous sa forme originale ou modifiée (WATERS, 1915; HUTCHINSON, 1954; PSENNAR, 1963). L'avantage de cette méthode, lors de laquelle le malade est debout ou assis, c'est qu'un niveau liquide éventuellement présent, devient visible.

TSCHEBULL (1921) aussi décrit un procédé très praticable; au bout de notre investigation nous avons utilisé, entre autres, une variation de cette technique radiographique (fig. 18a et 18b).

L'ortopantomogramme a une grande valeur surtout en ce qui concerne l'examen de la sinusite maxillaire de cause dentaire, parce que cette incidence donne une vue magnifique sur les éléments dentaires et leur rapport avec le plancher du sinus, et sur des changements possibles de la muqueuse dans le sinus maxillaire (PAATERO, 1961; MATILLA, 1965; BJÖRN, 1967).

A fin de localiser un corps étranger dans le sinus, il faut faire, outre l'incidence d'après les techniques mentionnées ci-dessus, un film intraoral ou une radio occlusale.

Si l'on veut démontrer un oedème peu ou non radio-opaque, on peut remplir le sinus avec un liquide radio-opaque (p.e. Lipiodol®). En ce faisant, la délimitation de l'oedème apparaît comme un évidence dans le liquide opaque. Nous n'avons eu besoin de cette instillation opaque que très rarement.

Au Chapitre 6 il y a un compte-rendu des causes de la sinusite maxillaire d'origine dentaire. Du nombre total de malades souffrant d'une sinusite maxillaire, venant à la Clinique pour être traités, le pourcentage de cas avec une cause dentaire n'est pas nettement circonscrit; il nous semble pourtant probable qu'il monte à environ 35. Parmi les causes dentaires, les fistules bucco-sinusiennes et les inflammations périapicales sont les plus importantes. Il apparaît, entre autres, de notre propre investigation, qu'une sinusite chronique d'origine dentaire est causée presque aussi souvent par des fistules bucco-sinusiennes (48,9 %) que par des inflammations périapicales (39,4 %). Dans la plupart des cas la sinusite aiguë d'origine dentaire est causée par une fistule bucco-sinusienne (65,8 %); l'inflammation périapicale y joue un rôle beaucoup moins important (10 %) (tabl. 7). Le même tableau montre, entre autres, lorsqu'une sinusite survient causée par une inflammation périapicale, qu'elle est presque toujours chronique (62,7 %) et très rarement aiguë (6,8 %).

Notre matériel montre que les fistules bucco-sinusiennes ainsi que les maladies périapicales ont une préférence pour le côté gauche (tab. 8 et 9). Ce phénomène n'est pas conforme aux données de la littérature; n'avons pas réussi à l'expliquer. L'avulsion d'un élément dentaire ayant une relation étroite avec le plancher sinusien ou la saillie d'une racine rompue lors d'un effort de l'enlever, constituent les causes les plus fréquentes d'une fistule bucco-sinusienne. Dans quelques cas exceptionnels seulement, un cul-de-sac gingivo-dentaire profond fut la cause d'une fistule bucco-sinusienne. Cependant, toute perforation lors de l'avulsion ne causera pas nécessairement une fistule; dans un certain pourcentage des cas il y aura une fermeture spontanée (WASSMUND, 1969; ANDRÄ, 1961), mais généralement elle est très peu probable (v. WOWREN, 1970). On peut s'attendre à une fermeture spontanée au cas d'un sinus non-infecté, seulement lorsque la plus grande distance des parois alvéoles à

demi-profondeur soit plus petite que la profondeur de l'alvéole (SCHUCHARDT, 1964) (fig. 31). La fermeture «spontanée» est favorisée par la suture de la plaie gingivale ou par l'application d'une plaque acrylique protégeant la plaie. Lorsqu'une communication bucco-sinusienne existe plus longtemps que 24 heures, on doit tenir compte du fait que dans un grand nombre de cas une sinusite aura commencé.

Le plus souvent la *fistule bucco-sinusienne* survient au siège de la première molaire, étant suivi quant à sa fréquence par la deuxième molaire supérieure; notre matériel montrait pourtant une division égale (tabl. 8). Même au cas où une *inflammation périapicale* constitue la cause d'une sinusite elle apparaît siéger le plus souvent à la première molaire supérieure (SCHMECHEL, 1963).

De même, des kystes suppurés de cause dentaire peuvent mener à une sinusite; le plus souvent il s'agira dans ces cas-là d'un kyste radicaire suppuré, parce qu'il est infecté facilement (tabl. 9).

Il n'y a que peu de temps on sousestimait les maladies paradontales en tant qu'élément étiologique (BJÖRN, e.a., 1967); le plus souvent il s'agit d'une réaction muqueuse plus ou moins localisée dans le recessus alvéolaire. La présence d'un corps étranger dans le sinus (le plus souvent une racine) mènera presque toujours à une sinusite, de sorte qu'une expulsion rapide est nécessaire (HOFFMAN AXTHELM 1962; SCHMECHEL, 1963; v. WOWREN, 1970).

La thérapie de la sinusite de cause dentaire (Chapitre 7) montre deux aspects:

- a. la thérapie de la sinusite
- b. l'élimination de la cause dentaire.

Parfois l'élimination de la cause dentaire suffit, par exemple si la sinusite se limite au plancher de l'antre (sinusitis concomittans).

La thérapie de la sinusite doit viser au rétablissement de la fonction de la muqueuse sinusienne. Aussi la plupart des auteurs croient-ils qu'il faut commencer le traitement avec une thérapie conservatrice (READING e.a., 1955; BACHMANN, 1960; JACOBI, 1962; SCHWENZER, 1967; MALONEY en DOKU, 1968).

Celle-ci comprend:

- a. rétablissement ou maintien d'un bon drainage et de la ventilation par l'ostium maxillaire
- b. expulsion de l'exsudat du sinus
- c. traitement de l'infection

Le bon passage de l'ostium maxillaire est une condition absolument nécessaire au rétablissement ou maintien d'un drainage efficace, ce qu'on peut atteindre au moyen de décongestants sous la forme de gouttes nasales ou d'un spray. Comme thérapie d'appui on recommande des bains de vapeur contenant de la camomille.

L'exsudat peut être enlevé du sinus en le lavant; on a décrit plusieurs procédés de lavage (FLOTTE e.a., 1960; JACOBI, 1962; NAUMANN, 1964; ZAWADSKI, 1969). Le liquide le plus employé et le plus sûr est, sans aucun doute, la solution isotonique de sel (VAN ALYEA, 1951), ainsi qu'elle est employée également à notre clinique.

On peut traiter l'infection à l'aide de l'administration d'antibiotiques. Nous y reviendrons à la fin de ce résumé.

Seulement au cas où une thérapie conservatrice ne donne pas des résultats suffisants, il faut penser à la thérapie opératoire. Comme interventions opératoires entrent en ligne de compte l'opération d'un large passage entre les fosses maxillaires et nasales dans le méat inférieur (antrostomie) et les opérations radicales (DENKER et CALDWELL-LUC). En se servant du premier procédé, on obtient un bon moyen de drainage, de sorte que la muqueuse peut se rétablir. Cependant, au cas d'une sinusite de cause dentaire il n'est presque jamais nécessaire d'opérer une antrostomie; au cours de notre examen nous ne nous en sommes servis qu'une seule fois.

Il n'y a une indication à l'opération radicale, pendant laquelle la muqueuse changée pathologiquement est enlevée, qu'au cas où les changements muqueux sont de telle sorte qu'une guérison spon-

tanée tarde à venir malgré les mesures thérapeutiques mentionnées plus haut. Il y a une description des techniques au Chapitre 7.

Au sujet de la fermeture de la fistule bucco-sinusienne on a décrit un grand nombre de techniques. A côté de la fermeture primaire au moyen de la suture de la plaie gingivale, on peut se servir d'un lambeau de fibro-muqueuse, de transplantations d'os ou d'allogreffe. Nous avons employé le plus le lambeau buccal trapézoïdal de fibro-muqueuse (73 %). Nous n'avons pas eu besoin de l'emploi d'une greffe d'os ou d'allogreffe.

La thérapie de l'inflammation périapicale (47) a consisté d'un traitement efficace de la pulpe dentaire, d'une résection apicale ou de l'avulsion de l'élément coupable. La thérapie fut déterminée par la condition de l'élément dentaire, de la dentition complète et par la valeur que le malade attribuait à la conservation éventuelle de l'élément. Ceci valait également pour les éléments qui avaient causé un kyste d'origine dentaire (12) aboutissant à une sinusite.

Au cas de maladies parodontales avancées (six cas dans notre matériel) il faut être prudent avec une thérapie conservatrice trop longue; très souvent il y a une indication à l'avulsion (HARNISCH, 1963; BJÖRN, 1967).

Il faut enlever un corps étranger du sinus maxillaire le plus vite possible par une fenêtre dans la fosse canine (PICKLER en TRAUNER, 1948; MARTENSSON, 1952; CLEMENTSCHITSCH, 1963; KRUGER 1964; ELZE en ROTHE, 1964; HOWE, 1966). Lors de notre investigation nous avons rencontré six cas de sinusite causée par une racine dans le sinus.

A fin d'étudier le sens d'un traitement de la sinusite de cause dentaire au moyen d'antibiotiques, oralement ou parentéralement, nous avons examiné 173 cas (Chap. VIII). Nous avons contrôlé chez 32 malades le liquide de lavage sortant du sinus maxillaire à fin de connaître la présence et la qualité des micro-organismes (tabl. 10).

En ce qui concerne le travail statistique des résultats obtenus, il fallait faire un choix du matériel à fin d'arriver à des groupes comparables. La division en groupes est dressée au tableau 14. Il s'agissait de la question de savoir s'il y avait une différence distincte quant à la durée de la thérapie entre:

- les plusieurs formes de sinusite
- les groupes de malades, lavés une, deux, quatre fois ou plus la semaine
- les groupes de malades avec ou sans administration d'antibiotiques
- les groupes de malades avec antibiotiques, comparés entre eux

Il y a une division en groupes d'après la durée de la thérapie au tableau 16. La thérapie de la sinusite chronique du groupe sans administration d'antibiotiques fut en moyenne plus courte d'un jour que celle de la forme aiguë; la différence montait, par contre, à trois jours dans le groupe qui recevait des antibiotiques. Il est possible que la guérison plus prompte de la sinusite chronique soit la conséquence du caractère souvent plus locale de cette forme chronique. Lorsqu'il s'agit d'une sinusite aiguë il y a souvent une pire condition générale et le mécanisme de défense doit encore être mobilisé.

Le tableau 17 montre qu'il faut répondre négativement à toutes les questions posées plus haut. Bien que la durée moyenne de la thérapie du groupe traité avec de l'ampicilline et de la tétracycline soit plus courte de deux jours que du groupe traité avec de la pénicilline, cette différence ne semblait pas être essentielle. La fréquence plus ou moins grande de lavage ne révélait pas non plus une différence essentielle (dans le groupe sans administration d'antibiotiques). De même il n'y avait pas une différence essentielle quant à la durée du traitement entre les groupes de malades sans ou avec antibiotiques.

Le temps au bout duquel il y avait un examen de contrôle variait de 4 à 32 mois après la fin du traitement.

Nous avons maintenu quatre classifications (133):

- Bon. (symptômes ni cliniques ni radiographiques)
- Satisfaisant. (sans déviations, mais avec anomalies radiographiques)

- Modéré. (anomalies cliniques et/ou distinctement radiographiques, cependant moins qu'avant le début du traitement)
- Récidif (mêmes ou nouvelles plaintes distinctes et anomalies radiographiques)

Les résultats de l'examen de contrôle, représentés aux tableaux 19 et 20, prouvent qu'au cas de 80 % au moins de malades on a obtenu un bon résultat à l'aide d'une thérapie conservatrice. Une comparaison avec des résultats de l'intervention opératoire pris de la littérature, ne montre à peine des différences (HÖXBROE, 1950; MARTENSSON, 1952; LEHNERT et LEHMANN, 1967; BETHMANN et BIENENGRABER, 1971). Ceci soutient l'opinion qu'il y a seulement une indication à la thérapie opératoire si la thérapie conservatrice n'aura pas donné des résultats satisfaisants au bout de \pm trois semaines. Le nombre de récurrences (4,5 %) est peu élevé; ces malades ne montraient plus une cause dentaire apparente. Nous les avons renvoyés à la clinique d'O.R.L. à fin de subir un examen rhinogène ou allergique plus profond.

Cette investigation a prouvé que l'administration d'une antibiotique n'est pas nécessaire au cas d'une sinusite de cause dentaire, mais que le lavage du sinus (deux fois la semaine), accompagné éventuellement par l'emploi de gouttes nasales et l'élimination de la cause dentaire, suffira presque toujours, du point de vue thérapeutique, à guérir la sinusite de cause dentaire et à rétablir la muqueuse.

LITERATUUR

- Abmeier, F. (1932) *Zur Ätiologie, Diagnostik und Therapie des akuten odontogenen Antrumempyems*. Zahnärztl. Welt 35, 1047.
- Acred, P., D. M. Brown, B. F. Clark en L. Mizen (1970) *The distribution of antibacterial agents between plasma and lymph in the dog*. Br. J. Pharmacol. 39, 439.
- Allen, N. E. (1957) *The use of acrylic splints after surgery for oroantral fistulas and palatal tori*. J. oral Surg. 15, 283.
- Alyea, O. E. van (1951) *Nasal sinuses*. 2e druk. The Williams & Wilkins comp., Baltimore.
- Andersen H. C. en A. Stenderup (1956) *Aspergillosis of the maxillary sinus*. Acta oto-laryng (Stockh.) 46, 471.
- Andrä, A. (1961) *Die dentogeen bedingte Sinusitis maxillaris, Häufigkeit und Heilergebnisse*. Z. Laryng Rhinol. 40, 851.
- André, C. (1905) *Contribution à l'étude des lymphatiques du nez et de fosses nasales*. Thèse de Paris. Geciteerd door Grünwald.
- Archer, H. (1966) *Oral surgery*. 4e druk. Saunders comp. Philadelphia, London.
- Ashley, B. J. en W. V. Fricks (1930) *A bacteriological and cytologic study of the maxillary antrum in children, with a clinical study of 83 cases*. Ann. Otol. (St. Louis) 39, 605.
- Atterbury, R. A. en S. J. Vazirani (1968) *Maxillary sinus perforations and closures*. Oral Surg. 25, 534.
- Aubry, M. en Ch. Freidel (1952) *Chirurgie de la face et de la région maxillo faciale*. 2me ed. Masson & cie. Paris.
- Axelsson, A., N. Chidekel, N. Grebelius en C. Jensen (1970) *Treatment of acute maxillary sinusitis. A comparison of four different methods*. Acta oto-laryng (Stockh.) 70, 71.
- Axelsson, A., N. Chidekel, N. Grebelius, C. Jensen en S. Särne (1971) *Treatment of acute maxillary sinusitis II. A comparison of five further methods*. Acta oto-laryng (Stockh.), 72, 148.
- Bachmann, W. (1960) *Ueber die optimale Behandlung eitriger Kieferhöhlenentzündungen*. Mschr. Ohrenheilk. 94, 155.
- Bauer, E. (1960) *Die normale und pathologische Histologie der Kieferhöhlenschleimhaut*. Mschr. Ohrenheilk. 94, 43.
- Bauer, E. en E. Wodak (1959) *Die Kieferhöhlen und ihre Krankheiten im endoskopischen Bild*. Wien. med. Wschr. 109, 404.
- Benjamins, C. E. en E. Huizinga (1930) *De operatieve behandeling van de ontsteking der bovenkaaksholte*. Ned. T. Geneesk. 74, 5772.
- Berger, A. (1939) *Oroantral openings and their surgical correction*. Arch. Otolaryng 30, 400.
- Bethmann, W. (1953) *Endoskopische Bilder aus gesunden und erkrankten Kieferhöhlen*. Zahnärztl. Welt 8, 606.
- Bethmann, W. en A. Bienengraber (1971) *Die odontogene Kieferhöhlenentzündung. Spezielle Zahn-, Mund- und Kieferchirurgie*. 3e Auflage. J. Ambosius Barth – Leipzig.
- Bierman, W. H. (1954) *Sinusitis bij kinderen*. Tjeenk Willink & Zn. Haarlem.
- Björk, H. (1954) *Dental sinusitis; frequency and treatment*. Acta oto-laryng (Stockh.) Suppl. 118, 45.
- Björkwall, T. (1950) *Bacteriological examinations in maxillary sinusitis*. Acta oto-laryng (Stockh.) Suppl. 83.
- Björn, H., K. Holmberg en G. Nylander (1967) *Maxillary sinus in periodontal disease*. Odont. Revy 18, 83.
- Blackman, J. (1959) *An atlas of dental and oral radiology*. John Wright & Sons Ltd., Bristol.
- Blackman, S. B. en H. G. Poyton (1963) *A manual of dental and oral radiography*. J. Wright & Sons Ltd., Bristol.
- Bleeker, J. D. (1972) persoonlijke mededeling.
- Boering, G. (1964) *Alveolitis*. Ned. T. Tandheelk. 71, 1.
- Boering, G. (1969) *Panoramische röntgenopname*. Uitg. Academisch ziekenhuis, Groningen.
- Boevinghaus, G. (1923) *Die Operationen an den Nebenhöhlen der Nase. Handbuch der Spezielle Chirurgie des Ohres und der obere Luftwege*. Bd III. 3e Auflage. Kabitzsch – Leipzig.
- Bollobas, B. (1966) *Unsere Erfahrungen mit der Endoskopie der Gesichtshöhle*. Wien. med. Wschr. 116, 178.
- Bradley, P. (1971) *Foreign bodies in the paranasal sinuses as a complication of facial injuries*. Brit. J. oral Surg. 8, 192.
- Brandt, W. (1949) *Lehrbuch der Embryologie*. Skarger Verlag. Basel.
- Bryant, F. L. (1967) *Conservative surgery for chronic maxillary sinusitis*. Laryngoscope (St. Louis) 77, 575.
- Budge, C. T. (1952) *Closure of an antraoral opening by use of the tantalum plate*. J. oral Surg. 10, 32.
- Burch, R. J. en E. C. Funk (1959) *Treatment of oroantral fistula*. J. oral Surg. 17, nr 6, 58.
- Bijlmer (1968) *Bacteriology Vibramycine*. Pfizer report.
- Clara, M. (1966) *Entwicklungsgeschichte des Menschen*. 6e Auflage. Georg Thieme Verlag. Leipzig.
- Clementsitsch, F. (1963) *Die entzündlichen dentogenen Erkrankungen der Kieferhöhlen und ihre Behandlung*. Öst. Z. Stomat. 60, 185.
- Cooksey, D. E. en R. A. Middleton (1959) *Management of oral surgical problems, complicated by maxillary sinus involvement*. J. oral Surg. 17, nr 1, 14.
- Crolius, W. E. (1956) *The use of gold plate for the closure of oroantral fistulas*. Oral Surg. 9, 836.

- Crouch, J. E. (1965) *Functional human anatomy*. Lea & Febiger. Philadelphia.
- Dingman, R. O. en P. Natvig (1964) *Surgery of facial fractures*. W. B. Saunders comp. Philadelphia. London.
- Dishoeck, H. A. E. van en W. Fontein (1966) *Antimicrobiële behandeling in de keel-, neus- en oorheilkunde*. Antimicrobiële therapie W. R. O. Goslings & N. Lubsen. Agon Elsevier. Amsterdam. Brussel.
- Doorn, M. E. van (1972) *Enucleation and primary closure of jaw cysts*. Wordt gepubliceerd.
- Douek, E. (1971) *Diseases of the ear, nose and throat*. 3rd ed. Editors J. Ballantyne & J. Groves. Butterworths. London.
- Eckel, W. (1964) *Hals-, Nase- und Ohrenheilkunde*. Bd I. Georg Thieme Verlag. Stuttgart.
- Eckert Möbius, A. (1938) *Vergleichende anatomische Untersuchungen und Pneumatisationslehre*. Acta oto-laryng (Stockh.) 26, 115
- Eckert Möbius, A. (1951) *Zahnzysten und Nebenhöhlen*. Zahn-, Mund- und Kieferheilkunde in Vorträgen. Carl Hanser Verlag. München.
- Eckert Möbius, A. (1957) *Grundsätzliches und Spezielles zur Behandlung dentaler Zysten im Gebiet der Nase und Kieferhöhle*. Dtsch. Zahn-, Mund- und Kieferheilk. 27, 39.
- Eckert Möbius, A. (1968) *Lehrbuch der Hals-, Nasen- und Ohrenheilkunde, für Studenten und praktische Ärzte*. Georg Thieme Verlag. Leipzig.
- Ellfenbaum, A. (1966) *Extension of spaces in the jawbones*. Dent. Dig. 72, 29.
- Elze, P. en G. Rothe (1964) *Beitrag zum Problem des operativen Verschlusses der oro-antralen Kommunikationen und Fisteln*. Dtsch. Stomat. 14, 364.
- Eneroth, C. M. en G. Martensson (1961) *Closure of antroalveolar fistulae*. Acta oto-laryng (Stockh.).
- Ericson, S. en U. Welander (1964) *Sinographic examination of the maxillary sinus in cases of chronic periapical ostitis*. Odont. T. 72, 119.
- Ericson, S. en U. Welander (1964) *Hyperplasia of the maxillary sinus in chronic marginal periodontal disease. A sinographic study*. Odont. T. 72, 509.
- Eschler, J. (1964) *Die anatomisch-funktionellen Voraussetzungen zu akzidentellen Kieferhöhlenperforationen bei Zahnextraktionen*. Zahnärztl. Welt 65, 495.
- Fischer, C. H. (1938) *Gibt es ein dentales Kieferhöhlenempyem?* Arch Ohr-, Nas-, u. Kehlk.-Heilk. 145, 82.
- Flottes, L., P. Clerc, R. Riu en F. Devilla (1960) *La physiologie des sinus*. Librairie Arnette, Paris.
- Formby, M. L. (1960) *The maxillary sinus*. Proc. roy. Soc. Med. 53, 163.
- Fredericks, H. J. (1965) *Closure of oroantral fistula with goldplate*. Report of case. J. oral Surg. 23, 650.
- Goslings, W. R. O. (1969) *Het rationeel gebruik van antibiotica*. Ned. T. Geneesk. 113, 1789.
- Grimm, G. (1971) *Die artefizielle Kieferhöhlenperforationen*. Dtsch. Stomat. 21, 269.
- Grünwald, L. (1910) *Die Lymphgefäße der Nebenhöhle der Nase*. Arch. Laryng. Rhin. (Berl.) 23, 1.
- Guerini, V. (1969) *A history of dentistry*. Milford house inc. New York.
- Guillerm, R. en R. Badré (1960) *La physiologie des sinus*. Librairie Arnette, Paris.
- Habermann, G. (1951) *Die dentogene Kieferhöhlenentzündungen*. Zahn-, Mund- und Kieferheilkunde in Vorträgen. Heft 6. Carl Hanser Verlag, München.
- Hajek, M. (1926) *Nebenhöhlen der Nasen*. F. Deuticke, Leipzig - Wien.
- Hamilton, W. J., J. D. Boyd en M. W. Mossman (1965) *Functional human anatomy*. 3rd edition. W. Heffer & Sons Ltd., Cambridge.
- Hanicke, O. (1966) *Multiple Fremdkörperansammlung in der Kieferhöhle nach Zahnextraktion*. H.N.O. (Berl.) 14, 316.
- Hargrove, S. W. G. (1955) *Treatment of oroantral fistulae*. J. Laryng. 69, 709.
- Harmisch, H. (1953) *Durch Parodontose verursachte akute Sinusitis maxillaris*. Zahnärztl. Rdsch. 62, 233.
- Harmisch, H. (1961) *Irritation der Kieferhöhle durch odontogene Entzündungen*. Zahnärztl. Welt 62, 110.
- Harmisch, H. (1963) *Kieferhöhlenalteration durch chronische, marginal-parodontotische Entzündungen*. Dtsch. Zahnärztl. Z. 18, 1217.
- Heiner, H. en H. Berthold (1971) *Die plastische Deckung der Mund-Antrum-Verbindung und ihre Ergebnisse an der Jenaer Kieferklinik*. Dtsch. Stomat. 21, 274.
- Henning, E. (1941) *Rhinogene und dentogene Entzündungen der Kieferhöhlen*. Z. Stomat. 38, 237.
- Hertz, J. (1963) *Complications of dental origin referable to the maxillary sinus*. J. int. Coll. Surg. 39, 69-76.
- Hjørtting Hansen, E. (1971) *Acquired defects of the antrum*. IVth Int. Conference on oral surgery. Amsterdam.
- Hoffmann-Axthelm, W. (1962) *Zur Ätiologie der Kieferhöhlenentzündungen*. Dtsch. Zahnärztl. Z. 17, 302.
- Hoffmann-Axthelm, W. (1963) *Die Kieferhöhleninfektion in stomatologischer Sicht*. Öst. Z. Stomat. 60, 226
- Hollinshead, W. H. (1968) *Anatomy for surgeons*. Vol I, 2nd edition. The Head and Neck. Hoeber Medical division. New York.
- Howe, G. L. (1966) *Minor oral surgery*. John Wright & Sons. Bristol.
- Höxbroe (1950) *Die dentogene Kieferhöhlenentzündung*. Med. Diss. Bremen.
- Hutchinson, A. C. W. (1954) *Dental and oral X-ray diagnosis*. Livingstone Ltd. Edinburgh, London.
- Jacobi, H. (1962) *Die entzündlichen und tumorösen Erkrankungen der Kieferhöhle*. Dtsch. Zahnärztl. Z. 9, 613.
- Jenssen, W. (1933) *Beitrag zur Bakteriologie und Histologie der Nasennebenhöhlen*. Z. Hals-, Nas.-u. Ohrenheilk. 32, 439.
- Killey, H. C. en L. W. Kay (1967) *An analysis of 250 cases of oroantral fistula treated by the buccal flap operation*. Oral Surg. 24, 726.
- Killey, H. C. en L. W. Kay (1970) *Inflammatory diseases of the jawbones*. Thoma's Oral pathology vol I, 6th edition. Mosby comp. St. Louis.
- Killey, H. C. (1971) *Benign mucosal cysts of the maxillary sinus*. IV th Int. Congress on oral surgery. Amsterdam.
- Kirchner, J. A. en C. T. Sasaki (1967) *A lymphatic pathway from the sinuses to the mediastinum*. Arch. Otolaryng. 85, 432.

- Kirsten, K. (1967) *Röntgemuntersuchungen nach primärer Antrumplastik*. Dtsch. Zahnärztl. Z. 22, 196.
- Knowlton, Chr. en G. Mc Gregor (1928) *How and when mucous membrane of the maxillary sinus regenerates. An experimental study in dog*. Arch. Otolaryng. 8, 647.
- Köhn, K. (1969) *Spezielle pathologische Anatomie*. Bd 4. Springer Verlag. Berlin. Heidelberg. New York.
- Kraus, B. S., H. Kitamura en R. A. Latham (1966) *Atlas of development anatomy of the face*. Hoeber Medical div.
- Kruger, G. O. (1964) *Textbook of oral surgery*. Mosby comp. St. Louis.
- Kustra, T. en A. Misik (1965) *Pierwsze doniesienia o chirurgicznym leczeniu przetok zatokowo zebodolowych metoda Kustry*. Otolaryng. pol. 9, 345.
- Lamm, H. en H. Schaffrath (1967) *Druckmessung in gesunder Sinus maxillaris bei verschiedene Atmungstypen*. Z. Laryng. Rhinol. 46, 172.
- Lamm, H. en H. Schaffrath (1967) *Druckwechselforgänge in der gesunden menschlichen Kieferhöhle bei singen und sprechen*. Z. Laryng. Rhinol. 46, 403.
- Laskin, D. M. en I. B. Robinson (1956) *Surgical closure of oroantral fistula*. J. oral Surg. 14, 201.
- Lavelle, R. J. en M. S. Harrison (1971) *Infection of the maxillary sinus. The case for the middle meatal antrostomy*. Laryngoscope (St. Louis) 81, 90.
- Lehnert, S. en J. Lehmann (1967) *Klinische und röntgenologische Untersuchungen zur Frage der Sinusitis maxillaris nach Eröffnung der Kieferhöhle bei Zahnextraktion*. Deutsch. Zahnärztl. Z. 22, 201.
- Lilienfeld (1932) *Anordnung der normalisierten Röntgenaufnahme*. Urban & Schwarzenberg. München – Berlin.
- Linton, C. S. (1930) *A comparative study of bacteriological flora of clinical normal sinuses*. Ann. Otol. (St. Louis) 39, 779.
- Loebell, H. (1963) *Hals-, Nasen- Ohren Heilkunde Bd II dl I*. Georg Thieme Verlag. Stuttgart.
- Loep, W. en R. Lorenz (1971) *Röntgendiagnostik des Schädels - 2e Aufl.* Georg Thieme Verlag. Stuttgart.
- Lorenz, E. (1954) *Die Begleitentzündung der Kieferhöhle (sinusitis concomitans)*. Schweiz. Mschr. Zahnheilk. 64, 688.
- Lundberg, C., K. Gullers en A. Malmberg (1968) *Antibiotics in Sinussecretion*. The Lancet 2 (July) 13, 107.
- Maloney, P. L. en H. C. Doku (1968) *Maxillary sinusitis of odontogenic origin*. J. Canad. dent. Ass. 34, 591.
- Mann, H. B. en D. R. Whitney (1947) *On a test of whether one of two random variables is stochastically larger than the other*. Ann. Math. Statist. 18, 50.
- Martensson, G. (1950) *Dental injuries following radical surgery on the maxillary sinus*. Acta oto-laryng. (Stockholm) Suppl. 84.
- Martensson, G. (1952) *Dentale Sinusitiden*. Dtsch. Zahnärztl. Z. 7, 1417.
- Matilla, K. (1965) *Roentgenological investigations into the relation between pariapical lesions and conditions of the mucous membrane of maxillary sinuses*. Acta odont. scand. 23 suppl. 42.
- Mayer, E. G. (1959) *Diagnose und differential Diagnose in der Schädelröntgenologie*. Springer Verlag – Wien.
- Mc Beth, R. (1966) *Chronic sinusitis*. Practitioner 197, 765.
- Mc Minn, R. M. H. (1969) *Tissue repair*. Academic Press. New York – London.
- Mead, S. V. (1954) *Oral Surgery*. Mosby comp. St. Louis.
- Merrell, R. A. en E. Yanagisawa (1968) *Radiographic Anatomy of the Paranasal Sinuses*. I Waters View. Arch. Otolaryng. 87, 184.
- Meyer, W. (1962) *Entwicklung und Anatomie der Kieferhöhle*. Dtsch. Zahnärztl. Z. 17, 549.
- Mocellin, L. (1968) *Panagenesis of the paranasal sinuses*. Arch. Otolaryng. 88, 311.
- Mugnier, A. (1964) *Embryologie et développement bucco-facial*. Masson et Cie et J. Prelat, Paris.
- Nehls, G. (1955) *Diagnostische und therapeutische Technik. Antroskopie Erfahrungen, ein Beitrag zur Nasennebenhöhlen Diagnostik*. H.N.O. (Berl.) 5, 158.
- Obwegeser, H. en H. Tschamer (1957) *Bericht über unsere Erfahrung bei der Behandlung von nicht frischen tiefen Mund-Kieferhöhlenverbindungen nach Zahnextraktionen*. Dtsch. Zahn-, Mund- u. Kieferheilk. 26, 4.
- Onodi, A. (1912) *Die topographische Anatomie der Nasenhöhlen und ihrer Nebenhöhlen*. Handbuch der spezielle Chirurgie des Ohres und der obere Luftwege I. C. Kabitzsch Verlag – Leipzig.
- Oppikofer, E. (1909) *Mikroskopische Untersuchungen der Schleimhaut von 165 chronische eiternden Nebenhöhlen der Nase*. Arch. Laryng. Rhin. (Berl.) 21, 422.
- Patten, B. M. (1968) *Human Embryology 3rd edition*. J. & A. Churchill Ltd., London.
- Paturet, G. (1951) *Traité d'anatomie humaine – Tome I*. Masson & Cie, Paris.
- Paturet, G. (1958) *Traité d'anatomie humaine – Tome III*. Masson & Cie, Paris.
- Pichler, H. en R. Trauner (1959) *Mund- und Kieferchirurgie*. Bd I en 2. Urban & Schwarzenberg. München. Berlin.
- Powell, R. N. (1965) *Periodontal disease and the maxillary sinus*. Oral Surg. 19, 24.
- Proctor, B. (1942) *The closure of oro-maxillary fistulae – A preliminary report*. Laryngoscope (St. Louis) 52, 46.
- Proetz, A. W. (1946) *The displacement method of sinus diagnosis and treatment*. Annuals Publishing comp. St. Louis.
- Provenza, D. V. (1964) *Oral histology – Inheritance and development*. Pitman Med. publishing comp. Ltd. London. Lippencott comp. Philadelphia.
- Psenner, L. (1963) *Die Röntgendiagnostik der Nase, der Nasennebenhöhlen und des Epipharynx*. Handbuch der medizinischen Radiologie. Röntgendiagnostik des Schädels II. Springer Verlag, Berlin. Heidelberg.
- Ranga, V. en P. Andronescu (1968) *Ueber die feine Gefäßversorgung der Schleimhaut der Sinus paranasales*. Anat. Anz. 122, 110.
- Reading, Ph., D. F. N. Harrison en D. C. W. Dinsdale (1955) *The causation, pathology and treatment of oroantral fistulae resulting from dental extraction*. J. Laryng. 69, 729.
- Riccabona, A. v. (1955) *Erfahrungen mit der Kieferhöhlenendoskopie*. Arch. Ohrenheilk. 167, 359.

- Rosemann, G. (1961) *Zur endoskopischen Kieferhöhlendiagnostik*. Z. Laryng. Rhinol. 40, 935.
- Rothenberg, F. (1961) *Gold plate operation for oroantral fistulas*. Dent. Progr. 1, 270.
- Rowe, N. L. en H. C. Killey (1968) *Fractures of the facial skeleton 2nd edition*. E. S. Livingstone Ltd. Edinburgh, London.
- Ryzhkov, E. V. en G. P. Makhakova (1967) *Modification morphologique de la muqueuse du sinus maxillaire en cas de perforation du plancher du sinus*. Stomatologiya (Mosk.) 4, 56 ref. Rev. Stomat. (Paris) 68, 684.
- Schaeffer, J. P. (1955) *The genesis, development and anatomy of the nose*. Otolaryngology Bd III. Morrison Edit. Hagerstown.
- Schmechel, Chr. (1963) *Odontogene Ursachen einer Kieferhöhlenentzündung*. Diss. Dresden.
- Schmidt, M. (1956) *Nebenhöhlentuberkulose*. Schweiz. med. Wschr. 376.
- Schmidt, M. (1959) *Pilzinfektionen der Nebenhöhlen*. Pract. oto-rhino-laryng. (Basel). 21, 14.
- Schuchardt, K., G. Pfeifer en J. Lentrodt (1964) *Beobachtung bei der Behandlung von Fällen odontogener Kieferhöhlenentzündungen*. Fortschr. Kiefer- u. Gesichtschir. Bd IX. Georg Thieme Verlag. Stuttgart.
- Schüle, H. (1964) *Experimentelle und Klinische Untersuchungen zur Chemotherapie pyogener Infekte im Kieferbereich*. Fortschr. Kiefer- u. Gesichtschir. Bd IX. Georg Thieme Verlag. Stuttgart.
- Schwenzler, N. (1967) *Zwischenfälle bei chirurgische Eingriffen*. Dtsch. zahnärztl. Z. 22, 1386.
- Scott, W. G., Brown, J. Ballantyne en J. Groves (1964) *Diseases of the ear, nose and throat*. Butterworths, Washington.
- Scott, J. H. (1967) *Dentofacial development and growth*. Pergamon Press Ltd. London.
- Seela, W. en R. Pinkert (1971) *Vergleichende endoskopische, histologische und röntgenologische Untersuchungen der Kieferhöhle bei totaler und partieller Entfernung der Schleimhaut*. Dtsch. Stomat. 21, 265.
- Shapiro, D. N. en M. Moss (1971) *Closure of the oro-antral fistula by the use of gold plate, surgical and prosthetic considerations*. IV th Int. Congress on oral surgery. Amsterdam.
- Shelton, D. W. (1964) *Recovery of ZnO-eugenol impressionpaste from the maxillary sinus*. Oral Surg. 18, 126.
- Sicher, H. (1960) *Oral Anatomy. 3rd edition*. Mosby comp. St. Louis.
- Sicher, H. (1966) *Orban's Oral histology and embryology*. Mosby comp. St. Louis.
- Siegel, L. (1956). *Non parametric statistics, for the behavioral sciences*. Mc Graw-Hill Book comp., inc. New York. London.
- Smith, H. W. en I. Guttenberg (1968) *Dental impressionpaste in the maxillary sinus*. Arch. Otolaryng. 87, 174.
- Spirgi, M. (1966) *Les communications buccosinusiennes anciennes (fistulas). Considérations d'intérêt prosthétique sur les techniques plastiques de fermeture*. Schweiz. Mschr. Zahnheilk. 77, 108.
- Steiner, M. (1960) *Oroantral closure with gold plate: report of case*. J. oral Surg. 18, 514.
- Stones, H. H. (1966) *Oral and dental diseases. 5th edition*. Livingstone Ltd. Edinburgh. London.
- Strong, C. (1934) *The innervation and vascular supply of the antrum*. Proc. roy. Soc. Med. 27, 745.
- Sudhoff, K. (1964) *Geschichte der Zahnheilkunde*. G. Olms verlagbuchhandlung, Hildesheim.
- Terracol, J. en M. Aubry (1964) *Les maladies des cavités annexes de fosses nasales*. Masson & cie. Paris.
- Thoma, K. H. (1948) *Oral surgery. vol I*. Mosby comp. St. Louis.
- Thomas, J. A. B. en J. Gaillard (1951) *Un cas de tuberculose isolée du sinus maxillaire et de la fosse nasale gauche à forme tumorable*. Ann. Oto-laryng (Paris) 68, 863.
- Thomson, K. F. M. (1955) *Airembolism following antral lavage – a fatal case*. J. Laryng. 69, 829.
- Tiao-Kai So (1965) *Mucosal function of the maxillary sinus. part 2: Bacteriological studies*. J. Formosan med. ass. 65, 31.
- Tideman, H. (1971) *Oroantral fistulae; a follow up study of 328 patients and a new operative procedure*. IV th Int. Congress on oral surgery. Amsterdam.
- Timm, C. (1961) *Diagnostische und therapeutische Technik. Vorläufige Ergebnisse der Kieferhöhlenendoskopie bei entzündlichen Affektionen*. H.N.O. 9, 112.
- Timm, C. (1965) *Die wichtigsten Befunde bei der sinuskopische Untersuchungen*. Z. Laryng. Rhinol. 44, 606.
- Tobeck, A. (1937) *Kieferhöhlen und Oberkieferzahnsystem*. Zahnärztl. Welt 40, 299.
- Tóth, A. (1966) *Behandlung der postextraktionellen Kieferhöhlenverletzungen mit Munddusche*. Zahnärztl. Welt 67, 442.
- Tschebull, H. (1921) *Eine neue Darstellung der Nebenhöhlen*. Fortschr. Röntgenstr. 28, 222.
- Vasilii, D. I. (1965) *Contribution to the morphogenetic study of the facial sinuses*. Ref. S. Salinger, *The nose and paranasal sinuses*. Abstracts of literature.
- Voss, O. (1937) *Gibt es ein dentales Kieferhöhlenempyem?* Arch. Ohr., Nas.- u Kehl.-Heilk. 144, 113.
- Vriezen, Th. C. (1971) *Kaakontstekingen*, Staflou & Tholen, Leiden.
- Wagemann, W. (1964) *Hals-, Nasen-Ohrenheilkunde Bd I*. Georg Thieme Verlag. Stuttgart.
- Wasson, W. W., S. H. Sanders en D. E. Cowen (1969) *The lungs and paranasal sinuses*. Ch. C. Thomas. Springfield III.
- Wassmund, M. (1939) *Lehrbuch der praktischer Chirurgie des Mundes und der Kiefer*. Verlag J. Ambrosius Barth, Leipzig.
- Waters, C. A. en C. W. Waldron (1915) *Roentgenology of accessory nasal sinuses describing modifications of occipito-frontal positions*. Amer. J. Roentgenol. 2, 633.
- Wodak, E. (1960) *Herpes Zoster der Kieferhöhle, durch Endoskopie sichergestellt*. Mschr. Ohrenheilk, 94, 79.
- Worth, H. M. (1965) *Principles and practice of oral radiologic interpretation*. Yearbook medical publishers inc. Chicago.
- Wowren, N. von (1970) *Frequency of oroantral fistulae after perforation to the maxillary sinus*. Scand. J. dent. Res. 78, 394.
- Wuehrmann, A. H. en L. R. Manson-Hing (1969) *Dental radiology 2nd edition*. Mosby comp. St. Louis.
- YANAGISAWA, E., H. W. Smith en S. Thaler (1968) *Radiographic Anatomy of the Paranasal sinuses. II Lateral view*. Arch. Otolaryng. 67, 196.

- Yanagisawa, E., H. W. Smith en R. A. Merrell (1968) *Radiographic Anatomy of the Paranasal sinuses. III Submentovertical view.* Arch. Otolaryng. 67, 299.
- Yanagisawa, E. en H. W. Smith (1968) *Radiographic Anatomy of the Paranasal sinuses. IV Caldwell view.* Arch. Otolaryng. 67, 311.
- Zange, J. (1951) *Dentale Empyeme-Kiefercysten.* Zbl. Hals-, Nas-, u. Ohrenheilk. 42, 91.
- Zawadzki, H. (1969) *Maxillary sinus diseases and treatment.* Vantage Press. New York.
- Zeff, S. (1949) *Some relations of the lymphatic system to surgery of the mouth and jaws.* Oral Surg. 2, 189.
- Zippel, R. (1957) *Zur tertiäre Lues der Nase und ihre Nebenhöhlen.* H.N.O. (Berl.) 6, 14.

