

University of Groningen

Een jongen met een polsafwijking

Bodde, Marlies I.; Van Der Sluis, Corry K.; Werker, Paul M.N.

Published in:
 Nederlands Tijdschrift voor Geneeskunde

IMPORTANT NOTE: You are advised to consult the publisher's version (publisher's PDF) if you wish to cite from it. Please check the document version below.

Document Version
 Publisher's PDF, also known as Version of record

Publication date:
 2009

[Link to publication in University of Groningen/UMCG research database](#)

Citation for published version (APA):

Bodde, M. I., Van Der Sluis, C. K., & Werker, P. M. N. (2009). Een jongen met een polsafwijking. *Nederlands Tijdschrift voor Geneeskunde*, 153(32), 1587. ???articleNumberLabel??? B434.
<https://www.scopus.com/record/display.uri?eid=2-s2.0-69549115218&origin=inward&txGid=a3f7490f3f5696f1f6ae93fc7b24d253>

Copyright

Other than for strictly personal use, it is not permitted to download or to forward/distribute the text or part of it without the consent of the author(s) and/or copyright holder(s), unless the work is under an open content license (like Creative Commons).

The publication may also be distributed here under the terms of Article 25fa of the Dutch Copyright Act, indicated by the "Taverne" license. More information can be found on the University of Groningen website: <https://www.rug.nl/library/open-access/self-archiving-pure/taverne-amendment>.

Take-down policy

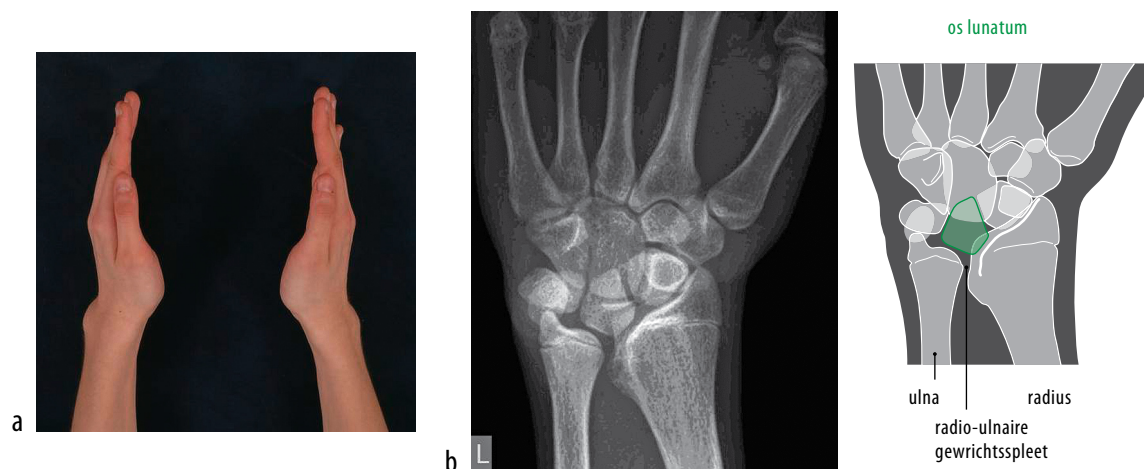
If you believe that this document breaches copyright please contact us providing details, and we will remove access to the work immediately and investigate your claim.

Downloaded from the University of Groningen/UMCG research database (Pure): <http://www.rug.nl/research/portal>. For technical reasons the number of authors shown on this cover page is limited to 10 maximum.

DIAGNOSE IN BEELD

Een jongen met een polsafwijking

Marlies I. Bodde, Corry K. van der Sluis en Paul M.N. Werker



FIGUUR (a) Prominerende distale uiteinden van beide ulnae; (b) posteroanterior röntgenopname van een van beide polsen (de linker) met een onderontwikkelde ulnaire zijde van het distale radiusuiteinde, een verwijde gewrichtsspleet van het distale radio-ulnaire gewricht en compensatoire wigvormige deformiteit van het os lunatum. Daarnaast is er een rotatoire deformiteit van de gehele proximale rij (scaphoid, lunatum en triquetrum) van het type 'volar intercalated segment instability' (verklarende tekening: Maartje Kunen).

CASUS

Een 16-jarige jongen, enthousiast voetballer, werd naar de polikliniek Revalidatie verwezen wegens een sinds 2 jaar bestaande standsafwijking van beide polsen, zonder voorafgaand trauma. Patiënt had geen klachten en wilde weten of er medische bezwaren waren tegen zijn voornemen om sportdocent te worden. Lichamelijk onderzoek toonde beiderzijds een prominierend caput ulnae, radio-volaire subluxatie van de carpus en een pianotoetsfenomeen van de ulna ten opzichte van de radius (figuur a). Röntgendiagnostiek toonde een zogenaamde madelung-deformiteit. Deze wordt veroorzaakt door afwezigheid of onderontwikkeling van het ulnaire en palmaire deel van de groeischijf van het distale radiusuiteinde, waardoor dit deel van de radius minder hard groeit (zie figuur b). Een madelung-deformiteit kan zowel geïsoleerd voor-

komen als bij dyschondrosteosis. De aandoening geeft meestal weinig hinder, maar wordt soms tijdens de adolescentie symptomatisch. In de beginfase kan de behandeling bestaan uit epifysiolyse om de groei te herstellen. Later kan bij pijn een osteotomie uitgevoerd worden om de deformiteit te verminderen. Gezien het verhoogde risico op radiocarpale artrose raadden wij patiënt zware belasting van de polsgewrichten af. Wij adviseerden hem zijn carrièrekeuze te heroverwegen of zich te oriënteren op een functie als docent in een sport waarbij de polsen weinig worden belast – bijvoorbeeld een functie als voetbaltrainer.

DIAGNOSE

Madelung-deformiteit.

Drs. P.J.M. van der Eerden, radioloog, beoordeelde de röntgenopnamen.

Aanvaard op 10 september 2008

Citeer als: Ned Tijdschr Geneesk. 2009;153:B434

Universitair Medisch Centrum Groningen, Groningen.

Afd. Revalidatie: drs. M.I. Bodde, arts in opleiding tot revalidatiearts; dr. C.K. van der Sluis, revalidatiearts.

Afd. Plastische Chirurgie: prof.dr. P.M.N. Werker, plastisch chirurg.

Contactpersoon: drs. M.I. Bodde (m.i.bodde@rev.umcg.nl).

➤ Meer op www.ntvg.nl/klinischepraktijk