

Estudio comparativo de casos fatales de parvovirus canino tipo ii en cachorros (*Canis familiaris*) importados

Comparative study of fatal cases of canine parvovirus type ii in imported pups (*Canis familiaris*)

Castillo Cervantes, Karla¹✉, Guerrero-Loredo Araceli de Jesús¹, Velázquez-Ordoñez, Valente², Zamora-Espinosa José Luis² y Fajardo-Muñoz Raúl²

¹Facultad de Medicina Veterinaria y Zootecnia, Universidad Autónoma de Tamaulipas, Carr. Victoria-Mante Km. 5, A.P. No. 263, C.P. 87000, Ciudad Victoria, Tamaulipas. ²Centro de Investigación y Estudios Avanzados en Salud Animal, FMVZ-UAEMEX Km. 15.5 Carretera Panamericana Toluca-Atacomulco, Toluca, Edo de México C.P 50200 tel. (722) 296 55 55. ³ Clínica privada, Toluca, Edo. De México.

✉ Autor para correspondiente: cer_ka@hotmail.com

Recibido: 21/01/2014

Aceptado: 24/07/2014

RESUMEN

La parvovirus canina es una enfermedad originada por un virus de la familia *Parvoviridae*. Actualmente se reconocen dos variantes antigénicamente distintas del virus: tipo 1 y tipo 2, este último considerado más virulento. El virus se replica en el tejido linfóide y células del epitelio intestinal, en cachorros ocasionalmente en miocardio. El parvovirus canino (PVC) es resistente en el medio ambiente y a diversos desinfectantes. La parvovirus canina produce enteritis severa y en animales muy jóvenes también miocarditis. La enfermedad provoca anorexia, depresión, vómito y diarrea hemorrágica profusa. Las lesiones histopatológicas observadas en intestino corresponden a una enteritis necrótica aguda severa. Durante el período de enero a junio de 2013 se analizaron casos de caninos remitidos para el estudio *post mortem* al CIESA; 12 correspondieron a cachorros muertos por cuadros diarreicos de curso fatal, 9 fueron importados inmunizados contra enfermedades de importancia clínica. Los cachorros estudiados (9/12) mostraron un cuadro fatal de diarrea hemorrágica aguda. Durante la necropsia se obtuvieron muestras de tejido, fijadas en formalina amortiguada al 10% pH 7.2. La histopatología mostró regeneración de vellosidades intestinales (7/9), hiperplasia de criptas de Lieberkühn (6/9), miocarditis focal no supurativa (3/9), bronquiectasia, neumonía aguda supurativa (3/9), depleción leucocitaria en tejido linfóide (9/9), glomerulonefritis no supurativa (2/9) y degeneración de médula ósea (1/9). El reporte de los casos es significativo porque denota la evolución clínica de la infección por PVC relacionada con el proceso de adaptabilidad de los cachorros importados a un nuevo hábitat.

Palabras clave: Parvovirus canino tipo II, cachorros, casos fatales.

ABSTRACT

The canine parvovirus is a disease caused by a virus of the family Parvoviridae. Currently there are recognized two antigenically distinct viruses' variants: type 1 and type 2, the latter is considered more virulent than type 1. The virus replicates in lymphoid tissue and intestinal epithelial cells and occasionally in pups in the myocardium. Canine parvovirus (CPV) is considered to be resistant to the environment and various disinfectants. The canine parvovirus may cause severe enteritis in young animals and occasionally myocarditis in young animals. The illness also develops anorexia, depression, vomiting and severe hemorrhagic diarrhea. Histopathological lesions generated in the intestine belong to severe acute necrotic enteritis. During the period from January to June 2013, canine cases were submitted to CIESA for a *post mortem* study, 12 corresponded to dead pups by fatal diarrheas, 9 pups were imported immunized against diseases of clinical importance. The pups studied (9/12) showed an acute hemorrhagic diarrhea profile with fatal course. At necropsy, tissue samples were obtained, fixed with buffered formalin 10% pH 7.2. Histopathology studies revealed regeneration of intestinal villi (7/9), Lieberkühn's, cryptic hyperplasia (6/9), non suppurative focal myocarditis (3/9), bronchiectasis, acute exudative pneumonia (3/9), leukocyte depletion in lymphoid tissue (9/9), non suppurative glomerulonephritis (2/9) and bone marrow degeneration (1/9). The cases report are significant because they indicate the clinical evolution of the infection by CPV due to the process to the adaptability of the pups imported into a new habitat.

Keywords: Canine parvovirus type II, pups, fatal cases.

INTRODUCCIÓN

La parvovirus canina es una enfermedad contagiosa, considerada una de las causas más importantes de mortalidad en cachorros. Esta patología, es originada por el Virus de Parvovirus Canino (PVC), el cual se replica en células de división rápida: epitelio intestinal, médula ósea, nódulos linfáticos y en el caso de cachorros muy jóvenes, cardiomiocitos (Correa, 1981; Flores, 1987; Goddard y Leisewitz, 2010; Ruiz, *et al.* 2007).

El PVC es un virus pequeño de aproximadamente 20 nm de diámetro, presenta una cadena de ADN y está recubierto por una cápside de un sólo polipéptido. Soporta

variantes de pH, temperatura y diversos disinfectantes, esto lo hace altamente resistente en el medio ambiente (Correa, 1981; Gómez y Guida, 2010). Actualmente, se aceptan dos variantes del virus, antigénicamente distintos: tipo I y tipo II, éste último considerado más virulento y causante de una enteritis hemorrágica severa en cachorros (Flores, 1987).

El cuadro clínico patológico del PVC cursa con enteritis grave, ocasionalmente se produce miocarditis, muerte súbita o edema pulmonar en cachorros de cuatro a 10 semanas de edad. La enfermedad se caracteriza por producir anorexia, depresión, vómito, diarrea hemorrágica profusa, deshidratación; en casos

muy graves la muerte (Correa, 1981; Gómez y Guida, 2010; Hoskins, 1993; Stepita, 2013).

Mediante el análisis histopatológico, se puede observar en intestino, una enteritis necrótica aguda severa. Asimismo, necrosis y depleción linfoide en nódulos linfáticos, bazo y placas de Peyer. La médula ósea presenta degeneración y disminución de megacariocitos. En el músculo cardiaco se puede observar miocarditis no supurativa con infiltración linfocitaria, ocasionalmente se identifican inclusiones intracelulares. En el pulmón puede haber neumonía intersticial y engrosamiento de las paredes alveolares (Correa, 1981). Al estudio histopatológico se pueden observar variantes relacionadas con las lesiones PVC I y II que caracterizan la evolución del cuadro patológico (Jubb, 2007).

El objetivo de este trabajo fue determinar la causa de muerte de los cachorros importados, asociado a un cuadro de diarrea severa fatal; para la identificación de las lesiones de PVC relacionada con el proceso de adaptabilidad de los cachorros importados a un nuevo hábitat.

MATERIALES Y MÉTODOS

Durante el período de enero a junio de 2013 se estudiaron de un total de casos de caninos remitidos para análisis *post mortem* al CIESA; 12 correspondieron a cachorros muertos por cuadros diarreicos de curso fatal, 9 fueron importados, con un cuadro letal sugestivo de PVC, con antecedentes de inmunización contra enfermedades de importancia clínica, siendo positivos a PVC mediante la prueba de ELISA con un kit comercial.

Los cachorros estudiados (9/12) tuvieron muerte asociada a un cuadro fatal de diarrea hemorrágica aguda. La necropsia se

realizó conforme al procedimiento descrito por Aluja y Constantino (2002). Los hallazgos a la inspección externa fueron: restos de heces diarreicas en la zona perianal, cadáver deshidratado. A la inspección interna se encontraron: enteritis hemorrágica en yeyuno e íleon, linfadenomegalia y aumento de volumen cardiaco. Se obtuvieron muestras de tejido, fijadas en formalina amortiguada al 10% pH 7.2, se realizaron cortes de tejidos para su procesamiento mediante la técnica de inclusión en parafina, en cortes de 3 a 5 µm, teñidos con Hematoxilina/Eosina, la observación se hizo en microscopía de campo claro a 10x y 40x (Prophet, 1995).

RESULTADOS Y DISCUSIÓN

Los casos referentes a este estudio, correspondieron a perros importados de cuatro a 10 semanas de edad, con un cuadro agudo de diarrea severa fatal, positivos a PVC mediante la prueba de ELISA. Los resultados del análisis histopatológico fueron asociados con neumonía aguda supurativa 3/9 compatible con Bordetelosis. En otros casos se observó un daño renal, asociado a una glomerulonefritis no supurativa, que indican un fallo renal, 2/9. La histopatología del intestino, órganos linfoides, médula ósea y corazón mostró regeneración de vellosidades intestinales (7/9), hiperplasia de criptas de Lieberkühn (6/9), depleción leucocitaria (9/9), degeneración de médula ósea y miocarditis no supurativa (3/9), que sugieren un proceso de resolución al cuadro patológico del PVC tipo 2 y que pudieron tener un curso fatal al afectarse el flujo neto de fluidos en el intestino (Gómez y Guida, 2010). Otros casos se complicaron con otras entidades clínicas como la neumonía. Los casos estudiados de acuerdo a las lesiones histopatológicas fueron compatibles con un cuadro clínico patológico de PVC tipo 2 referente a la enteritis (Fig.1), y miocarditis (Fig. 2).

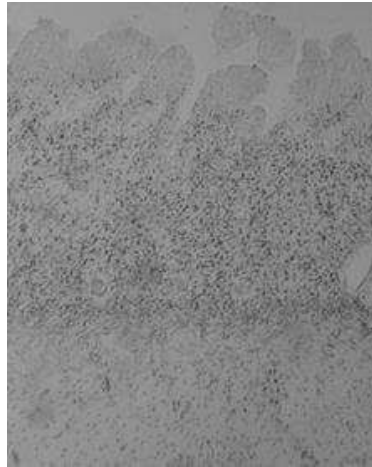


Figura 1. Regeneración de vellosidades intestinales e hiperplasia de criptas (H/E 40x).

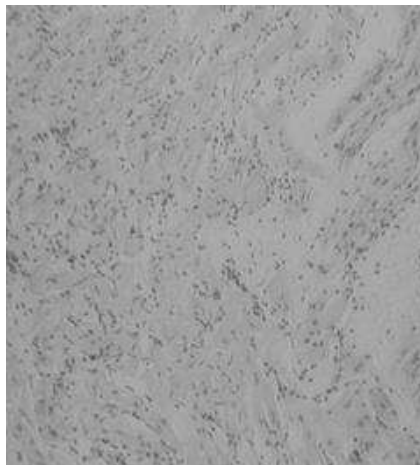


Figura 2. Miocarditis focal no supurativa (H/E 40x).

Se ha descrito que en el perro las variantes antigénicas del virus PVC tipo I y tipo II, también están relacionadas con su virulencia y patogenicidad. El PVC tipo II produce comúnmente miocarditis y enteritis fatal (Ruiz *et al.* 2007). Las lesiones presentes en los perros con PVC pueden variar en su severidad caracterizando al PVC Tipo 1 por lo general relacionado con la enteritis aguda, y el Tipo 2 a un posible proceso resolutorio, caracterizado por una enteritis menos severa (Jubb, 2007). Los animales que tienen un nivel adecuado de

inmunidad, resistencia o con cierta edad, tienden a presentar procesos regenerativos de las criptas de Lieberkühn, infiltración leucocitaria de tipo mononuclear, que caracterizan a la enfermedad PVC tipo 2, las evidencias histológicas del intestino sugieren una resolución del cuadro patológico (Ruiz *et al.* 2007).

Con esto se indican los procesos de adaptabilidad que han sufrido los cachorros y la necesidad de plantear nuevas estrategias de

soporte clínico para favorecer el balance hidroelectrolítico en pacientes de cuidado crítico (Schaer, 2006). Asimismo, la posible existencia de nuevas cepas de carácter local que tengan un curso epidémico para las poblaciones susceptibles como los son los animales importados. Es necesario realizar más estudios para encontrar las cepas autóctonas en México, en vías de mejorar las estrategias en el uso de vacunas y la inmunidad ante estos patógenos.

CONCLUSIÓN

Los casos estudiados correspondieron a un cuadro clínico patológico asociado a un perfil histopatológico por PVC tipo 2, que sugiere el inicio de un proceso de resolución a la enfermedad.

LITERATURA CITADA

- Aluja, A. S. y Constantino-Casas, F. 2002. Técnicas de necropsia de los animales domésticos. Ed. Manual Moderno. México, 3:49-62.
- Correa-Girón, P. 1981. Enfermedades virales de los animales domésticos (monogástricos). Editorial FH. México. pp. 189-209.
- Flores-Castro, R. 1987. Parvovirus canina y aspectos de inmunización. *Ciencia Veterinaria*, 4: 132-153.
- Goddard, A. y Leisewitz, A. L. 2010. Canine parvovirus. *Veterinary Clinics of North America: Small Animal Practice*, 40(6): 1041-1053.
<https://doi.org/10.1016/j.cvsm.2010.07.007>
- Gómez, N. y Guida, N. 2010. Enfermedades infecciosas de los caninos y felinos. *Inter Médica*. Buenos Aires. pp. 133-142.
- Hoskins, J. D. 1993. *Pediatría veterinaria, perros y gatos (desde el nacimiento a los seis meses)*, Ed. Interamericana-McGraw-Hill. EE.UU. pp. 70-71.
- Jubb, 2007. *Patología de los animales domésticos*. Ed. Hemisferio sur.
- Prophet, E. B. 1995. *Métodos histológicos*. Ed. AFIP. EE.UU. 280 p.
- Ruiz-Romero, R. A., Candanosa-Aranda, E., Sánchez-Godoy, F. y Ducoing-Watty, A. 2007. Diagnóstico del parvovirus canino-2 (pvc-2) por inmunohistoquímica en perros domésticos. *Veterinaria México*, 38(1): 41-53.
- Schaer, M. 2006. *Clinical medicine of the dog and cat*. Ed. Masson. UK. pp. 300-320.
- Stepita, M. E., Bain, M. J. y Kass, P. H. 2013. Frequency of CPV Infection in Vaccinated Puppies that Attended Puppy Socialization Classes. *Journal of the American Animal Hospital Association*, 49(2): 95-100
<https://doi.org/10.5326/jaaha-ms-5825>

Copyright (c) 2014 Karla Castillo Cervantes, Araceli de Jesús Guerrero Loredó, Valente Velázquez Ordoñez, José Luis Zamora Espinosa y Raúl Fajardo Muñoz



Este texto está protegido por una licencia [Creative Commons 4.0](https://creativecommons.org/licenses/by/4.0/).

Usted es libre para Compartir —copiar y redistribuir el material en cualquier medio o formato— y Adaptar el documento —remezclar, transformar y crear a partir del material— para cualquier propósito, incluso para fines comerciales, siempre que cumpla la condición de:

Atribución: Usted debe dar crédito a la obra original de manera adecuada, proporcionar un enlace a la licencia, e indicar si se han realizado cambios. Puede hacerlo en cualquier forma razonable, pero no de forma tal que sugiera que tiene el apoyo del licenciante o lo recibe por el uso que hace de la obra.

[Resumen de licencia - Texto completo de la licencia](#)