

<https://doi.org/10.31533/pubvet.v17n04e1371>

Uso do azul de metileno e permanganato de potássio em lesão cutânea de *Phractocephalus hemioiopterus*

Renata Barbosa Andrade¹, Marília Parreira Fernandes^{2*}, Maria Teresa Nunes Pacheco Rezende¹, Tânia Regina de Oliveira Alves³, Luciana Rodrigues³

¹Universidade Federal de Uberlândia e Prefeitura de Uberlândia, MG, Brasil.

²Instituto Federal Goiano – Campus Rio Verde, GO, Brasil.

³Instituto Federal do Triângulo Mineiro – Campus Uberlândia, MG; Brasil.

*Autor para correspondência, e-mail: lilinhaparreira@gmail.com

Resumo. Este trabalho objetiva-se relatar o uso de permanganato de potássio e azul de metileno (cloreto de metiltionina) no tratamento de lesão cutânea da pirarara exposta para visitação pública. Pirarara, nome comum para espécie *Phractocephalus hemioiopterus*, é originária da bacia amazônica e bastante valorizada na aquicultura pelo fácil manejo, adaptação ao cativeiro e pela bela fisionomia e coloração. Todavia, muito susceptível à infestação por ectoparasitas, acarretando mortalidades tanto no aspecto produtivo como no mercado pet. A adesão de anelídeos na pele desta espécie alocada no aquário público da cidade de Uberlândia, Minas Gerais, Brasil, levou à lesão cutânea grave e infecção secundária por fungos e bactérias, necessitando de tratamento medicamentoso. O diagnóstico foi feito pelos achados macroscópicos e das características fisiológicas e comportamentais do animal e o tratamento durou trinta e quatro dias. Após identificação da lesão, os ectoparasitas foram retirados manualmente e o peixe foi conduzido ao tanque escavado isolando-o de outros animais e sem acesso aos visitantes. Adotou-se, respectivamente, o tratamento tópico de 10 gramas e 2 gramas por metro cúbico de permanganato de potássio e azul de metileno até o desaparecimento total da ferida e cura do animal. Com recuperação clínica, o peixe retornou ao aquário exposto à visitação.

Palavra Chave: Aquicultura ornamental, ectoparasitas, sanguessuga, tratamento

*Utilization of methylene blue and potassium permanganate in skin injury in *Phractocephalus hemioiopterus**

Abstract. The objective of this work was to report the use of potassium permanganate and methylene blue (methylthionine chloride) in the treatment of cutaneous lesion of pirarara exposed for public visitation. Pirarara, common name of the species *Phractocephalus hemioiopterus*, originates from the Amazon basin and is highly valued in aquaculture due to its easy handling, adaptation to captivity and beautiful physiognomy and coloration, but very susceptible to infestation by ectoparasites, resulting in mortalities both in the productive aspect and in the pet market. The adhesion of annelids to the skin of this species housed in the public aquarium in the city of Uberlândia, Minas Gerais, Brazil, led to severe skin damage and secondary infection by fungi and bacteria, requiring drug treatment. The diagnosis was made through macroscopic findings and the physiological and behavioral characteristics of the animal and the treatment lasted thirty-four days. After identifying the lesion, the ectoparasites were manually removed and the fish was taken to the tank isolated from other animals and without access to visitors. Topical treatment of 10 grams and 2 grams per cubic meter of potassium permanganate and methylene blue was adopted, respectively, until the wound disappeared completely and the animal healed. With clinical recovery, the fish returned to the aquarium exposed to visitation.

Keywords: ornamental aquaculture, ectoparasites, leech, treatment

Introdução

Phractocephalus hemiliopterus é um peixe originário da bacia amazônica, pertencente à família pimelodidae, popularmente conhecido por pirarara de notável coloração, desprovido de escamas (Freitas & Montang, 2019). Em habitat natural pode ultrapassar 1,5 metros de comprimento e 50 kg, em cativeiro o tamanho é limitado pelo recinto (Pereira et al., 2004). A facilidade de manejo e beleza tornou esta espécie valorizada e apreciada na piscicultura ornamental. Todavia, é suscetível à infestação por ectoparasitas como sanguessugas (Mathews et al., 2021; Prang, 2008;).

Sanguessugas das famílias Glossiphonidae e Hirudinidae são as mais encontradas em peixes de água doce e fixam em tecidos de vertebrados causando lesões que levam a infecções secundárias por fungos e bactérias (Burreson, 2006; Fontoura et al., 2022). Diagnósticos e tratamentos tardios, aliado a escassa literatura quanto à eficácia da dosagem terapêutica de quimioterápicos, bem como a falta de protocolos bem definidos para guiar as decisões dos profissionais, levam à perda do animal (Porto et al., 2017).

Dentre os quimioterápicos usados na piscicultura ornamental, estão o permanganato de potássio (KMnO₄) e o azul de metileno (C₁₆H₁₈ClN₃S) (Asean, 2013). O KMnO₄ e o C₁₆H₁₈ClN₃S têm ação antimicrobiana, antiparasitária e fungicida (em solução tópica), porém aplicações recorrentes ou em doses excessivas podem causar a destruição do muco e irritação na pele e nas brânquias, em contrapartida, em ambientes eutróficos o efeito é inibido (Fathollahi et al., 2021; Intorre et al., 2007). O risco de intoxicação por azul de metileno é superior ao permanganato de potássio, por isso é usado em doses menores e bem diluído, sendo o uso vetado em animais destinados ao consumo humano (Iwashita & Maciel, 2013; Khan et al., 2022). Portanto, o objetivo com este trabalho foi relatar o tratamento de sucesso de lesão cutânea na pirarara alojado em aquário para exposição e visitação pública utilizando permanganato de potássio e azul de metileno.

Relato de caso e discussão

O exemplar da espécie *P. hemiliopterus*, macho, de 80 centímetros de comprimento pertencente ao Aquário Municipal de Uberlândia, Minas Gerais, encontrava-se alojado em recinto de alvenaria com a frente em vidro para exposição ao público. O peixe apresentava-se adaptado ao cativeiro onde vivia há mais de quatro anos com comportamento calmo, permanecendo grande parte do tempo no fundo do aquário, alimentando-se de ração e pequenos peixes conforme a característica da espécie. No entanto, a partir do dia 30 de dezembro de 2019 começou a apresentar comportamento atípico e quadro de estresse, com natação errática, esfregando-se compulsivamente nas pedras e paredes do aquário com vários episódios de busca de ar na superfície da água.

O peixe foi cuidadosamente capturado e realizou a anamnese. Os principais achados macroscópicos foram sanguessugas aderidas principalmente ao ventre, nadadeiras pélvicas, peitorais, caudais e nos barbilhões e no substrato de ornamentação do fundo do aquário. As sanguessugas são anelídeas hematófagas que ao se fixarem no hospedeiro através de ventosas localizadas na região anterior e posterior do corpo provoca prurido e comportamento atípico (Patrício-Costa, 2021), por isso o animal esfregava-se nas pedras e paredes do tanque causando lesões na pele e o acometimento das brânquias, levando-o à exaustão. Este cenário contribuiu para o surgimento de infecções secundárias que podem levar o animal a óbito por hipóxia, anemia ou infecção generalizada caso não seja tratado rapidamente (Iwashita & Maciel, 2013).

Apesar da lesão do tecido epitelial aumentar a produção de muco, agente antibacteriano e barreira de proteção natural dos peixes, neste caso não é suficiente para o animal combater o agente infeccioso, pois ectoparasitas hematófagos aderem às brânquias, região altamente vascularizada, e o excesso de muco nesta região reduz as trocas gasosas devido à ação impermeabilizante comprometendo a recuperação dos animais (Kumari et al., 2019). Por isso, no caso de lesões no tegumento o ideal é oferecer banhos terapêuticos que expurga os parasitos rapidamente, aplicados, sempre que possível, em ambiente controlado e isolado, como aquário-hospital, para evitar inativação do medicamento por excesso de matéria orgânica, bem como contaminações e resistência da água e biota presente nos recintos de exposição (Ceccarelli & Rocha, 2002).

Entretanto, o tratamento de patologias aquáticas ainda ocorre, na maioria das vezes, de forma empírica, sendo que em muitos países exportadores e importadores de peixes ornamentais nos

continentes Sul Americano e Asiático não possuem regulamentações quanto à posologia de fármacos destinados ao tratamento desses animais (Prang, 2008; Fathollahi et al., 2021; Queiroz & Affonso, 2022). Deste modo o uso de fármacos combinados, ou até mesmo proibidos para pescados destinados ao consumo humano, como o azul de metileno e verde malaquita é utilizado na aquicultura ornamental desde que supervisionado por técnicos especializados (Ceccarelli & Rocha, 2002). Isto dificulta muito estabelecer protocolos de tratamento para estes animais. As drogas e substâncias químicas mais utilizadas até o momento são: formalina (formaldeído 37 - 40%), cloreto de sódio (NaCl), permanganato de potássio (KMnO₄), sulfato de cobre (CuSO₄), organofosforados (triclorfon), antibióticos (oxitetraciclina, florfenicol e terramicina) e anti-helmínticos (mebendazol, albendazol, praziquantel, levamisol, ivermectina) administrados em banhos ou via ração (Asean, 2013; Chowdury et al., 2015).

Neste relato de caso optou-se pela combinação do permanganato de potássio (KMnO₄) e azul de metileno (C₁₆H₁₈ClN₃S), pois embora sejam substâncias de uso restrito, possuem ação antiparasitária e antibacteriana (Hardin, 2001; Park et al, 2019). Em geral, a dosagem destes compostos para tratamento tópico varia entre 1 a 10 mg/L aplicado nas lesões evitando o contato direto com as brânquias (ASEAN, 2013; Kubitzka & Kubitzka, 2013). Outro produto eficaz na remoção de sanguessugas e muito usado na aquicultura é o sal (NaCl), porém é danoso à osmolaridade corporal de peixes desprovidos de escamas, como a pirarara, levando à desidratação severa do animal e por isso não foi utilizado (Kubitzka & Kubitzka, 2013).

O tratamento durou trinta e quatro dias e iniciou (Dia 1) pelo tratamento da lesão por meio do banho de imersão com KMnO₄ por 5 minutos na concentração de 10 g/m³. O KMnO₄ permitiu a remoção dos parasitos facilmente. Após a aplicação, o peixe foi isolado em outro recinto para realizar a assepsia do local onde estava, porém, após algumas horas observou-se letargia, por isso foi transferido para tanque escavado de alvenaria com área de 80 metros quadrados (m²), 1,5 metro (m) de profundidade, sem acesso aos visitantes. No quarto dia após a transferência do peixe para o tanque, foi realizada outra avaliação clínica e observou placas infecciosas sugestivas de fungos e bactérias sobre as lesões, a partir disso optou-se pelo uso de KMnO₄ associado ao azul de metileno (C₁₆H₁₈ClN₃S) em banhos de 20 minutos nas concentrações de 10 g e 2 g, respectivamente, a cada 1000 litros de água (1m³) com intervalo de 1 dia entre os banhos, conforme proposto por Kubitzka & Kubitzka (2013). Devido ao tamanho do peixe e para evitar outras injúrias, o banho foi realizado em bolsa de lona (Figura 1).

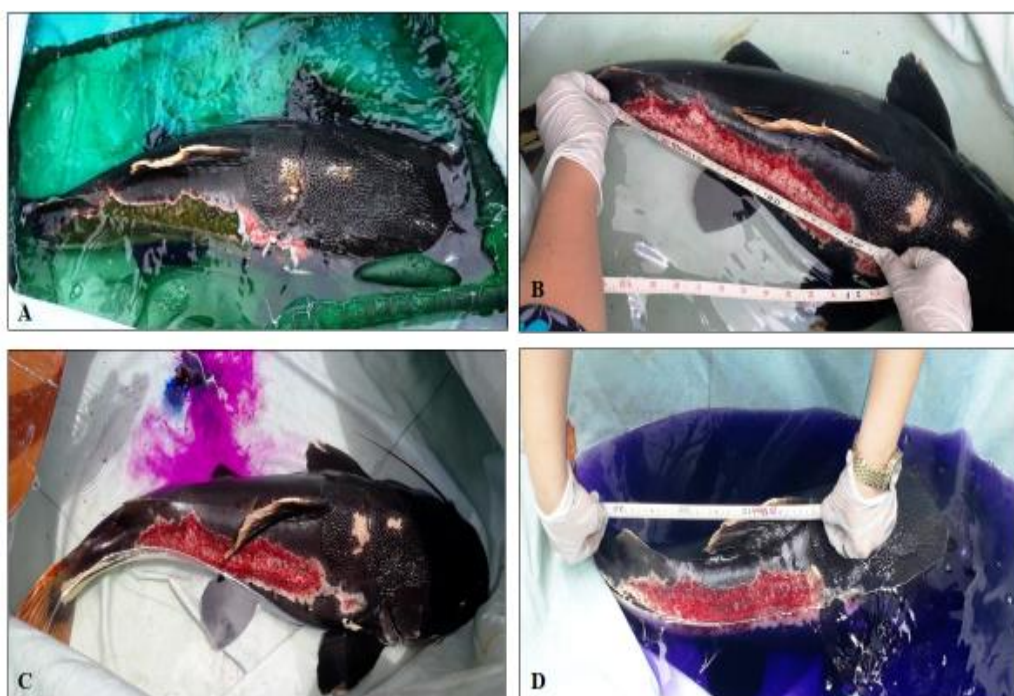


Figura 1. Tratamento por banho de permanganato e azul de metileno. (A) Dia 4: 1º banho com KMnO₄ e C₁₆H₁₈ClN₃S. (B) Dia 6: 2º banho com KMnO₄ e C₁₆H₁₈ClN₃S. (C) Dia 8: 3º banho. (D) Dia 10: 4º banho

A combinação dos dois quimioterápicos também foi utilizada com sucesso por Alin et al (1995) em tratamento de tilápia do Nilo (*Oreochromis niloticus*) na concentração de 4 mg/L de cada substância.

Entretanto, [Fathollahi et al. \(2021\)](#) não observaram efeito significativo associando o cloreto de sódio (NaCl) com o azul de metileno. Desta forma, o KMnO_4 se mostra importante no tratamento de lesão cutânea de peixes. O tamanho e aspectos da lesão foram avaliados durante o banho. Após o décimo dia de tratamento, com a redução da lesão, aumentou o intervalo dos banhos totalizando sete banhos desde o dia quatro ao dia 34. A descrição do protocolo de tratamento consta na [tabela 1](#).

Tabela 1. Descrição do protocolo administrado na *Phractocephalus hemiliopterus* durante o 1º e o 34º dia de tratamento

Dias	Local	Tratamento	Concentração	Tempo (minutos)
1	Aquário	Retirada manual dos ectoparasitas, banho com KMnO_4 e transferência para tanque escavado	KMnO_4 , 10 g/m ³	5
4	Tanque escavado	Banho de KMnO_4 e $\text{C}_{16}\text{H}_{18}\text{ClN}_3\text{S}$	KMnO_4 : 10 g/m ³ $\text{C}_{16}\text{H}_{18}\text{ClN}_3\text{S}$: 2g/m ³	20
6	Tanque escavado	Banho de KMnO_4 e $\text{C}_{16}\text{H}_{18}\text{ClN}_3\text{S}$	KMnO_4 : 10 g/m ³ $\text{C}_{16}\text{H}_{18}\text{ClN}_3\text{S}$: 2g/m ³	20
8	Tanque escavado	Banho de KMnO_4 e $\text{C}_{16}\text{H}_{18}\text{ClN}_3\text{S}$	KMnO_4 : 10 g/m ³ $\text{C}_{16}\text{H}_{18}\text{ClN}_3\text{S}$: 2g/m ³	20
10	Tanque escavado	Banho de KMnO_4 e $\text{C}_{16}\text{H}_{18}\text{ClN}_3\text{S}$	KMnO_4 : 10 g/m ³ $\text{C}_{16}\text{H}_{18}\text{ClN}_3\text{S}$: 2g/m ³	20
14	Tanque escavado	Banho de KMnO_4 e $\text{C}_{16}\text{H}_{18}\text{ClN}_3\text{S}$	KMnO_4 : 10 g/m ³ $\text{C}_{16}\text{H}_{18}\text{ClN}_3\text{S}$: 2g/m ³	20
20	Tanque escavado	Banho de KMnO_4 e $\text{C}_{16}\text{H}_{18}\text{ClN}_3\text{S}$	KMnO_4 : 10 g/m ³ $\text{C}_{16}\text{H}_{18}\text{ClN}_3\text{S}$: 2g/m ³	20
28	Tanque escavado	Banho de KMnO_4 e $\text{C}_{16}\text{H}_{18}\text{ClN}_3\text{S}$	KMnO_4 : 10 g/m ³ $\text{C}_{16}\text{H}_{18}\text{ClN}_3\text{S}$: 2g/m ³	20
34	Tanque escavado	Retorno ao aquário	-	-

No vigésimo oitavo dia de tratamento a lesão estava completamente cicatrizada ([Figura 2](#)). Todavia, o animal ficou sob observação no tanque escavado por 72 horas e retornou ao aquário no trigésimo quarto dia em condições físicas e comportamentais normais.

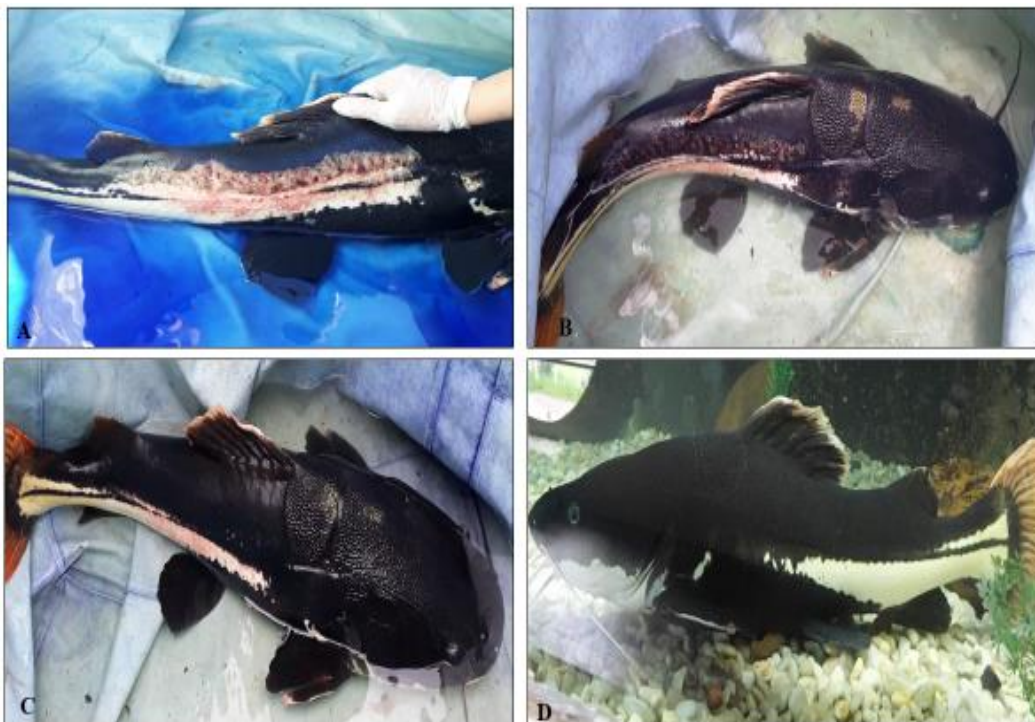

Figura 2. Recuperação da pirara. (A) Dia 14: 5º banho. (B) Dia 20: 6º banho. (C) Dia 28: 7º e último banho. (D) Dia 34: retorno ao aquário de visitação.

O uso de permanganato de potássio como antiparasitário em peixes ornamentais é autorizado pelo organismo de fiscalização sanitária norte americano, o FDA - *Food and Drugs Administration* ([Hardin, 2001](#)) e o azul de metileno, apesar da restrição de uso devido à toxicidade, têm sido objeto de estudo em

tratamentos psiquiátricos (FDA, 2017) e de metemoglobinemia na dose de 1 a 2 mg/kg em humanos (Clifton & Leikin, 2003) e em doses subletais de peixes, como *Oryzias dancena* (Park et al., 2019). O uso acidental, inadequado, inadvertido e/ou indiscriminado de quimioterápicos pode levar a intoxicações que acarretam dificuldades respiratórias e alterações fisiológicas severas, muitas vezes irreversíveis (Iwashita & Maciel, 2013; Scholz, 1999).

Conclusão

O permanganato de potássio e o azul de metileno mostraram-se eficazes no tratamento de lesões primárias e infecções secundárias no epitélio da pirarara nas concentrações de 10 g/m³ e 2 g/m³, respectivamente, entretanto o sucesso do tratamento depende do conhecimento das causas das lesões e das propriedades e doses terapêuticas dessas substâncias, exigindo extrema atenção quanto à legalidade e toxicidade de uso. É necessário intensificar pesquisas sobre a eficácia dos quimioterápicos existentes, protocolos de posologia e alternativas homeopáticas que contribuam e promovam a cura, saúde e bem-estar dos organismos aquáticos.

Referências bibliográficas

- Alin, A.F.A., Fadil, H.A., Said, A.A., Edress, N. & Khilo, K. (1995). High efficacy of methylene blue potassium permanganate and copper sulphate in treatment of ectoparasitoid infestation in tilapia nilotica fish. *Assiut Veterinary Medical Journal*, 33(65):82-86. doi:10.21608/AVMJ.1995.184093.
- ASEAN – The Association of Southeast Asian Nations (2013). *Guidelines for the use of chemicals in aquaculture and measures to eliminate the use of harmful chemicals*. Jakarta: The ASEAN Secretariat, 38p. ISBN 978-602-7643-64-2.
- Burreson, E.M. (2006). *Phylum Annelida: hirudinea as vectors and disease agents*. In: Woo, P.T.K. Fish diseases and disorders. 2 ed. Wallingford: CABI, v.1, p.566-591. doi://doi.org/10.1079/9780851990156.0566.
- Ceccarelli, P.S. & Rocha, R.C.G.A. (2002). *Principais enfermidades de peixes tropicais e respectivos controles*. Lavras: UFLA-FAEPE, p.29-67.
- Chowdhury, A.A., Uddin, M.S., Vaumik, S. & Asif, A.A. (2015). Aqua drugs and chemicals used in aquaculture of Zakigonj upazilla, Sylhet. *Journal of Medical and Biological Research*, 1(2):336-349. doi://doi.org/10.3329/ajmbr.v1i2.25628.
- Clifton, J. & Leikin, J. B. (2003). Methylene blue. *American Journal of Therapeutics*, 10(4):289-291.
- Fathollahi, R., Khara, H., Pajand, Z. & Shenavar, A. (2021). Effects of sodium chloride and methylthionium chloride on *Persian sturgeon, Acipenser persicus* (Borodin, 1897): A histopathological and bacteriological study. *Caspian Journal of Environmental Sciences*, 19(1):75-83. doi: 10.22124/cjes.2021.4308.
- FDA – Food, Drugs and Administration (2017). Update information about the drug interaction between methylene blue (methylthionium chloride) and serotonergic psychiatric medications. Disponível em: FDA Drug Safety Communication: Updated information about the drug interaction between methylene blue (methylthionium chloride) and serotonergic psychiatric medications | FDA. Acesso em: 23 fev.2023.
- Fontoura, N.F., Alves, T.P. & Silveira, T.C.L. (2021). *A distribuição de peixes e invertebrados no lago Guaíba como subsídio para o licenciamento ambiental*. Porto Alegre: EDIPUCRS Porto Alegre, p. 87-92.
- Freitas, T.M.S. & Montang, L.F.A. (2019). Population and reproductive parameters of the red-tailed catfish, *Phractocephalus hemiolepis* (Pimelodidae: Siluriformes), from the Xingu River, Brazil. *Neotropical Ichthyology*, 17(2):e190015. doi: 10.1590/1982-0224-20190015.
- Hardin, B. (2001). *Potassium permanganate kill fish parasite*. USDA – Agricultural Research Service. Disponível em: Potassium Permanganate Kills Fish Parasite: USDA ARS Acesso em: 23 fev. 2023.
- Intorre, L., Meucci, V., Di Bello, D., Monni, G., Soldani, G. & Pretti, C. (2007). Tolerance of benzalkonium chloride, formalin, malachite green, and potassium permanganate in goldfish and

- zebrafish. *Journal of the American Veterinary Medical Association*. 231(4):590-595. doi: 10.2460/javma.231.4.590.
- Iwashita, M.K.P. & Maciel, P.O. 2013. *Princípios básicos de sanidade de peixes*. In: Rodrigues, A.P.O, et al. *Piscicultura de água doce: multiplicando conhecimento*. Brasília: EMBRAPA, p.215-263.
- Khan, I., Saeed, K., Zekker, I., Zhang, B., Hendi, A. H., Ahmad, A., Ahmad, S., Zada, N., Ahmad, H., Shah, L.A., Shah, T. & Khan, A. 2022. Review on methylene blue: Its properties, uses, toxicity and photodegradation. *Water*, 14(2). doi: //doi.org/10.3390/w14020242.
- Kubitza, F. & Kubitza, L.M.M. (2013). *Principais Parasitoses e Doenças dos Peixes Cultivados*. 5ªed. Jundiá: Kubitza, p.25-32.
- Kumari, S., Tyor, A.K. & Bhatnagar, A. (2019). Evaluation of the antibacterial activity of skin mucus of three carp species. *International Aquatic Research*, 11:225-239. <https://doi.org/10.1007/s40071-019-0231-z>.
- Mathews, P.D., Domingues, M.V., Maia, A.A.M., Silva, M.R.M., Adriano, E.A. & Aguiar, J.C. 2021. Morphological and molecular characterization of *Ameloblastella pirarara* sp. (*Monogenoidea: dactylogyridae*) parasitizing the large Amazonian catfish *Phractocephalus hemiliopterus*. *Microbial Pathogenesis*, 158:105077. doi://doi.org/10.1016/j.micpath.2021.105077.
- Park, I., Baek, S. & Moon, K.H. (2019). The sterilization effect of methylene blue, formalin, and iodine on egg and adult stage of marine medaka, *Oryzias dancena*. *Development & Reproduction*, 23(3):199-211. doi://doi.org/10.12717%2FDR.2019.23.3.199.
- Patricio-Costa, P. (2021). *Zoologia*. Curitiba: InterSaberes, p. 95 - 101.
- Pereira J.R., Girardi, L., Aquino-Silva, M.R. & Fiorini, M.P. (2004). Desempenho da Pirarara (*Phractocephalus hemiliopterus*) em tanques rede com diferentes densidades de estocagem. In: Encontro Latino Americano de Iniciação Científica e IV Encontro Latino Americano de Pós Graduação, 8, Anais... São José dos Campos: Universidade do Vale do Paraíba, p. 162-164.
- Porto, D.B., Souza, A.K.S., Vitória, M.R. & Malta, J.C.O. (2017). Ação do permanganato de potássio (KMnO₄) sobre populações de *Anacanthorus spathulatus* e *Notozothecium janauachensis* (platyhelminthes: dactylogyridae) parasita das brânquias de tambaqui, *Colossoma macropomum*. *Acta of Fisheries and Aquatic Resources*, 5(3):68-72. doi.org/10.2312/Actafish.2017.5.3.68-72.
- Prang, G. (2008). An industry analysis of the freshwater ornamental fishery with particular reference to supply of Brazilian freshwater ornamentals to the UK market. *Scientific Magazine UAKARI*, 3(1). doi: 10.31420/uakari.v3i1.18.
- Queiroz, M.N. & Affonso, E.G. (2022). *Tratamento e controle de parasitoses em peixes*. In: Cadernos Técnicos de Veterinária e Zootecnia: Doenças parasitárias em peixes de produção. Belo Horizonte: FEPE, 101:167-180.
- Scholz, T. (1999). Parasites in cultured and feral fish. *Veterinary Parasitology*, 84(3-4):317-335. doi: //doi.org/10.1016/S0304-4017(99)00039-4.

Histórico do artigo:**Recebido:** 15 de março de 2023**Aprovado:** 2 de abril de 2023**Licenciamento:** Este artigo é publicado na modalidade Acesso Aberto sob a licença Creative Commons Atribuição 4.0 (CC-BY 4.0), a qual permite uso irrestrito, distribuição, reprodução em qualquer meio, desde que o autor e a fonte sejam devidamente creditados.