

**Uji Efektivitas Ekstrak Daun Kenikir (*Cosmos caudatus* Kunth.) terhadap Kerusakan Epitel Duodenum Tikus Putih Jantan (*Rattus norvegicus*) yang Diinduksi Aspirin**

**Effectiveness Test of Kenikir (*Cosmos caudatus* Kunth.) Extract against Duodenal Epithelial Damage of Aspirin Induced Male White Rats (*Rattus norvegicus*)**

Siti Alfina<sup>1\*</sup>, Husnarika Febriani<sup>1</sup>, Syukriah<sup>1</sup>

<sup>1</sup>Study Program of Biology, Faculty of Science and Technology, Universitas Islam Negeri Sumatera Utara, Deli Serdang, Indonesia

**Article Info**

**Article History:**

Received: May 25, 2022

Accepted: June 16, 2022

Published: June 26, 2022

\*Corresponding author:

E-mail: [sitialfina1082@gmail.com](mailto:sitialfina1082@gmail.com)

**How to cite this article: :**

Alfina, S., Febriani, H., Syukriah. (2022). Effectiveness Test of Kenikir (*Cosmos caudatus* Kunth.) Extract against Duodenal Epithelial Damage of Aspirin Induced Male White Rats (*Rattus norvegicus*). *Journal of Agromedicine and Medical Sciences*, 8(2), 108-114  
<https://doi.org/10.19184/ams.v8i2.3130>  
4

**Abstrak**

Aspirin atau *acetylsalicylic acid* merupakan salah satu jenis obat antiinflamasi yang paling umum digunakan masyarakat untuk meredakan rasa sakit dan peradangan. Namun, konsumsi aspirin dapat menyebabkan kerusakan epitel mukosa duodenum karena bersifat asam dan menghambat produksi prostaglandin yang penting dalam mempertahankan mukosa. Kerusakan duodenum akibat konsumsi aspirin dapat diperbaiki menggunakan bahan alami dari tanaman dengan kandungan antioksidan dan efek antitukak salah satunya daun kenikir (*Cosmos caudatus* Kunth.). Penelitian ini bertujuan untuk mengetahui efektivitas ekstrak daun kenikir terhadap histopatologi dan histomorfometri duodenum tikus putih jantan yang diinduksi aspirin. Rancangan penelitian menggunakan rancangan acak lengkap (RAL) dengan 5 perlakuan dan 5 ulangan. Perlakuan terdiri dari kelompok normal (pakan dan minum *ad libitum*), kelompok aspirin (induksi aspirin 200 mg/kgBB), dan kelompok perlakuan pemberian ekstrak daun kenikir dengan dosis 700 mg/kgBB, 800 mg/kgBB, dan 900 mg/kgBB. Pembuatan preparat histopatologi duodenum dengan metode parafin dengan pewarnaan Hematoksin-Eosin. Data dianalisis menggunakan uji ANOVA satu arah dan uji lanjut Duncan. Hasil penelitian pada histopatologi menunjukkan adanya perbedaan signifikan ( $p < 0,05$ ) terhadap skor integritas sel epitel mukosa duodenum. Pada histomorfometri berpengaruh nyata terhadap tinggi vili, lebar basal, lebar apikal, dan area vili ( $p < 0,05$ ). Dapat disimpulkan pemberian ekstrak daun kenikir pada dosis 900 mg/kgBB paling efektif dalam memperbaiki histopatologi dan histomorfometri duodenum tikus putih jantan yang diinduksi aspirin

**Kata Kunci:** aspirin, duodenum, kenikir (*Cosmos caudatus* Kunth.)

**Abstract**

*Aspirin or acetylsalicylic acid is one of the most common types of anti-inflammatory drugs used by people to relieve pain and inflammation. However, aspirin consumption can cause damage to the duodenal mucosal epithelium because it is acidic and inhibits the production of prostaglandins that are important in maintaining the mucosa. Duodenal damage due to aspirin consumption can be repaired using natural ingredients from plants with antioxidant and anti-ulcer effects, one of which is kenikir (Cosmos caudatus Kunth.) leaves. This study aims to determine the effectiveness of kenikir leaf extract against aspirin-induced histopathology and histomorphometry of the duodenum of male white rats. The research design used a completely randomized design (CRD) with 5 treatments and 5 replications. The treatments consisted of a normal group (feed and drink ad libitum), an aspirin group (induction of aspirin 200 mg/kgBW), and a treatment group*



with kenikir leaf extract at a dose of 700 mg/kgBW, 800 mg/kgBW, and 900 mg/kgBW. Preparation of histopathological preparations of the duodenum used the paraffin method with Hematoxylin-Eosin staining. Data were analyzed using one-way ANOVA and Duncan's follow-up test. The results of the histopathology study showed a significant difference ( $p < 0.05$ ) on the integrity score of duodenal mucosal epithelial cells. Histomorphometry had a significant effect on the height villi, basal width, apical width, and villous area ( $p < 0.05$ ). It can be concluded that administration of kenikir leaf extract at a dose of 900 mg/kgBW was most effective in improving the histopathology and duodenal histomorphometry of aspirin-induced male white rats.

**Keywords:** aspirin, duodenum, kenikir (*Cosmos caudatus* Kunth.)

## Pendahuluan

Aspirin atau *acetylsalicylic acid* merupakan salah satu jenis OAINS (Obat Anti Inflamasi Non-Steroid) dari golongan salisilat. Aspirin dapat memberikan efek analgetika (melawan sakit dan nyeri), antipiretika (menurunkan demam), dan antiinflamasi (anti peradangan) serta antikoagulan (Putri *et al.*, 2019). Aspirin dikenal sebagai obat dengan beragam khasiat dan efektif digunakan sebagai obat kanker, jantung koroner, infark serebral, penyakit rematik, dan sebagainya, yang sebagian dari itu digunakan dalam jangka panjang (Stevanny & Maretzka, 2018). Konsumsi aspirin secara terus-menerus dalam dosis tinggi dapat menyebabkan inflamasi atau peradangan hingga kerusakan kronis saluran gastrointestinal dan bila mengalami komplikasi di organ tubuh lainnya dapat memperparah hingga menyebabkan kematian. Aspirin merupakan OAINS yang paling umum digunakan masyarakat karena murah dan mudah didapatkan. Hal ini dapat memperbesar kemungkinan insiden kerusakan mukosa gastrointestinal yang diinduksi aspirin meningkat di dunia (Lai *et al.*, 2015).

Menurut Becker JC *et al.* (2004) dalam Amrulloh & Utami (2016), mekanisme aspirin merusak mukosa pada saluran gastrointestinal melalui 2 mekanisme yang berbeda, secara topikal dan secara sistemik. Kerusakan mukosa melalui mekanisme secara topikal terjadi disebabkan sifat asam dari aspirin, sedangkan secara sistemik terjadi melalui penghambatan enzim siklooksigenase (COX) dan mengakibatkan produksi prostaglandin terhambat. Enzim siklooksigenase bekerja mensintesis asam arakidonat dan mengubahnya menjadi prostaglandin, jika kinerja enzim ini terhambat maka mengakibatkan berkurangnya sintesis prostaglandin dan menyebabkan kerusakan pada pertahanan mukosa duodenum.

Prostaglandin pada organ duodenum berperan penting dalam pembentukan mukus yang merupakan barier protektif. Bila sekresi prostaglandin terganggu dalam kondisi terpapar aspirin maka dapat merusak jaringan epitel duodenum (Putri *et al.*, 2019). Kerusakan dapat diperbaiki dengan bahan alami dari tanaman dengan kandungan antioksidan dan memiliki efek antitukak. Kandungan tersebut didapatkan dari tanaman yang mengandung senyawa flavonoid yang tinggi. Salah satu tanaman dengan kandungan flavonoid yang tinggi ialah kenikir.

Kenikir (*Cosmos caudatus* Kunth.) adalah jenis tanaman sayur yang banyak ditemukan di lingkungan sekitar perumahan dan sering dimanfaatkan oleh masyarakat sebagai sayuran atau lalapan. Daunnya dimanfaatkan sebagai makanan penambah nafsu makan, penguat tulang, meningkatkan sirkulasi darah, pengusir serangga dan untuk memperbaiki perut lemah atau

mengendurnya otot perut (Andarwulan *et al.*, 2012).

Menurut Andarwulan *et al.* (2012), kenikir kaya akan flavonoid dari golongan quersetin sebanyak 51,28 mg/100 gr berat segar dan kaempferol 0,90 mg/100 gr berat segar. Menurut Masbuchin *et al.*, 2014 quersetin dapat digunakan sebagai terapi antitukak duodenum dengan mekanisme sintesis prostaglandin. Quersetin juga mempunyai efek protektif pada mukosa tikus yang diinduksi etanol melalui mekanisme antioksidan. Kaempferol memberikan efek antitukak dan gastroprotektif melalui peningkatan pelepasan prostaglandin oleh mukosa, menurunkan kadar leukotrien, dan menurunkan sekresi pepsin, serta asam lambung.

Berdasarkan penjelasan di atas, daun kenikir sangat berpotensi sebagai obat alternatif alami untuk memperbaiki kerusakan mukosa duodenum yang disebabkan oleh aspirin, namun hingga saat ini belum pernah dilakukan penelitian mengenai potensi tersebut. Oleh sebab itu, penelitian ini dilakukan bertujuan untuk mengetahui efektivitas ekstrak daun kenikir (*Cosmos caudatus* Kunth.) terhadap perbaikan histopatologi dan histomorfometri duodenum tikus putih jantan (*Rattus norvegicus*) yang diinduksi aspirin.

## Metode

### Desain Penelitian dan Persetujuan Etik

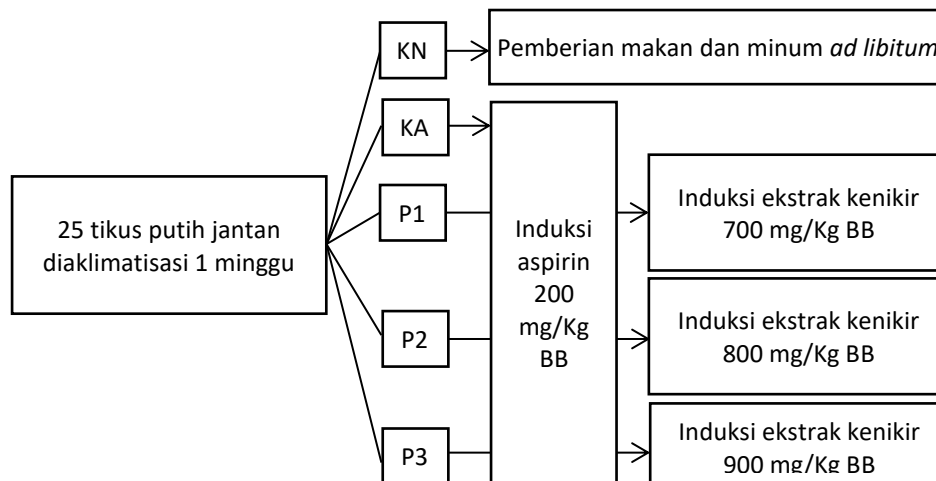
Penelitian ini dilakukan secara eksperimental dengan menggunakan metode rancangan acak lengkap (RAL) dengan 5 perlakuan dan 5 ulangan. Digunakan sebanyak 25 ekor tikus putih jantan (*Rattus norvegicus*) yang dibagi menjadi 5 kelompok, yaitu: kelompok normal (KN), kelompok aspirin (KA), kelompok perlakuan ekstrak daun kenikir dosis 1, 2 dan 3 (P1, P2 dan P3) (Gambar 1). Penelitian dilakukan di Laboratorium Biologi FST Universitas Islam Negeri Sumatera Utara, Medan. Penelitian ini sudah disetujui oleh Komite Etik Penelitian Hewan FMIPA USU (*Animal Research Ethics Committees/AREC*) dengan No. 0661/KEPH-FMIPA/2021.

### Bahan

Penelitian ini menggunakan aspirin dosis 200 mg/kg BB tikus, daun kenikir (*Cosmos caudatus* Kunth.), tikus putih jantan (*Rattus norvegicus*), etanol 96%, CMC 1%, NaCl 0,9%, BNF 10%, xylol, paraffin, Hematoksin-Eosin (HE) dan aquadest.

### Pembuatan Ekstrak Etanol Daun Kenikir

Daun kenikir (*Cosmos caudatus* Kunth.) dibersihkan kemudian dikeringkan di tempat yang tidak terkena matahari langsung



**Gambar 1.** Skema penelitian

selama 14 hari. Daun kenikir kering dihaluskan menggunakan blender dan disaring dengan saringan hingga diperoleh serbuk halus (simplisia). Simplisia dimaserasi dalam etanol 96% selama 3 hari, perbandingan serbuk simplisia dengan etanol adalah 1:10 (200-gram simplisia: 2-liter etanol). Selama 6 jam pertama selama proses perendaman pada proses maserasi dilakukan pengadukan setiap 1 jam sekali. Kemudian dilanjutkan dengan proses filtrasi menggunakan kertas saring untuk mendapatkan filtrat setiap harinya. Filtrat dipekatkan dengan *vacum rotary evaporator* pada suhu 50°C. Proses pemekatan ini dilakukan hingga didapatkan ekstrak dengan tekstur yang kental berwarna hitam.

#### Data Histopatologi

Pengamatan preparat histopatologi duodenum menggunakan mikroskop trinokuler dengan pembesaran 10x lensa objektif. dalam lima lapang pandang yang berbeda pada setiap slide. Sasaran yang dibaca berdasarkan kriteria Barthel Manja, yaitu integritas epitel mukosa duodenum dengan penilaian : skor 1 = epitel normal (tidak ada perubahan patologis); skor 2 = deskuamasi epitel; skor 3 erosi epitel; dan skor 4 = ulserasi epitel (Wahab, 2012).

#### Data Histomorfometri

Data histomorfometri didapatkan dengan mengukur bagian dari vili duodenum, yaitu tinggi vili, lebar basal vili, dan lebar apikal vili duodenum. Diukur lima vili yang dipilih pada satu lapang pandang di setiap pengulangan. Pengukuran histomorfometri dilakukan dengan menggunakan perangkat lunak *ImageJ* dari gambaran histopatologi duodenum pada perbesaran 10x objektif dengan satuan pengukuran  $\mu\text{m}$  (Pujaswarini et al., 2019). Menurut Iji et al., (2001) dalam Yatalaththov (2021), area vili dapat dihitung dengan menggunakan rumus:

$$\text{Area vili} = \frac{\text{lebar basal vili} + \text{lebar apikal vili}}{\text{lebar apikal vili} \times \text{tinggi vili}}$$

#### Analisis Data

Data histopatologi dan histomorfometri dianalisis menggunakan ANOVA satu arah yang diolah menggunakan perangkat lunak *SPSS (Statistical Package Social Sciences) release 23* (Lima et al., 2020). Bila ada perbedaan nyata ( $p < 0,05$ )

maka dilanjutkan dengan uji Duncan (Pujaswarini et al., 2019). Kemudian dijelaskan secara deskriptif dengan membandingkan kelompok normal, kelompok aspirin dan kelompok perlakuan ekstrak daun kenikir.

#### Hasil

Hasil pengamatan gambaran preparat histopatologi duodenum tikus pada kelompok normal (KN) dengan kelompok aspirin (KA) menunjukkan perbedaan nyata ( $p < 0,05$ ), menandakan induksi aspirin secara signifikan menyebabkan kerusakan histopatologi epitel mukosa duodenum tikus. Pada kelompok normal (KN) dengan kelompok perlakuan pemberian ekstrak daun kenikir (P1, P2, P3) menunjukkan perbedaan nyata, yaitu terjadi penurunan tingkat kerusakan histopatologi epitel mukosa duodenum tikus, jika dibandingkan dengan kelompok aspirin (KA). Hal ini menyatakan bahwa ekstrak daun kenikir efektif dalam menurunkan tingkat kerusakan histopatologi epitel mukosa duodenum tikus (Tabel 1 dan Gambar 2).

Hasil pengukuran histomorfometri vili duodenum tikus kelompok normal (KN) dengan kelompok aspirin (KA) menunjukkan perbedaan nyata ( $p < 0,05$ ), menandakan aspirin menyebabkan penurunan yang signifikan terhadap tinggi vili serta peningkatan lebar basal dan lebar apikal vili. Jika dibandingkan dengan kelompok perlakuan pemberian ekstrak daun kenikir (P1, P2, P3) terlihat adanya perubahan berupa peningkatan tinggi vili serta penyempitan lebar basal dan lebar apikal vili. Pada luasan area vili kelompok normal (KN) dengan kelompok aspirin (KA) memperlihatkan perbedaan nyata, yang menunjukkan bahwa aspirin dapat mengurangi luasan area permukaan vili. Sedangkan pada kelompok perlakuan pemberian ekstrak daun kenikir (P1, P2, P3) menunjukkan perubahan dan terjadi peningkatan luasan area permukaan vili jika dibandingkan dengan kelompok aspirin (KA). Perubahan histomorfometri yang terjadi pada tinggi vili, lebar basal vili, lebar apikal vili dan area vili pada kelompok dengan perlakuan ekstrak daun kenikir mendekati ukuran vili pada kelompok normal (KN). Hal ini menandakan bahwa ekstrak daun kenikir efektif dalam memperbaiki kerusakan yang terjadi pada vili duodenum tikus yang telah rusak akibat induksi aspirin (Tabel 2 dan Gambar 3).

**Tabel 1.** Nilai rata-rata skor integritas epitel mukosa duodenum

Kelompok Perlakuan	Rata-rata Skor Integritas Epitel Mukosa
KN	1,00 <sup>a</sup>
KA	3,72 <sup>d</sup>
P1	2,76 <sup>c</sup>
P2	2,28 <sup>bc</sup>
P3	1,92 <sup>b</sup>

Keterangan: Huruf yang berbeda pada rata-rata skor integritas epitel mukosa duodenum menunjukkan bahwa pengaruh antar perlakuan berbeda nyata ( $p < 0,05$ )

**Tabel 2.** Rata-rata pengukuran histomorfometri vili duodenum

Kelompok Perlakuan	Rata-rata Tinggi Vili ( $\mu\text{m}$ )	Rata-rata Lebar Basal Vili ( $\mu\text{m}$ )	Rata-rata Lebar Apikal Vili ( $\mu\text{m}$ )	Area Vili ( $\mu\text{m}^2$ )
KN	594,50 <sup>a</sup>	102,03 <sup>a</sup>	82,98 <sup>a</sup>	1335,45 <sup>a</sup>
KA	379,23 <sup>c</sup>	114,48 <sup>c</sup>	110,12 <sup>c</sup>	774,59 <sup>c</sup>
P1	451,21 <sup>bc</sup>	110,33 <sup>bc</sup>	100,97 <sup>bc</sup>	947,15 <sup>bc</sup>
P2	482,22 <sup>b</sup>	107,15 <sup>abc</sup>	96,49 <sup>abc</sup>	1019,94 <sup>b</sup>
P3	524,48 <sup>ab</sup>	104,93 <sup>ab</sup>	88,05 <sup>ab</sup>	1151,49 <sup>ab</sup>

Keterangan: Huruf yang berbeda pada rata-rata tinggi vili, lebar basal, lebar apikal dan area vili menunjukkan bahwa pengaruh antar perlakuan berbeda nyata ( $p < 0,05$ ).

## Pembahasan

Berdasarkan Tabel 1 dan Gambar 2, kelompok aspirin (KA) menunjukkan perbedaan nyata dengan kelompok normal (KN) yang ditandai adanya kerusakan pada struktur histopatologi berupa ulserasi lapisal epitel mukosa duodenum. Induksi aspirin 200 mg/kgBB dapat mengakibatkan deskuamasi, erosi permukaan dan ulserasi pada epitel mukosa duodenum. Mekanisme kerusakan pada mukosa duodenum dimulai dengan terjadinya deskuamasi epitel. Deskuamasi epitel duodenum merupakan kejadian lepasnya sel epitel dari permukaan jaringan dan juga merupakan fungsi proteksi bagi usus terhadap respon pertahanan jaringan dari suatu iritan untuk mencegah kerusakan lanjutan (Hambal *et al.*, 2019); Windari, 2017). Iritasi pada mukosa duodenum disebabkan sifat asam yang dimiliki aspirin tidak larut dan berdifusi kembali ke dalam mukosa duodenum sehingga pertahanan mukosa rusak dan mengakibatkan erosi permukaan epitel (Ijomone *et al.*, 2014). Secara sistemik aspirin menghambat enzim siklooksigenase (COX) dan mengakibatkan produksi prostaglandin terhambat (Amrulloh & Utami, 2016). Prostaglandin berperan penting dalam pembentukan mukus. Bila sekresi prostaglandin terganggu dalam kondisi terpapar aspirin maka dapat merusak jaringan epitel duodenum (Putri *et al.*, 2019).

Pada kelompok perlakuan ekstrak daun kenikir (P1, P2, P3) terlihat adanya penurunan tingkat kerusakan epitel mukosa duodenum. Hal ini menandakan bahwa ekstrak daun kenikir efektif dalam menurunkan tingkat kerusakan histopatologi epitel mukosa duodenum tikus, sebab senyawa metabolit sekunder yang terkandung di dalamnya yaitu flavonoid yang berperan sebagai antioksidan dan antiinflamasi. Menurut Sahid dan Etisa (2016) flavonoid ekstrak daun kenikir memiliki kadar kuersetin dan kaempferol yang tinggi. Kuersetin berperan sebagai antitukak pada kerusakan duodenum dengan meningkatkan mekanisme sintesis prostaglandin. Selain itu, kuersetin juga berperan sebagai antioksidan yang memberikan efek protektif pada mukosa duodenum. Kandungan kaempferol

juga ikut membantu dalam memberikan efek antitukak melalui peningkatan pelepasan prostaglandin oleh mukosa sebagai bentuk respons langsung terhadap kerusakan jaringan (Masbuchin *et al.*, 2014). Prostaglandin yang dihasilkan mukosa duodenum mempunyai peranan penting dalam pertahanan mukosa (efek sitoprotektif). Peranan tersebut antara lain meningkatkan sekresi mukus dan bikarbonat, stabilisasi membran sel dan meningkatkan aliran darah. Aliran darah mukosa inilah yang menjamin suplai oksigen dan nutrisi untuk ketahanan mukosa duodenum (Bintari *et al.*, 2014). Di antara ketiga kelompok perlakuan pemberian ekstrak daun kenikir, kelompok P3 dengan dosis 900 mg/kgBB ekstrak daun kenikir menunjukkan hasil yang paling mendekati normal (KN).

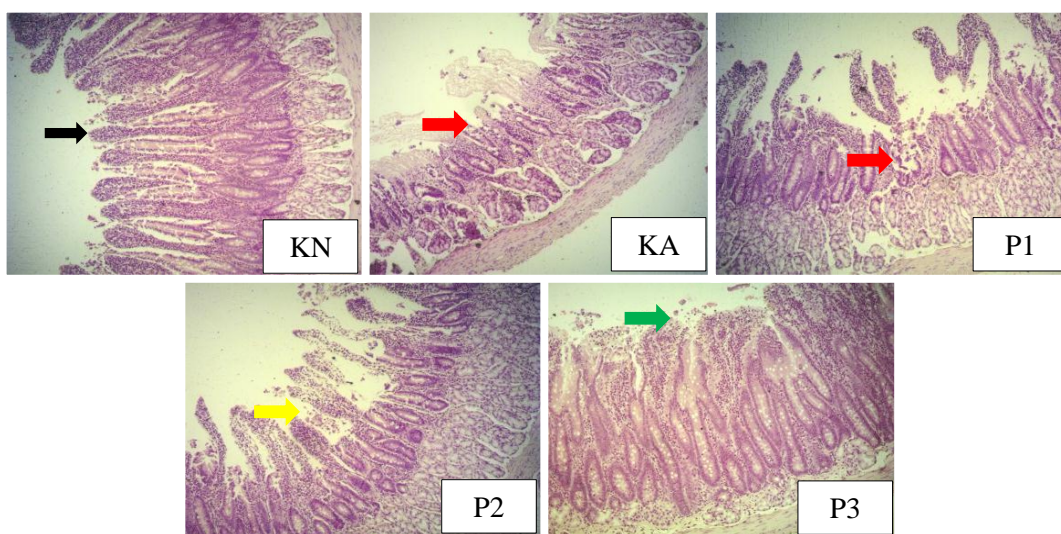
Berdasarkan Tabel 2 dan Gambar 3, tinggi vili kelompok aspirin (KA) lebih rendah atau mengalami penurunan dibandingkan kelompok normal (KN), menunjukkan bahwa aspirin secara signifikan dapat mengurangi tinggi vili duodenum. Hal ini sejalan dengan penelitian Ijomone *et al.*, (2014) pemberian aspirin dosis 150-300 mg/hari berpengaruh menurunkan tinggi vili. Pemberian aspirin dosis 200 mg/kgBB menyebabkan patogenesis pada duodenum melalui toksisitas darah yang menurunkan kemampuan darah untuk stres oksidatif (Lai *et al.*, 2015). Kadar ROS yang berlebihan akan merusak protein seluler, termasuk protein sitoskeletal, dan menurunkan produksi mukus, sehingga mengakibatkan pengikisan lapisan epitel dan pengikisan tinggi vili (Zou *et al.*, 2016). Tinggi vili kelompok perlakuan ekstrak daun kenikir (P1, P2, P3) menunjukkan peningkatan yang signifikan dibandingkan dengan kelompok aspirin (KA). Peningkatan tinggi vili kemungkinan terjadi karena efek sitoprotektif dan regenerasi sel epitel yang berdiferensiasi menjadi sel absorptif berbentuk kolumnar setelah pemberian ekstrak daun kenikir (Gs *et al.*, 2017). Kandungan kuersetin dalam ekstrak daun kenikir memiliki aktivitas antioksidan yang dapat menghambat aktivitas ROS berlebih dan memperbaiki sel epitel setelah terjadinya stres oksidatif, kemudian akan mempercepat proses regenerasi dan diferensiasi sel epitel sehingga meningkatkan tinggi vili. Hal ini sejalan dengan

penelitian Zou *et al.*, 2016 yang menyatakan bahwa kuersetin dapat melindungi usus terhadap atrofi (penyusutan) vili dan nekrosis epitel.

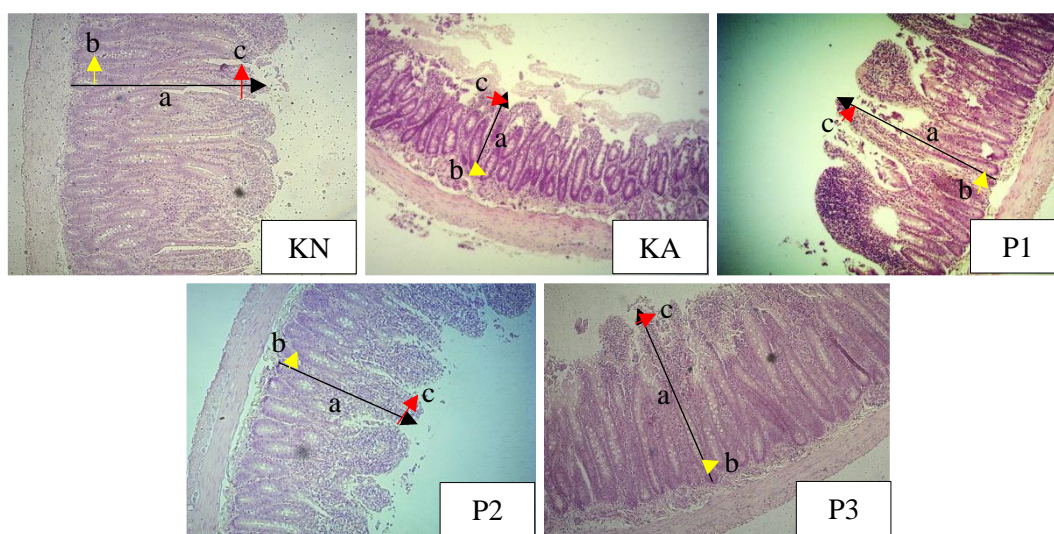
Berdasarkan Tabel 2 dan Gambar 3, lebar basal dan lebar apikal vili kelompok aspirin (KA) lebih lebar dibandingkan dengan kelompok normal (KN), menunjukkan bahwa aspirin secara signifikan dapat meningkatkan lebar basal dan lebar apikal vili duodenum. Hal ini sejalan dengan penelitian Ijomone *et al.*, 2014 pemberian aspirin dosis 150-300 mg/hari berpengaruh nyata meningkatkan lebar vili. Peningkatan lebar vili menandakan adanya lebih banyak sel imun pada lamina propria sebagai respons imunitas terhadap adanya zat toksik (Trevizan *et al.*, 2016). Zat toksik dari aspirin memicu peningkatan produksi lendir oleh kelenjar Brunner yang ada di lamina propria. Namun, produksi lendir atau mukus tidak maksimal karena sifat dari aspirin yang menghambat dan meningkatkan permeabilitas membran sel dan menyebabkan pembengkakan

mukosa. Kemudian terjadi pembesaran kelenjar limfoid yang mengakibatkan pembengkakan pembuluh darah. Selanjutnya, akan memperlebar lamina propria yang akan semakin memperlebar ukuran vili pada bagian basal dan apikal (Sari *et al.*, 2016).

Menyempitnya lebar basal dan lebar apikal vili yang terjadi pada kelompok perlakuan pemberian ekstrak daun kenikir setelah induksi aspirin (P1, P2, P3) kemungkinan terjadi karena adanya peranan senyawa flavonoid dari ekstrak daun kenikir yang membantu meningkatnya produksi mukus dan regenerasi sel epitel yang berdiferensiasi menjadi sel goblet dengan granul mukus. Mukus yang di produksi oleh sel goblet memberikan lapisan pelindung pada sel-sel absorptif kolumnar mukosa terutama ketika regenerasi sel epitel (Vaidya *et al.*, 2018). Menurut Zou *et al.*, (2016) quersetin dapat berfungsi sebagai suplemen makanan yang efektif dan bermanfaat untuk meningkatkan integritas usus. Tingginya konsentrasi ekstrak



**Gambar 2.** Gambaran epitel duodenum tikus putih dengan pewarnaan HE (*Hematoksilin-Eosin*) pada mikroskop trinokuler perbesaran 10x lensa objektif. Keterangan: panah hitam = epitel normal, panah hijau = deskuamasi epitel, panah kuning = erosi permukaan epitel, panah merah = ulserasi.



**Gambar 3.** Pengukuran histomorfometri vili duodenum tikus putih jantan menggunakan perangkat lunak *ImageJ* dari gambaran histopatologi duodenum pada perbesaran 10x lensa objektif dengan satuan pengukuran  $\mu\text{m}$ . Keterangan: (a) panah hitam = tinggi vili, (b) panah kuning = lebar vili, (c) panah merah = lebar apikal vili.

daun kenikir dapat menurunkan permeabilitas membran sel dan inflamasi jaringan akibat kerusakan pembuluh darah oleh reaksi inflamasi akibat infiltrasi sel radang dan meningkatkan aliran darah mukosa (Yatalaththov *et al.*, 2021). Aliran darah mukosa inilah yang menjamin suplai oksigen dan nutrisi untuk ketahanan mukosa duodenum sehingga menormalkan kondisi vili (Bintari *et al.*, 2014). Kondisi vili yang paling mendekati normal ditunjukkan oleh vili duodenum tikus dari kelompok perlakuan ekstrak daun kenikir dengan dosis 900 mg/kgBB (P3).

Luasan area vili duodenum kelompok aspirin (KA) berkurang secara signifikan jika dibandingkan dengan kelompok normal (KN), menunjukkan bahwa aspirin dapat mengurangi luasan area permukaan vili duodenum tikus. Hal ini sejalan dengan pernyataan Ijomone *et al.*, 2014 yang menyatakan bahwa pemberian aspirin secara oral dapat mengurangi area permukaan duodenum. Kelompok perlakuan pemberian ekstrak daun kenikir (P1, P2, P3) menunjukkan perbedaan yang signifikan berupa terjadinya pengurangan luasan area permukaan vili yang berbeda signifikan terhadap kelompok normal (KN) dan terjadi peningkatan luasan area permukaan vili jika dibandingkan dengan kelompok aspirin (KA). Pengurangan dan peningkatan yang terjadi pada luasan area permukaan vili sangat berkorelasi dengan keadaan tinggi vili, sebab tinggi vili merupakan indikasi luasnya area penyerapan nutrisi terhadap fungsi vili dalam sistem pencernaan (Pujaswarini *et al.*, 2019). Menurut Seyyedini *et al.*, (2017) peningkatan tinggi vili disebabkan adanya pertumbuhan jumlah total sel epitel pada vili yang berfungsi untuk menyediakan area permukaan vili yang lebih besar. Kemudian akan terjadi peningkatan kinerja usus yang lebih baik mendekati vili normal. Dalam penelitian ini area vili mendekati normal ditunjukkan oleh kelompok perlakuan P3 yaitu pemberian ekstrak daun kenikir dengan dosis 900 mg/kgBB.

## Kesimpulan

Pemberian ekstrak daun kenikir (*Cosmos caudatus* Kunth.) efektif terhadap perbaikan histopatologi dan histomorfometri duodenum tikus putih jantan (*Rattus norvegicus*) yang diinduksi aspirin. Perbaikan histopatologi dan histomorfometri duodenum yang paling baik ditunjukkan pada perlakuan ekstrak daun kenikir dengan dosis 900 mg/kgBB dilihat dari rata-rata skor epitel mukosa duodenum dan tinggi vili, lebar basal, lebar apikal serta area vili.

## Konflik Kepentingan

Penulis menyatakan tidak terdapat konflik kepentingan pada penelitian ini.

## Ucapan Terima Kasih

Penelitian ini didukung oleh Program Studi Biologi Fakultas Sains dan Teknologi UIN Sumatera Utara, Medan.

## Kontribusi penulis

SA, HF dan S merancang konsep penelitian, berkontribusi dalam

penelitian, membaca dan menyetujui naskah akhir. SA dan S menulis dan mengedit artikel.

## Daftar Pustaka

- Amrulloh, F. M., & Utami, N. (2016). Hubungan Konsumsi OAINS terhadap Gastritis The Relation of NSAID Consumption to Gastritis. *Majority*, 5, 18–21.
- Andarwulan, N., Kurniasih, D., Apriady, R. A., Rahmat, H., Roto, A. V., & Bolling, B. W. (2012). Polyphenols, carotenoids, and ascorbic acid in underutilized medicinal vegetables. *Journal of Functional Foods*, 4(1), 339–347. <https://doi.org/10.1016/j.jff.2012.01.003>
- Bintari, G.S., Windari, I., W., & Fiana, D.N. (2014). Temulawak (*Curcuma xanthorrhiza* Roxb) as Gastroprotector of Mucosal Cell Damage. *Mayoritas (Jurnal Kedokteran Universitas Lampung)*, 77–84.
- Hambal, M., Efriyendi, R., Vanda, H., & Rusli, R. (2019). 34. Anatomical Pathology And Histopathological Changes Of Ascaridia Galli In Layer Chicken. *Jurnal Medika Veterinaria*, 13(2), 239–247. <https://doi.org/10.21157/j.med.vet.v13i2.14578>
- Ijomone, O., Olaibi, O., & Ajibade, A. (2014). Histomorphometric study of stomach and duodenum of aspirin treated Wistar rats. *Journal of Experimental and Clinical Anatomy*, 13(1), 12. <https://doi.org/10.4103/1596-2393.142923>
- Lai, Y., Zhong, W., Yu, T., Xia, Z. S., Li, J. Y., Ouyang, H., Shan, T. D., Yang, H. S., & Chen, Q. K. (2015). Rebamipide promotes the regeneration of aspirin-induced small-intestine mucosal injury through accumulation of  $\beta$ -catenin. *PLoS ONE*, 10(7), 1–18. <https://doi.org/10.1371/journal.pone.0132031>
- Lima, M. N. G. de, Xavier, J. E., Miguel, R. D. da S., Santos, A. J. C. A. dos, Santos, J. R. dos, Santos, L. G. T. dos, Amanajás Júnior, F. C. de A., & Oliveira, L. dos S. (2020). Histomorfometric Analysis of Duodenum of Rats Submitted to Food Stress. *Brazilian Journal of Health Review*, 3(4), 9747–9761. <https://doi.org/10.34119/bjhrv3n4-207>
- Masbuchin, A. N., Nurdiana, N., & Suryana, B. P. (2016). Efek Gastroprotektif Bawang Prei (*Allium fistulosum*) terhadap Gastropati pada Lambung Tikus Wistar (*Rattus norvegicus*) yang Diinduksi Indometasin. *Majalah Kesehatan FKUB*, 1(4), 178-189
- Pujaswarini, N., Berata, I., & Setianingsih, N. (2019). Ekstrak Daun Kelor Memulihkan Perubahan Histopatologi dan Morfometri Duodenum Tikus Setelah Aktivitas Fisik Berlebih. *Indonesia Medicus Veterinus*, Vol 8 (6), 739-749. Retrieved from <https://ojs.unud.ac.id/index.php/imv/article/view/58625>
- Putri, C. A., Pramudita Ramadani, A., & Rahma Maulida, F. (2019). Efek Gastroprotektif Ekstrak Etanol Daun Pepaya (*Carica papaya* L.) pada Tikus Jantan yang Diinduksi Aspirin. *EKSAKTA: Journal of Sciences and Data Analysis*, 19, 98–104. <https://doi.org/10.20885/eksakta.vol19.iss2.art1>

- Sari, M. N., Wahyuni, S., Jalaluddin, M., & Masyitha, D. (2016). Sari, M. N., Wahyuni, S., Jalaluddin, M., & Masyitha, D. (2016). Efek Penambahan Ampas Kedelai Yang Difermentasi Dengan *Aspergillus Niger* Dalam Ransum Terhadap Histomorfometri Vili Usus Halus Ayam Kampung (*Gallus Domesticus*). *Jurnal Medika Veterinaria*, 10(2), 115-119. doi:<https://doi.org/10.21157/j.med.vet.v10i2.4632>
- Seyyedini, S., Nazem, M.N. (2017). Histomorphometric study of the effect of methionine on small intestine parameters in rat: an applied histologic study. *Folia Morphol. Vol. 76, No. 4*, pp. 620–629. DOI: 10.5603/FM.a2017.0044
- Stevanny, B., & Maretzka, A. (2018). Efektivitas, Dosis, dan Pertimbangan Penggunaan Aspirin Jangka Panjang Sebagai Agen Kemopreventif Kanker Kolorektal. *JIMKI :6(2)*, 76–86.
- Trevizan, A. R., Vicentino-Vieira, S. L., da Silva Watanabe, P., Góis, M. B., de Melo, G. de A. N., Garcia, J. L., José de Almeida Araújo, E., & Sant'Ana, D. de M. G. (2016). Kinetics of acute infection with *Toxoplasma gondii* and histopathological changes in the duodenum of rats. *Experimental Parasitology*, 165, 22–29. <https://doi.org/10.1016/j.exppara.2016.03.015>
- Vaidya, Y. P., Tarnekar, A. M., & Shende, M. R. (2018). Histomorphometric demonstration of the effect of chronic use of nonsteroidal anti-inflammatory drugs-ibuprofen on mucosa of small intestine. *Anatomy & cell biology*, 51(2), 113–118. <https://doi.org/10.5115/acb.2018.51.2.113>
- Wahab, R. A., Suharto, G., & Margawati, A. (2012). Pengaruh formalin peroral dosis bertingkat selama 12 minggu terhadap gambaran histopatologis duodenum tikus Wistar. Doctoral dissertation. Fakultas Kedokteran Universitas Diponegoro.
- Windari T. (2017). Peranan Ekstrak Bawang Dayak (*Eleutherine palmifolia*) Sebagai Agen Anti Tukak Lambung (*peptic ulcer*) pada Tikus Wistar (*Rattus norvegicus*) Jantan Yang Diinduksi Etanol. *Jurnal Pangan dan Agroindustri*, 5(1): 61-70.
- Yatalaththov, F. G., Maliza, R., Setiawan, H., & Budi, L. (2021). The Effect of Coffee Arabica (*Coffea arabica* L.) Fruit Skin Extracts on Small Intestine Morphometry of mice (*Mus musculus* L.) with Ethanol-Induced. *Bioscience*, 5(1), 21-31. <https://doi.org/10.24036/0202151111571-0-00>
- Zou, Y., Wei, H. K., Xiang, Q. H., Wang, J., Zhou, Y. F., & Peng, J. (2016). Protective effect of quercetin on pig intestinal integrity after transport stress is associated with regulation oxidative status and inflammation. *The Journal of veterinary medical science*, 78(9), 1487–1494. <https://doi.org/10.1292/jvms.16-0090>