



NOTA CLÍNICA

Artículo en español

Rev Esp Podol. 2022;33(1):59-65

DOI: 10.20986/revesppod.2022.1630/2022

Actualización de nuevas técnicas de vendaje neuromuscular en podología

Update of new neuromuscular bandage techniques in podiatry

Carmen García Gomariz, José M. Blasco, David Hernández Guillem, M.^a José Chiva Miralles y Enrique Sanchís Sales

Universidad de Valencia. Valencia, España

Palabras clave:

Kinesiology taping, vendaje neuromuscular, podología, metatarsalgia, fascitis plantar, esguince de tobillo.

Resumen

El concepto de kinesiology taping, o vendaje neuromuscular, ha llegado a incrementarse de manera popular en la última década. En Podología es una técnica interesante, como una alternativa más dentro del arsenal terapéutico de la patología del pie, considerando interesante su combinación con otras terapias. La finalidad y utilidad del vendaje neuromuscular están ya evaluadas y han sido objeto de muchos trabajos científicos. Con el presente trabajo queremos repasar y profundizar en el conjunto de técnicas que se utilizan, recopilándolas en las patologías más importantes del pie, como son el síndrome de predislocación (articulación metatarsofalángica), neuroma de Morton, metatarsalgia, hallux valgus, fascitis plantar, dedo en garra y esguince de tobillo, describiendo nuevos tratamientos y dándoles un enfoque más actualizado. El objetivo es proporcionar una visión amplia, clara y objetiva de esta terapia y dar a conocer otra herramienta para ayudar a los podólogos en sus clínicas a la hora utilizarla.

Keywords:

Kinesiology taping, neuromuscular bandage, podiatry, metatarsalgia, plantar fasciitis, ankle sprain.

Abstract

The concept of kinesiology taping has become increasingly popular in the last decade. In Podiatry, it is an interesting technique as an alternative within the therapeutic arsenal of foot pathology, considering its combination with other therapies interesting. The purpose and usefulness of the kinesiology taping has already been studied in many scientific papers, with this work we want to review and delve into the set of techniques that are used, compiling them in the most important disorders of the foot, such as predislocation syndrome (metatarsophalangeal joint), Morton's neuroma, metatarsalgia, hallux valgus, plantar fasciitis, claw toe and ankle sprain. Describing new treatments and giving them a more up-to-date approach. The objective is to provide a broad, clear and objective vision of this therapy and to present another tool to help podiatrists in their offices when using it.

Recibido: 20-01-2022

Aceptado: 13-03-2022



0210-1238 © Los autores. 2022.
Editorial: INSPIRA NETWORK GROUP S.L.
Este es un artículo Open Access bajo la licencia CC Reconocimiento 4.0 Internacional
(www.creativecommons.org/licenses/by/4.0/).

Correspondencia:

Carmen García Gomariz
Carmen.garcia-gomariz@uv.es

Introducción

El concepto de *kinesiology* o vendaje neuromuscular (VNM) ha llegado a incrementarse de manera popular en la última década, aunque fue en el año 1973 cuando se utilizó por primera vez por Kenzo Kase y Nitto Denko, que diseñaron un esparadrapo compuesto por fibras de algodón 100 %, elásticas y cuyas propiedades se asemejan a las de la piel¹.

A nivel de la patología del pie se utilizan por parte de los podólogos varias técnicas de aplicación de VNM²⁻⁴. En este trabajo se pretende poner de manifiesto las específicas en la patología del pie, donde en general no se usará una sola técnica sino la combinación de varias. De ahí la necesidad de citar las pautas para su correcta realización, para poder recoger todos sus beneficios y dar a conocer algunos de los vendajes más utilizados en la práctica podológica en las patologías más frecuentes del pie.

Se ha realizado un trabajo de revisión sobre los nuevos tratamientos mediante VNM, como son: síndrome de redislocación (SPD), neuroma de Morton, metatarsalgia, hallux valgus, fascitis plantar, dedo en garra y esguince de tobillo.

El VNM es una terapia con gran versatilidad, comodidad, eficacia y facilidad de uso^{1,5}, los mecanismos propuestos por los que funciona el VNM según Kenzo Kase, el creador de la cinta Kinesio incluyen: la corrección de la función muscular y el fortalecimiento los músculos debilitados, la mejora de la circulación sanguínea y linfática, la disminución del dolor a través de la supresión neurológica, reposicionamiento de las articulaciones subluxadas, ayudando a devolver la función de la fascia y el músculo y por último el aumento de la propiocepción a través de una mayor estimulación de los mecanorreceptores cutáneos³. Según la finalidad del tratamiento se desarrollan diferentes técnicas de aplicación y gracias a la durabilidad del vendaje el efecto se puede mantener durante 4 o 5 días. Entre las técnicas se encuentran: correctivas, musculares, de liberación de espacio, linfáticas, etc. En la bibliografía ya existen diferentes guías explicando este tipo de técnicas^{6,7} que se diferencian entre sí en la tensión aplicada durante su colocación, el sentido de la aplicación y el posicionamiento del paciente. Para poder realizar una explicación exhaustiva de estas, primero se dará a conocer una serie de principios y pautas básicas para su correcta aplicación y mejor entendimiento de estas.

Consideraciones especiales y principios de aplicación

El éxito del VNM dependerá de un adecuado diagnóstico de la lesión, así como de la aplicación correcta de la técnica. Las partes del VNM, la selección de la longitud, el tamaño de la tira, el posicionamiento de las estructuras previo a la aplicación del vendaje y la correcta dirección y orientación de las tiras y el estiramiento proporcionado es también de vital importancia^{6,7} y son aspectos que se explicarán a continuación.

Además, se deben eliminar los hábitos o “vicios” de poner demasiada tensión, adquiridos de la aplicación de otros tipos de vendaje (sobre todo los deportivos), disminuyendo la tensión en la aplicación VNM, ya que todo VNM viene con una pretensión inicial, por lo que se debe colocar el menor número de tiras posibles⁷.

El VNM se indica normalmente para patologías estructurales, musculares y aquellas que produzcan dolor. En función del objetivo que se pretenda lograr, se deberá colocar la tira a una tensión y de una

forma determinada^{7,8}. Actualmente hay poca evidencia respecto a las contraindicaciones del VNM. Será importante tener en cuenta que el VNM tiene influencia en la circulación sanguínea^{6,7}.

El vendaje se aplicará sobre piel que no presente cremas ni lociones, y recomendable esta deberá rasurarse antes. Puede ser de diferentes colores⁷. Las puntas deben estar redondeadas, evitando así que se despeguen, alargando su duración¹.

Partes del VNM (Figura 1)

Dentro de una tira de VNM se diferencian tres partes: la base, las colas y la zona activa.

La base (a.) es el punto de la venda que se pega inicialmente. Debe tener una tensión de 0. Es importante saber que se debe pegar sobrepasando 5 cm la inserción o el origen de la zona a tratar^{7,8}.

Las colas (c.) son el punto de la venda que se pega finalmente. Igual que la base, se aplica sin tensión y sobrepasando también en 5 cm la inserción o el origen de la zona a tratar^{7,8}.

La zona activa (b.), o zona de tensión o central, suele ser la continuación de la base y es la parte de la venda que recibe tensión en función de la técnica a realizar, por lo tanto, es la parte que desempeña la función deseada⁸.

Estiramiento del tejido

En todas las técnicas básicas de aplicación de VNM, el tejido a tratar se colocará en una posición de estiramiento (no es un estiramiento muscular sino del tejido). Sumado a la tensión de la tira, se generará unos pliegues llamados “circunvoluciones” que elevarán la piel y tejido celular subcutáneo⁷.

Tensión

En función de la técnica y objetivo se aplicarán diferentes tensiones que serán de vital importancia para el éxito del tratamiento.

- Técnica sin estiramiento: se realiza estirando el tejido o músculo afectado previamente a la aplicación de las tiras, pero no se ejerce tensión o estiramiento añadido sobre las tiras (recordemos que las tiras ya vienen con un estado de “pretensión” que oscila entre el 10 y el 15 %.

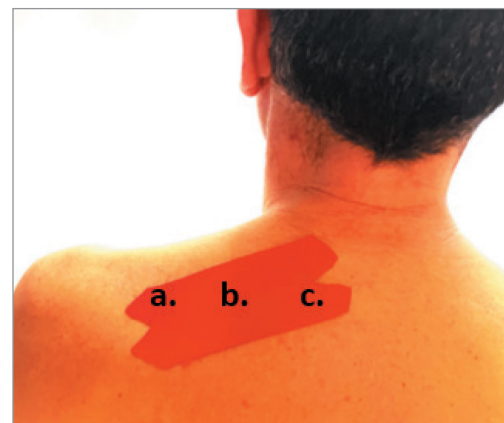

Figura 1. Partes del VNM.

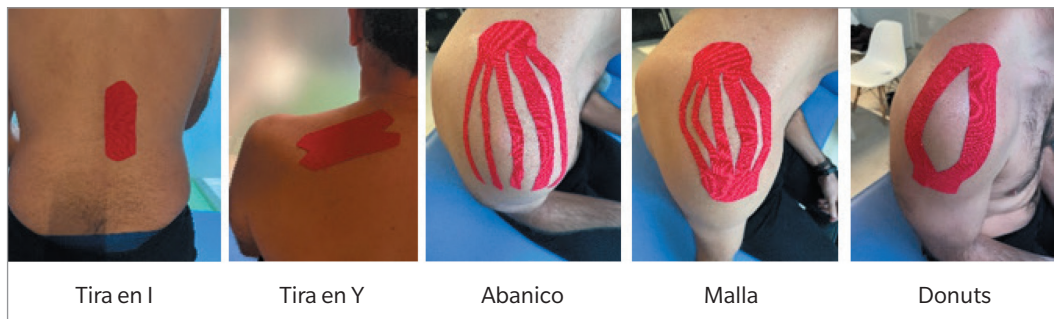

Figura 2. Tipos de Tira de VNM.

Tabla I. Principios de aplicación del VNM “Fuente propia”.			
Partes	Estiramiento	Dirección	Tipos
Base	Sin estiramiento	De origen a inserción	“Y”
Colas			“I”
Zona activa	Con estiramiento: Técnica muscular: 15-25 % Técnica linfática: 0-15 % Técnica de ligamento: 75-100 % Técnica de tendón: 50-75 % Técnica de corrección mecánica: 50-75 % Técnica de liberación de espacio: 25-50 % Técnica fascial: 25-50 %	De inserción a origen	“X” “Abanico o pulpo” “Donut”

- Técnica con estiramiento: si se trabaja sobre articulaciones o ligamentos, se debe ejercer tensión o estiramiento adicional sobre las tiras antes de su aplicación sobre la piel. El estiramiento o tensión recomendada para cada técnica es⁷:
 - Técnica muscular: 15-25 %.
 - Técnica linfática: 0-15 %.
 - Técnica de ligamento: 75-100 %.
 - Técnica de tendón: 50-75 %.
 - Técnica de corrección mecánica: 50-75 %.
 - Técnica de liberación de espacio: 25-50 %.
 - Técnica fascial: 25-50 %.

Cuando solamente se coloque una tira, la tensión a la que deberá ir es la máxima que aparece en el intervalo anterior. Si coinciden dos o más tiras, se disminuirá la tensión, ya que la resultante aumentará de forma proporcional a la tensión de cada tira⁷.

Tipos de tiras- finalidades (Figura 2)

Por último, también es importante conocer los tipos de tiras. Se pueden configurar en diferentes formas con distintas finalidades:

- Las tiras en “Y” se aplican alrededor del vientre muscular para reducir/mejorar la contracción muscular. Se utiliza en lesiones crónicas⁶⁻⁸. El vendaje se coloca con el tejido en estiramiento⁷.
- Las tiras en “I” se aplican sobre el vientre muscular directamente sobre el área de dolor. Se utiliza para lesiones agudas⁶⁻⁸. Sigue los mismos principios de colocación que las tiras en “Y”⁷. Podemos aplicar en forma de “estrella” tiras en “I” para liberar y aumentar más el espacio.

- Las tiras en “X” se aplican en zonas que puedan presentar sensibilidad, sudoración o roce, como el hueco poplíteo. La tira se estira en su zona media y será la zona que se aplique sobre el vientre muscular⁶⁻⁸.
- Las tiras en “Abanico” o “Pulpo” se aplican para drenar zonas con extravasación de líquidos, edema o hematoma. Se recortan varias colas, teniendo en cuenta que una anchura inferior a 1 cm suele despegarse, por lo que para una tira de anchura de 5 cm, 5 cols sería lo correcto⁷. Se utiliza en el drenaje linfático^{6,7}.
- Las tiras en “Malla”, “En Telaraña” o “Red” se usan para técnica de corrección de espacio. Se utiliza en afecciones articulares. Se recortan varias colas, pero en este caso en la parte central, teniendo en cuenta que una anchura inferior a un 1 cm suele despegarse, por lo que para una tira de anchura de 5 cm, 5 colas sería lo correcto. Como su finalidad es la disminución del dolor y la ampliación de espacio, se aplican las bases sin tensión y la zona activa con la articulación el máximo estiramiento que permita el dolor con una tensión de 0-15 %⁷.
- Las tiras en “Donut” se utilizan para tratar edemas de pequeño tamaño o que se sitúan en una localización concreta⁶⁻⁸. Se aplica una tensión de 25-50 %, con o sin cola⁷.

En la Tabla I se hace un resumen de lo explicado anteriormente, a modo de aclaración.

Descripción de nuevas técnicas de VNM

En este punto, se procederá a profundizar en las nuevas técnicas de VNM que se utilizan en la actualidad, que mediante la combina-

ción de una o varias técnicas se definirá el tipo de VNM necesario para cada patología podológica. En este caso síndrome de predislocación (SPD), neuroma de Morton, metatarsalgia, hallux valgus, fascitis plantar, dedo en garra y esguince de tobillo.

Síndrome de predislocación (articulaciones metatarsofalángicas menores)

El VNM podría ser una buena técnica para mejorar el SDP de las articulaciones metatarsofalángicas. Existe poca bibliografía al respecto y el objetivo que se pretende conseguir es la correcta posición de la articulación y la reducción del dolor⁷⁻⁹.

- Se realizan tres técnicas con un total de 6 tiras de VNM (Figura 3):
- Técnica de corrección mecánica (3A) con la finalidad de reducir la deformidad de subluxación, llevando la articulación a su posición anatómica. Se utilizan dos tiras de 2,5 cm de ancho, que se obtienen al cortar por la mitad una tira de 5 cm de ancho. La longitud de las tiras equivaldrá a la distancia que hay desde la cabeza del metatarsiano afecto hasta el dedo midiéndolo desde la zona plantar. Se realizará la técnica en "Y"^{6,7} con tensión en las colas de 50-75 % desde la cabeza metatarsal a las falanges, intentando corregir esta y llevándola a su posición anatómica, corrigiendo la deformidad.
 - Técnica de liberación de espacio (3B) con la finalidad de aumentar el espacio en la zona de dolor y edema dorsal para así reducirlos. Se utilizan dos tiras de 5 cm cuya longitud, equivale a un poco menos de la anchura del dorso del pie que se cruzarán en forma de X en la zona dorsal superior a las cabezas meta-

tarsales. Con una tensión de 25-30 % en el centro de la tira, ya que se superponen entre sí y la tensión se duplica. El centro de unión de las tiras coincidirá con la zona de dolor y del edema. Las bases se aplican sin tensión. Se coloca una tercera tira plantar del mismo tamaño como sujeción.

- Corrección funcional (3C): la deformidad de hallux valgus es una de las causas de aparición de SDP^{10,11}, por lo que esta técnica ayudará a controlar la deformidad en el plano transversal. Se utiliza una tira de 5 cm de ancho cuya longitud equivale a la distancia entre la cara postero-interna del calcáneo y la base de la primera falange del primer dedo. Se utilizará la técnica en "I" aplicándose de origen a inserción para favorecer la contracción muscular del aductor del primer dedo⁷.

Neuroma de Morton (Figura 4)

En un principio, y de forma opcional, se puede aplicar una técnica de liberación de espacio con tiras superpuestas en forma de estrella en el punto de máximo dolor (4A), serán 4 tiras de 3-4 cm de largo y la mitad de una tira normal de ancho.

Además, se aplicará otra técnica de liberación de espacio con la finalidad de aumentar el espacio en la zona de dolor y edema para así reducirlos, en la zona metatarsal (4B). Se utilizan dos tiras (4B) de 5 cm cuya longitud equivaldrá a un poco menos de la anchura del dorso del pie. Se aplicarán las tiras a nivel del dorso, por encima de las cabezas metatarsales a una tensión de 25-30 % en el centro de la tira, ya que se superponen entre sí, y formarán una "X". El centro de la tira coincidirá con la zona de dolor y del edema. Las bases se aplican sin tensión. Se coloca otra tira plantar como sujeción (4C) y que se coloca en la planta en flexión plantar¹².

Metatarsalgia

Se puede hacer una técnica en forma de abrazadera, con liberación de espacio como se hacía en el neuroma (4B, 4C) o realizar una técnica muscular en I (Figura 5) desde el dorso del pie hasta el talón, dejando espacio para los dedos, sin realizar tensión y con dorsiflexión de los dedos y ligera tensión hasta talón, salvo anclaje¹².

Hallux valgus (Figura 6)

Como se ha tratado anteriormente se realizará una técnica de corrección funcional con el fin de llevar la articulación a su posi-

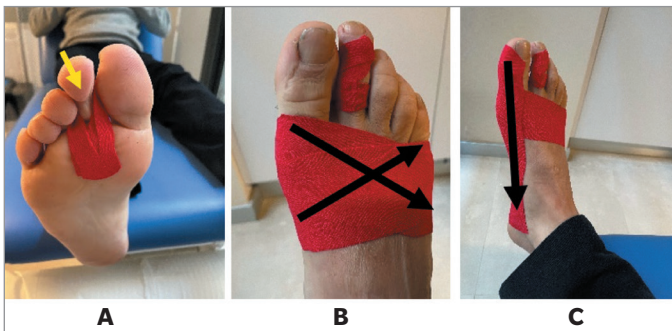


Figura 3. VNM en el SPD.

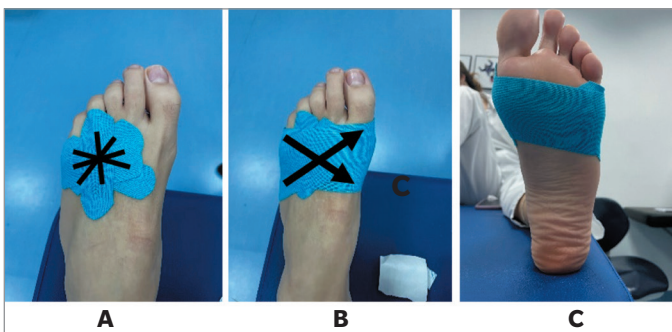


Figura 4. Neuroma de Morton.

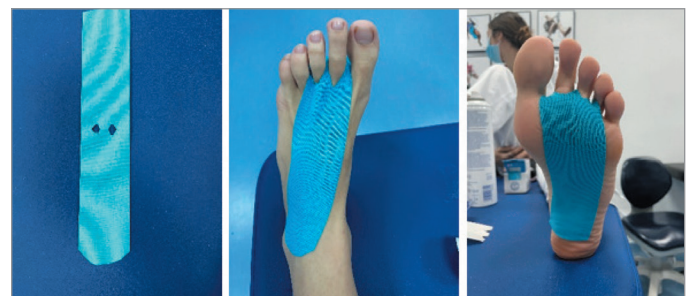

Figura 5. VNM en metatarsalgia.

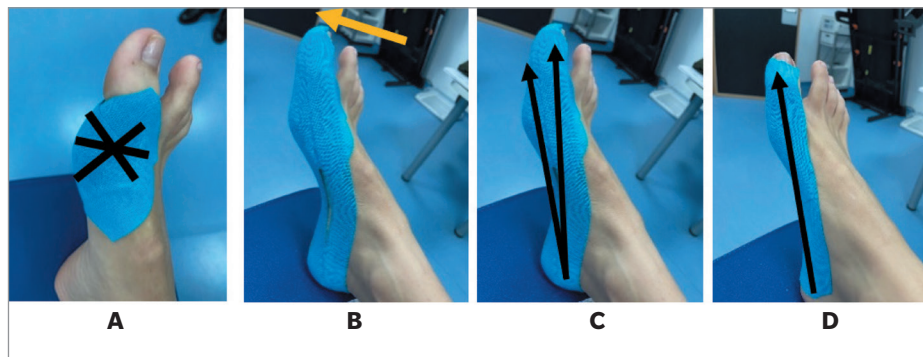


Figura 6. Hallux valgus.

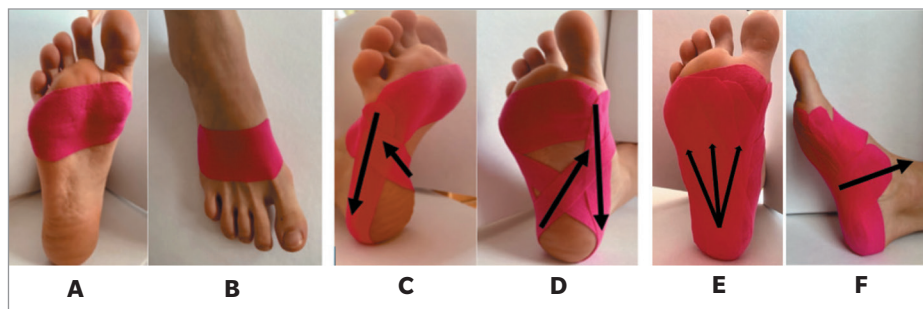


Figura 7. VNM en fascitis plantar.

ción anatómica. Lo primero es corregir la deformidad, por lo que se llevará activamente el hallux (o en su defecto pasivamente) a la posición de corrección (6B) y a continuación se colocará la tira del VNM desde inframaleolar (zona ápex calcáneo) hasta hallux; se puede colocar la tira en “Y” (6C) o en “I” (6D). En muchas ocasiones, se cierra el vendaje abrazando la zona metatarsal, si existe mucho dolor, con el fin de liberar espacio. Además, si existe dolor, se puede poner un vendaje en estrella (6A) sobre la zona del bunion para aumentar espacio y reducir más si cabe el dolor⁷, dicho VNM se dividirá de 3 a 6 tiras en estrella, en función de lo grande que sea el pie, al igual que se hacía en la técnica de estrella del neuroma de Morton (4A).

Fascitis plantar (Figura 7)

Existen muchos estudios sobre el VNM en fascitis plantar. En este trabajo, y tras realizar una revisión bibliográfica del mismo^{7,13-16}, se describe la siguiente técnica:

Tiras de anclaje: se coloca una tira en la zona de las cabezas metatarsales (7A) y otra en el dorso del pie formando un círculo con la anterior tira a tensión 50 % (7B).

Se realiza técnica de liberación de espacio mediante un 8 sobre la planta del pie. La tira de VNM debe ser la mitad de una tira normal (2,5 cm) y se debe empezar desde el lateral del quinto metatarsiano, rodeando el talón y volviendo a la zona lateral del quinto metatarsiano (donde se aplica ligera tensión de 25-30 %) (7C), formando una X en la planta. Se repite el paso anterior, pero empezando por el primer metatarsiano y acabando en el primer metatarsiano (7D). Este paso

en muchas ocasiones se obvia y se hace más énfasis en el siguiente paso, que se explica a continuación. Se colocan 3 tiras activas desde el centro del talón (cuarto cuadrante supero-interno) donde se encuentra la inserción de la fascia hacia el origen a nivel de los metatarsianos formando un abanico (7E). La tensión es del 60 %, con el objetivo de corregir y liberar. El pie y dedos se colocan en flexión dorsal durante su aplicación.

Se coloca una tira (o también ampliar a dos o tres en función del dolor y siempre que no se realice el paso 2) desde el punto de dolor principal, es decir, en la inserción, en sentido al borde medial del pie, la tensión debe ser 80-90 %, con el fin de descargar la inserción de la fascia (7F). Se coloca una tira a nivel de las cabezas metatarsales como cierre a tensión 0 %.

Dedo en garra (Figura 8)

Existen pocos trabajos que hablen de la efectividad del VNM para esta patología¹. Aunque se quiere poner de manifiesto porque es una opción a tener en cuenta en un corto espacio de tiempo. Se puede realizar para evitar el posicionamiento de un dedo o para más de un dedo, en función del objetivo se colocará una tira del tamaño del dedo o la tira de VNM entera.

Se coloca la base distal con el segmento en posición anatómica (8A) y se lleva activamente (o en su defecto pasivamente) a la posición que se quiera corregir: la articulación interfalángica distal en extensión (se colocará en la zona más distal o proximal del dedo en función del tipo de corrección). Una vez en esa posición colocaremos las tiras de corrección postural, a una tensión que oscilará entre el 25 y el 75 %.

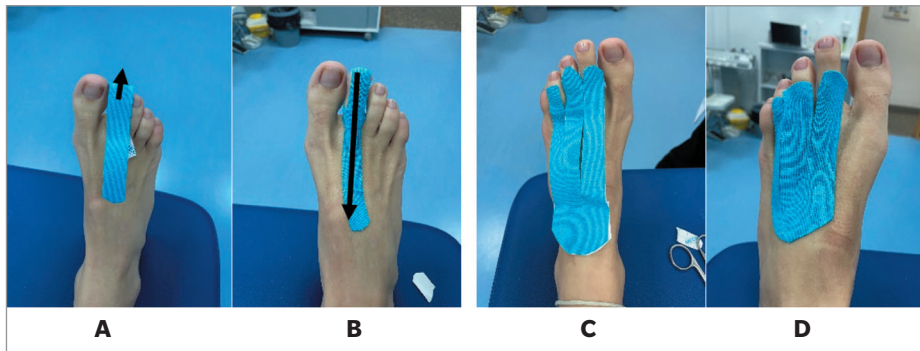


Figura 8. Dedo/s en garra.

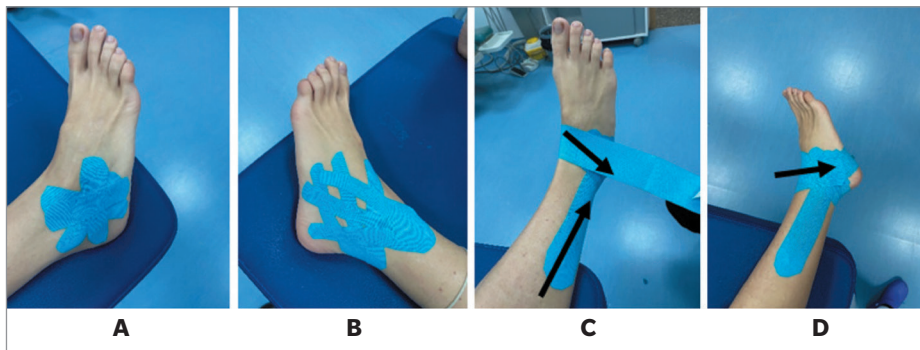


Figura 9. Esguince de tobillo.

La tensión variará en función del nivel de estructuración y así las tiras de VNM asistirán en la recolocación postural del paciente en el sentido deseado¹, las tira/s llegarán al dorso, la longitud en función de la corrección.

Esguince de tobillo (Figura 9)

Se realizan hasta 3 tipos de vendaje.

Podemos utilizar la técnica en estrella (9A) con la finalidad de aumentar/liberar el espacio y disminuir el dolor en el lugar de máximo dolor, por ejemplo, el seno del tarso en esguinces de ligamento colateral externo, la articulación estará en estiramiento a la hora de aplicar el VNM.

Podemos realizar la técnica linfática (9B) cuando exista mucha extravasación de líquidos y edema, la articulación estará en estiramiento a la hora de aplicar el VNM.

Una tercera tira para la estimulación de los mecanorreceptores de la zona lesionada, proporcionando información propioceptiva que hará que el cuerpo genere acciones correctoras (tanto estáticas o posturales como dinámicas), mejorando la propiocepción de la zona de lesión¹. Empezando desde borde lateral peroné, un tercio superior, bajando por inframaleolar abrazando el talón con una tensión será del (75-100 %) al pasar por la zona del ligamento afectado (9C), buscando también la corrección de la articulación y del 25-35 % mientras rodeamos la articulación lesionada, que se encontrará en posición anatómica, acabando con ligera tensión en la zona del esguince (9D).

Discusión

El VNM es una técnica en auge, con buenos resultados y con evidencia científica demostrada, como por ejemplo en la patología del hombro doloroso o la lesión muscular^{17,18}. En el ámbito de la podología también debe ser una herramienta más a tener en cuenta, aunque a día de hoy se ha estudiado menos. Es por ello que con este trabajo se pone de manifiesto nuevas herramientas de VNM ya estudiadas y con evidencia demostrada, así como otras con menor evidencia, pero con resultados satisfactorios bajo nuestra experiencia desde el punto de vista práctico.

Una de las patologías más estudiadas y tratadas con VNM es la fascitis plantar. En este trabajo se explica la técnica de VNM para favorecer la mejora de la patología. En la mayoría de los estudios revisados se concluye que existe una mejora en la sintomatología de la fascitis plantar mediante el VNM: bien combinado con otras terapias o bien como tratamiento único comparado con placebo. Gonnade y cols.⁵, asocia el VNM a la fonoforesis y nos evidencia la efectividad de VNM en el corto plazo *versus* el plasma rico en plaquetas, cuyos resultados son más efectivos a largo plazo. Sánchez¹⁹ compara el VNM con un placebo y llega a la conclusión de su eficacia, aunque con matices. Tsai y cols.¹⁴, en 2010, realizaron un estudio con 52 pacientes divididos en: casos que llevaban un tratamiento de fisioterapia y VNM para la fascitis plantar *versus* controles que solo llevaban fisioterapia; mejoraron en mayor proporción los que, además del tratamiento fisioterápico, se les aplicó el VNM. Veena y cols.²⁰ en 2018, realizaron un estudio a 20 pacientes divididos en casos-contróles, con una mejora

significativa de los pacientes que llevaban VNM en fascitis plantar versus control.

En pacientes con inestabilidad de tobillo o esguince crónico, el VNM se ha demostrado efectivo, mejorando dicha inestabilidad, así como la propiocepción o el equilibrio²¹⁻²³. En pacientes con hallux valgus se utiliza la técnica descrita en esta nota clínica y, aunque existen menos estudios que lo avalan, estos demuestran que su uso mejora el dolor y alineación y su efecto se demuestra en el corto plazo^{24,25}. Martínez, en 2011¹², hace una recopilación de la utilización del VNM en metatarsalgia y neuroma de Morton. Dueñas y cols.⁷ nos describen técnicas que nos han servido para el desarrollo de esta nota clínica, junto con nuestra experiencia clínica para patologías como SP o dedo en garra.

Desde la práctica clínica y también desde la evidencia científica, el VNM se utiliza como tratamiento conservador, coincidiendo en la mayoría de estudios en que a pesar de no ser un tratamiento definitivo, ayuda a mejorar los síntomas^{4,26} y se debe considerar como una herramienta más en la mejora del dolor, propiocepción, equilibrio y alineación y se debe tener en cuenta sobre todo en el corto espacio de tiempo, incluso suponiendo un suplemento en la utilización de, por ejemplo, tratamiento farmacológico.

Conclusión

El VNM puede ser efectivo en el tratamiento de la patología del pie. En la mayoría de los estudios se produce una mejora significativa en la sintomatología como tratamiento a corto plazo. Es por ello que sería necesaria su combinación con otros tratamientos coadyuvantes y sería importantísima mayor investigación que valorase sus efectos en el largo plazo y estudios posteriores con trabajos de mayor calidad para tener una evidencia más clara. Mediante este trabajo se pretende dotar al podólogo de otra herramienta exponiendo las técnicas de VNM más utilizadas en la patología del pie. Con esta nota clínica se quiere visualizar el uso del VNM en la patología del pie para su utilización en la práctica clínica y poder realizar estudios con base científica que así lo pongan de manifiesto.

Conflictos de intereses

Los autores declaran no tener ningún conflicto de intereses relevante con la realización del presente estudio.

Financiación

Ninguna.

Bibliografía

- Macián C, Dueñas L, Carbonell L, Julià M. Nuevas técnicas terapéuticas del vendaje neuromuscular. *Rev Esp Podol.* 2011;22(2):66-72.
- Küçükçakır N, Altan L, Korkmaz N. Effects of Pilates exercises on pain, functional status and quality of life in women with postmenopausal osteoporosis. *J Bodyw Mov Ther.* 2013;17(2):204-11. DOI: 10.1016/j.jbmt.2012.07.003.
- Halseth T, McChesney JW, DeBeliso M, Vaughn R, Lien J. The Effects of KinesioTM Taping on Proprioception at the Ankle. *J Sports Sci Med.* 2004;3(1):1-7.
- Ordahan B, Türkoğlu G, Karahan AY, Akkurt HE. Extracorporeal Shockwave Therapy Versus Kinesiology Taping in the Management of Plantar Fasciitis: A Randomized Clinical Trial. *Arch Rheumatol.* 2017;32(3):227-33. DOI: 10.5606/ArchRheumatol.2017.6059.
- Gonnade N, Bajpayee A, Elhence A, Lokhande V, Mehta N, Mishra M, et al. Regenerative efficacy of therapeutic quality platelet-rich plasma injections versus phonophoresis with kinesiotaping for the treatment of chronic plantar fasciitis: A prospective randomized pilot study. *Asian J Transfus Sci.* 2018;12(2):105-11. DOI: 10.4103/ajts.AJTS_48_17.
- Selva F. Vendaje neuromuscular: manual de aplicaciones prácticas. Ibiza: Physi Rehab Kineterapy Eivissa SL; 2010.
- Dueñas L, Balasch i M, Espí GV. Técnicas y nuevas aplicaciones del vendaje neuromuscular. Vizcaya: Lettera publicaciones, S.L.; 2010.
- Espinosa E, Olivares A. El vendaje neuromuscular en patologías de la región anterior del pie (parte I). *Podoscopio.* 2016;70:1567-83.
- Vázquez FX, Verdaguer J, Lluch J, Genis S. El vendaje neuromuscular en podología. *Rev Esp Podol.* 2008;19(6):240-3.
- Doty JF, Coughlin MJ. Metatarsophalangeal Joint Instability of the Lesser Toes. *J Foot Ankle Surg.* 2014;53(4):44-5.
- Tornero MC, Padilla V, Moreno FJ, Sardón S, Méndez M, Orejana AM. Estudio retrospectivo de metatarsalgias por síndrome de predislocación y alteración de la parábola metatarsal. *Rev Esp Podol.* 2011;22(3):94-8.
- Martínez S. Taping en reumatología. *Semin la Fund Española Reumatol.* 2011;12(3):79-82. DOI: 10.1016/j.semreu.2011.06.001.
- Molero Jurado MM, Simón Márquez MM, Martos Martínez A, Barragán Martín AB, Pérez Fuentes MC. Intervención e investigación en contextos clínicos y de la salud: nuevas perspectivas en la actuación. Almería: Asociación Universitaria de Educación y Psicología; 2021. p. 169-76.
- Tsai CT, Chang WD, Lee JP. Effects of Short-term Treatment with Kinesiotaping for Plantar Fasciitis. 2010;18:71-80.
- Podolsky R, Kalichman L. Taping for plantar fasciitis. *J Back Musculoskelet Rehabil.* 2015;28(1):1-6. DOI: 10.3233/BMR-140485.
- Morris D, Jones D, Ryan H, Ryan CG. The clinical effects of Kinesio® Tex taping: A systematic review. *Physiother Theory Pract.* 2013;29(4):259-70. DOI: 10.3109/09593985.2012.731675.
- Thelen MD, Dauber JA, Stoneman PD. The clinical efficacy of kinesio tape for shoulder pain: a randomized, double-blinded, clinical trial. *J Orthop Sports Phys Ther.* 2008;38(7):389-95. DOI: 10.2519/jospt.2008.2791.
- Slupik A, Dwornik M, Białoszewski D ZE. Effect of Kinesio Taping on bioelectrical activity of vastus medialis muscle. Preliminary report. *Ortop Traumatol Rehab.* 2007;9(6):644-51.
- Sánchez R, Martínez A, Gómez B, Fraile a PA. Fascitis Plantar. Tratamiento ortopedológico. *Fisioterapia.* 2007;29(2):106-12. DOI: 10.1016/S0211-5638(07)74421-8.
- Veena S, Sudhakar S, Padmanabhan K, Mohan G, Senthil N, Vijayakumar M, et al. Effectiveness of Kinesio Taping on Balance and Functional Performance in Subjects with Plantar Fasciitis. *Res J Pharm Technol.* 2018;11(10):4671-4. DOI: 10.5958/0974-360X.2018.00854.5.
- Kim MK, Shin YJ. Immediate Effects of Ankle Balance Taping with Kinesiology Tape for Amateur Soccer Players with Lateral Ankle Sprain: A Randomized Cross-Over Design. *Med Sci Monit.* 2017;23:5534-41. DOI: 10.12659/MSM.905385.
- Yen SC, Folmar E, Friend KA, Wang YC, Chui KK. Effects of kinesiotaping and athletic taping on ankle kinematics during walking in individuals with chronic ankle instability: A pilot study. *Gait Posture.* 2018;66:118-23. DOI: 10.1016/j.gaitpost.2018.08.034.
- Alawna M, Mohamed AA. Short-term and long-term effects of ankle joint taping and bandaging on balance, proprioception and vertical jump among volleyball players with chronic ankle instability. *Phys Ther Sport.* 2020;46:145-54. DOI: 10.1016/j.ptsp.2020.08.015.
- Karabıcak GO, Bek N, Tiftkci U. Short-Term Effects of Kinesiotaping on Pain and Joint Alignment in Conservative Treatment of Hallux Valgus. *J Manipulative Physiol Ther.* 2015;38(8):564-71. DOI: 10.1016/j.jmpt.2015.09.001.
- Złobiński T, Stolecka-Warzecha A, Hartman-Petrycka M, Błońska-Fajfrowska B. The short-term effectiveness of Kinesiology Taping on foot biomechanics in patients with hallux valgus. *J Back Musculoskelet Rehabil.* 2021;34(4):715-21. DOI: 10.3233/BMR-200231.
- Aydođdu O, Sari Z, Aras Z, Yurdalan US. AB1239-HPR The Effects of Kinesiology Taping and Extracorporeal Shock Wave Therapy (ESWT) on Functional Outcomes in Patients with Plantar Fasciitis – a Randomized Trial. *Ann Rheum Dis.* 2015;74(Suppl 2):1349. DOI: 10.1136/annrheumdis-2015-eular.5705.