

## Сравнительный анализ показателей деформации миокарда левого желудочка больных хронической сердечной недостаточностью ишемического и неишемического генеза

Илов Н. Н.<sup>1,2</sup>, Стомпель Д. Р.<sup>1,2</sup>, Бойцов С. А.<sup>3</sup>, Пальникова О. В.<sup>2</sup>, Нечепуренко А. А.<sup>2</sup>

**Цель.** Провести сравнительный анализ деформационных показателей миокарда левого желудочка (ЛЖ), определяемых методом двухмерного стрейна, у больных хронической сердечной недостаточности (ХСН) с фракцией выброса (ФВ) ЛЖ  $\leq 35\%$  в зависимости от причины ХСН.

**Материал и методы.** В исследование было включено 133 больных ХСН NYHA 3-4 функционального класса с ФВ ЛЖ  $\leq 35\%$ , принимающих оптимальную медикаментозную терапию. Исходя из причины ХСН, были сформированы 2 группы больных ишемической кардиомиопатией (ИКМП),  $n=70$ , и неишемической кардиомиопатией (НКМП),  $n=63$ , которым проводилась speckle-tracking эхокардиография.

**Результаты.** У всех пациентов, включенных в исследование, были выявлены значительные сдвиги параметров продольной деформации в большинстве сегментов миокарда, максимально выраженные в базальных и средних отделах ЛЖ. При сравнительном анализе значений максимального систолического продольного стрейна худшие деформационные характеристики у больных ИКМП были выявлены в апикальных ( $p=0,008$ ), а у пациентов с НКМП — в базальных сегментах ЛЖ ( $p=0,046$ ). Изучаемые группы имели сопоставимые значения показателей глобального продольного и циркулярного стрейна ЛЖ ( $p=0,26$ ;  $p=0,67$ ; соответственно).

**Заключение.** Группы больных ХСН ишемического и неишемического генеза, несмотря на сопоставимые значения ФВ ЛЖ, различаются по характеру распределения снижения локальной продольной деформации отдельных сегментов ЛЖ. Худшие деформационные характеристики у больных ИКМП выявляются в апикальных сегментах, а у пациентов с НКМП — в базальных сегментах ЛЖ.

**Ключевые слова:** хроническая сердечная недостаточность, деформация миокарда, левый желудочек.

**Отношения и деятельность:** нет.

<sup>1</sup>ФГБОУ ВО Астраханский ГМУ Минздрава России, Астрахань; <sup>2</sup>ФГБУ Федеральный центр сердечно-сосудистой хирургии Минздрава России, Астрахань; <sup>3</sup>ФГБУ Национальный медицинский исследовательский центр кардиологии им. акад. Е. И. Чазова Минздрава России, Москва, Россия.

Илов Н. Н.\* — к.м.н., доцент кафедры сердечно-сосудистой хирургии, врач-сердечно-сосудистый хирург отделения хирургического лечения сложных нарушений ритма сердца и электрокардиостимуляции, ORCID: 0000-0003-1294-9646, Стомпель Д. Р. — зав. отделением функциональной диагностики, ORCID: 0000-0002-2400-8045, Бойцов С. А. — академик РАН, профессор, д.м.н., генеральный директор, ORCID: 0000-0001-6998-8406, Пальникова О. В. — врач-кардиолог отделения хирургического лечения сложных нарушений ритма сердца и электрокардиостимуляции, ORCID: 0000-0002-4476-5174, Нечепуренко А. А. — к.м.н., зав. отделением хирургического лечения сложных нарушений ритма сердца и электрокардиостимуляции, ORCID: 0000-0001-5722-9883.

\*Автор, ответственный за переписку (Corresponding author):  
nikolay.ilov@gmail.com

ИКМП — ишемическая кардиомиопатия, ЛЖ — левый желудочек, НКМП — неишемическая кардиомиопатия, ФВ — фракция выброса, ХСН — хроническая сердечная недостаточность, ХСНнФВ — хроническая сердечная недостаточность со сниженной фракцией выброса левого желудочка, ЭхоКГ — эхокардиография, COVID-19 — новая коронавирусная инфекция.

Рукопись получена 30.05.2022  
Рецензия получена 25.07.2022  
Принята к публикации 18.09.2022



**Для цитирования:** Илов Н. Н., Стомпель Д. Р., Бойцов С. А., Пальникова О. В., Нечепуренко А. А. Сравнительный анализ показателей деформации миокарда левого желудочка больных хронической сердечной недостаточностью ишемического и неишемического генеза. *Российский кардиологический журнал*. 2022;27(12):5085. doi:10.15829/1560-4071-2022-5085. EDN PNHJTE

## Comparative analysis of left ventricular strain parameters in patients with heart failure of ischemic and non-ischemic genesis

Ilov N. N.<sup>1,2</sup>, Stoppel D. R.<sup>1,2</sup>, Boytsov S. A.<sup>3</sup>, Palnikova O. V.<sup>2</sup>, Nечepurenko A. A.<sup>2</sup>

**Aim.** To carry out a comparative analysis of left ventricular (LV) strain parameters, determined by the two-dimensional strain imaging in patients with heart failure (HF) with LV ejection fraction (EF)  $\leq 35\%$ , depending on the origin of HF.

**Material and methods.** The study included 133 patients with NYHA class 3-4 HF with LVEF  $\leq 35\%$ , taking optimal therapy. Based on the HF origin, 2 following groups of patients were formed: ischemic cardiomyopathy (ICM) ( $n=70$ ), non-ischemic cardiomyopathy (NICM) ( $n=63$ ). All patients underwent speckle-tracking echocardiography.

**Results.** All patients included in the study showed significant alterations in longitudinal strain parameters in most myocardial segments, most pronounced in the basal and middle parts of the LV. Comparative analysis of the peak systolic longitudinal strain showed the worst characteristics in patients with ICM were found in the apical segments ( $p=0,008$ ), and in patients with NICM, in the basal segments of the LV ( $p=0,046$ ). The studied groups had comparable LV global longitudinal and circumferential strain ( $p=0,26$ ;  $p=0,67$ ; respectively).

**Conclusion.** Groups of patients with HF of ischemic and non-ischemic origin, despite comparable LVEF values, differ in the distribution of the decrease in local

longitudinal strain of LV segments. The worst strain characteristics in patients with ICM and NICM are detected in LV apical and basal segments, respectively.

**Keywords:** heart failure, myocardial strain, left ventricle.

**Relationships and Activities:** none.

<sup>1</sup>Astrakhan State Medical University, Astrakhan; <sup>2</sup>Federal Center for Cardiovascular Surgery, Astrakhan; <sup>3</sup>E. I. Chazov National Medical Research Center of Cardiology, Moscow, Russia.

Ilov N. N.\* ORCID: 0000-0003-1294-9646, Stoppel D. R. ORCID: 0000-0002-2400-8045, Boytsov S. A. ORCID: 0000-0001-6998-8406, Palnikova O. V. ORCID: 0000-0002-4476-5174, Nечepurenko A. A. ORCID: 0000-0001-5722-9883.

\*Corresponding author:  
nikolay.ilov@gmail.com

Received: 30.05.2022 Revision Received: 25.07.2022 Accepted: 18.09.2022

heart failure of ischemic and non-ischemic genesis. *Russian Journal of Cardiology*. 2022;27(12):5085. doi:10.15829/1560-4071-2022-5085. EDN PHHJTE

For citation: Ilov N. N., Stompel D. R., Boytsov S. A., Palnikova O. V., Nechepurenko A. A. Comparative analysis of left ventricular strain parameters in patients with

## Ключевые моменты

- Группы больных хронической сердечной недостаточностью со сниженной фракцией выброса левого желудочка (ЛЖ) ишемического и неишемического генеза различаются по характеру распределения снижения локальной продольной деформации отдельных сегментов ЛЖ.
- По результатам speckle-tracking эхокардиографии у больных ишемической кардиомиопатией преобладает снижение деформационных характеристик миокарда апикальных сегментов. Для неишемической кардиомиопатии характерны выраженные нарушения деформации в базальных сегментах ЛЖ.

## Key messages

- Groups of patients with heart failure with reduced ejection fraction of ischemic and non-ischemic genesis differ in the distribution of the decrease in local longitudinal strain of LV segments.
- According to speckle-tracking echocardiography in patients with ischemic cardiomyopathy, a decrease in the myocardium strain of the apical segments prevails. Non-ischemic cardiomyopathy is characterized by pronounced strain decrease in the LV basal segments.

Распространенность синдрома хронической сердечной недостаточности (ХСН) неуклонно растёт. Согласно последним эпидемиологическим данным, ХСН страдает 1-2% всего взрослого населения развитых стран, а в возрасте старше 70 лет частота ХСН достигает >10% [1]. По оценкам экспертов около половины этой когорты составляют больные ХСН со сниженной фракцией выброса (ФВ) (ХСНнФВ) левого желудочка (ЛЖ).

Согласно действующим рекомендациям Европейского общества кардиологов, установление причины ХСН является первым шагом, имеющим решающее значение для планирования обоснованной терапии [1, 2]. В ряде исследований было отмечено, что больные ишемической кардиомиопатией (ИКМП) — ХСН ишемического генеза чаще повторно обращаются за стационарной помощью, имеют более высокий риск внезапной сердечной смерти [3] и общую летальность [4], что может объясняться различиями в структурно-функциональном состоянии миокарда сердца и, в частности, ЛЖ. Имеющиеся работы, опирающиеся на результаты трансторакальной эхокардиографии (ЭхоКГ), свидетельствуют о значительном расширении камер сердца и тотальном ухудшении сократимости ЛЖ, характерных для всей когорты больных ХСНнФВ [2]. Имеющаяся ультразвуковая методика speckle-tracking ЭхоКГ позволяет провести комплексную оценку сократимости желудочков, исследуя утолщение стенок в радиальном направлении и укорочение в продольном и циркулярном направлении. Работы, посвященные изуче-

нию показателей деформации продольных и циркулярных волокон миокарда ЛЖ у больных ХСНнФВ, немногочисленны, что в сочетании с потенциальной возможностью получить дополнительную диагностическую информацию для разработки индивидуального подхода к ведению больных ХСНнФВ [5] может указывать на актуальность данного оригинального исследования.

Целью настоящего исследования стало проведение сравнительного анализа показателей деформации продольных и циркулярных волокон миокарда ЛЖ у больных ХСНнФВ с ФВ ЛЖ  $\leq 35\%$  в зависимости от происхождения ХСН.

## Материал и методы

**Отбор больных.** Данное исследование было выполнено в соответствии со стандартами надлежащей клинической практики (Good Clinical Practice) и принципами Хельсинкской декларации. Дизайн исследования был одобрен локальным этическим комитетом ФГБОУ ВО Астраханского ГМУ Минздрава России (Протокол № 3 заседания ЛЭК от 30.12.2021г).

Набор больных проводился в период с 2018 по 2021гг. В исследование включались больные ХСН NYHA 3-4 функционального класса с ФВ ЛЖ  $\leq 35\%$  на фоне оптимальной медикаментозной терапии в течение, как минимум, трех последних месяцев, которым планировалось проведение имплантации кардиовертера-дефибриллятора с целью первичной профилактики внезапной сердечной смерти.

Из исследования исключались пациенты с гипертрофической кардиомиопатией, аритмогенной дисплазией правого желудочка, клапанной болезнью сердца и верифицированными наследственными

Таблица 1

Клинико-демографическая характеристика пациентов, включенных в исследование

Клинический показатель	Все больные (n=133)	Больные ИКМП (n=70)	Больные НКМП (n=63)	P <sub>3-4</sub>
1	2	3	4	5
Возраст, лет	55 (50; 61)	59 (55; 64)	53 (49; 57)	0,01
Мужской пол, n (%)	78 (59)	41 (58)	37 (59)	0,18
ПИКС, n (%)	55 (41)	55 (79)	0	0,0001
АГ, n (%)	54 (41)	33 (47)	21 (34)	0,0001
Сахарный диабет, n (%)	15 (11)	8 (12)	7 (11)	0,22
Ожирение, n (%)	36 (27)	20 (28)	16 (26)	0,39
Мозговой инсульт, n (%)	6 (5)	2 (3)	4 (7)	0,21
ХБП, n (%)	48 (36)	25 (35)	23 (36)	0,1
Анемия, n (%)	6 (5)	2 (3)	4 (7)	0,18
ФП (пароксизмальная/персистирующая форма), n (%)	25 (19)	14 (20)	11 (18)	0,21
ФП (постоянная форма), n (%)	5 (4)	3 (4)	2 (3)	0,39
ФВ ЛЖ Simpson, %	29 (25; 33)	30 (25; 34)	29 (25; 33)	0,40
<b>Получаемая медикаментозная терапия</b>				
β-адреноблокаторы, n (%)	133 (100)	70 (100)	63 (100)	0,99
иАПФ/АРА II, n (%)	90 (68)	48 (69)	42 (67)	0,87
АРНИ, n (%)	43 (32)	22 (31)	21 (33)	0,82
Антагонисты минералокортикоидов, n (%)	119 (89)	62 (88)	57 (90)	0,15
Петлевые диуретики, n (%)	129 (97)	67 (96)	62 (98)	0,89
Соталол, n (%)	21 (16)	8 (12)	13 (20)	0,19
Амлодипин, n (%)	43 (32)	25 (35)	18 (29)	0,15
Реваскуляризация в анамнезе, n (%)	67 (50)	67 (96)	0	0,0001

**Примечание:** данные представлены в виде Me (Q1; Q3), если не указано иное.

**Сокращения:** АГ — артериальная гипертензия, АРА II — антагонисты к рецепторы ангиотензина II, АРНИ — ангиотензиновых рецепторов и неприлизина ингибиторы, иАПФ — ингибиторы ангиотензинпревращающего фермента, ИКМП — ишемическая кардиомиопатия, НКМП — неишемическая кардиомиопатия, ПИКС — постинфарктный кардиосклероз, ФВ ЛЖ — фракция выброса левого желудочка, ФП — фибрилляция предсердий, ХБП — хроническая болезнь почек.

каналопатиями. Критерием исключения также являлось наличие показаний к кардиохирургическому вмешательству (реваскуляризации, коррекции клапанной недостаточности), наличие выраженных нарушений ритма сердца, манифестирующих в период госпитализации.

После проверки на соответствие критериям включения/исключения в исследование было включено 133 больных. Ишемический генез ХСН устанавливался по клинико-анамнестическим данным и результатам ранее проведенной коронароангиографии. В случае наличия стенозирующего атеросклеротического поражения коронарных артерий пациента относили в группу ИКМП. В остальных случаях после исключения других заболеваний, которые могут приводить к ХСН, выставлялся диагноз "дилатационная кардиомиопатия", этих больных относили в группу неишемической кардиомиопатии (НКМП).

Включенные в исследование больные ИКМП были старше и чаще имели артериальную гипертензию (табл. 1).

**Анализ ЭхоКГ.** Всем пациентам двумя экспертами в условиях нормосистолии проводилась speckle-tracking ЭхоКГ на ультразвуковом аппарате экспер-

ного класса EPIQ 5 (Philips, Нидерланды). Обязательным условием было наличие синусового ритма во время проведения исследования. С целью определения фаз сердечного цикла использовалась синхронная запись с электрокардиограммой. При обследовании пациентов производилась запись на жесткий диск ультразвукового аппарата для последующего просмотра и кадрового анализа различных параметров работающего сердца больного в реальном масштабе и времени. Для анализа механики ЛЖ регистрировали кинопетли из 3 сердечных циклов при частоте кадров не <60 в сек из парастернальной позиции по короткой оси на уровне митрального клапана и верхушки. Затем проводилась оценка механики ЛЖ с помощью ультразвуковой технологии speckle-tracking imaging с использованием аналитической программы (EchoPAC, GE Healthcare, США). Двухмерные изображения ЛЖ, зарегистрированные из парастернальной позиции по короткой оси ЛЖ на уровне митрального клапана, папиллярных мышц и верхушки, автоматически "замораживались" в конце систолы, и проводилось оконтуривание границ эндокарда.

**Статистический анализ.** Материалы исследования были подвергнуты статистической обработке с ис-

Таблица 2

## Показатели регионарной продольной и глобальной продольной и циркулярной деформации миокарда (%)

Область ЛЖ	Референсные значения, М (SD) [6, 7]	У всех пациентов (n=133), Ме (Q1; Q3)	Больные ИКМП (n=70), Ме (Q1; Q3)	Больные НКМП (n=63), Ме (Q1; Q3)	P <sub>4-5</sub>
1	2	3	4	5	6
Передняя стенка	-16,8 (4,3)	-7,3 (-9,8; -4,9)	-8,9 (-7,0; -4,3)	-9,6 (-7,5; -4,7)	0,75
Нижняя стенка	-17,0 (4,0)	-6,5 (-8,9; -5,0)	-8,2 (-6,5; -4,1)	-10,7 (-7,0; -5,3)	0,55
Септальная стенка	-16,0 (4,1)	-6,3 (-8,7; -4,9)	-8,4 (-6,0; -4,2)	-9,0 (-7,6; -5,4)	0,31
Боковая стенка	-16,5 (4,1)	-7,1 (-9,1; -4,6)	-8,6 (-6,2; -4,0)	-10,2 (-7,4; -4,2)	0,37
<b>Базальные сегменты</b>					
Передний	-17,7 (4,1)	-5,5 (-9,5; -3,2)	-5,9 (-8,8; -3,7)	-4,7 (-7,5; -1,2)	0,041
Передне-септальный	-13,9 (4,5)	-8,0 (-10,1; -3,5)	-8,0 (-10,1; -3,7)	-7,5 (-10,5; -3,1)	0,67
Нижне-септальный	-14,6 (3,9)	-7,0 (-9,2; -4,3)	-5,5 (-9,0; -2,9)	-7,5 (-9,3; -6,0)	0,4
Нижний	-15,9 (3,9)	-7,1 (-10,7; -4,3)	-6,0 (-10,7; -3,7)	-7,2 (-11,0; -5,5)	0,63
Нижне-боковой	-17,0 (4,0)	-6,7 (-10,5; -3,6)	-7,9 (-12,4; -3,8)	-4,4 (-8,3; -3,1)	0,29
Передне-боковой	-19,2 (3,7)	-6,0 (-8,5; -4,2)	-6,4 (-8,4; -4,2)	-5,3 (-8,8; -3,6)	0,41
Все базальные сегменты	-16,2 (4,3)	-6,4 (-8,9; -4,5)	-7,1 (-8,9; -4,5)	-5,9 (-6,7; -3,8)	0,046
<b>Средние сегменты</b>					
Передний	-17,4 (3,6)	-6,1 (-9,2; -4,7)	-8,2 (-6,2; -4,5)	-12,5 (-5,8; -4,7)	0,45
Передне-септальный	-17,1 (3,5)	-4,8 (-7,6; -2,6)	-7,3 (-3,9; -2,2)	-8,2 (-5,2; -2,4)	0,43
Нижне-септальный	-17,9 (3,5)	-5,2 (-6,9; -4,0)	-6,6 (-5,0; -4,0)	-7,4 (-6,0; -3,7)	0,57
Нижний	-17,3 (3,7)	-5,2 (-7,6; -3,9)	-7,6 (-5,3; -3,4)	-9,2 (-5,1; -3,8)	0,98
Нижне-боковой	-17,0 (3,8)	-6,2 (-9,8; -4,4)	-10,0 (-6,9; -4,0)	-8,5 (-6,0; -4,7)	0,44
Передне-боковой	-16,4 (3,5)	-6,1 (-8,8; -4,7)	-8,5 (-6,3; -4,0)	-12,4 (-7,1; -4,5)	0,44
Все средние сегменты	-17,3 (3,6)	-6,2 (-7,6; -4,5)	-7,2 (-5,9; -4,1)	-7,9 (-6,4; -4,2)	0,68
<b>Апикальные сегменты</b>					
Передний	-14,3 (4,7)	-8,6 (-12,4; -5,1)	-10,1 (-6,8; -4,7)	-14,8 (-11,9; -6,4)	0,11
Передне-септальный	-16,1 (3,9)	-7,2 (-10,5; -4,7)	-9,3 (-6,8; -4,0)	-10,6 (-8,6; -5,7)	0,049
Нижне-септальный	-17,8 (3,9)	-7,4 (-10,7; -4,7)	-10,0 (-6,7; -3,7)	-14,0 (-8,8; -7,0)	0,01
Нижний	-17,6 (4,3)	-6,7 (-9,7; -4,5)	-8,4 (-5,6; -3,9)	-13,3 (-7,8; -5,2)	0,04
Нижне-боковой	-15,5 (4,3)	-8,2 (-11,5; -4,0)	-11,0 (-6,8; -3,3)	-13,2 (-8,9; -7,4)	0,025
Передне-боковой	-14,6 (4,0)	-7,0 (-10,4; -3,8)	-9,1 (-6,3; -2,6)	-12,8 (-9,4; -6,3)	0,002
Все апикальные сегменты	-16,4 (4,3)	-7,7 (-10,9; -5,3)	-9,6 (-6,0; -4,0)	-12,5 (-9,0; -7,0)	0,008
GLS	-19,7 (-20,4; -18,9)	-6,9 (-5,8; -8,7)	-8,3 (-6,5; -5,3)	-9,1 (-7,6; -6,1)	0,26
GCS	-23,3 (-24,6; -22,1)	-9,4 (-11,9; -6,4)	-11,0 (-8,4; -6,4)	-12,5 (-10,0; -5,8)	0,67

**Примечание:** данные представлены в виде Ме (Q1; Q3), если не указано иное.

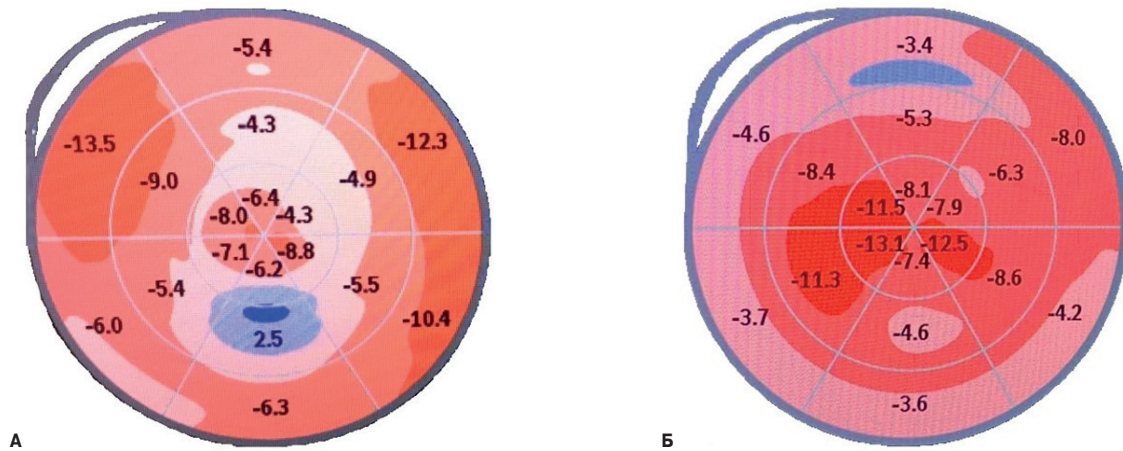
**Сокращения:** ИКМП — ишемическая кардиомиопатия, ЛЖ — левый желудочек, НКМП — неишемическая кардиомиопатия, GLS — глобальный продольный стрейн, GCS — глобальный циркулярный стрейн.

пользованием методов параметрического и непараметрического анализа. Накопление, корректировка, систематизация исходной информации и визуализация полученных результатов проводилась в электронных таблицах Microsoft Office Excel 2010. Статистический анализ осуществлялся с использованием программы IBM SPSS Statistics 23. Описание и сравнение количественных показателей выполнялось с учетом распределения, соответствие которого нормальному оценивалось с помощью критерия Колмогорова-Смирнова. При подтверждении нормальности распределения данные описывались с помощью средней арифметической (М) и стандартного отклонения (SD). Сравнение выполнялось с помощью t-критерия Стьюдента. При отсутствии нор-

мальности распределения указывались значения медианы (Ме), нижнего и верхнего квартилей (Q1; Q3), показатели сравнивались с помощью критерия Манна-Уитни. Сравнение показателей, измеренных в номинальной шкале, проводилось при помощи критерия  $\chi^2$  Пирсона. Критический уровень значимости при проверке статистических гипотез принимали равным 0,05.

### Результаты

У всех пациентов, включенных в исследование, было выявлено значительное снижение параметров продольной деформации ЛЖ в большинстве сегментов миокарда, максимально выраженное на уровне базальных сегментов и папиллярных мышц (табл. 2).



**Рис. 1.** Характер распределения регионарного продольного стрейна на 18-сегментарной модели ЛЖ ("бычий глаз") двух пациентов из сравниваемых групп. Для пациентов ИКМП было характерно максимальное снижение продольных стрейнов в апикальных сегментах (А), в группе НКМП худшие показатели продольной деформации миокарда ЛЖ выявлены в базальных сегментах (Б).

При сравнительном анализе значений максимального систолического продольного стрейна худшие деформационные характеристики у больных ИКМП были выявлены в апикальных ( $p=0,008$ ), а у пациентов с НКМП — в базальных сегментах ЛЖ ( $p=0,046$ ) (рис. 1). Изучаемые группы имели сопоставимые значения показателей глобального продольного и циркулярного стрейна ЛЖ.

### Обсуждение

В исследовании была проведена сравнительная оценка показателей деформации продольных и циркулярных волокон миокарда ЛЖ у больных с выраженной сердечной недостаточностью в зависимости от причины ХСН. На наш взгляд, заслуживают обсуждения зарегистрированные паттерны снижения показателей деформации миокарда. Так, у больных ИКМП было верифицировано выраженное снижение деформационных характеристик миокарда апикальных сегментов. Данный паттерн может быть связан с более плохим прогнозом, традиционно ассоциированным с течением ХСН ишемического происхождения. Хорошо известно, что миокардиальные волокна накапливают потенциальную энергию во время систолы и что высвобождение этой энергии во время очень ранней диастолы ускоряет релаксацию ЛЖ. Этот феномен, названный эластической отдачей, осуществляется благодаря инерционным усилиям, возникающим при сокращении апикальных сегментов ЛЖ [8]. Нарушения сократимости этой области могут привести к тяжелой диастолической дисфункции и ухудшению коронарной перфузии, что приобретает особое значение при исходно скомпрометированном кровотоке в коронарных артериях.

Согласно полученным результатам, для НКМП было характерно преобладание нарушений деформации

в базальных сегментах ЛЖ. Похожие изменения были описаны исследователями при миокардитах [9], инфильтративных кардиомиопатиях, как проявление повреждения миокарда у больных новой коронавирусной инфекции (COVID-19) [10]. При проведении магнитно-резонансного исследования сердца у большинства реконвалесцентов COVID-19 выявлялся фиброз и миокардиальный отек преимущественно базальных и средних сегментов ЛЖ [11]. Zuo H, et al., изучив результаты speckle-tracking ЭхоКГ 84 больных ХСН (конечно-диастолический размер ЛЖ  $>55$  мм, ФВ ЛЖ  $<45\%$ ), также обнаружили, что больные НКМП в сравнении с пациентами ИКМП имели более высокие значения продольного стрейна в апикальных ( $-11,8 \pm 5,4\%$  vs  $-9,3 \pm 4,9\%$ ,  $p=0,027$ ) и низкие показатели в базальных сегментах ЛЖ ( $-6,8 \pm 3,7\%$  vs  $-9,1 \pm 3,8\%$ ,  $p=0,008$ ) [12]. Павлюкова Е. Н. и др. на небольшой когорте больных ХСН продемонстрировали, что у больных с дилатационной кардиомиопатией глобальная деформация ЛЖ по окружности на уровне базальных сегментов в систолу снижена по сравнению со значениями этих показателей у пациентов с ИКМП. Авторам не удалось обнаружить существенных различий в глобальной деформации ЛЖ в продольном направлении [13].

Несмотря на малочисленность описанных случаев, схожесть полученных результатов заставляет задуматься о возможной повышенной восприимчивости базальных регионов ЛЖ к воспалительным или системным стрессорам [14]. Такое локальное ремоделирование может поддерживаться залегающей в атриоventрикулярной борозде эпикардиальной жировой тканью, объем которой коррелирует с уровнем профибротических факторов [8].

**Ограничения исследования.** К ограничениям исследования можно отнести одноцентровый характер, а также тот факт, что speckle-tracking ЭхоКГ прово-

дилась только при отсутствии нарушений ритма во время проведения исследования.

### Заключение

Результаты проведенного исследования указывают на то, что группы больных ХСНнФВ ишемического и неишемического генеза различаются по характеру распределения снижения локальной про-

дольной деформации отдельных сегментов ЛЖ. Худшие деформационные характеристики у больных ИКМП выявляются в апикальных сегментах, а у пациентов с НКМП — в базальных сегментах ЛЖ.

**Отношения и деятельность:** все авторы заявляют об отсутствии потенциального конфликта интересов, требующего раскрытия в данной статье.

### Литература/References

- McDonagh TA, Metra M, Adamo M, et al. 2021 ESC Guidelines for the diagnosis and treatment of acute and chronic heart failure. *Eur Heart J*. 2021;42:3599-726. doi:10.1093/eurheartj/ehab368.
- Tymińska A, Ozierański K, Balsam P, et al. Ischemic Cardiomyopathy versus Non-Ischemic Dilated Cardiomyopathy in Patients with Reduced Ejection Fraction — Clinical Characteristics and Prognosis Depending on Heart Failure Etiology (Data from European Society of Cardiology Heart Failure Registries). *Biology (Basel)*. 2022;11:341. doi:10.3390/biology11020341.
- Ilov NN, Palnikova OV, Stompel DR, et al. Clinical Predictors of Occurrence of Ventricular Tachyarrhythmias in Patients With Reduced Left Ventricle Ejection Fraction. Results of Single-Center Prospective Study. *Kardiologia*. 2021;61(5):32-40. (In Russ.) Илов Н.Н., Пальникова О.В., Стомпель Д.Р. и др. Клинические предикторы возникновения желудочковых тахикардий у больных со сниженной систолической функцией левого желудочка. Результаты одноцентрового проспективного исследования. *Кардиология*. 2021;61(5):32-40. doi:10.18087/cardio.2021.5.n1480.
- Beiert T, Straesser S, Malotki R, et al. Increased mortality and ICD therapies in ischemic versus non-ischemic dilated cardiomyopathy patients with cardiac resynchronization having survived until first device replacement. *Arch Med Sci AMS*. 2019;15:845. doi:10.5114/aoms.2018.75139.
- Mandoli GE, Pastore MC, Benfari G, et al. New echocardiographic indices of shift to biventricular failure to optimize risk stratification of chronic heart failure. *ESC Heart Failure*. 2022;9:476-85. doi:10.1002/ehf2.13722.
- Dalen H, Thorstensen A, Aase SA, et al. Segmental and global longitudinal strain and strain rate based on echocardiography of 1266 healthy individuals: the HUNT study in Norway. *Eur Hear J Cardiovasc Imaging*. 2010;11:176-83. doi:10.1093/ejehocardi/jep194.
- Yingchoncharoen T, Agarwal S, Popović ZB, et al. Normal ranges of left ventricular strain: A meta-analysis. *J Am Soc Echocardiogr*. 2013;26:185-91. doi:10.1016/j.echo.2012.10.008.
- Gritsenko OV, Chumakova GA, Gruzdeva OV, et al. The relationship of epicardial obesity and levels of cardiac fibrosis markers. *Russian Journal of Cardiology*. 2019;(4):13-9. (In Russ.) Гриценко О.В., Чумакова Г.А., Груздева О.В. и др. Взаимосвязь эпикардального ожирения и уровней маркеров фиброза миокарда. *Российский кардиологический журнал*. 2019;(4):13-9. doi:10.15829/1560-4071-2019-4-13-19.
- Ha SJ, Woo JS, Kwon SH, et al. Acute regional myocarditis with normal ventricular wall motion diagnosed by two-dimensional speckle tracking imaging. *Korean J Intern Med*. 2013;28:732. doi:10.3904/kjim.2013.28.6.732.
- Stöbe S, Richter S, Seige M, et al. Echocardiographic characteristics of patients with SARS-CoV-2 infection. *Clin Res Cardiol*. 2020;109:1549-66. doi:10.1007/s00392-020-01727-5.
- Huang L, Zhao P, Tang D, et al. Cardiac involvement in patients recovered from COVID-2019 identified using magnetic resonance imaging. *Cardiovasc Imaging* 2020;13:2330-9. doi:10.1016/j.jcmg.2020.05.004.
- Zuo H, Zhang Y, Ma F, et al. Myocardial Deformation Pattern Differs between Ischemic and Non-ischemic Dilated Cardiomyopathy: The Diagnostic Value of Longitudinal Strains. *Ultrasound Med Biol*. 2020;46:233-43. doi:10.1016/j.ultrasmedbio.2019.10.006.
- Pavlyukova EN, Trubina EV, Karpov RS. Left ventricle strain/strain rate in patients with ischemic and dilated cardiomyopathy. *The Siberian medical journal*. 2012;27(3):37-42. (In Russ.) Павлюкова Е.Н., Трубина Е.В., Карпов Р.С. Деформация левого желудочка у больных с ишемической и дилатационной кардиомиопатией по данным ультразвуковой технологии "след пятна". *Сибирский медицинский журнал*. 2012;27(3):37-42.
- Esposito R, Galderisi M, Santoro C, et al. Prominent longitudinal strain reduction of left ventricular basal segments in treatment-naïve Anderson-Fabry disease patients. *Eur Hear J Cardiovascular Imaging*. 2019;20:438-45. doi:10.1093/ehjci/jej108.