

Е. Ф. Чайківська^{1,2}, Л. Ю. Гижя^{1,2}, А. А. Переяслов¹

Лікування дітей з перекрутом придатків матки

¹Львівський національний медичний університет імені Данила Галицького, Україна

²КНП ЛОР Львівська обласна дитяча клінічна лікарня «ОХМАТДИТ», Україна

Paediatric Surgery(Ukraine).2022.4(77):50-55; doi 10.15574/PS.2022.77.50

For citation: Chaikivska EF, Hyzha LY, Pereyaslov AA. (2022). Treatment of children with adnexal torsion. Paediatric Surgery (Ukraine). 4 (77): 50-55. doi: 10.15574/PS.2022.77.50.

Відсутність специфічних симптомів перекруту придатків матки утруднює діагностику, а це може зумовлювати відтермінування хірургічного втручання і, як наслідок, – зростання ризику розвитку некротичних змін у придатках матки. На сьогодні хірургічна тактика лікування пацієнтів із цією патологією передбачає проведення деторсії, проте питання вибору методу лікування при перекруті придатків матки залишається предметом дискусій між дитячими хірургами та гінекологами.

Мета – узагальнити власний досвід лікування дівчат із перекрутом придатків матки.

Матеріали та методи. Роботу побудовано на результатах лікування 73 пацієток, яких оперували упродовж 2010–2021 рр. Діагноз встановлено на основі об'єктивного обстеження та даних ультрасонографії (УСГ). Проведено 74 хірургічні втручання (одну пацієтку прооперовано двічі), зокрема 57 (77%) лапароскопічних і 17 (23%) лапаротомних. Виконано 49 (66,2%) органозберігаючих операцій і 25 (33,8%) аднексектомій.

Статистичне опрацювання результатів дослідження здійснено з використанням програми «StatPlus: mac, AnalystSoft Inc.» (version v8).

Результати. Середній вік пацієток становив $11,5 \pm 0,5$ року. Больовий синдром (100%) і блювання (49,3%) були основними клінічними проявами. Основними УСГ-ознаками були одностороннє збільшення яєчника та периферичне зміщення фолікулів. Відсутність кровоплину у збільшеному яєчнику виявили у 39,5%, а симптом «виру» – в 11,6% пацієток. Серед пацієток простий перекрут відмітили у 24,3%, тоді як перекрут, зумовлений наявністю кісти або дермоїдної пухлини, – у 75,7% пацієток. Тільки деторсію виконали у 24,3% пацієток, а у 42,5% дітей її доповнили цистектомією. Аднексектомію провели у 32,2% пацієток.

Висновки. Про діагноз перекруту придатків матки слід пам'ятати у всіх пацієток, яких госпіталізують із синдромом гострого абдомінального болю. УСГ з або без доплерографії є першочерговим методом інструментальної діагностики. Лапароскопічна деторсія, проста або доповнена цистектомією, є основним методом хірургічного лікування пацієток із перекрутом придатків матки.

Дослідження виконано відповідно до принципів Гельсінської декларації. Протокол дослідження ухвалено Локальним етичним комітетом зазначеної в роботі установи. На проведення досліджень отримано інформовану згоду пацієнтів.

Автори заявляють про відсутність конфлікту інтересів.

Ключові слова: діти, перекрут придатків матки, хірургічне лікування, лапароскопія, реторсія.

Treatment of children with adnexal torsion

E. F. Chaikivska^{1,2}, L. Y. Hyzha^{1,2}, A. A. Pereyaslov¹

¹Danylo Halytsky Lviv national medical university, Ukraine

²CNE of Lviv Regional Council Lviv Regional Children's Clinical Hospital «OHMATDYT», Ukraine

The diagnosis of adnexal torsion is challenging due to the absence of specific symptoms that can determine the postponing of surgery, and, as the consequence, the development of necrotic changes at adnexa. Today, the surgical treatment of patients with this pathology shifting to the ovary-sparing surgery (detorsion) despite to the presence of necrotic changes during surgery. By that, the question of the choice of the method of treatment in case of adnexal torsion still under debate between pediatric surgeons and gynecologists.

Purpose – to summarize the own experience in the treatment of patients with adnexal torsion.

Materials and methods. This study based on the results of the treatment of 73 patients with adnexal torsion, which were operated at 2010–2022 years. Diagnosis was established on the results of clinical investigation and ultrasonographic (US) data. It was performed 74 surgical procedures (one patient was operated on twice), among them 57 (77%) by laparoscopic and 17 (23%) open approach (laparotomy). It was 49 (66.2%) ovary-sparing procedures (detorsion with or without cystectomy) and 25 (33.8%) – adnexectomy.

Results of the study were evaluated by the statistical program StatPlus: mac, AnalystSoft Inc. (version v8).

Results. Mean age of patients was 11.5±0.5 years. Abdominal pain syndrome (in 100%) and vomiting (in 49.3%) were the main clinical appearances. Unilateral ovaria enlargement and peripheral displacement of follicles were the most frequent US findings. The absence of the blood flow was revealed in 39.5% and the whirlpool sign in 11.6% of patients. Among of all patients, simple torsion confirmed in 24.3%, while the torsion caused by cyst or dermoid tumors, revealed in 75.7% of patients. Detorsion only was performed in 24.3% of patients and in 42.5% of patients it was supplemented by cystectomy. Adnexectomy was performed in 32.2% of patients.

Conclusions. The diagnosis of adnexal torsion should be considered in all females with acute abdominal pain syndrome. Ultrasonography with or without Doppler is the first-line imaging modality. Laparoscopic detorsion, simple or supplemented by cystectomy, is the method of choice in the treatment of patients with adnexal torsion.

The research was carried out in accordance with the principles of the Helsinki Declaration. The study protocol was approved by the Local Ethics Committee of all participating institutions. The informed consent of the patient was obtained for conducting the studies.

No conflict of interests was declared by the authors.

Keywords: children, adnexal torsion, surgery, laparoscopy, detorsion.

Вступ

Перекрут придатків матки найчастіше відбувається в жінок репродуктивного віку, проте може спостерігатись у будь-якому віці, починаючи від моменту народження і до 18 років [1,6,12]. Ця патологія становить близько 4% серед дівчат, які звертаються до хірургів із приводу гострого абдомінального болю [6,11]. Своєчасне встановлення діагнозу перекруту придатків матки часто буває утрудненим, що зумовлене відсутністю патогномонічних симптомів, а це, своєю чергою, спричиняє відтермінування хірургічного втручання [6,11,29]. Запізніле втручання призводить до зростання ризику розвитку некротичних змін у придатках матки, а також виникнення інших ускладнень, зокрема перитоніту, кровотечі, сепсису [15,26], а в подальшому – до зниження фертильності [28]. До недавня стандартом хірургічного лікування дітей і дорослих із перекрутом придатків матки була оваріектомія через побоювання, що тканина яєчника нежиттездатна, а деторсія без видалення може спричинити тромбоемболію та розвиток злоякісного процесу в залишеному яєчнику [15,21,26]. На сьогодні хірургічна тактика лікування дівчат із цією патологією передбачає проведення деторсії, незважаючи навіть на некротичні зміни під час хірургічного втручання [2,4,14]. Слід зазначити, що питання проведення оваріектомії або деторсії за наявності перекруту придатків матки залишається предметом дискусій між дитячими хірургами та гінекологами [4,25].

Мета дослідження – узагальнити власний досвід лікування дівчат із перекрутом придатків матки.

Матеріали та методи дослідження

Роботу побудовано на результатах лікування 73 пацієнток, яких оперували у КНП ЛОР Львівська

обласна дитяча клінічна лікарня «ОХМАТДИТ» упродовж 2010–2021 рр.

Діагноз встановлено на основі об'єктивного обстеження та даних ультрасонографії (УСГ). УСГ проведено у 43 (58,9%) пацієнток. Обстеження виконано на апараті «Voluson 730 Pro» («General Electric», Австрія), а з 2018 р. – на апараті «LOGIQ P7» («General Electric», США), з використанням 7–12 МГц лінійних датчиків.

Проведено 74 хірургічні втручання (одну пацієнтку прооперовано двічі), зокрема 57 (77%) лапароскопічних і 17 (23%) лапаротомних. Виконано 49 (66,2%) органозберігаючих операцій (деторсія придатків з або без цистектомії) і 25 (33,8%) операцій з видалення придатків (аднексектомія). Усі лапаротомні втручання проведено упродовж 2010–2012 рр., а лапароскопічні – з 2013 р.

Статистичне опрацювання результатів дослідження виконано з використанням програми «StatPlus: mac, AnalystSoft Inc.» (version v8): варіаційної статистики Fisher-Student з визначенням середнього арифметичного (M), помилки середнього арифметичного (m), коефіцієнта достовірності (p); параметричної (критерій R Пірсона) та непараметричної (критерій t Спірмена) кореляційної залежності. Значення $p < 0,05$ прийнято за достовірну різницю.

Дослідження виконано відповідно до принципів Гельсінської декларації. Протокол дослідження ухвалено Локальним етичним комітетом зазначеної в роботі установи. На проведення досліджень отримано інформовану згоду батьків, дітей.

Результати дослідження та їх обговорення

Перекрут придатків матки, зумовлений перекручуванням яєчника та його ніжки, спричинює стаз

Оригінальні дослідження. Урологія та гінекологія

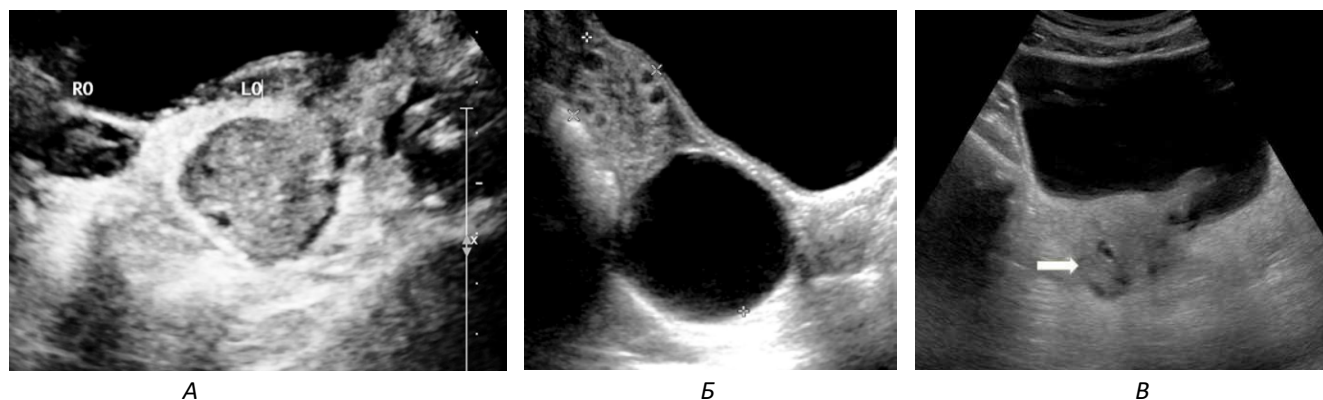


Рис. 1. УСГ-ознаки перекруту придатків: А – асиметричне збільшення одного яєчника (RO – правий яєчник, LO – лівий яєчник); Б – збільшений лівий яєчник із периферичним зміщенням фолікулів і параоваріальна кіста; В – гіперехогенний перекручений правий яєчник (стрілка) визначається близько до середньої лінії під повним сечовим міхуром

у лімфатичних і венозних судинах із наступним розвитком ішемії, некрозу і, як наслідок, – втратою функції яєчника. І хоча літературні джерела наводять відомості про ізольований перекрут яєчника або маткової труби [1,4,10], у нашому дослідженні не виявлено випадків такого перекруту.

Середній вік пацієнок становив $11,5 \pm 0,5$ року (від 1 до 18 років). Слід зазначити, що 26 (35,6%) пацієнок були передменструального, а 47 (64,4%) – постменструального віку. Такі результати співпадають із даними більшості літературних джерел [1,3,4,22], хоча інші джерела наводять середній вік пацієнок – 15 років [25], а за деякими даними, – 9 років [11].

Середня тривалість захворювання (від моменту виникнення больового синдрому і до госпіталізації) становила $48,6 \pm 5,8$ год (межі коливань – 2–164 год). У двох пацієнок, у яких під час операції виявили самоампутацію придатків, не вдалося чітко встановити тривалість захворювання. Більш пізню госпіталізацію частіше відмічали в пацієнок, в яких ще не було менструацій, порівняно з тими, в яких вони вже були, – $50,6 \pm 9,3$ год і $48,3 \pm 7,7$ год, проте ця різниця не мала статистично достовірної різниці ($p=0,854$),

Таблиця

Результати об'єктивного обстеження пацієнок із перекрутом придатків матки (n=73)

Ознака	Абс. (%)
Біль	73 (100)
Блювання	36 (49,3)
Нудота	19 (26)
Підвищення температури тіла:	
субфебрильне	36 (49,3)
фебрильне	34 (46,6)
2 (2,7)	
Загальна слабкість	26 (35,6)
Блідість шкірних покривів	12 (16,4)
Наявність утвору в нижніх відділах живота	7 (9,6)

таку ж тенденцію відмічали й інші дослідники [20,25]. Тривалість захворювання виявила зворотну кореляційну залежність із можливістю проведення органозберігаючого втручання (R Пірсона= $-0,5901$, $p=4,89746E-8$; t Спірмена= $-6,0895$, $p=5,44109E-8$).

Наявність болю в нижніх відділах живота відмічали усі пацієнтки, із них 42 (57,3%) дівчинки вказували на право- або лівобічну локалізацію болю, а ще 12 (16,4%) дівчат зазначали іррадіацію болю в стегно. За даними літератури, частота больового синдрому в пацієнок із перекрутом придатків матки варіює в межах 65–100% [11,22,28,30]. Водночас, за даними E. Scheier (2022), лише у 41% пацієнок був абдомінальний біль [25].

У 36 (49,3%) пацієнок відмічали блювання, у переважної більшості воно було дво- або триразове. Результати об'єктивного обстеження наведено в таблиці.

У жодної пацієнтки, передусім у дівчат передменструального віку, не було потреби проводити гінекологічне обстеження, що збігається з рекомендаціями інших дослідників [6,16], водночас, за даними E. Ashwal зі співавторами (2015), у дівчат постменструального віку гінекологічне обстеження є необхідним [3].

Лабораторне обстеження включало загальний аналіз крові та сечі, проте особливих змін не відмічали, що узгоджується з результатами інших досліджень [6,13,24,25].

Діагноз перекруту придатків матки встановлюється на підставі клінічних даних, які доповнюються результатами УСГ. На сьогодні УСГ вважається основним візуалізаційним методом діагностики перекруту придатків матки із високим рівнем специфічності та чутливості [1,25,27].

Виявлені нами УСГ-ознаки, які вказували на наявність перекруту, – це одностороннє збільшення яєч-

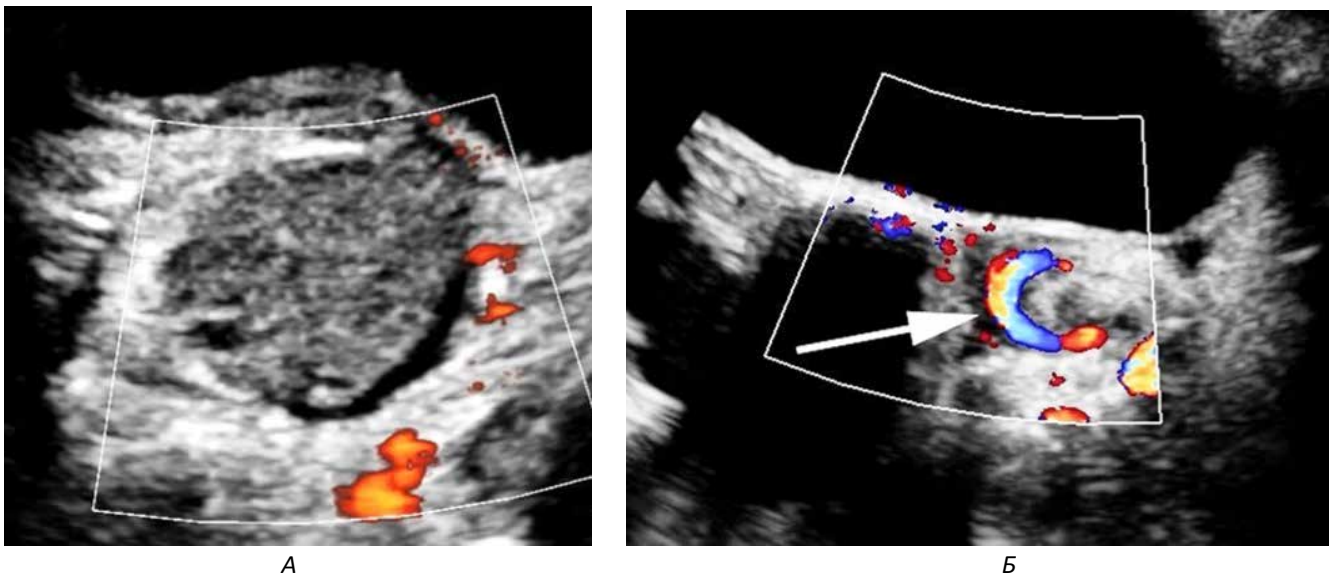


Рис. 2. Допплерографія при перекруті придатків матки: А – відсутність кровоплину в яєчнику; Б – симптом «виру» (стрілка)

ника, периферичне зміщення фолікулів, зумовлене набряком, медіальне зміщення яєчника зі збільшенням його ехогенності (рис. 1), а також наявність випоту в порожнині малого таза, яке поєднується зі змінами в придатках.

Одностороннє збільшення яєчника є найчастішою ознакою перекруту придатків, яке ми виявили у всіх наших пацієнок, проте в дітей чітко не визначені критерії нормальних розмірів яєчника [15]. Хоча за даними S. C. Oltmann зі співавторами (2009), утворення розміром понад 5 см у малому тазі дитини віком від 1 року свідчить із високим ступенем чутливості про наявність перекруту [18].

За даними літератури, УСГ-симптомами перекруту також можуть бути збільшення ехогенності перекрученого яєчника порівняно з незміненим яєчником, симптом «подвійного міхура», що характеризується наявністю великої кісти яєчника, яка може симулювати сечовий міхур [15,25,28].

Крім того, ознаками перекруту в нашому дослідженні були порушення кровоплину або симптом «виру», виявлені при доплерографії (рис. 2).

Слід зазначити, що виявлення симптому «виру» свідчить про перекрут судинної ніжки, що достовірно вказує на перекрут придатків матки, проте виявити цей симптом достатньо складно, на що вказують й інші дослідники [1]. Відсутність кровоплину в збільшеному яєчнику відмітили в 17 (39,5%) пацієнок, а симптом «виру» – лише в 5 (11,6%) дівчат, що збігається з даними інших дослідників [15,20].

На жаль, відсутність або наявність кровоплину у збільшеному яєчнику не може абсолютно підтвердити/заперечити наявність перекруту, проте вияв-

лення кровоплину при доплерографії може бути використане для визначення життєздатності яєчника після деторсії. У нашому дослідженні деторсія виявилась ефективною у 26 (60,5%) дівчат, у яких, за даними доплерографії, був збережений кровоплин, і лише в 4 (23,5%) пацієнок, у яких він був відсутнім.

У пацієнок із перекрутом придатків матки виконали 74 хірургічні втручання, при цьому одну дитину прооперували двічі з приводу повторного завороту єдиного яєчника. Усі хірургічні втручання проводили за участю дитячого гінеколога. Під час хірургічного втручання виявили перекрут придатків справа у 42 (56,8%), а зліва – у 32 (43,2%) дітей, що співпадає з даними літератури [16,22]. Випадків білатерального перекруту в нашому дослідженні не було. У 13 (17,8%) пацієнок, у зв'язку із відсутністю чіткого діагнозу, провели діагностичну лапароскопію, за результатами якої підтвердили перекрут придатків матки і провели деторсію.

Наявність перекруту придатків матки є показанням до невідкладного хірургічного втручання, метою якого є збереження придатків навіть у тому разі, коли візуально вони виглядають некротично зміненими (рис. 3). На жаль, немає об'єктивних методів оцінки життєздатності яєчника, а гістологічне дослідження часто виявляє життєздатну тканину яєчника, який хірурги видалили як некротично змінений [1,9]. Залишається дискусійним метод хірургічного втручання – лапаротомія або лапароскопія [2,7]. У наведеному дослідженні ми провели 57 (77%) лапароскопічних і 17 (23%) лапаротомічних втручань.

Оригінальні дослідження. Урологія та гінекологія

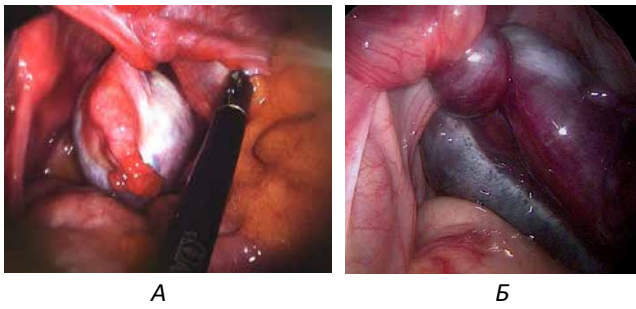


Рис. 3. Лапароскопічна картина при перекруті придатків матки: А – перекрут без ознак некрозу; Б – перекрут з ознаками ішемії та некрозу

Під час хірургічного втручання найчастіше виявляли заворот на 720° і 360° – відповідно у 34 (47,2%) і 21 (29,2%) пацієнтки. Встановили чітку зворотну кореляційну залежність між градусом завороту і можливістю виконання органозберігаючої операції (R Пірсона= -0,24065, p=0,0417; t Спірмена= -2,26385, p=0,02668).

Серед пацієнток простий перекрут (без кістозного або дермоїдного ураження яєчника) підтвердили у 18 (24,3%) жінок, тоді як перекрут, зумовлений наявністю кісти або дермоїдної пухлини, – у 56 (75,7%) пацієнток, що відповідає даним літератури [8]. Слід зазначити, що кістозне ураження, зокрема фолікулярну та параоваріальну кісту, частіше виявляли в пацієнток постменструального віку – у 41 (73,2%) дівчинки, тоді як дермоїдну пухлину (16 випадків) – в 11 (68,8%) пацієнток передменструального віку. Хоча за даними E. Ashwal зі співавторами (2015), у дітей передменструального віку не було цієї патології, натомість дермоїдна пухлина була чинником перекруту у 17% пацієнток постменструального віку [3].

На сучасному етапі деторсія вважається основним методом хірургічного втручання в дівчат із перекрутом придатків матки [2,4,28], проте частота виконання оваріектомії залишається достатньо високою (50–78%) [15,19,26,30].

У нашому дослідженні деторсія становила 65,8% (у 48 пацієнток) усіх втручань із приводу перекруту придатків матки. При цьому просту деторсію виконали 18 (24,3%) пацієнткам, а в 31 (42,5%) дитини її доповнили видаленням оболонок кісти яєчника, видаленням параоваріальної кісти або резекцією яєчника, що відповідає даним інших дослідників [2,16,28].

Необхідно зазначити, що виявлення під час хірургічного втручання придатків матки темно-синього кольору не корелює з наявністю некрозу, оскільки яєчник має подвійне кровопостачання – з матково-яєчникових судин і судин малого таза, які забезпечують достатній кровоплин для попередження по-

вної ішемії тканини яєчника, про що вказують й інші дослідники [1,2].

Метою деторсії є збереження придатків матки, передусім яєчника, а в подальшому – фертильності [12,13,15]. Переважна більшість літературних джерел свідчить, що функція яєчника зберігається у 80–100% пацієнток після деторсії [5,17,23,31], і лише P. Galinier зі співавторами (2009) повідомляють про функціональну активність яєчника у 21% пацієнток [9].

Видалення придатків матки (аднексектомія) провели 25 (34,2%) пацієнткам, із них: 10 (13,7%) дітям із дермоїдною пухлиною, 9 (12,3%) – із некрозом придатків матки, 4 (5,5%) – із кістозною трансформацією яєчника, 2 (2,7%) – із самоампутацією придатків. Рішення про видалення придатків на тлі некротичних змін приймали в разі, коли після деторсії яєчник і маткова труба залишалися темно-синього кольору, у 4 (5,5%) пацієнток після повторної лапароскопії, яку проводили через 18–24 год, встановлення результатів передопераційної доплерографії (відсутність кровоплину в яєчнику), а також за тривалості захворювання (понад 72 год). Подібні критерії для проведення аднексектомії використовують й інші дослідники [4,12,19]. У нашій практиці ми не використовуємо лише оваректомію і збереження маткової труби, оскільки, на нашу думку, це не сприяє поліпшенню фертильності в майбутньому.

Висновки

Про діагноз перекруту придатків матки слід пам'ятати у всіх пацієнток, яких госпіталізують із синдромом гострого абдомінального болю. Ультрасонографічне обстеження з або без доплерографії є першочерговим методом інструментальної діагностики. Лапароскопічна деторсія, проста або доповнена цистектомією, є основним методом хірургічного лікування пацієнток із перекрутом придатків матки.

Автори заявляють про відсутність конфлікту інтересів.

References/Література

1. Adeyemi-Fowode O, McCracken KA, Todd NJ. (2018). Adnexal torsion. J Pediatr Adolesc Gynecol. 31 (4): 333–338. doi: 10.1016/j.jpag.2018.03.010.
2. Alberto EC, Tashiro J, Zheng Y et al. (2021). Variations in the management of adolescent adnexal torsion at a single institution and the creation of a unified care pathway. Pediatr Surg Int. 37 (1): 129–135. doi: 10.1007/s00383–020–04782–1.
3. Ashwal E, Hiersch L, Krissi H, et al. (2015). Characteristics and management of ovarian torsion in premenarchal compared with postmenarchal patients. Obstet Gynecol. 126 (3): 514–520. doi: 10.1097/AOG.0000000000000995.
4. Campbell BT, Austin DM, Kahn O et al. (2015). Current trends in the surgical treatment of pediatric ovarian torsion: we can do

- better. *J Pediatr Surg.* 50 (8): 1374–1377. doi: 10.1016/j.jpedsurg.2015.04.018.
5. Celik A, Ergun O, Aldemir H et al. (2005). Long-term results of conservative management of adnexal torsion in children. *J Pediatr Surg.* 40 (4): 704–708. doi: 10.1016/j.jpedsurg.2005.01.008.
 6. Childress KJ, Dietrich JE. (2017). Pediatric ovarian torsion. *Surg Clin N Am.* 97 (1): 209–221. doi: 10.1016/j.suc.2016.08.008.
 7. Cohen SB, Wattiez A, Seidman DS et al. (2003). Laparoscopy versus laparotomy for detorsion and sparing of twisted ischemic adnexa. *JSLS.* 7 (4): 295–299.
 8. Fiegel HC, Gfroerer S, Theilen TM et al. (2021). Ovarian lesions and tumors in infants and older children. *Innov Surg Sci.* 6 (4): 173–179. doi: 10.1515/iss-2021-0006.
 9. Galinier P, Carfagna L, Delsol M et al. (2009). Ovarian torsion. Management and ovarian prognosis: a report of 45 cases. *J Pediatr Surg.* 44 (9): 1759–1765. doi: 10.1016/j.jpedsurg.2008.11.058.
 10. Guthrie BD, Adler MD, Powell EC. (2010). Incidence and trends of pediatric ovarian torsion hospitalizations in the United States, 2000–2006. *Pediatrics.* 125 (3): 532–538. doi: 10.1542/peds.2009-1360.
 11. Hartman SJ, Prieto JM, Naheedy JH et al. (2021). Ovarian volume ratio is a reliable predictor of ovarian torsion in girls without an adnexal mass. *J Pediatr Surg.* 56 (1): 180–182. doi: 10.1016/j.jpedsurg.2020.09.031.
 12. Karavadara D, Davidson JR, Story L et al. (2021). Missed opportunities for ovarian salvage in children: an 8-year review of surgically managed ovarian lesions at a tertiary pediatric surgery centre. *Pediatr Surg Int.* 37 (9): 1281–1286. doi: 10.1007/s00383-021-04935-w.
 13. Kives S, Gascon S, Dubuc É, Van Eyk N. (2017). No. 341-Diagnosis and management of adnexal torsion in children, adolescents, and adults. *J Obstet Gynaecol Can.* 39 (2): 82–90. doi: 10.1016/j.jogc.2016.10.001.
 14. Lipsett SC, Haines L, Monuteaux MC et al. (2021). Variation in oophorectomy rates for children with ovarian torsion across US children's hospitals. *J Pediatr.* 231: 269–272.e1. doi: 10.1016/j.jpeds.2020.12.019.
 15. Ngo AV, Otjen JP, Parisi MT et al. (2015). Pediatric ovarian torsion: A pictorial review. *Pediatr Radiol.* 45 (12): 1845–1855. doi: 10.1007/s00247-015-3385-x.
 16. Nguyen KP, Valentino WL, Bui D, Milestone H. (2022). Ovarian torsion: Presentation and management in a pediatric patient. *Case Rep Obstet Gynecol.* 2022: Article ID 9419963. doi: 10.1155/2022/9419963.
 17. Oelsner G, Cohen SB, Soriano D et al. (2003). Minimal surgery for the twisted ischaemic adnexa can preserve ovarian function. *Hum Reprod.* 18 (12): 2599–2602. doi: 10.1093/humrep/deg498.
 18. Oltmann SC, Fischer A, Barber R et al. (2009). Cannot exclude torsion – a 15-year review. *J Pediatr Surg.* 44 (6): 1212–1216. doi: 10.1016/j.jpedsurg.2009.02.028.
 19. Pathak IS, Jurak J, Mulla ZD, Kupesic Plavsic S. (2018). Predictors of oophorectomy in girls hospitalized in Texas with ovarian torsion. *Hosp Pediatr.* 8 (5): 274–279. doi: 10.1542/hpeds.2017-0095.
 20. Prieto JM, Kling KM, Ignacio RC et al. (2019). Premenarchal patients present differently: a twist on the typical patient presenting with ovarian torsion. *J Pediatr Surg.* 54 (12): 2614–2616. doi: 10.1016/j.jpedsurg.2019.08.020.
 21. Quint EH, Smith YR. (1999). Ovarian surgery in premenarchal girls. *J Pediatr Adolesc Gynecol.* 12 (1): 27–29. doi: 10.1016/S1083-3188(00)86617-6.
 22. Rey-Bellet Gasser C, Gehri M, Joseph JM, Pauchard JY. (2016). Is it ovarian torsion? A systematic literature review and evaluation of prediction signs. *Pediatr Emerg Care.* 2 (4): 256–261. doi: 10.1097/PEC.0000000000000621.
 23. Rousseau V, Massicot R, Darwish AA et al. (2008). Emergency management and conservative surgery of ovarian torsion in children: a report of 40 cases. *J Pediatr Adolesc Gynecol.* 21 (4): 201–206. doi: 10.1016/j.jpag.2007.11.003.
 24. Sasaki KJ, Miller CE. (2014). Adnexal torsion: review of the literature. *J Minim Invasive Gynecol.* 21 (2): 196–202. doi: 10.1016/j.jmig.2013.09.010.
 25. Scheier E. (2022). Diagnosis and management of pediatric ovarian torsion in the emergency department: Current insights. *Open Access Emerg Med.* 14: 283–291. doi: 10.2147/OAEM.S342725.
 26. Sola R, Wormer BA, Walters AL et al. (2015). National trends in the surgical treatment of ovarian torsion in children: An analysis of 2041 pediatric patients utilizing the nationwide inpatient sample. *Am Surg.* 81 (9): 844–848.
 27. Ssi-Yan-Kai G, Rivain AL, Trichot C et al. (2018). What every radiologist should know about adnexal torsion. *Emerg Radiol.* 25 (1): 51–59. doi: 10.1007/s10140-017-1549-8.
 28. Tielli A, Scala A, Alison M et al. (2022). Ovarian torsion: diagnosis, surgery, and fertility preservation in the pediatric population. *Eur J Pediatr.* 181 (4): 1405–1411. doi: 10.1007/s00431-021-04352-0.
 29. Tsai J, Lai JY, Lin YH et al. (2022). Characteristics and risk factors for ischemic ovary torsion in children. *Children (Basel).* 9 (2): 206. doi: 10.3390/children9020206.
 30. Tzur T, Smorgick N, Sharon N et al. (2021). Adnexal torsion with paraovarian cysts in pediatric and adolescent populations: A retrospective study. *J Pediatr Surg.* 56 (2): 324–327. doi: 10.1016/j.jpedsurg.2020.05.023.
 31. Wang JH, Wu DH, Jin H, Wu YZ. (2010). Predominant etiology of adnexal torsion and ovarian outcome after detorsion in premenarchal girls. *Eur J Pediatr Surg.* 20 (5): 298–301. doi: 10.1055/s-0030-1254110.

Відомості про авторів:

Чайківська Еліна Флавіанівна – д.мед.н., доц. каф. акушерства, гінекології та перинатології ФПДО Львівського НМУ імені Д. Галицького. Адреса: м. Львів, вул. Миколайчука, 9. <http://orcid.org/0000-0002-9150-1497>.

Гижа Лілія Юрійвна – к.мед.н., асистент каф. дитячої хірургії Львівського НМУ імені Д. Галицького. Адреса: м. Львів, вул. Лисенка, 31. <https://orcid.org/0000-0003-1916-9108>.

Переяслов Андрій Анатолійович – д.мед.н., проф., проф. каф. дитячої хірургії Львівського НМУ імені Д. Галицького. Адреса: м. Львів, вул. Лисенка 31. <http://orcid.org/0000-0002-1225-0299>.

Стаття надійшла до редакції 26.09.2022 р., прийнята до друку 20.12.2022 р.