

COMUNICACIÓN BREVE

Rinoplastia mediante reubicación de autoinjertos en pacientes con deformidades nasales. Cienfuegos, 2009-2019**Rhinoplasty by relocation of autografts in patients with nasal deformities. Cienfuegos, 2009-2019**Bernaldo Canto Vidal¹ Beatriz María Borrel Fuster² Emma Gil Ojeda²¹ Hospital General Universitario Dr. Gustavo Aldereguía Lima, Cienfuegos, Cienfuegos, Cuba² Universidad de Ciencias Médicas de Cienfuegos, Cuba**Cómo citar este artículo:**

Canto-Vidal B, Borrel-Fuster B, Gil-Ojeda E. Rinoplastia mediante reubicación de autoinjertos en pacientes con deformidades nasales. Cienfuegos, 2009-2019. **Medisur** [revista en Internet]. 2022 [citado 2024 May 31]; 20(5):[aprox. 8 p.]. Disponible en: <http://medisur.sld.cu/index.php/medisur/article/view/5395>

Resumen

Fundamento: En la rinoplastia moderna existen nuevos conceptos orientados al logro del modelo ideal de una nariz. Muchas técnicas han envejecido, pero han surgido otras nuevas, menos invasivas.

Objetivo: describir los resultados de la rinoplastia mediante la técnica de reubicación de autoinjertos en pacientes con deformidades nasales.

Métodos: estudio descriptivo, de serie de casos, realizado en el Hospital General Universitario Dr. Gustavo Aldereguía Lima, de Cienfuegos. Se incluyeron 25 pacientes que acudieron a la consulta de Cirugía Maxilofacial por deformidades nasales, entre 2009 y 2019, a los cuales se aplicó la técnica quirúrgica de rinoplastia (la técnica de Joseph modificada). Se analizó edad, sexo, color de la piel, tipo de injerto, técnica empleada (endonasal, abierta) y tipo de anestesia.

Resultados: predominó el sexo femenino y el color blanco de la piel. La técnica quirúrgica más utilizada fue la endonasal (20 pacientes). Todos fueron operados con anestesia local. El grupo de edad más numeroso fue el de 15-30 años. La giba osteocartilaginosa fue el injerto empleado en el 72 % de los casos.

Conclusión: con la técnica de reubicación de autoinjertos se obtuvieron resultados favorables en la serie de casos descrita. Esta resulta de las más avanzadas en el contexto de la cirugía estética nasal.

Palabras clave: Procedimientos quirúrgicos reconstructivos, procedimientos quirúrgicos nasales, cirugía plástica, trasplante autólogo

Abstract

Background: In modern rhinoplasty there are new concepts aimed at achieving the ideal model of a nose. Many techniques have become old, but new, less invasive ones have emerged.

Objective: to describe the results of rhinoplasty using the autograft relocation technique in patients with nasal deformities.

Methods: a descriptive case series study conducted at the Dr. Gustavo Aldereguía Lima General University Hospital, in Cienfuegos. 25 patients were included in the research, who attended the Maxillofacial Surgery consultation due to nasal deformities, between 2009 and 2019, to whom the rhinoplasty surgical technique (the modified Joseph technique) was applied. Age, sex, skin color, type of graft, technique used (endonasal, open) and type of anesthesia were analyzed.

Results: female sex and white skin color predominated. The most used surgical technique was endonasal (20 patients). All were operated under local anesthesia. The largest age group was 15-30 years old. The osteocartilaginous hump was the graft used in 72% of the cases.

Conclusion: with the autograft relocation technique, favorable results were obtained in the case series described. This is one of the most advanced in the context of nasal cosmetic surgery.

Key words: Reconstructive surgical procedures, nasal surgical procedures, surgery, plastic, transplantation, autologous

Aprobado: 2022-07-03 11:29:26

Correspondencia: Bernaldo Canto Vidal. Hospital General Universitario Dr. Gustavo Aldereguía Lima. Cienfuegos canto@infomed.sld.cu

INTRODUCCIÓN

En la rinoplastia moderna existen nuevos conceptos que buscan el estado ideal de la estructura nasal. Muchas técnicas quirúrgicas han envejecido, y dejado de usarse porque, entre otros aspectos, afectan la válvula nasal.⁽¹⁾

Actualmente algunos cirujanos utilizan procedimientos poco invasivos, que abordan la nariz utilizando pequeños instrumentos, como limas y sierritas. Otros usan el ácido hialurónico o el Botox, pero con el inconveniente de tener que retocar el relleno al cabo de unos 14 meses; es la rinoplastia sin hacer cirugía.⁽¹⁾

En la etapa de la cirugía plenamente resectiva existía mayor preocupación por el dorso nasal que por el resto de la nariz. Ahora se cuida más el aspecto final de la nariz, se trata de que quede lo más natural posible; así como la preservación de la mucosa y los cartílagos.^(2,3,4,5)

Este tipo de cirugía se dirige a cuestiones como rellenar defectos, buscar simetría, mejorar ángulos o la punta nasal.

En años anteriores fue aplicada en el Hospital Provincial de Cienfuegos una técnica quirúrgica similar⁽²⁾ a la presentada ahora; esta tiene la ventaja de ser menos invasiva, y se basa en el empleo de autoinjertos que pueden proceder del septum, la giba osteocartilaginosa, cartílagos alares, o en última instancia cartílago costal (menos recomendable porque con el tiempo se contrae).⁽²⁾ En esta ocasión se presenta una nueva serie de casos, con el objetivo de describir los resultados de la rinoplastia mediante la técnica de reubicación de autoinjertos.

MÉTODOS

Se realizó un estudio descriptivo, de serie de casos, en el Hospital General Universitario Dr. Gustavo Aldereguía Lima, de Cienfuegos, específicamente en Servicio de Cirugía Maxilofacial, en el periodo enero de 2009 a diciembre de 2019. Fueron incluidos los 25 pacientes que durante el mencionado periodo fueron atendidos por defectos nasales, y que tuvieron criterio quirúrgico para realizarles rinoplastia. Se solicitó a todos ellos su

consentimiento para ser parte de la investigación. El estudio fue aprobado por el Consejo Científico de la institución.

Los 25 pacientes fueron tratados con autoinjertos tomados de diferentes localizaciones. Cada una de las intervenciones se realizó en un solo tiempo quirúrgico. Fueron chequeados a los tres meses, a los seis meses y al año. La información se obtuvo de las historias clínicas individuales. Se analizaron las variables: edad, sexo, color de la piel, tipo de injerto (giba osteocartilaginosa, septum nasal, cartílagos auriculares), técnica empleada (endonasal, abierta) y tipo de anestesia (local, local sedación).

Descripción de la técnica quirúrgica

Como modelo para lograr una apariencia ideal de la nariz, se consideraron los ángulos de la nariz femenina en 120 grados; y en hombres, 90 grados aproximadamente. El ancho de la base de la nariz debe coincidir con la perpendicular imaginaria que pasa por el ángulo interno del ojo hacia el ala nasal.^(4,5,6)

La técnica quirúrgica empleada fue una modificación de la técnica original descrita por Joseph;⁽⁷⁾ la diferencia radica en que en que no se corta el cartílago lateral; y se utiliza como relleno el cartílago de la giba retirada.

Previa antisepsia del campo, se aplicó lidocaína tópica (gasa embebida) en la mucosa. Pasados tres minutos, se infiltró (con jeringuilla tipo carpule de uso estomatológico) entre los cartílagos alares y laterales la anestesia hasta el dorso, así como a la punta de la nariz con aguja larga, hasta llegar a todo el dorso. Cuando se requirió trabajar en el ala, se infiltró por fuera el nervio infraorbitario.

Para el abordaje abierto, se realizó incisión en base de columela en forma de V invertida o en escalón, seguida de incisión marginal no visible para facilitar el abordaje de los cartílagos; retornando hasta porción cefálica, se cerró con sutura reabsorbible, uniéndose en línea media para estrechar la estructura. Cuando fue necesario, se utilizaron injertos autólogos. (Fig. 1).

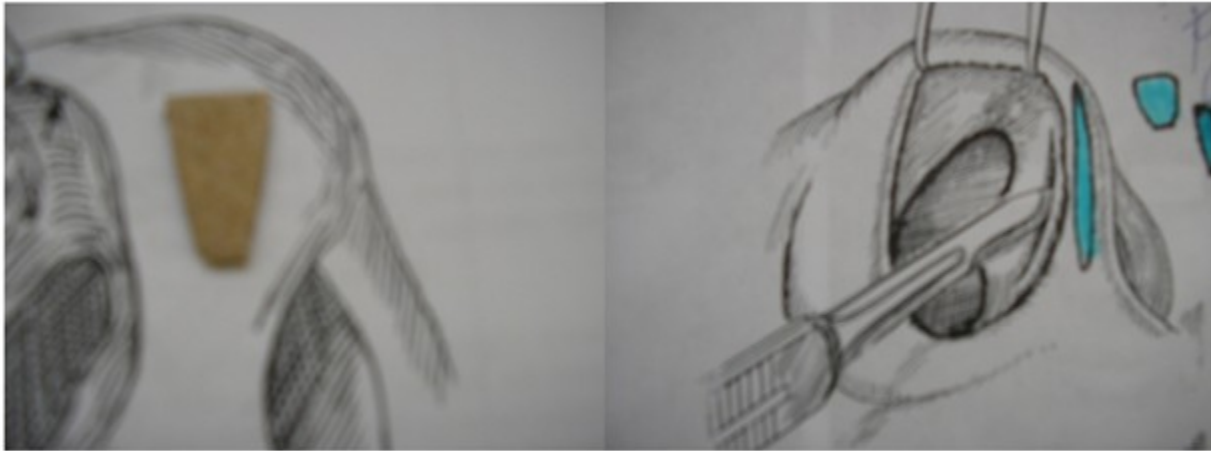


Fig. 1- Fragmento en forma de V para colocarlo en la punta nasal en forma de estandarte (ilustración izquierda) e incisión para el abordaje de la punta nasal (ilustración derecha).

Para la técnica endonasal se realizó incisión intercartilaginosa, por donde se introdujo una tijera Metzembaum para decolar la piel del dorso; luego, con periostótomo, se decoló el periostio. Seguidamente se procedió con la exéresis de la giba osteocartilaginosa, utilizando raspas y pequeños cinceles. En los casos donde fue necesario, se trabajó en la punta nasal disecando los cartílagos alares, retirando parte de estos.

Luego, con sutura reabsorbible se pasó la aguja, lo más recta posible, de un lado a otro, para unir el resto de los cartílagos en la línea media; de esta forma se garantiza el estrechamiento de la punta. Por último, se modeló la nariz por fuera, con esparadrapo microsporo, dando la forma anatómica deseada. Como paso final, se colocó el taponamiento y la férula de yeso. (Fig. 2, Fig. 3, Fig. 4).

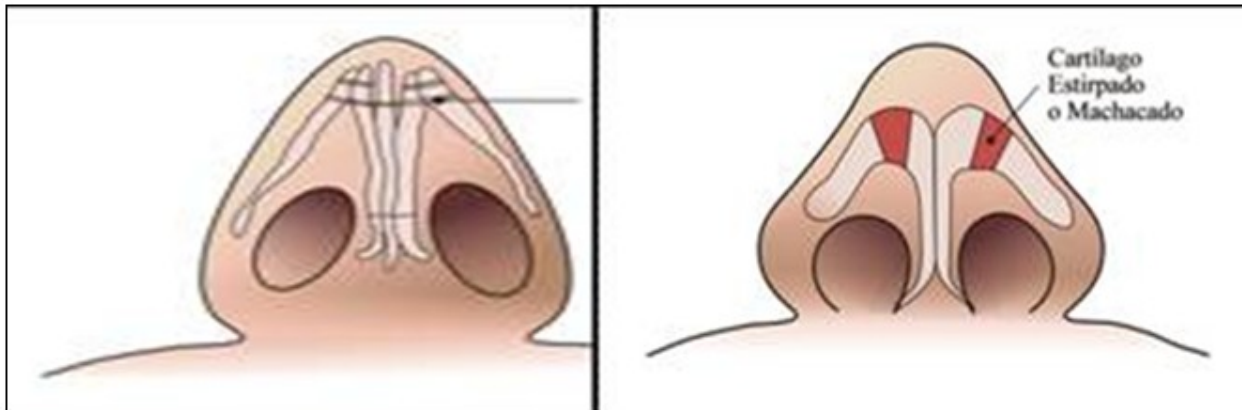


Fig. 2- Sutura con material de reabsorción mediata para afinar la punta ancha (ilustración izquierda); zona de cartílago extirpado o machacado (ilustración derecha).

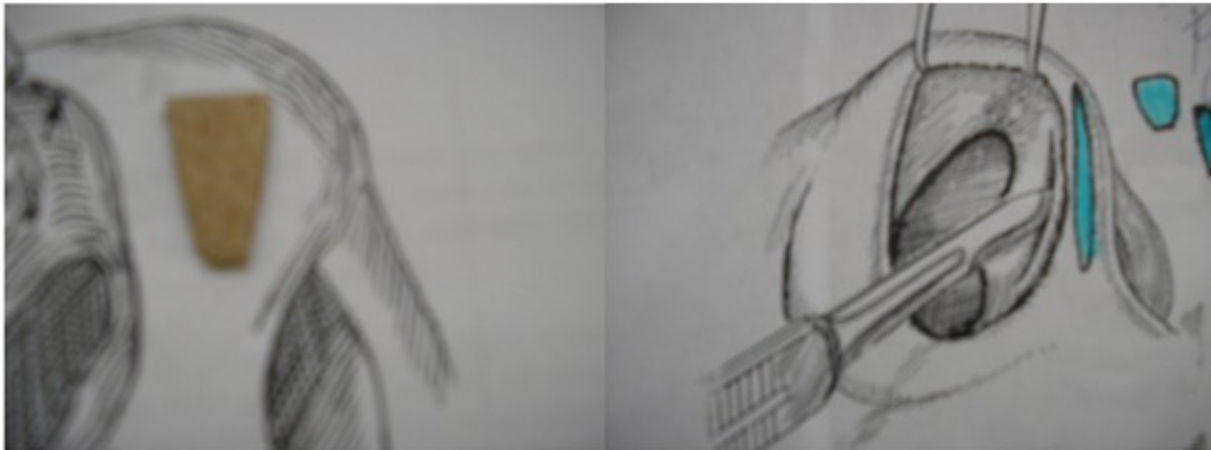


Fig. 1- Fragmento en forma de V para colocarlo en la punta nasal en forma de estandarte (ilustración izquierda) e incisión para el abordaje de la punta nasal (ilustración derecha).

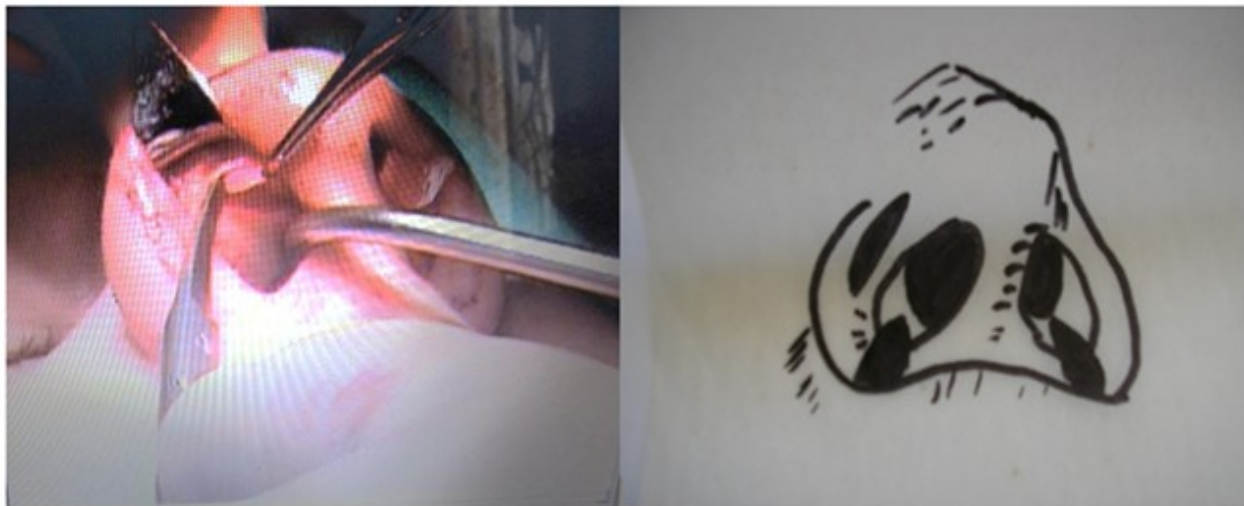

Fig. 3- Corte del cartílago alar (ilustración izquierda). Cortes para estrechar la base de las narinas y los bordes laterales anchos (ilustración derecha).

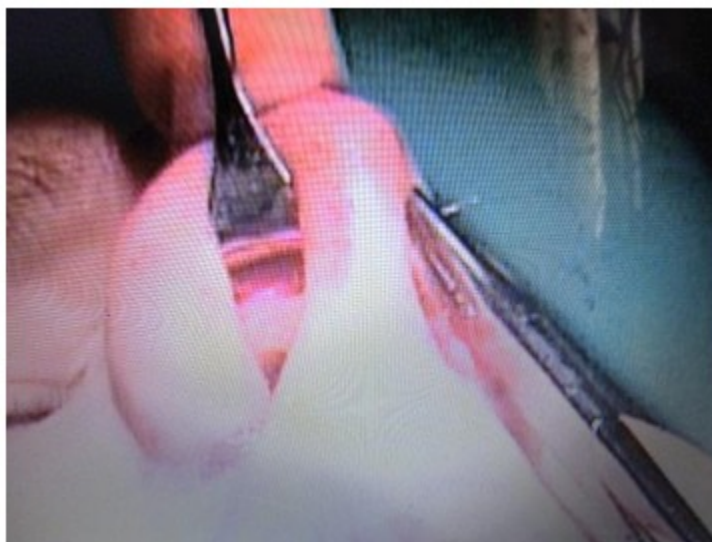


Fig.4- Sutura tipo colchonero del resto de los domos para afinar la punta.

RESULTADOS

Del total de 25 pacientes, 18 (72 %) pertenecieron al sexo femenino, y 7 al masculino. Predominaron los de color blanco de la piel (68 %), y las edades comprendidas entre 15 y 30

años. Todos fueron operados con anestesia local. La técnica quirúrgica más utilizada fue la endonasal (20 pacientes).

La giba osteocartilaginosa fue el injerto empleado en el 80 % de los casos. (Tabla 1).

Tabla 1- Distribución de pacientes según variables del estudio.

Tipo de injerto	No.	%
Giba osteocartilaginosa	18	72
Septum nasal	4	16
Cartilago auricular	3	12

En la totalidad de los pacientes los resultados

fueron satisfactorios. (Fig. 5, Fig. 6, Fig. 7 y Fig. 8).

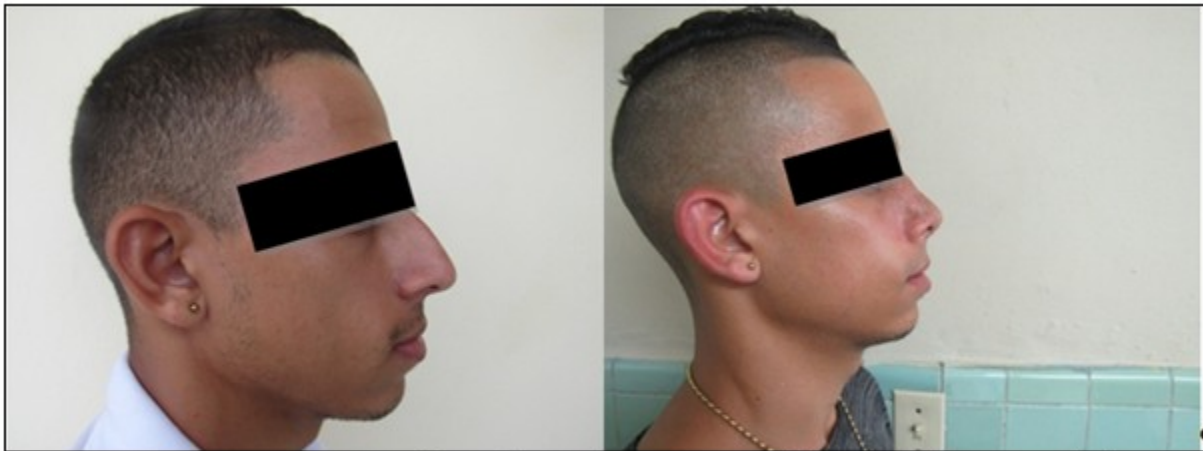

Fig. 5- Pre y posoperatorio a los tres meses. Rinomegalia con el dorso aumentado y punta prominente (operado mediante cirugía distributiva).

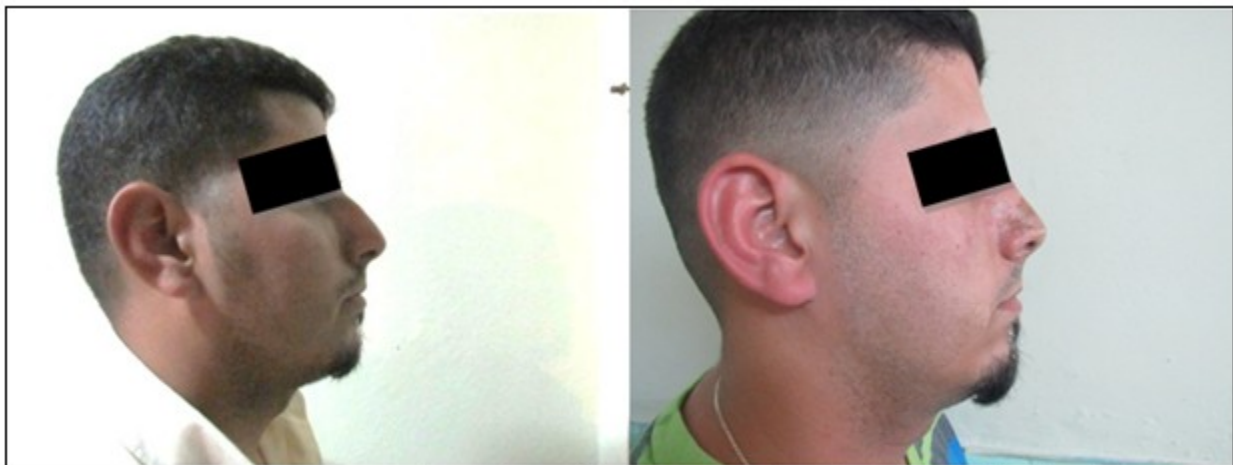


Fig. 6- Pre y posoperatorio a los seis meses. Rinoplastia redistributiva con resección de la giba.

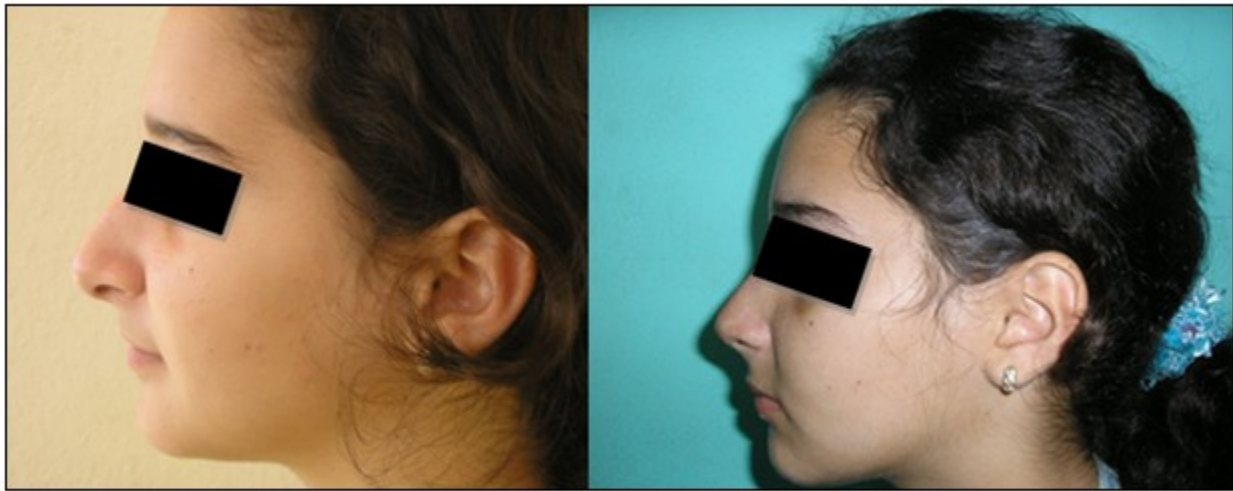

Fig. 7- Pre y posoperatorio de una rinoplastia moderna redistributiva.

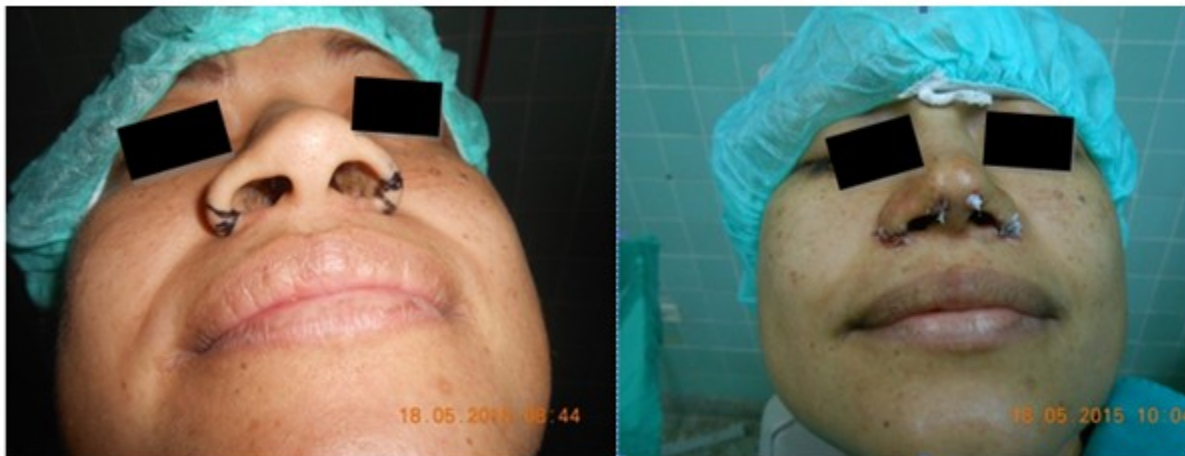

Fig. 8- Paciente con nariz mestiza. En el posoperatorio inmediato se evidencia la disminución del ancho de las narinas y la mejoría de la simetría mediante cirugía resectiva poco invasiva.

DISCUSIÓN

Hace varios años se cuenta con la cirugía ósea ultrasónica, la cual permite limar el hueso, romperlo en forma controlada, y respetar los tejidos adyacentes; aunque tiene el inconveniente de ser una tecnología altamente costosa.⁽⁶⁾ De ahí que en otros medios con menos

disponibilidad de recursos sea necesario recurrir a alternativas capaces de lograr resultados igualmente positivos.

En el estudio actual la cirugía endonasal fue a la que más se recurrió (80 %). Cuando la exéresis de la giba es excesiva, los fragmentos de cartílago se redistribuyen con vistas a cubrir el

defecto. En ocasiones, al reseca el cartílago lateral se afecta la válvula, situación que debe evitarse a toda costa.⁽⁹⁾ Todos los cartílagos usados para la redistribución fueron machacados, tanto para el dorso, como para la punta, exceptuando los postes en la columela en casos de punta deprimida.^(5,6) En pacientes con insuficiencia alar se procedió colocando fragmento de cartílago en el ala nasal afectada. Fue necesario colocar poste columelar en uno de los casos, solución ya adoptada en otras series.^(10,11,12)

En los casos operados mediante la técnica abierta, se tomó cartílago del septum, con excelentes resultados, al igual que en estudios anteriores realizados en diferentes contextos.^(11,12,13)

Las técnicas de rinoplastia han dejado de ser muy resectivas. Los conceptos han cambiado, hoy se trata de conservar los cartílagos autógenos del dorso, de los domos, auriculares y muy selectivamente el costal, por el riesgo de que se contraigan. Los cartílagos son macerados y utilizados como poste, sobre todo en algunas rinoplastias abiertas, para modelarlos y esculpir la nariz, obteniendo excelentes resultados. En esta serie de 25 pacientes con defectos en la estructura nasal, operados en el hospital provincial de Cienfuegos, se obtuvieron resultados satisfactorios en la totalidad de los casos, lo cual evidencia la factibilidad de la aplicación de la técnica empleada.

Conflicto de interés:

Los autores declaran que no existen conflictos de intereses.

Contribución de los autores:

Conceptualización: Bernardo Canto Vidal

Curación de datos: Bernardo Canto Vidal, Beatriz María Borrel, Fuster, Emma Gil Ojeda

Análisis formal: Bernardo Canto Vidal, Beatriz María Borrel, Fuster, Emma Gil Ojeda

Metodología: Bernardo Canto Vidal

Supervisión: Bernardo Canto Vidal

Validación: Bernardo Canto Vidal

Visualización: Bernardo Canto Vidal

Redacción – borrador original: Bernardo Canto Vidal, Beatriz María Borrel

Redacción – revisión y edición: Bernardo Canto Vidal, Fuster, Emma Gil Ojeda

Financiación:

Hospital General Universitario Dr. Gustavo Aldereguía Lima.

REFERENCIAS BIBLIOGRÁFICAS

1. Chinski H, Chinski L. Proyección de la punta nasal en rinoplastia. Técnicas de aumento y disminución y técnica personal. Rev FASO [revista en Internet]. 2011 [cited 27 Jun 2022] ; 18 (1): [aprox. 13p]. Available from: <http://www.faso.org.ar/revistas/2011/1/nota1.pdf>.
2. Canto B, Canto T, García LG. Rinoescultura. Medisur [revista en Internet]. 2006 [cited 27 Jun 2022] ; 4 (2): [aprox. 12p]. Available from: <http://medisur.sld.cu/index.php/medisur/article/view/196/4903>.
3. Mottura A, Cremona P. Rinoplastia estética primaria cerrada. Revisiones durante tres años. Cir Plást Iberolatinoam [revista en Internet]. 2020 [cited 27 Jun 2022] ; 46 (3): [aprox. 12p]. Available from: http://scielo.isciii.es/scielo.php?script=sci_arttext&pid=S0376-78922020000400005&lng=es.
4. Colombo C, Gutiérrez A, Aponte C. Manejo de la proyección de la punta nasal con injerto autólogo tipo extensor septal caudal. Seguimiento a un año. Cir Plást Iberolatinoam [revista en Internet]. 2018 [cited 27 Jun 2022] ; 44 (4): [aprox. 24p]. Available from: http://scielo.isciii.es/scielo.php?script=sci_arttext&pid=S0376-78922018000400004&lng=es.
5. Casanueva LF. Injertos de punta nasal en rinoplastia primaria. Rev Otorrinolaringol Cir Cabeza Cuello [revista en Internet]. 2016 [cited 27 Jun 2022] ; 76 (1): [aprox. 16p]. Available from: http://www.scielo.cl/scielo.php?script=sci_arttext&pid=S0718-48162016000100004&lng=es.
6. Pedroza F, Santos EE, Espinosa F, José C, Gutiérrez AF, Serrano EF. Association of Nasal Tip Rotation Outcome Estimation With the New

- Domes Technique in Primary Rhinoplasty. *JAMA Facial Plast Surg*. 2018 ; 20 (4): 292-9.
7. Emmerich M, Emmerich E. Historia de la Rinoplastía Estética. *Rev Otorrinolaringol Cir Cabeza Cuello* [revista en Internet]. 2001 [cited 27 Jun 2022] ; 3 (61): [aprox. 10p]. Available from: [https://www.sochiorl.cl/uploads/12\(27\).pdf](https://www.sochiorl.cl/uploads/12(27).pdf).
8. Blus C, Szmukler S, Salama M, Salama H, Garber DA. Procedimientos de injerto en el hueso sinusal mediante cirugía ósea ultrasónica. Experiencia de 5 años. *Revista Internacional de Odontología Restauradora & Periodoncia*. 2008 ; 12 (3): 221-9.
9. Canto B, Viera Á, Aguilar D, Mesa B, Gil E. Resultados de rinoplastia abierta en pacientes portadores de deformidades nasales. *Medisur* [revista en Internet]. 2017 [cited 27 Jun 2022] ; 15 (1): [aprox. 8p]. Available from: http://scielo.sld.cu/scielo.php?script=sci_arttext&pid=S1727-897X2017000100017&lng=es.
10. Pasinato R, Mocelin M, Berger CA. Nose tip refinement using interdomal suture in caucasian nose. *Int Arch Otorhinolaryngol*. 2012 ; 16 (3): 391-5.
11. Vallarta RA, Chávez FD, Rojas P, González C, Vallarta S. Rinoplastia funcional y estética, fusionando conceptos. *Cir Plást Iberolatinoam* [revista en Internet]. 2018 [cited 27 Jun 2022] ; 44 (4): [aprox. 20p]. Available from: https://scielo.isciii.es/scielo.php?script=sci_arttext&pid=S0376-78922018000400003.
12. Chinski H, Chinki I. Uso de poste columelar en rinoplastia abierta. Nuestra experiencia y revisión. *Rev FASO*. 2009 ; 16 (1): 33-8.
13. Canto B. Rinoplastia primaria y secundaria. *Medisur* [revista en Internet]. 2012 [cited 27 Jun 2022] ; 10 (5): [aprox. 6p]. Available from: <http://www.medisur.sld.cu/index.php/medisur/article/view/1833>.