

歯性感染症が原因と疑われた顔面丹毒の一例

著者	平井 利奈, 町田 好聡, 鳴神 伊織, 若村 祐宏, 岡村 武志, 坂本 雄紀, 藤居 孝文, 堤 泰彦, 越沼 伸也, 山本 学
雑誌名	滋賀医科大学雑誌
巻	36
号	1
ページ	44-47
発行年	2023-03-15
URL	http://doi.org/10.14999/1521.00013512

doi: <http://doi.org/10.14999/1521.00013512>(<http://doi.org/10.14999/1521.00013512>)

— 症例報告 —

歯性感染症が原因と疑われた顔面丹毒の一例

平井 利奈¹⁾, 町田 好聡¹⁾, 鳴神 伊織¹⁾, 若村 祐宏¹⁾, 岡村 武志¹⁾

坂本 雄紀¹⁾, 藤居 孝文²⁾, 堤 泰彦³⁾, 越沼 伸也¹⁾, 山本 学¹⁾

1) 滋賀医科大学医学部歯科口腔外科学講座

2) 公益財団法人 豊郷病院 歯科口腔外科

3) 独立行政法人国立病院機構 東近江総合医療センター 歯科口腔外科

抄録: 【緒言】丹毒は、発熱とともに皮膚に出現する浮腫性紅斑を主症状とする真皮の化膿性炎症性疾患であるが、歯性感染症が原因と考えられる顔面丹毒の報告は少ない。今回われわれは、右側上顎前歯の根尖性歯周炎が原因と疑われた顔面丹毒の1例を経験したので報告する。

【症例】患者は67歳の女性。右側顔面の腫脹を主訴に当科を紹介され受診した。初診時所見として、右側眼窩下部から右側頬部、右側顎下部にかけて境界明瞭な紅斑と腫脹を認め、右側上顎3番に根尖性歯周炎を認めた。当初、右側上顎3番の根尖性歯周炎に起因する頬部蜂窩織炎と診断し、切開排膿術を施行したが、排膿を認めなかったことから、鑑別疾患として丹毒を疑い、皮膚科対診を行ったところ、顔面丹毒との臨床診断を得た。抗菌薬投与後も右側頬部の腫脹および右側上顎3番部の違和感が消失しなかったため、右側上顎3番の根管開放を行ったところ、消炎を認め、第11病日に右側顔面の紅斑は消失した。約2ヵ月経過した現在、再発なく経過は良好である。

キーワード: 顔面丹毒, 根尖性歯周炎, 蜂窩織炎

はじめに

丹毒は発熱とともに皮膚に出現する浮腫性紅斑を主症状とする真皮の化膿性炎症性疾患であるが、歯性感染症が原因と考えられる顔面丹毒の報告は少ない。今回われわれは、右側上顎前歯の根尖性歯周炎が原因と考えられた顔面丹毒の1例を経験したので、若干の考察を加えて報告する。

症例

1. 患者
67歳, 女性.
2. 初診
2022年7月中旬.
3. 主訴
右側顔面の腫脹に対する精査・加療.
4. 既往歴
高血圧症, 高脂血症.
5. 現病歴
初診日朝方より右側頬部の違和感を自覚したが、自己にて経過観察を行っていた。しかし症状の改善を認めず、午後にかけて右側耳介周囲～頬部～顎下部へ

Received: January 3, 2023 Accepted: February 15, 2023 Published: March 15, 2023

Correspondence: 滋賀医科大学医学部歯科口腔外科学講座 平井 利奈

〒520-2192 大津市瀬田月輪町 hirai74@belle.shiga-med.ac.jp

と腫脹の増大を認め、近医を受診したところ、右側頬部蜂窩織炎が疑われたため、精査加療目的に当科を紹介され受診した。

6. 現症

全身状態;体温:38.2℃であり、倦怠感を認め、食思はやや不良であった。

口腔外所見;右側眼窩下部から右側頬部、右側耳介周囲、右側顎下部にかけて境界明瞭な発赤および熱感を伴う腫脹を認めた。明らかな波動は触知せず、開口障害も認めなかった。右側頬部の圧痛および擦過痛は認めなかった。また右側耳介に搔傷を認めた(図1)。

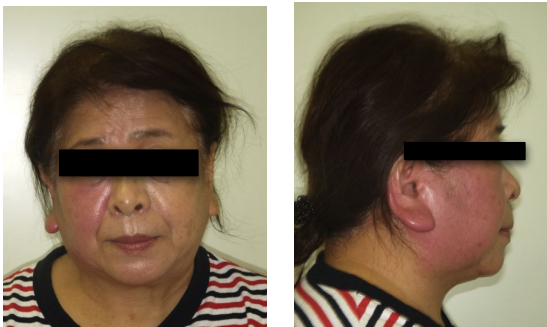


図1 初診時顔貌写真

口腔内所見;3┒は明らかな歯肉腫脹や排膿は認めなかったが、打診痛を軽度認めた。6┒は残根であり、動揺2度であった。7┒はPD 8 mm、動揺3度であり、歯肉溝からの排膿を認めた。また7, 6┒歯肉頬移行部に一部波動を触知した。

画像所見;パノラマX線画像にて3┒根尖部に透過像(→)を認めた(図2)。また7, 6┒根尖部に至る透過像を認め、その周囲に骨硬化像(○)を認めた。CT画像にて明らかな膿瘍形成は認めなかった。

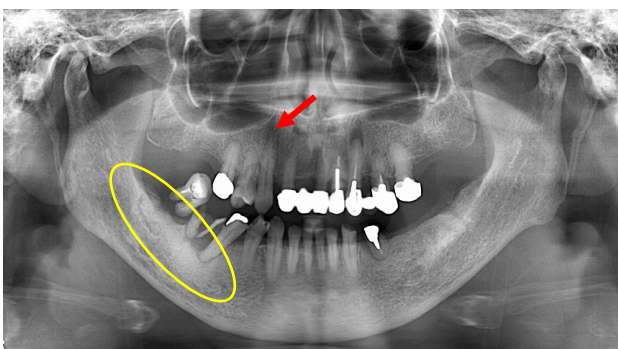


図2 2022/12/14撮影 パノラマX線画像

7. 臨床診断

3┒, 7, 6┒根尖性歯周炎, 3┒根尖性歯周炎に起因する右側頬部蜂窩織炎。

8. 処置および経過

第1病日消炎目的に入院し、セフトリアキソンナトリウム2gを投与した。入院時の血液検査にて、白血球数およびCRP値の上昇を認めた。右側上顎3番部

の波動および膿瘍形成は認めなかったが、パノラマX線画像にて根尖部に透過像を認めたため、排膿路確保目的に第2病日に局所麻酔下にて3┒部口腔内切開術および7, 6┒部口腔外切開術を施行した。しかしいずれも明らかな排膿は認めなかった。また7, 6┒歯肉溝からの排膿に対して細菌培養検査を行ったが、原因菌は検出されなかった。右側頬部の紅斑が境界明瞭であり鼻背および鼻唇溝を超えなかったことから、鑑別疾患として丹毒を疑い、第3病日に皮膚科対診を行ったところ、顔面丹毒との臨床診断を得た。第4病日に保存不可能であった7, 6┒の抜去術を行った。また右側頬部の紅斑が軽減せず、3┒の打診痛が消失しなかったことから3┒の根管開放を行った。その際、根管内からの排膿は認めなかった。根管開放後より右側頬部の紅斑は軽減し、その後も抗菌薬の投与を継続したところ、第7病日に右側顔面の紅斑は概ね消失したため退院となった(図3)。退院後はセファレキシンカプセル内服を継続し、第11病日に右側顔面の紅斑は消失した。抗菌薬投与を終了し約2ヶ月経過した現在、再発なく経過良好である。

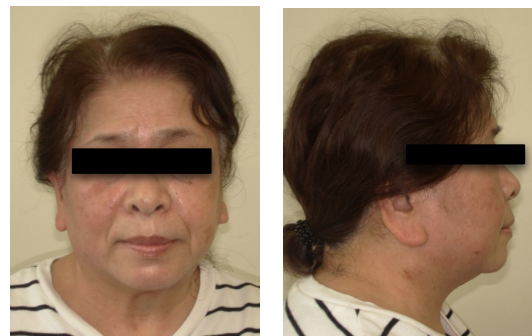

図3 退院時顔貌写真

考察

丹毒は下肢や顔面(特に頬部、耳前部)に片側性に好発し、発熱や全身倦怠感を伴う。皮膚の境界明瞭な紅斑・腫脹を呈し、紅斑部に水疱・膿疱を形成することもある。また紅斑の拡大は鼻背や鼻唇溝、下顎骨部など脂肪組織の少ない部分で停止し、これを超えることは少ない。丹毒はA群β溶血性連鎖球菌の真皮への皮膚感染により生じ、3~7日間の潜伏期間を経て発生するが、丹毒は早期に抗菌薬の投与が行われるため、原因菌を同定することは困難とされている。感染経路として、経皮的には外傷・熱傷・搔爬・潰瘍・虫刺症・外耳炎などがあげられ、経粘膜的には扁桃炎・歯肉炎・抜歯窩などがあげられる。

本症例においては、3┒に打診痛を認め、根尖部に透過像を認めたこと、3┒根管開放後より右側頬部の紅斑は軽減し、消炎を認めたこと、右側耳介の搔傷は6月中旬にできたものであり、丹毒の潜伏期間と合致しないこと、以上を踏まえて、顔面丹毒の原因として

3) 根尖性歯周炎が考えられた。

口腔外科領域における顔面丹毒の報告は少なく、われわれが渉猟しえた限りでは、顔面丹毒と口腔外科疾患との関連についての文献的報告は7例のみであり、そのうち歯性感染症が原因と考えられた顔面丹毒の報告は4例のみであった(表1)。

表1 歯性感染症が原因と考えられた顔面丹毒の報告

感染源	年齢	性別	起炎菌検出の有無
上顎悪性腫瘍 ^[1]	68	女	無
左上顎放射線性顎骨壊死 ^[2]	62	男	無
上顎歯肉癌	62	男	無
右下8番歯冠周囲炎 ^[3]	24	女	有
辺縁性歯周炎 ^[4]	70	女	無
右上4番根尖性歯周炎 ^[5]	35	女	無
左上6番根尖性歯周炎 ^[6]	56	女	無
右上3番根尖性歯周炎	67	女	無

丹毒は診断上、臨床症状を重視せざるを得ない場合が多く、蜂窩織炎との鑑別が困難な場合がある。本症例のように、口腔領域に炎症の原因となりうる感染巣を有する場合、診断に苦慮することが予想される。今後は口腔外科領域において、歯性感染症による皮膚疾患も考慮する必要があると考える。

丹毒の治療には抗菌薬の投与が有効であり、ペニシリン系やセフェム系などのβラクタム系が第一選択薬となる。丹毒の病型には同一部に再発を繰り返す習慣性丹毒があるため、抗菌薬の投与期間は習慣性丹毒を予防するためにも1週間以上の投与が必要と考えられている^[7]。本症例では抗菌薬の投与は11日間であり、その後も再発なく経過しているが、今後も注意して経

過観察を行う必要があると考える。

結語

今回われわれは右側上顎3番が原因と疑われる顔面丹毒の症例を経験したため報告した。

文献

- [1] 木村 幸紀, 齋藤 健一, 中村 篤, 有沢 康, 道脇 幸博. 上顎悪性腫瘍患者の経過中にみられた顔面顎部丹毒の一治験例. 歯科薬物療法, 6:87-91,1987.
- [2] 佐藤 光, 岡田 康男, 田中 彰, 石原 修, 岡野 篤夫, 又 賀泉. 上顎悪性腫瘍患者の顔面に発症した丹毒の2例. 日本口腔外科学会雑誌. 45:190-192,1999.
- [3] 岡 愛美子, 星野 真, 佐々木 亮, 内山 博人, 丸岡 靖史, 安藤 智博, 扇内 秀樹. 智歯周囲炎が原因と考えられた顔面丹毒の1例. 日本口腔外科学会雑誌. 20:188-191,2007.
- [4] 松井 隆, 山村 哲夫, 横山 葉子, 高崎 義人, 高野 正行, 柿澤 卓. スケーリング・ルートプレーニング後に発症した丹毒の1例. 日本口腔外科学会雑誌. 20:409-412,2007.
- [5] 望月 美江, 三島木 節, 園田 格, 佐藤 豊, 新井直也, 天笠 光雄. 歯性感染症が原因と考えられた顔面丹毒の1例. 歯科薬物療法. 27:131-135,2008.
- [6] 渡邊 裕之, 河原 康, 佐野 大輔, 石井 興, 長縄 憲亮, 釜本 宗史, 山田 利治, 帆波 辰基, 宮地 齊. 歯性感染症から継発したと考えられた顔面丹毒の1例. 愛知学院大学歯学誌, 51:63-67,2013.
- [7] 刀 弥 毅, 衛藤 光. 顔の丹毒. 皮膚病診療. 8:937-940,1986.
- [8] Rath E, Skrede S, Mylvaganam H, Bruun T. Aetiology and clinical features of facial cellulitis: a prospective study. Infectious Diseases, 50:27-34, 2018.
- [9] Giunta JL. Comparison of erysipelas and odontogenic cellulitis. Journal of Endodontics, 13:291-294, 1987.

A case of facial erysipelas suspected to be caused by odontogenic infection

Rina HIRAI¹⁾, Yoshisato MACHIDA¹⁾, Iori NARUKAMI¹⁾, Yukou WAKAMURA¹⁾

Takeshi OKAMURA¹⁾, Yuki SAKAMOTO¹⁾, Takafumi FUJII²⁾, Yasuhiko TSUTSUMI³⁾

Shinya KOSHINUMA¹⁾, Gaku YAMAMOTO¹⁾

1) Department of Oral and Maxillofacial Surgery, Shiga University of Medical Science

2) Department of Oral and Maxillofacial Surgery, Toyosato Hospital

3) Department of Oral and Maxillofacial Surgery, Higashi Ohmi General Medical Center

Abstract

Erysipelas is a pyogenic inflammatory disease of the dermis characterized by erythema with edema appearing on the skin with fever. However, there have been few reports of facial erysipelas caused by dental infection. In this report, we describe a case of erysipelas of the face that was suspected to have been caused by periodontitis of the right maxillary canine tooth.

The patient was a 67-year-old woman. She was referred to our department because of right-sided facial swelling. At the time of initial examination, erythema and swelling with well-defined borders were observed from the lower right orbit to the right cheek and lower right side of the jaw. We initially diagnosed her disease as buccal cellulitis caused by periodontitis of the right maxillary canine tooth and therefore performed incisional drainage. However, because there was no drainage of pus, we suspected erysipelas as a differential diagnosis. After consultation with a dermatologist, the patient was diagnosed with facial erysipelas. The swelling in the right cheek area and discomfort in the right maxillary canine tooth persisted after administration of antibacterial drugs; therefore, we created a root canal opening in the right maxillary canine tooth. Eleven days after symptom onset, the erythema on the right side of the face disappeared. After about 2 months, the patient was doing well without any recurrence.

Keyword erysipelas, apical periodontitis, cellulitis