

Ureterobstructie bij een ragdoll ten gevolge van calciumoxalaat-urolithiasis

Ureteral obstruction in a Ragdoll cat caused by calciumoxalate urolithiasis

N. Reinartz, H. de Rooster, S. Daminet, J. H. Saunders, V. Bavegems, K. Piron, D. Paepe

Vakgroep Geneeskunde en Klinische Biologie van de Kleine Huisdieren
Faculteit Diergeneeskunde, Universiteit Gent, Salisburylaan 133, B-9820 Merelbeke

dominique.paepe @ugent.be

SAMENVATTING

In deze casuïstiek wordt een vrouwelijke, gesteriliseerde ragdoll beschreven met een ureterobstructie door calciumoxalaat-urolieten. De patiënt werd aangeboden omwille van polyurie/polydipsie. Bij abdominale palpatie werd unilaterale renomegalie vastgesteld. Met behulp van radiografisch en echografisch onderzoek kon de diagnose van multipale nefro- en ureterolieten gesteld worden waarbij één uroliet een obstructie van de linkerureter veroorzaakte. De kat werd gehospitaliseerd om met infuustherapie de azotemie te bestrijden, de diurese te verbeteren en zo de passage van de ureterale calculi doorheen de ureter te stimuleren. De therapie bleek echter niet succesvol te zijn en daarom werd de obstruerende ureteroliet chirurgisch via een cystotomie verwijderd. Na kwantitatieve steenanalyse bleek het om calciumoxalaat-urolithiasis te gaan en een dieet aangepast aan urolithiasis werd opgestart. In de daaropvolgende periode van ongeveer één jaar bleef de patiënt klinisch stabiel. De kat vertoonde persisterende polyurie/polydipsie zonder azotemie. Nieuwe, niet-obstruerende ureterolieten in de linkerureter werden aangetoond via echografie. Aangezien de kat geen klinische symptomen vertoonde behalve de persisterende PU/PD liet de eigenares geen verdere echografische/radiografische controle van het abdomen meer uitvoeren.

ABSTRACT

This case report describes a ureteral obstruction in a neutered female Ragdoll cat due to calciumoxalate urolithiasis. The patient was presented with polyuria/polydipsia. Abdominal palpation revealed unilateral renomegaly. Radiography in combination with ultrasonography led to the diagnosis of multiple nefro- and ureteroliths. One calculus caused an obstruction of the distal aspect of the left ureter. Infusion therapy was initiated to decrease the azotemia, to improve the diuresis and to stimulate the passage of the uroliths through the ureters. However, the therapy was not successful, and the obstructing urolith was surgically removed using cystotomy. Quantitative urolith analysis revealed a calciumoxalate composition, and an appropriate diet was initiated. During the following period of approximately one year, the patient had persistent polyuria/polydipsia without azotemia. New non-obstructing calculi in the left ureter were visualized by ultrasonography. Since the patient did not show any clinical signs, the owner decided not to reevaluate the abdomen by medical imaging.

INLEIDING

Ureterolithiasis bij katten is de laatste vijftien jaar meer en meer in de aandacht gekomen omdat deze aandoening als een belangrijke oorzaak van acuut en chronisch nierfalen geldt. Alhoewel ureterolieten nog steeds vrij zeldzaam zijn, toonde een uitgebreide studie een duidelijke toename aan van de incidentie van ureterolithiasis bij katten sinds eind jaren '90 van de vorige eeuw, gepaard gaande met een dramatische verandering van de relatieve frequentie van struviet en calciumoxalaat (CaOx) urolieten (Kyles et al., 2005b).

In dezelfde studie, waarbij men 93 ureterolieten van katten analyseerde, stelde men bij 87% van de steenen een zuiver CaOx-compositie vast en 11% waren mengvormen van andere mineralen samen met CaOx. De verhoogde incidentie van ureterolithiasis zou enerzijds te wijten kunnen zijn aan een verhoogd bewustzijn dat deze aandoening bestaat, waardoor medische beeldvorming frequenter wordt ingezet bij katten met renale ziekten of anderzijds aan een verhoogd voorkomen van ureterolithiasis (Palm en Westropp, 2011). Tot de jaren '90 van de vorige eeuw was struviet de meest gediagnosticeerde uroliet bij katten, maar door

een verhoogd gebruik van verzurende diëten zag men een duidelijke toename van CaOx-urolieten. Deze diëten, die struvietvorming voorkomen of behandelen, kunnen CaOx-urolithiasis bevorderen. Door het verzuuren van de urine wordt CaOx-vrijstelling uit de botten bevorderd om als metabole buffer te fungeren, wat in hypercalcurie kan resulteren (Palm en Westropp, 2011).

Katten die enkel in huis worden gehouden, hebben een hoger risico op urolithiasis dan katten die ook buiten komen. Katten die binnenshuis leven, urineren minder vaak waardoor er langer contact is tussen precipiterende mineralen en de blaas. Gepredisponeerde rassen voor urolithiasis zijn onder andere de ragdoll, Britse korthaar, himalayakat, Scottish fold, havana brown, pers en de exotische korthaar. Vooral bij katten tussen zeven en tien jaar vindt men urolieten. Gecastreerde dieren lopen een hoger risico en bij mannelijke dieren worden urolieten iets vaker gediagnosticeerd dan bij vrouwelijke (Palm en Westropp, 2011).

In deze casuïstiek wordt een klinisch geval van ureterobstructie ten gevolge van CaOx-urolithiasis besproken bij een oude kat. In de discussie wordt nadruk gelegd op de diagnostiek en de medicamenteuze of chirurgische behandelingsmogelijkheden van deze aandoening.

CASUÏSTIEK

Anamnese en lichamelijk onderzoek

Een vrouwelijke, gecastreerde ragdoll van tien jaar en zeven maanden oud kwam op controlebezoek voor een ureterdilatatie die vier weken eerder werd vastgesteld. De kat werd aanvankelijk in het kader van een wetenschappelijke studie echografisch onderzocht. Er werden op dat moment door de eigenaar geen klachten waargenomen. De bloedparameters waren toen normaal maar een urineanalyse toonde microscopische hematurie. Behalve de ureterdilatatie werd gezien dat beide nieren een onregelmatige vorm hadden, dat de rechternier kleiner was dan de linker (lengte rechternier: 2,7 cm; lengte linkernier: 4,32 cm) en dat in de linkernier twee infarcten aanwezig waren. Bij gezonde ragdollkatten bedraagt de gemiddelde (\pm standaarddeviatie) grootte van de linkernier 3,8 (\pm 0,5) cm en van de rechternier 3,9 (\pm 0,5) cm (Paepe et al., 2013a). De rechternier vertoonde een hyperechogene cortex en de linker was normaal van echogeniciteit. Er waren toen geen urolieten te detecteren door middel van echografie. Een maand later vertoonde de patiënt milde polyurie/polydipsie (PU/PD). Op het algemeen onderzoek werden er geen afwijkingen gevonden met uitzondering van een vergrote linkernier, wat via abdominale palpatie werd vastgesteld. Op basis van de anamnese en het lichamelijk onderzoek werd volgende probleemlijst opgesteld: PU/PD en unilaterale renomegalie.

De belangrijkste differentiaaldiagnosen voor PU/PD bij deze oudere kat waren chronische nierziekte (CNZ), hyperthyroïdie, diabetes mellitus (DM), pyelonefritis en hypercalcemie.

Naast renale compensatoire hypertrofie, die ontstaat wanneer de contralaterale nier minder functioneel, te klein of afwezig is, leek hier een pathologische unilaterale vergroting meer waarschijnlijk. Deze kan veroorzaakt worden door tumoren, hydronefrose, niercysten, een virale of toxische nefritis en door portosystemische shunts (Kirk en Bartges, 2011).

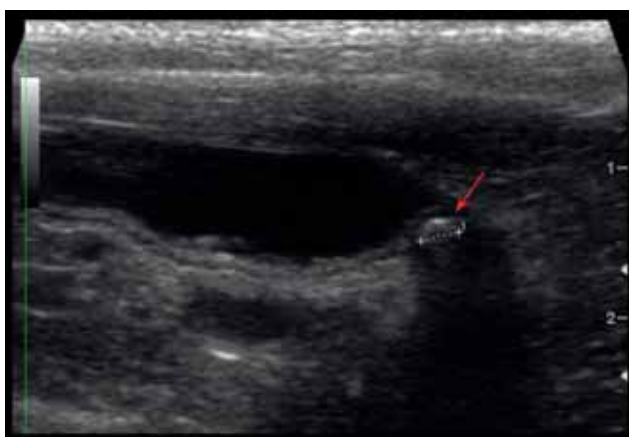Diagnose en behandeling

Er werd een bloed- en urineonderzoek uitgevoerd om de verschillende oorzaken van PU/PD aan te tonen of uit te sluiten.

Op het bloedonderzoek werd een matige azotemie vastgesteld (ureum: 21,3 mmol/l (referentie: 5,7-12,9 mmol/l) en creatinine: 430 μ mol/l (referentie: 71-212 μ mol/l)). De hematologie en de verdere biochemische waarden waren normaal. De oorzaken van azotemie kan men in drie grote groepen indelen. Prerenale azotemie wordt veroorzaakt door alle ziekten die leiden tot een verminderde renale doorbloeding. Een frequente oorzaak is dehydratie. Prerenale azotemie leek in deze casus niet waarschijnlijk. De kat vertoonde geen dehydratie, anorexie of gastro-intestinale stoornissen. Renale azotemie wordt geassocieerd met acute of chronische nierziekte en was hier een belangrijke mogelijkheid. Postrenale azotemie wordt veroorzaakt door een obstructie of een ruptuur van de urinewegen. Bij een urinewegobstructie leidt de verhoogde intratubulaire druk tot een verminderde glomerulaire filtratiesnelheid. Bij een urinewegruptuur worden componenten van de zich opstapelende urine in het abdomen opnieuw geresorbeerd. Postrenale azotemie was eveneens mogelijk bij deze casus maar een obstructieve oorzaak leek hier waarschijnlijker dan een ruptuur. Katten die niet naar buiten gaan, hebben minder kans op traumata ter hoogte van het urinair stelsel en bij buikpalpatie van de kat in de huidige casus werd geen undulatie vastgesteld, wat bij een uroabdomen meestal wel het geval is. Er werd echter unilaterale renomegalie vastgesteld, hetgeen kan wijzen op obstructie (Daminet, 2010).

Azotemie gepaard gaande met renomegalie en PU/PD is indicatief voor een afwijking ter hoogte van de nieren of urinewegen. Verder onderzoek van de urine en medische beeldvorming kunnen opheldering geven in verband met de onderliggende oorzaak. Via cystocentese werd urine verzameld en onderzocht. In het sediment waren er zeldzame amorfe kristallen (onregelmatig gevormde lichtbrekende structuren waarvan de morfologie niet compatibel is met de bekende kristallen), microscopische hematurie maar geen pyurie te zien. De urine pH was 6,5, wat licht zuur is. Het urineonderzoek (inclusief cultuur) tijdens de eerste presentatie was, behalve de microscopische hematurie, normaal (USG 1,040). Echografie werd uitgevoerd om de structuur van de nieren en urinewegen te beoordelen. Neoplasie, pyelonefritis, hydronefrose en veranderingen ter hoogte van het nierparenchym zijn via echografisch onderzoek beter te visualiseren dan met radiografie. Er werd een linker ureterale ob-

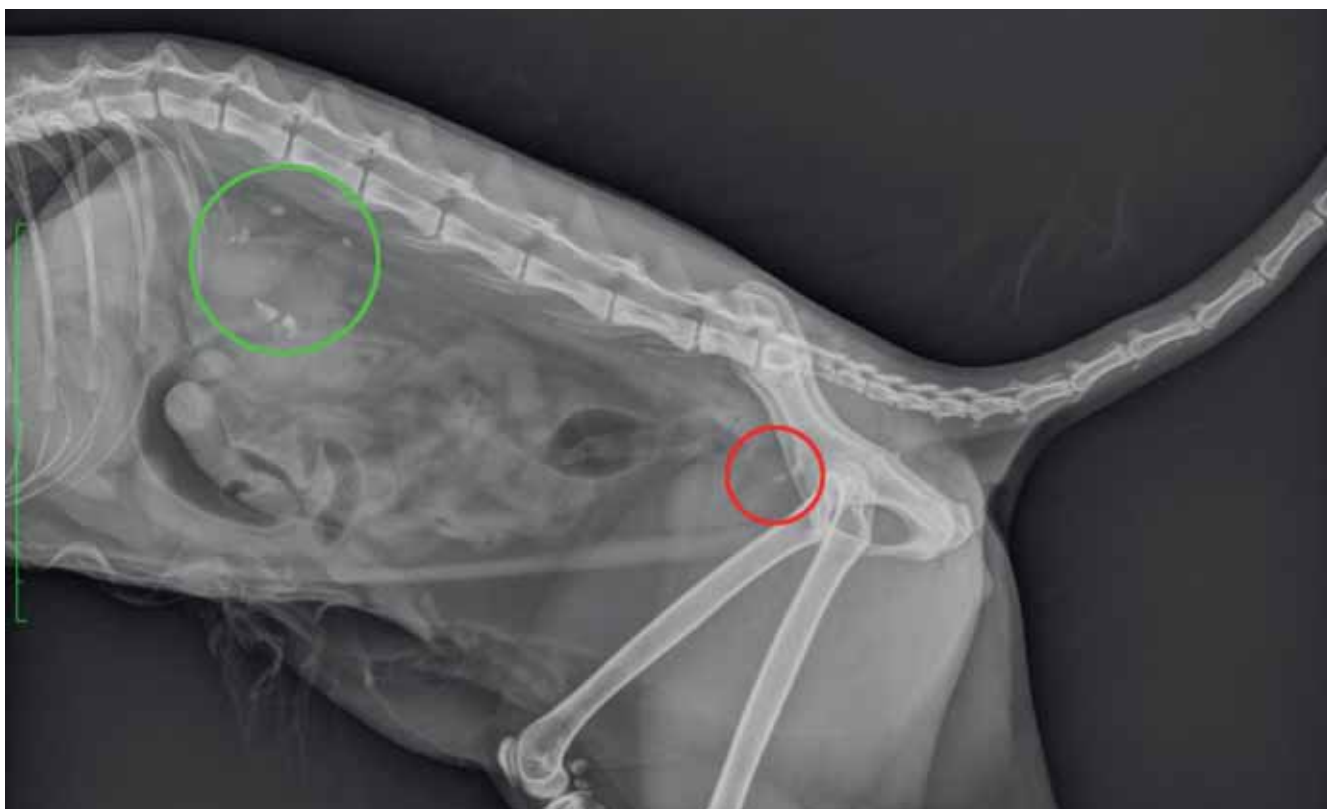
structie waargenomen, veroorzaakt door een uroliet ter hoogte van de ureterovesicale overgang met een secundaire mega-ureter (4,3 cm diameter) (Figuur 1), erge linkernierbekkendilatatie (2 op 2,3 cm) en de aanwezigheid van een kleine hoeveelheid vocht in het retroperitoneum. De corticomedullaire overgang was slecht afgelijnd en enkel een smalle band corticaal weefsel resteerde rond de nierbekkendilatatie. De rechternier vertoonde tekenen van chronische nierziekte (lengte 2,7 cm, onregelmatig afgelijnd) en verschillende kleine en niet-obstruerende urolieten in de proximale ureter. Er werden multipiele urolieten in beide nieren, de ureters en de blaas aangetoond. Voor



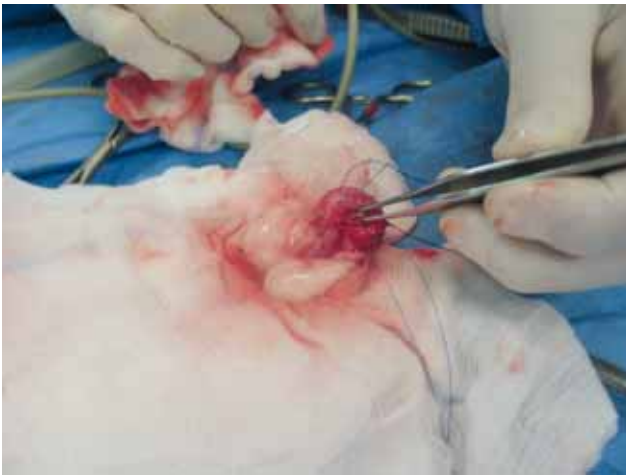Figuur 1. Dilatatie van de distale ureter met een ureteroliet ter hoogte van de ureterovesicale overgang (pijl).

een algemeen overzicht van de multipiele urolieten werd een bijkomend radiografisch onderzoek van het abdomen uitgevoerd (Figuur 2). Op de links-rechts laterale opname werden twee goed omschreven ovale radiopake densiteiten in de proximale ureter waargenomen. Op de ventrodorsale opname werd vastgesteld dat de rechternier kleiner was dan de linker. Er waren twee goed omschreven radiopake structuren zichtbaar in de linkernier en ook in de rechternier waren er twee densiteiten. In de distale ureter ter hoogte van de blaasjunctie bevonden zich twee langwerpige radiopake structuren.

Er werd besloten om de kat te hospitaliseren en de diurese via infuustherapie te verbeteren. De bedoeling was om de passage van de ureterstenen doorheen de urinewegen te stimuleren en de serumconcentraties van ureum en creatinine te verlagen. Met behulp van herhaaldelijk echografisch onderzoek werd de migratie van de urolieten opgevolgd. Tijdens de eerste hospitalisatiedag werd een infuustherapie opgestart met hartmann-oplossing (100ml/kg/24u) en was de patiënt klinisch stabiel. Op dag twee echter verslechterde de toestand van de kat. Biochemisch bloedonderzoek toonde een verdere stijging van de creatinineconcentratie (546 $\mu\text{mol/l}$) aan. Bovendien vertoonde de kat een lichte hyponatremie (147 mmol; referentie: 150-165 mmol/l). Op echografie werd geen verandering van de rechternier aangetoond. De nierbekkendilatatie van de linkernier was nog toegenomen, leidend tot beginnende hydronefrose van deze nier. De linkerureter was nog over de volledige lengte



Figuur 2. Links-rechts laterale opname van het abdomen van de patiënt: multipiele nefrolieten (groene cirkel) en cystolieten (rode cirkel).



Figuur 3. Intraoperatieve opname van het verwijderen van de cystoliet (pincet) uit de blaas.

gedilateerd. Ter hoogte van de ureterovesicale junctie waren drie stenen te zien waarvan er één deels in het lumen leek uit te puilen.

Omwille van de ergere postrenale azotemie en toegenomen nierbekkendilatatie werd besloten om een cystotomie uit te voeren en zo te proberen de urolieten uit de linkerureter te verwijderen. Het preoperatief hematocriet (HCT) bedroeg 31%. Als antibioticumprofylaxis werd gekozen voor intraveneuze amoxicilline-clavulaanzuur (20mg/kg Augmentin[®], GlaxoSmithKline Pharma GmbH). De kat werd intraveneus geïnduceerd met alfaxalone 5mg/kg (Alfaxan[®], Vétoquinol). Er werd een epidurale anesthesie uitgevoerd met bupivacaïne 1mg/kg (Marcaine[®] 0,5%, Astrazeneca) en morfine 0,1mg/kg (Morphin HCL[®], Sterop). De anesthesie werd onderhouden met isofluraan (IsoFlo[®], Abbot Animal Health) op effect (1,3% tot 2%) in 100% zuurstof. Er werd een caudale mediane celiotomie uitgevoerd. De blaaswand werd ter hoogte van het trigonum ingesneden. De cystoliet werd verwijderd en de meest distale ureteroliet werd vanuit het linkerureterstoma in de blaas gemasseerd en verwijderd (Figuur 3). Onmiddellijk na het verwijderen van de uretersteen vloeide de opgehoopte urine vlot in de blaas en verminderde de dilatatie van de ureter. De blaas- en buikwand werd routinematig gesloten. Beide urolieten werden opgestuurd voor kwantitatieve steenanalyse. De postoperatieve behandeling bestond uit buprenorfine 0,01 mg/kg IV (Vetergesic[®], Reckitt Benckiser Healthcare om de 6 uur), amoxicilline-clavulaanzuur (20 mg/kg Augmentin[®] om de 8 uur intraveneus) en infuustherapie (Hartmann[®], initieel 100ml/kg/24uur).

Enkele uren postoperatief was de creatinine gedaald tot 422 $\mu\text{mol/l}$ en de hyponatriëmie was verdwenen. Wel was het HCT gedaald tot 24%. De dag na de operatie werd links een gelokaliseerd systolisch bijgeruis gehoord van graad 2/6. Dit werd voordien nooit vastgesteld en ook op echocardiografisch onderzoek (laatst uitgevoerd drie weken vóór de chirurgie) vertoonde de kat geen afwijkingen. De echocardiografie werd niet herhaald omdat de kat een normale hart-

ademhalingsfrequentie had, een normaal hartritme, een goed geslagen pols en een normale bloeddruk had. Het bijgeruis was vermoedelijk een gevolg van een hogere bloedsnelheid ten gevolge van de intensieve vloeistoftherapie. De nierfunctiewaarden waren volledig genormaliseerd (ureum 12,2 mmol/l, creatinine 208 $\mu\text{mol/l}$) en op echografisch onderzoek werd een sterke teruggang van de nierbekkendilatatie vastgesteld. In de linkernier waren nog twee kleine urolieten aanwezig. Het retroperitoneaal vocht was verdwenen en enkel de eerste 1,5 cm van de proximale linkerureter was matig gedilateerd met een ureteroliet in het lumen van de ureter op het niveau van de dilatatie. Distaal van de ureteroliet was de diameter van de ureter genormaliseerd (2,9 cm diameter) en de ureterovesicale junctie was vrij. De kat werd nog enkele dagen gehospitaliseerd om de nierfunctieparameters verder te evalueren en een eventuele herobstructie door de verblijvende ureterolieten snel te kunnen diagnosticeren. Tijdens de postoperatieve periode werd de infuustherapie gedurende vier dagen geleidelijk afgebouwd en de behandeling met buprenorfine werd gestopt. Het bijgeruis verdween zodra het infuus verminderde. Op dag zes werd de kat uit de kliniek ontslagen met het advies om op een preventief dieet (Royal Canin Urinary[®] vershoudzakjes) over te schakelen en de drankopname te stimuleren. Deze voeding werd gekozen in afwachting van het resultaat van de urolietanalyse omdat deze preventief werkt tegen de meest voorkomende uroliettypen bij de kat, namelijk struviet en CaOx.

Opvolging

Een week later werd een controlebezoek uitgevoerd. Met uitzondering van PU/PD waren er geen klachten. Op het algemeen lichamelijk onderzoek werden geen afwijkingen vastgesteld. De echografische controle toonde hetzelfde beeld als bij de vorige controle. Op het bloedonderzoek werden geen afwijkingen vastgesteld. Het resultaat van de steenanalyse bleek CaOx-ureterolithiasis. Er werd aanbevolen het preventief dieet verder te zetten. Anderhalve maand na de cystotomie werd de kat opnieuw geëvalueerd. De PU/PD was nog steeds aanwezig, de nierfunctiewaarden waren normaal (ureum: 11,6 mmol/l; creatinine: 180 $\mu\text{mol/l}$) en de urine was geconcentreerd (USG 1,040). Tijdens de analyse van het urinesediment werd microscopische hematurie vastgesteld. Op echografie werd een bijkomende nefroliet vastgesteld in de linkernier. In deze nier was de differentiatie tussen cortex en medulla verminderd. De situatie ter hoogte van de linkerureter was niet veranderd ten opzichte van het laatste onderzoek. In de rechternier hadden zich twee nieuwe nefrolieten gevormd. In de rechterureter was ook een milde dilatatie vast te stellen in het proximale aspect net boven een ureteroliet. Er werd aanbevolen om over twee maanden weer op controle te komen, het dieet strikt te volgen en de drankopname verder te stimuleren door bijvoorbeeld drinkbakjes op verschillende plaatsen aan te bieden.

DISCUSSIE

De diagnose wordt bijna nooit als toevalsbevinding gesteld, zoals het bij deze patiënt wel het geval was. Ureterolithiasis is immers een ziekte die gepaard gaat met een variërend spectrum van symptomen. In een grootschalige studie over katten met ureterale calculi was het meest voorkomende symptoom partiële anorexie (45%), gevolgd door braken, lethargie, gewichtsverlies, PU/PD, strangurie, pollakisurie en hematurie. Enkel bij acht van de 163 onderzochte katten werden ureterolieten per toeval gediagnosticeerd (Kyles et al., 2005b). Bij de kat van de huidige casus was enkel PU/PD aanwezig en dit slechts vanaf het moment dat er uitgesproken nierbekkendilatatie zichtbaar was. Katten met urolithiasis kunnen nierfalen in verschillende stadia ontwikkelen en geassocieerde symptomen vertonen, zoals PU/PD, braken of anurie. De nieren kunnen vergroot, verkleind of normaal van grootte zijn en vertonen vaak asymmetrie zoals bij de kat in de casus. Abdominale pijn wordt, in tegenstelling tot bij humane urolithiasis, weinig gediagnosticeerd bij honden en katten (Kyles en Westropp, 2009).

Urolithiasis wordt vaak gedocumenteerd bij katten met CNZ (Langston et al., 2008). Het is dus aangewezen om bij elke kat met symptomen van nierschade een radiografie of echografie van het abdomen uit te voeren om urolieten tijdig te detecteren. Daarnaast wordt ook een variatie in serumcreatinine en ureumconcentraties gezien bij katten met ureterolithiasis. Factoren die de graad van azotemie beïnvloeden zijn uni- of bilaterale calculi, de graad van een eventuele obstructie, de ernst van door langdurig aanwezige urolieten eventueel veroorzaakte nierschade en de graad van prerenale azotemie. Bij bilaterale ureterolithiasis vindt men meestal hogere creatinine- en ureumwaarden dan bij unilaterale problemen. Toch vertoont 76% van de katten met unilaterale urolithiasis azotemie, wat duidt op een vermindering van de renale functie in de contralaterale nier, een obstructie in de contralaterale ureter of prerenale oorzaken (Kyles en Westropp, 2009). Bij deze kat was unilaterale obstructie aanwezig (links), maar werden bilaterale ureterolieten met een minder functionele rechternier, waarschijnlijk door CNZ, en duidelijke azotemie aangetoond.

Struviet- en CaOx-urolieten zijn radiopaak en kunnen daarom via radiografie gedetecteerd worden. De sensitiviteit voor het opsporen van ureterolithiasis via radiografie is 81% (Kyles et al., 2005b; Kyles en Westropp, 2009). De meeste gemineraliseerde obstruerende structuren in de ureters vertegenwoordigen calculi alhoewel ook niet-gemineraliseerde massa's, zoals neoplasieën, poliepen en hemorragieën ook mogelijke oorzaken van een obstructie kunnen vormen (Langston et al., 2008). Urolieten kleiner dan 1 mm, calculi die door coloninhoud gemaskeerd worden en radiolucente calculi kunnen radiografisch niet worden gedetecteerd. Ureterolieten in het retroperitoneale gebied zijn meestal via een laterale projectie te identificeren maar laterale projecties kunnen moeilijkheden geven bij de identificatie van de aangetaste ureter.

Laterale en dorsoventrale opnamen moeten dus vergeleken worden (Kyles en Westropp, 2009).

De detectie van ureterolieten is ook mogelijk via echografie. Bij 92% van de katten met partiële of complete ureterale obstructie ziet men een dilatatie van het nierbekken, de ureter of beide, waarbij de dilatatie proximaal begint en zich naar distaal uitbreidt hoewel ze meestal het niveau van de ureteroliet zelf niet bereikt (Kyles en Westropp, 2009). Bij de beschreven kat was de dilatatie wel aanwezig tot op het niveau van de obstruerende calculus. Op echografie is een sterk hyperechogene overgang tussen urine en calculus zichtbaar. Ventraal van de calculus zijn akoestische schaduwen waar te nemen (Langston et al., 2008). De sensitiviteit van echografie voor het opsporen van ureterale calculi ligt rond de 77%. Radiografie in combinatie met echografie (sensitiviteit 90%) is de meest betrouwbare manier om ureterolieten te diagnosticeren (Kyles et al., 2005b; Kyles en Westropp, 2009). Bij katten met nierbekkendilatatie zonder aantoonbare oorzaak op abdominale radiografie en echografie kunnen radiografische contrasttechnieken (bijvoorbeeld intraveneuze contrastradiografie, antegrade pyelografie) zinvol zijn om de oorzaak van de nierbekkendilatatie en lokalisatie van eventuele urolieten te bepalen (Adin et al., 2003).

De analyse van urine is een belangrijk diagnostisch onderdeel van alle ziekten van de urinewegen. De evaluatie van de pH en het sediment geven een idee van de mogelijke compositie van de uroliet(en). De oplosbaarheid van kristallen is afhankelijk van de pH. Het urinestaal mag hiervoor niet ouder zijn dan één uur omdat zich in oudere urine spontaan kristallen kunnen vormen (Albasan et al., 2003). Struvietkristallen vindt men in alkalisch milieu, CaOx bij neutrale tot zure pH, uraat en cystine bij eerder zure pH (Langston et al., 2008). Het soortelijk gewicht van de urine geeft een idee van het concentrerend vermogen van de nier en dus van de nierfunctie. De beschreven kat had een pH van 6,5, wat vrij typisch is voor CaOx-urolithiasis. Het type kristal dat in het sediment wordt gevonden, wijst vaak op de samenstelling van de uroliet alhoewel ook kristalurie zonder urolithiasis of urolithiasis zonder kristalurie aanwezig kan zijn. Daarenboven maken de kristallen niet altijd deel uit van de uroliet (Filipich, 2006). Er wordt ook het beste altijd een staal voor bacteriële cultuur genomen omdat urolieten en gruis de mucosa kunnen beschadigen en op deze manier een bacteriële kolonisatie vergemakkelijken (Lulich en Osborne, 2007). Bij de kat in deze casus werden kleine aantallen amorfe kristallen vastgesteld bij microscopisch onderzoek van het urinesediment. Dit had vermoedelijk geen klinisch belang aangezien lage aantallen amorfe kristallen frequent (40-50%) worden waargenomen bij gezonde katten (Paepe et al., 2013a; Paepe et al., 2013b).

Bij katten met ureterale calculi wordt het beste een medicamenteuze behandeling ingesteld zolang men nog niet weet of de ureteroliet naar de blaas zal doorschuiven (Palm en Westropp, 2011). De diurese wordt op gang gebracht met infuustherapie alleen

of in combinatie met diuretica, zoals furosemide of mannitol (Kyles en Westropp, 2009). Een ondersteunende behandeling voor CNZ moet ingesteld worden indien nodig. Bij gevorderde azotemie kan men voor een intensievere therapie kiezen. Hemodialyse of een nefrostomiekatheter heeft als doel de azotemie te verlagen om tijd te winnen en te evalueren of de ureteroliet(en) naar de blaas opschuift/opschuiven of om de algemene toestand van de patiënt te verbeteren in afwachting van een eventuele operatieve verwijdering (Kyles en Westropp, 2009). Zowel stabiele als kritische patiënten moeten tijdens de conservatieve behandeling nauwkeurig opgevolgd worden. Serumcreatinine en ureum moeten regelmatig worden bepaald om de azotemie te kunnen opvolgen en daarmee het succes van de ondersteunende behandeling te kunnen inschatten. Verder moet het al dan niet doorschuiven van de ureterolieten naar de blaas worden opgevolgd met behulp van seriële radiografieën en/of echografie van het abdomen. De verbetering van de renale functie nadat de steen is doorgeschoven naar de blaas is echter variabel. Bij sommige patiënten verbeteren de bloedwaarden terwijl ze bij andere onveranderd blijven, wat een aanwijzing kan zijn voor irreversibele nierschade (Kyles en Westropp, 2009).

De operatieve verwijdering van een ureteroliet kan worden uitgevoerd wanneer de calculus niet opschuift en resulteert in een partiële of complete ureterale obstructie, waardoor hydronefrose en een dilatatie proximaal van de ureteroliet optreden. Een hydronefrose en een dilatatie van de ureter proximaal van de steen zijn hiervoor indicatief. De beslissing of en het tijdstip waarop er al dan niet een operatieve verwijdering moet gebeuren, zijn afhankelijk van de conditie van de patiënt, de ernst van de obstructie en de daarmee gecombineerde schade aan de nieren en de ureterale mucosa. In de regel wordt niet langer gewacht dan drie dagen (Kyles et al., 2005a). De techniek is afhankelijk van de plaats van de obstructie en de voorkeur van de chirurg, maar de meest toegepaste operaties zijn ureterotomie en partiële ureterostomie in combinatie met ureteroneocystotomie (Kyles en Westropp, 2009). Het herstel na de ingreep is afhankelijk van het stadium van de nierschade ten gevolge van de duur en de ernst van de obstructie. Bij de patiënt van de huidige casus resulteerde de vloeistoftherapie in een verergering van de azotemie en ook in een toename van de nierbekkendilatatie terwijl de ureterolieten de ureters niet passerden. Daarom werd in overleg met de eigenaar voor een chirurgische therapie gekozen.

Ureterotomie wordt toegepast indien de calculus zich in het proximale derde van de ureter bevindt en absoluut niet opschuift tijdens diurese (Segev, 2011). Als de mucosa of lamina muscularis sterk beschadigd is, moeten een ureterale resectie en anastomose worden uitgevoerd. De mogelijke complicaties zijn lekkage of wonddehiscentie met het optreden van uroperitoneum, strictuur, renale disfunctie en recidiverende urolithiasis (Tobias, 2011). Ureterale operaties gaan dus gepaard met significante risico's en kunnen

onherstelbare schade aan de ureters veroorzaken (Lulich en Osborne, 2007). Bij een ureteroneocystotomie wordt een transectie van de ureter uitgevoerd met reïmplantatie in de blaas. De nieren kunnen bij katten en honden gemakkelijk gemobiliseerd worden en daarom kan deze operatie zelfs uitgevoerd worden indien enkel 3-4 cm van de proximale ureter intact is. Hierbij is het soms noodzakelijk om de nieren via een nefropexie in een meer caudale positie te fixeren om tensie op de reïmplantatieplaats te verminderen. Reïmplantatie kan extra- of intravesiculair gebeuren op elke locatie craniaal van het trigonum vesicae. Korte ureters worden gewoonlijk ter hoogte van de apex getransplanteerd (Tobias, 2011). Een recentere techniek om ureterale obstructies op te lossen zonder ureterolieten te verwijderen is het plaatsen van ureterale stents. Via laparotomische benadering wordt met behulp van een coaxiale techniek een stent vanuit de nier richting blaas geplaatst. In de meeste gevallen zijn een naaldpunctie in de nier en een cystotomie de enige incisies die in het urinaire stelsel gemaakt moeten worden. Dit is een weinig invasieve methode en de stents kunnen ter plaatse blijven zolang er geen infectie of ongemak ontstaat (Palm en Westropp, 2011). Bij de beschreven kat kon de obstruerende ureteroliet via cystotomie verwijderd worden. Aangezien na het verwijderen van de meest distale calculus de urine weer vlot doorheen de linkerureter vloeide, werd bij deze kat in overleg met de eigenaar geen ureterchirurgie uitgevoerd om de overige calculi te verwijderen.

Als alternatief voor chirurgische verwijdering bestaat ook een minder ingrijpende manier om urolieten te verwijderen. Bij lithotripsie wordt de uroliet gefragmenteerd. Tot nu toe waren pogingen om nefrolieten en ureterolieten via 'extracorporeel shock wave lithotripsy' (ESWL) te verwijderen niet succesvol bij katten; dit in tegenstelling tot bij honden (Lulich et al., 2011). Dit zou met de intrinsieke eigenschappen van felieue ureterolieten kunnen te maken hebben of met het feit dat ureterolieten minder vatbaar zijn voor fragmentatie via ESWL dan nefrolieten omdat ze door minder urine omgeven zijn, wat cavitatie moeilijk maakt.

Na de medicamenteuze behandeling en/of chirurgische verwijdering van urolieten is het belangrijk om recidieven te voorkomen. Een analyse van de urolieten is cruciaal om de juiste behandeling te kunnen toepassen. Dit wordt in de meeste laboratoria via optische kristallografie gedaan (Westropp en Buffington, 2009).

Aangezien de dissolutie van CaOx-urolieten niet mogelijk is door medicamenteuze en nutritionele maatregelen is de preventie van recidieven uiterst belangrijk. De regelmatige controle van urine en radiografisch en/of echografisch onderzoek zijn noodzakelijk om eventuele recidieven tijdig op te sporen. Nutritionele ondersteuning om recidieven te vermijden, bestaat uit een hoog vochtgehalte en gereduceerde hoeveelheden calcium, oxalaat, vitamine C en D. De absolute restrictie van calcium is tegenaangewezen omdat het voor intestinale hyperabsorptie van oxalaat zorgt en daardoor een tegenovergesteld ef-

fect veroorzaakt (Elliot, 2009). Voeding met een laag vochtgehalte en weinig eiwit verhoogt het risico op urolithiasis. Een hoog eiwitgehalte stimuleert de waterconsumptie, waardoor het urinevolume verhoogt, de fosforexcretie stijgt maar de calciumexcretie niet verhoogt (Elliot, 2009).

Supersaturatie van urine met mineralen ligt aan de grondslag voor urolithiasis. Het is dus essentieel om de urineproductie te stimuleren met behulp van een verhoogde wateropname. Dit kan gemakkelijk gerealiseerd worden via blikvoeding met een vochtgehalte van 80% tot 85%. Heeft de patiënt tot nu toe alleen droge voeding gekregen dan moet geleidelijk overgeschakeld worden naar blikvoeding om diarree te vermijden. Indien het dier blikvoeding weigert, kan als alternatief water over de droge voeding gegoten worden. Het drinken kan gestimuleerd worden door waterfontein of door ham-/tonijnsap aan het water toe te voegen. Men kan verschillende variëteiten aanbieden (kraantjeswater, bronwater, natuurlijk mineraalwater) en waterbakjes op verschillende plaatsen in het huis plaatsen (Elliot, 2009). Om recidiverende urolithiasis te voorkomen wordt een soortelijk gewicht nagestreefd van < 1,025 (Palm en Westropp, 2011).

Naast voedingsmaatregelen kunnen andere behandelingen noodzakelijk zijn voor een effectieve preventie. Wanneer de serum-calciumconcentraties verhoogd zijn, is het belangrijk om de onderliggende oorzaak op te sporen en te behandelen (Kyles en Westropp, 2009). Voor een uitgebreid overzicht van de aanpak en behandeling van hypercalcemie bij de kat wordt verwezen naar Stock et al. (2013). Chronische nierziekte vergt een ondersteunende diëtaire en medicamenteuze (onder andere angiotensine-converterend-enzyme-inhibitoren, fosforbinders, kaliumsupplementatie, anti-hypertensieve medicatie) behandeling. Bij CaOx-urolieten kan men overwegen om kaliumcitraat te supplementeren. Er wordt verondersteld dat urinair citraat inhiberend werkt op de vorming van CaOx-stenen. De serum-kaliumconcentraties moeten hierbij opgevolgd worden, wat vooral belangrijk is bij katten met een verminderde nierfunctie om hyperkaliëmie te voorkomen (Kyles en Westropp, 2009).

De prognose voor ureterolieten is gereserveerd. De overlevingskansen na een ureterale operatie zijn relatief hoog (88% na een jaar) maar er zijn relatief hoge risico's op postoperatieve complicaties (31%). Er treden in 40% van de gevallen recidiverende ureterolieten op (Kyles et al., 2005a).

BESLUIT

De diagnose van ureterolithiasis kan gemist worden doordat de anamnese en de bevindingen op lichamelijk onderzoek vaak specifiek zijn. Aanvullende diagnostiek, zoals bloedonderzoek in combinatie met radiografie en echografie, is noodzakelijk om de vermoedelijke diagnose te bevestigen.

In de laatste decennia heeft er een verschuiving plaatsgevonden met betrekking tot de meest voorkomende urolietcompositie. Een restrictie in magnesium

en additieve verzurende factoren in struvietpreventieve diëten hebben ervoor gezorgd dat CaOx-urolieten nu vaker worden gediagnosticeerd dan struvieten en vooral in de ureters en nieren hebben stenen vaak een CaOx-compositie. Dit is belangrijk voor de nutritionele ondersteunende behandelmogelijkheden want in tegenstelling tot struvieten zijn CaOx-calculi niet oplosbaar met speciale voeding. Het exacte ontstaansmechanisme van CaOx-urolieten is nog niet helemaal opgehelderd en verder onderzoek is aangevoerd voor een betere preventie, een meer optimale behandeling en het voorkomen van recidieven.

Er bestaan meerdere mogelijkheden om ureterolieten te behandelen afhankelijk van de lokalisatie ervan (proximaal of distaal in de ureter), het unilateraal of bilateraal voorkomen, het stadium van de ziekte, de functionaliteit van de contralaterale nier, de voorkeuren van de practicus en de wensen van de eigenaar. Ureters zijn delicate structuren. Er dient altijd rekening te worden gehouden met het groot risico op peri- en postoperatieve complicaties, recidieven en schade aan de urinewegen, vooral ter hoogte van de nieren indien eventuele ureterobstructies niet tijdig worden gediagnosticeerd. Ureterolithiasis is dus een ziekte waarbij een nauwkeurige opvolging van de patiënt even belangrijk is als de juiste diagnosestelling en initiële behandeling.

REFERENTIES

- Damiet S. (2010). Gastro-intestinale ziekten van de gezelschapsdieren. *Algemene en Aanvullende Geneeskundige Ziekteleer van de Gezelschapsdieren*. Vakgroep Geneeskunde en Klinische Biologie van de Kleine Huisdieren, Faculteit Diergeneeskunde Gent, 5-6.
- Elliot D. A. (2009). Nutritional management of the lower urinary tract conditions. In: Ettinger S. J., Feldman E. C. (Editors). *Textbook of Veterinary Internal Medicine*, 6th edition, Saunders Elsevier, Missouri, 1782-1800.
- Filippich L. J. (2006). The cat straining to urinate. In: Rand J. (Editor). *Problem-based Feline Medicine*. 1st Edition, Elsevier Saunders, Missouri, 173-192.
- Kirk C, Bartges J (2011). Abnormal renal palpation. In: Bertges J., Polzin D. J. (Editors). *Nephrology and Urology of Small Animals*. 1st Edition, Wiley-Blackwell, West-Sussex, 422-423.
- Kyles A. E., Stone E. A., Gookin J. L., Spaulding K., Clary E. M., Wylie K., Spodnick G. (1998). Diagnosis and surgical management of obstructive ureteral calculi in cats: 11 cases (1993-1996). *Journal of the American Veterinary Medical Association* 213, 1150-1156.
- Kyles A. E., Hardie E. M., Wooden B. G., Adin C. A., Stone E. A., Gregory C. R., Matthews K. G., Cowgill L. D., Vaden S., Nyland T. G., Ling G. V. (2005a). Management and outcome of cats with ureteral calculi: 153 cases (1984-2002). *Journal of the American Veterinary Medical Association* 6, 937-944.
- Kyles A. E., Hardie E. M., Wooden B. G., Adin C. A., Stone E. A., Gregory C. R., Matthews K. G., Cowgill A. D., Vaden S., Nyland T. G., Ling G. V. (2005b). Clinical, clinicopathological, radiographic and ultrasonic abnormalities in cats with ureteral calculi: 163 cases. *Journal of the American Veterinary Medical Association* 226, 932-936.

- Kyles A. E., Westropp J. L. (2009). Management of Feline Urolithiasis. In: Bonagura J. D., Twedt D. C. (Editors). *Current Veterinary Therapy*. 14th Edition, Elsevier, Missouri, 931-935.
- Langston C., Gisselman K., Palma D. McCue J. (2008). Diagnosis of urolithiasis. *Compendium on Continuing Education for the Practicing Veterinarian* 30, 447-450.
- Lees G. E. (2011). Congenital kidney disease. In: Bartges J., Polzin D. J. (Editors). *Nephrology and Urology of Small Animals*. 1st Edition, Wiley-Blackwell, West-Sussex, 568-567.
- Lulich J. P., Osborne C. A. (2007). Management of urolithiasis. In: Elliot J., Grauer G. F. (Editors). *BSAVA Manual of Canine and Feline Nephrology and Urology*. 2nd Edition, 252-263.
- Lulich J. P., Osborne C. A., Albasan H. (2011). Intracorporeal laser lithotripsy. In: Bartges J., Polzin D. J. (Editors). *Nephrology and Urology of Small Animals*. 1st Edition, Wiley-Blackwell, West-Sussex, 349-357.
- Paepe D., Bavegems V., Combes A., Saunders J. H., Daminet S. (2013a). Prospective evaluation of healthy ragdoll cats for chronic kidney disease by routine laboratory parameters and ultrasonography. *Journal of Feline Medicine and Surgery*. DOI: 10.1177/1098612X13477415.
- Paepe D., Verjans G., Duchateau L., Piron K., Ghys L., Daminet S (2013b). Routine health screening. Findings in apparently healthy middle-aged and old cats. *Journal of Feline Medicine and Surgery* 15, 8-19.
- Palm C., Westropp J. (2011). Cats and calcium oxalate: strategies for managing lower and upper tract stone disease. *Journal of Feline Medicine and Surgery* 13, 651-660.
- Segev G. (2011). Diseases of the ureter In: Bertges J., Polzin D. J. (Editors). *Nephrology and Urology of Small Animals*, 1st edition, Wiley-Blackwell, West-Sussex, 583-590.
- Stock E., Paepe D., Daminet S. (2013). Klinische aanpak van hypercalcemie bij de kat. *Vlaams Diergeneeskundig Tijdschrift* 82, 3-10.
- Tobias K. (2011). Renal and ureteral surgery. In: Bartges J., Polzin D. J. (Editors). *Nephrology and Urology of Small Animals*. Wiley-Blackwell, West-Sussex, 596-616.
- Westropp J. L., Buffington C. A. T. (2009). Lower urinary tract disorders in cats. In: Ettinger S. J., Feldman E. C. (Editors) *Textbook of Veterinary Internal Medicine*. 7th Edition, Vol. 2, Saunders Elsevier, Missouri, 1979-1988.

Uit de faculteit

Oproep

FIV-POSITIEVE KATTEN GEZOCHT

Voor onze FIV-studie in de Kliniek Kleine Huisdieren van de Faculteit Diergeneeskunde te Merelbeke zijn wij nog steeds op zoek naar symptomatische FIV-positieve katten.

Om een mogelijke behandeling voor FIV verder te ontwikkelen, wordt tijdens deze placebogecontroleerde studie de effectiviteit van een nieuw antiviraal middel nagegaan. De therapie beoogt de virusdruk te verminderen en de klinische symptomen te verbeteren, zodat de levenskwaliteit en -duur van de patiëntkatten kunnen toenemen. Bij inclusie in de studie wordt de kat zes weken in de Kliniek Kleine Huisdieren gehospitaliseerd. Nadien wordt een opvolgperiode van zes maanden voorzien, waarbij de kat maandelijks op controle komt.

Wij roepen uw hulp in als praktijkdierenarts om eigenaars van symptomatische FIV-positieve patiënten te motiveren om deel te nemen aan onze studie die een aanzienlijke bijdrage kan leveren in het gevecht tegen FIV. Mocht uw patiënt een mogelijke kandidaat voor onze studie zijn, dan kunt u nu zelf reeds een eerste bloedstaal nemen. Als u een speciale 'Plasma-preparation-tube'* opstuurt naar ons labo, kan de virale lading, een van de inclusiecriteria voor de studie, reeds op voorhand bepaald worden. Als de kat in aanmerking komt, worden de eigenaars uitgenodigd in de Kliniek Kleine Huisdieren om verdere vooronderzoeken uit te voeren, waarna een definitieve beslissing wordt genomen over inclusie van de kat in de studie.

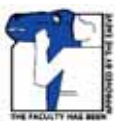Opgelet! De kat mag geen immunomodulerende of antivirale behandeling ontvangen hebben binnen 1 maand voorafgaande aan de vooronderzoeken!

Wenst u meer info, surf naar onze website: www.khd.ugent.be/fiv of contacteer ons:

Dierenarts E. Taffin
Elien.Taffin@UGent.be
(+32)478/84.66.70

Dierenartsassistente B. Weyn
Bieke.Weyn@UGent.be
(+32)478/84.66.61

Prof. Dr. S. Daminet
Interne Geneeskunde
Sylvie.Daminet@UGent.be



Vakgroep Geneeskunde en Klinische Biologie van de Kleine Huisdieren
Faculteit Diergeneeskunde-Universiteit Gent
Salisburylaan 133, 9820 Merelbeke



* Contacteer ons gerust voor meer informatie en om deze bloedbuisjes te bekomen!