

Complicações rinossinusais após descompressão orbital em técnica externa e endonasal combinada

Sinus complications after orbital decompression by combined external and endonasal technique

Rogério Pezato¹, Rodrigo de Paula Santos²,
Paulo Góes Manso³, Max Domingues Pereira⁴

Palavras-chave: descompressão, órbita, endoscópio.
Key-words: orbital, decompression, endoscopic.

Resumo / Summary

Muitas técnicas de descompressão orbital têm sido utilizadas no tratamento da oftalmopatia por Graves. Recentemente, introduziu-se a cirurgia endoscópica endonasal na descompressão de órbita, como técnica isolada ou combinada com as já existentes, acreditando proporcionar melhor visão da parede medial da órbita e menor incidência de infecção bacteriana quando a parede medial é acessada por endoscópio. **Objetivo:** Avaliar as complicações após a descompressão orbital por técnica combinada assistida por endoscopia na prevenção de infecção rinossinusial. **Forma de Estudo:** Clínico Prospectivo. **Material e Método:** 16 pacientes 18 órbitas foram submetidos à descompressão orbital no Setor de Órbita do Departamento de Oftalmologia da Escola Paulista de Medicina UNIFESP. **Resultados:** Quatro pacientes, durante o acompanhamento por tomografia no pós-operatório, apresentaram velamento do seio maxilar ou frontal, sem sintomatologia. **Conclusão:** A descompressão orbital por via externa combinada com a via endonasal auxiliada por endoscopia mostrou-se eficaz na prevenção de sinusite clinicamente manifesta e suas complicações, embora no acompanhamento tomográfico 22% dos pacientes apresentaram velamento do seio maxilar ou frontal.

Many techniques of orbital decompression have been used in the treatment of Graves ophthalmopathy. Recently endonasal endoscope surgery was introduced in the orbital decompression, as an isolated technique, or combined with existing techniques hopefully to give better visualization of medial wall and a lower incidence infection when the medial wall is accessed. **Aim:** To evaluate orbital decompression combined with endoscope in prevention of bacterial infection, we relate three cases of asymptomatic patients with computer tomography control of facial sinus presenting opacification of maxillary or frontal sinus. **Study design:** Clinical Prospective. **Material and Method:** 16 patients with 18 orbita procedures underwent orbital decompression, in the Ophthalmology Department at the Escola Paulista de Medicina-UNIFESP an orbital decompression was obtained by combined technique using endonasal access with an endoscope. **Results:** Four patients during postoperative CT scan presented asymptomatic opacification of the maxillary or frontal sinuses. **Conclusion:** A combination of endoscopy in orbital decompression by external approach showed the effectiveness in prevention of sinusitis clinically manifested and its complications, although a longer time of follow-up is needed to understand better radiological findings 22% presented opacification of the sinuses and their consequences.

¹ Pós-Graduando Disciplina de Cirurgia Plástica da Universidade Federal de São Paulo – Escola Paulista de Medicina UNIFESP-EPM.

² Pós-Graduando da Disciplina de Otorrinolaringologia da UNIFESP-EPM.

³ Mestre chefe do Setor de Órbita do Departamento de Oftalmologia da UNIFESP-EPM.

⁴ Professor Doutor responsável pelo Setor de Cirurgia Crâniofacial da Disciplina de Cirurgia Plástica da UNIFESP-EPM.

Trabalho realizado no Setor da Órbita do Departamento de Oftalmologia da UNIFESP-EPM.

Endereço para Correspondência: Rogério Pezato - R. Napoleão de Barros 715, 4º andar, secretaria da Disciplina de Cirurgia Plástica.

Tel 0xx115576-4065 - E-mail pezatobau@ig.com.br

Artigo recebido em 18 de dezembro de 2002. Artigo aceito em 14 de abril de 2004.

INTRODUÇÃO

A doença de Basedow-Graves é a principal causa de hipertireoidismo, totalizando cerca de 85% desta afecção. Doença comum, com prevalência em torno de 0,3% na população, é uma enfermidade multissistêmica, que além da alteração tireoidiana é comumente acompanhada de dermatopatia e oftalmopatia. O envolvimento ocular na doença de Basedow-Graves é diagnosticado clinicamente em torno de 30%, porém, em 90% dos casos pode ser detectada a presença da doença através de tomografia computadorizada, ultra-ssom ou ressonância magnética.¹

As manifestações oftalmológicas por Graves incluem: retração palpebral, proptose, quemose, diplopia, exposição de córnea e neuropatia óptica. Estas manifestações ocorrem principalmente pelo aumento do conteúdo orbital, através do depósito de glicosaminoglicanas, fibrose e edema, levando à congestão venosa e prolapso do globo ocular para região anterior, que apresenta menor resistência.²

Na maioria dos casos ocorre melhora da orbitopatia com o tratamento do hipertireoidismo, seja através de tireoidectomia, tratamento clínico ou iodo radioativo. Porém, alguns casos não sofrem regressão ou mesmo evoluem para piora da oftalmopatia por Graves.

O tratamento da oftalmopatia depende de sua gravidade, da fase em que se encontra, e do estado clínico do paciente, podendo variar desde a simples observação clínica, tratamento com antiinflamatórios, radioterapia, imunoterápicos e intervenção cirúrgica.³

Na fase não-inflamatória, onde o tratamento clínico ou radioterápico obtém resultados insatisfatórios, opta-se pela correção das seqüelas deixadas pelo processo cicatricial: retração palpebral, exoftalmo e diplopia. Nesta fase, o principal tratamento constitui-se em cirurgia, como: descompressão orbital, correção da diplopia, correção da retração palpebral e blefaroplastia. A descompressão de órbita está indicada na neuropatia óptica, na proptose excessiva, na ceratite de exposição, no glaucoma secundário ao aumento do volume intra-orbitário, na dor incapacitante e para alívio dos efeitos da corticoterapia. Uma outra indicação é a desfiguração facial, que causa grandes transtornos psicológicos e sociais ao paciente portador de exoftalmo.⁴

As principais formas de descompressão de órbita consistem em: remoção da gordura intra-orbital, remoção de parte das paredes orbitais e expansão das paredes da órbita.⁴

Dollinger, em 1911, relata a primeira descompressão de órbita utilizando-se da orbitotomia da parede lateral pela incisão de Kronlein, utilizada até então para remoção de tumores orbitais.⁵ Moore foi o primeiro a chamar a atenção para a redução da pressão da órbita após a diminuição do seu conteúdo; ele removeu a gordura orbital após incisão na conjuntiva na palpebral inferior.⁶

Walsh e Ogura, em 1957, combinando técnicas anteriores, descomprimaram a órbita removendo a parede inferi-

or e medial através de uma antrostomia maxilar pela via transoral.⁷ Esta técnica popularizou-se, sendo uma das técnicas mais utilizada pelos cirurgiões atualmente.

Com o avanço da tecnologia, tiveram impulso as cirurgias endonasais assistidas por endoscopia. Kennedy, em 1990, realizou a descompressão da órbita por via endonasal endoscópica, com a remoção da parede medial e inferior.⁸ Devido à ampliação do óstio de drenagem do seio maxilar e ampliação do recesso naso-frontal com o auxílio do endoscópio, acredita-se diminuir a incidência de infecções rinosinusais comparada às descompressões orbitais sem auxílio do endoscópio.⁸

Este estudo objetiva relatar a incidência de rinosinusite aguda e crônica após 12 meses de acompanhamento de descompressão orbital em pacientes com oftalmopatia por Graves, submetidos à remoção das paredes lateral e inferior da órbita por acesso externo e medial por acesso endonasal assistido por endoscopia, conforme técnica já padronizada.⁹

MATERIAL E MÉTODO

No período de Abril de 2001 a Maio de 2002, 16 pacientes com oftalmopatia por Graves, do ambulatório do Setor de Órbita do Departamento de Oftalmologia da Escola Paulista de Medicina – UNIFESP, foram submetidos à descompressão de 18 órbitas, após o projeto de pesquisa ter sido aprovado pelo Comitê de Ética em Pesquisa da Escola Paulista de Medicina – UNIFESP N 288/01.

A idade variou de 21 a 72 anos, sendo a média 45,1 anos. Dez pacientes pertenciam ao sexo feminino, e seis ao sexo masculino (Tabela 1). A mensuração da proptose pelo exoftalmômetro de Hertel variou de 24 a 36mm, tendo como média 27,2mm. O acompanhamento pós-operatório variou de 12 a 18 meses.

Foram incluídos os pacientes que apresentavam proptose por oftalmopatia de Graves igual ou superior a 24 milímetros e excluídos os pacientes que apresentavam sinais oftalmológicos de inflamação nos últimos seis meses, segundo o Clinical Activity Score¹⁰ ou sinais clínicos ou radiológicos de rinosinusites.

Foram realizadas 18 descompressões orbitais, sendo que 14 pacientes foram operados de um único olho e dois pacientes foram operados bilateralmente. Treze cirurgias tiveram como indicação à desfiguração facial ocasionada pela doença, um paciente por apresentar glaucoma primário, e dois pacientes apresentavam ceratite.

Todos os pacientes foram avaliados pela Disciplina de Endocrinologia da UNIFESP e diagnosticados como portadores de oftalmopatia por Graves, receberam corticoterapia na fase inflamatória da doença; quatro pacientes realizaram radioterapia ocular nesta fase.

Além da avaliação endocrinológica, os pacientes foram submetidos à avaliação oftalmológica que consistia em: mensuração da acuidade visual pela escala optométrica de

Tabela 1. Distribuição da amostra segundo sexo, idade, raça, realização de radioterapia

Paciente	Sexo	Idade	Raça
DAA	F	37	B
AAT	M	46	B
ASR	F	51	B
RZ	M	34	B
JJF	F	42	B
MSS	M	59	B
MC	M	72	B
LGS	F	53	B
FMF	F	21	B
MASS	F	46	N
LT	F	22	B
MP	F	48	B
CGJ	M	48	B
NB	F	50	B
RC	M	53	B
VAO	V	35	B

B- Branca
N- Negra
M- Masculino
F- Feminino

decimal, do campo visual por computador, avaliação do fundo de olho, motilidade ocular e da diplopia. A proptose foi mensurada pelo exoftalmômetro de Hertel, sendo medida por um único observador durante todo o estudo e tomografia computadorizada.

Em cada caso realizou-se registro fotográfico, tomografia computadorizada de seios da face em cortes axiais e coronais e rinoscopia antes e após um ano de descompressão orbital.

Técnica operatória

Os pacientes são submetidos à anestesia geral, sendo operada uma única órbita por tempo cirúrgico. A via combinada para descompressão de órbita consiste em dois acessos, por incisão externa na pele, e outra, por via endonasal.⁹

Inicia-se a descompressão da órbita pela via externa, com uma incisão de blefaroplastia modificada. Através desta incisão, remove-se a parede lateral e a parede inferior, esta última removida medialmente ao feixe infraorbital.

Para acessar a parede medial da órbita utiliza-se a via endonasal, com auxílio de endoscópios rígidos de 4 mm com angulações de 0, 30, e 45 graus.

É realizada uma ampla esfeno-etmoidectomia com ampliação do óstio do seio maxilar e identificação do óstio do seio frontal. A lâmina papirácea é removida em toda sua extensão, e a periórbita é incisada de posterior para anterior. Com isso, o corpo adiposo da órbita hernia para o espaço criado com a etmoidectomia, tendo a concha média como limite.

RESULTADOS

Nenhum paciente apresentou sintomas de rinossinusite aguda ou crônica no acompanhamento clínico e na avaliação endonasal no pós-operatório.

No controle por tomografia computadorizada dos seios paranasais 12 meses após a cirurgia, três pacientes apresentaram velamento do seio maxilar, e um paciente apresentou velamento do seio frontal ipsilateral ao procedimento cirúrgico (Fotos 1 e 2).

DISCUSSÃO

A associação da endoscopia na cirurgia de descompressão de órbita, faz-se seguindo a técnica padronizada para

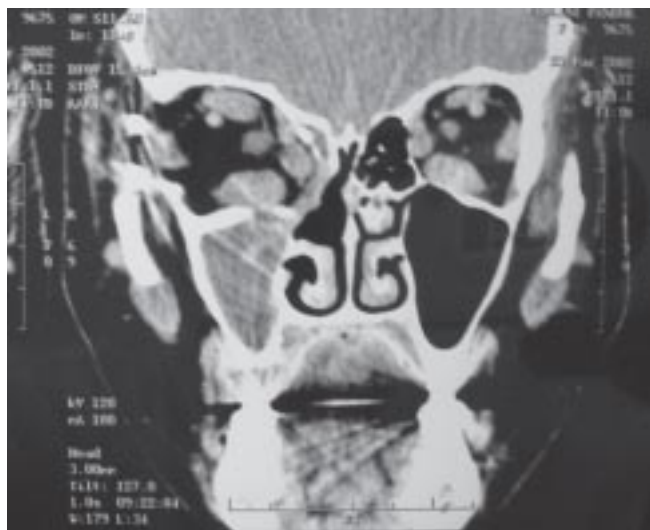


Foto 1. Velamento do seio maxilar direito

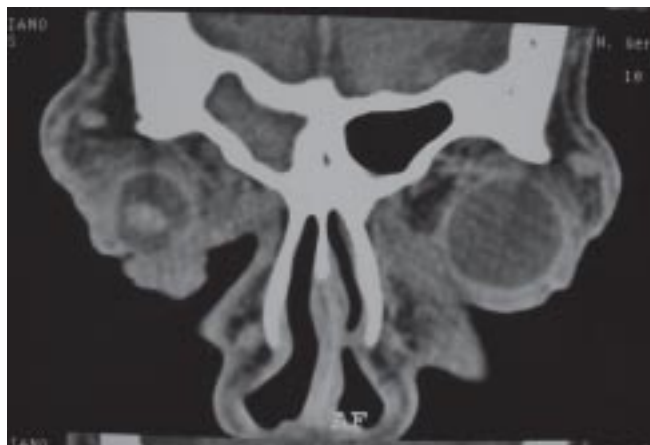

Foto 2. Velamento do seio frontal direito

cirurgia dos seios da face⁸, onde o óstio de drenagem do seio maxilar é ampliado, o recesso naso-frontal é aberto e os seios etmoidal e esfenoidal são esqueletizados para que não venha a obstruir a ventilação e drenagem desses seios; espera-se uma diminuição nos casos de sinusite após decompressão de órbita.

Warren (1989), em 305 decompressões de órbita através da técnica de Walsh e Ogura⁷ relatou 5 casos de rinossinusite tratados eficientemente com antibiótico.¹¹

Alguns autores demonstraram menor incidência de rinossinusites em grupos que realizaram decompressão orbital pelo acesso endonasal assistido por endoscopia comparados com grupos que realizaram decompressão orbital por acesso externo ou transoral^{8,12,13}, servindo de estímulo para associação da cirurgia endonasal auxiliada por endoscopia combinada com técnicas externas, diminuindo assim as complicações pós-operatórias.^{9,14,15}

Existe grande dificuldade em avaliar a presença de rinossinusite aguda após a cirurgia, pois os sintomas podem se confundir com os sintomas próprios do trauma causado pela cirurgia. Os exames de imagem em uma fase aguda tem pouca utilidade, uma vez que a presença de sangue e o edema prejudicam a avaliação.

Doze meses após a cirurgia, a tomografia computadorizada evidenciou invariavelmente seios maxilares e etmoidais parcialmente ocupados por conteúdo orbital, dificultando a avaliação radiológica.

O valor do achado radiológico na tomografia computadorizada em pacientes assintomáticos é discutível, pois não foram encontrados trabalhos na literatura correlacionando achados de tomografia computadorizada de pacientes submetidos à decompressão orbital que se apresentavam assintomáticos e sua evolução clínica.

Optou-se pelo acompanhamento clínico, endoscópico e por tomografia computadorizada de seios paranasais nos pacientes que se apresentavam assintomáticos e com velamento de seios paranasais, porém é necessário um acompanhamento maior destes pacientes para melhor entender a variável velamento sinusial como fator predisponente para complicações rinosinusais.

CONCLUSÃO

A combinação do acesso endonasal assistido por endoscopia com o acesso externo na decompressão orbital

não apresentou complicações rinosinusais clinicamente manifestas, porém a porcentagem de tomografias que apresentavam achados de velamento dos seios paranasais 22% mostrou-se elevada.

REFERÊNCIAS BIBLIOGRÁFICAS

1. Villadolid MC, Yokoyama N, Izumi M, et al. Untreated Graves disease patients without clinical ophthalmopathy demonstrate a high frequency of extraocular muscle EOM enlargement by magnetic resonance. *J Clin Endocrinol Metab* 1995; 80:2830-3.
2. Gorman CA. Ophthalmopathy of Graves disease. *N Engl J Méd* 1983; 308:453-4.
3. Bartalena L, Pinchera A, Marcocci C. Management of Graves' ophthalmopathy: reality and perspectives. *Endocr Rev* 2000; 21:168-99.
4. Mouritis MP, Rose GE, Garrity J A, Nardi M, Matton G, Koornneef L. Surgical management of Graves' ophthalmopathy. In: Prumel MF. Recent developments in Graves' ophthalmopathy. Boston, Kluwer Academic Publishers, 2000. p.192.
5. Dollinger J. Die drickentlastung der Augenhokle durch entfernung der aussern Orbitalwand bei hochgradigen. *Exophthalmos und Koneskutwer. Hornhauterkronkung. Disch Wochenschr* 1911; 37:1888-90.
6. Moore R. Exophthalmos and limitation of the eye movements of Graves disease. *Lancet* 1920; 2:701.
7. Walsh TE, Ogura JH. Transantral orbital decompression for malignant exophthalmos. *Laryngoscope* 1957; 67:544-68.
8. Kennedy DW, Goodstein ML, Miller NR, et al. Endoscopic transnasal orbital decompression. *Arch Otolaryngol Head Neck Surg* 1990; 116:275-82.
9. Pezato R, Pereira MD, Manso PG, Santos RP. Three-wall decompression technique using transpalpebral and endonasal approach in patients with Graves' ophthalmopathy. *Rhinology* 2003; 41:231-4.
10. Mouritis MP, Koornneef L, Wiersinga WM. Clinical criteria for the assessment of disease activity in Graves' ophthalmopathy: a novel approach. *Br J Ophthalmol* 1989; 97:639-44.
11. Warren JD, Spector JG, Burde R. Long-term follow-up and recent observations on 305 cases of orbital decompression for disthyroid orbitopathy. *Laryngoscope* 1989; 99:35-40.
12. Lund V, Larkin G, Fells P, Adams G. Orbital decompression for thyroid eye disease: a comparison of external and endoscopic techniques. *J Laringol Otol* 1997; 111:1051-5.
13. Maldonado AP, Ruiz RM, Aguayo AV, Mendez JAM, Garcia JFP, Lopez JG. Cirugía descompresiva de la órbita em pacientes com exoftalmos por Enfermedad de Graves-Basedow. *Gac Méd Mex* 2000; 136:11-4.
14. Ulualp SO, Massaro BM, Toohill RJ. Course of proptosis in patients with Graves disease after endoscopic orbital decompression. *Laryngoscope* 1999; 109:1217-22.
15. Unal M, Ieri F, Konuk O, Hasanreisoglu B. Balanced orbital decompression combined with fat removal in Graves' ophthalmopathy: Do we really need to remove the third wall? *Ophthal Plas Reconstr Surg* 2003; 192:112-8.