

## Unilaterale sino-orbitale en subcutane aspergillose bij een kat

### *Unilateral sino-orbital and subcutaneous aspergillosis in a cat*

J. Declercq, L. Declercq, S. Fincioen

Dierenartsenpraktijk Jan Declercq,  
Poortersstraat 16-18, 8510 Marke-Kortrijk, België

jan.declercq@dierenarts-jandecclercq.be

#### SAMENVATTING

Een jonge kattin werd na een periode van niezen en conjunctivitis aangeboden voor onderhuidse zwellingen op de linkerkant van de kop en hyperemische conjunctiva met protrusie van het derde ooglid. Het onderzoek van de mondholte toonde een zwelling aan labiaal van de gebitselementen en in de pterygopalatine fossa. De linker submandibulaire lymfeknoop was opgezet. De kat niesde af en toe maar er was geen neusvloeit. De huidletsels hadden een opvallende gele kleur. Het cytologisch onderzoek van de huidzwelling toonde een pyogranulomateuze ontsteking aan met eosinofielen. Alleen een diepe bemonstering bevatte representatief weefsel voor cytologisch, histopathologisch en mycologisch onderzoek. Op basis van de morfologische kenmerken van de mycologische cultuur werd *Aspergillus* sectie *fumigatus* gediagnosticeerd en met moleculaire technologie geïdentificeerd als *Aspergillus viridinutans*. De definitieve diagnose was sino-orbitale aspergillose met een uitgebreide subcutane invasie. Gezien het ernstig progressief verloop ondanks behandeling werd de kat geëuthanaseerd.

#### ABSTRACT

After a period of sneezing and conjunctivitis, a young female cat was presented with left-sided facial subcutaneous swellings and ocular disease characterized by a hyperemic conjunctiva with protrusion of the third eyelid. In the oral cavity, swellings were present labial of the premolar teeth and in the pterygopalatine fossa. The left submandibular lymph node was enlarged. The cat sneezed from time to time but there was no nasal discharge. The skin lesions had a distinctive yellow color. Cytology of affected skin revealed pyogranulomatous inflammation with eosinophils. Only deep sampling of the skin contained representative tissue for cytologic, histopathologic and mycologic examination. *Aspergillus* section *fumigatus* was diagnosed on morphologic aspects of the mycologic culture and the fungus was identified by molecular technology as *Aspergillus viridinutans*. The definite diagnosis was sino-orbital aspergillosis with extensive subcutaneous invasion. Due to progressive disease despite therapy, the cat was euthanized.

#### INLEIDING

Infecties van de huid en subcutis in de naso-oculaire regio bij de kat kunnen ontstaan door twee mechanismen (Malik et al., 2004; Giordano et al., 2010). Letsels zonder nasale symptomen ontstaan door trauma met de introductie van een groot aantal mogelijke saprofietische organismen (i.e. bacteriën zoals *Corynebacterium pseudotuberculosis*, *Mycobacterium avium*, *Nocardia nova*; schimmels, zoals *Cryptococcus neoformans*, *Phaeoerythromycosis*, *Sporothrix schenckii*). Letsels met nasale symptomen (neusvloeit, niezen) hebben een andere pathogenese en zijn subcutane extensies doorheen het bot van sinonasale infecties, voornamelijk cryptococcose of aspergillose en zelden door een invasieve bacteriële rinitis. *Cryptococcus neoformans*, de meest voorkomende sinonasale schimmel bij de kat, in-

vadeert de orbita niet, dit in tegenstelling tot bij de hond. Beide schimmelinfecties zijn te onderscheiden van een invasieve nasale neoplasie (lymfoma, adenocarcinoma, osteosarcoma).

Sinonasale aspergillose (SNA), zoals die bij de hond frequent voorkomt, werd ook gerapporteerd bij de kat (Goodall et al., 1984; Barrs et al., 2012). *Aspergillus* species bij de kat tonen echter een typisch lokaal invasief karakter vanuit de neusholte en sinussen naar de subcutis (Smith et al., 2010) en vooral naar de orbita (Wilkinson et al., 1982; McLellan et al., 2006; Barachetti et al., 2009; Giordano et al., 2010; Smith et al., 2010; Barrs et al., 2012; Barrs, 2012). Orbitale aspergillose wordt beschouwd als een extensie van een sinonasale infectie bij de kat en is uiterst zeldzaam bij de hond. *Aspergillus* sectie *Fumigatus* omvat 'true' *Aspergillus fumigatus* en sterk verwante species, zoals *Neosarto-*

*rya* species. Katten met SNA zijn vooral geïnfecteerd met *Aspergillus fumigatus* en hebben een betere prognose dan katten met sino-orbitale aspergillose (SOA). SOA is een invasieve mycose (met een tropisme voor de orbita) en wordt veroorzaakt door een *Aspergillus fumigatus* nabootsende species in het *Aspergillus*-complex (Barrs, 2012). De identificatie van de fungus vereist een moleculaire technologie (PCR en DNA sequencing) en kan bepalend zijn voor het invasieve karakter en de prognose (Giordano et al., 2010; Malik et al., 2010; Barrs et al., 2012).

SOA, voorheen beschouwd als een zeldzame aandoening, werd de laatste jaren in toenemende mate in de literatuur gerapporteerd (Malik et al., 2010; Barrs et al., 2012). In tegenstelling tot systemische aspergillose komt het voor bij immunocompetente dieren. Predisponerend zijn brachycefale conformatie (Giordano et al., 2010; Barrs et al., 2012) en voorafgaande nasale virale infecties of chronische ontsteking (Giordano et al., 2010; Smith et al., 2010).

Deze casus beschrijft het ziektebeeld en de diagnostiek van unilaterale sino-orbitale en uitgebreide subcutane aspergillose bij een jonge kat met occulte nasale symptomen (sporadisch niezen).

## CASUS

Een gevaccineerde, gesteriliseerde, vrouwelijke binnen- en buitenshuis gehouden Europese korthaar van 1,3 jaar met een lichaamsgewicht van 3,7 kg werd aangeboden op de praktijk voor een probleem aan het linkeroog en zwellingen op de linkerzijde van de kop. De huidzwelling werd door de eigenaar eerst op het voorhoofd opgemerkt. Drie maanden voorafgaand werd de katin peroraal behandeld wegens niezen en oogvloeï links met amoxicilline / clavulaanzuur (Clavobay, Bayer) aan 12,5 mg/kg/dag tweemaal per dag gedurende twee weken. Een maand later werd het dier opnieuw aangeboden met dezelfde maar minder uitgesproken klachten. Een behandeling met azithromycine (Zitromax, Pfizer) aan 10 mg/kg gedurende vijf dagen en tien dagen om de dag werd toen ingesteld. Niezen kwam nadien sporadisch voor. Een kat die al die tijd met de beschreven patiënt had samengeleefd, vertoonde geen symptomen.

Op het lichamelijk onderzoek was kat alert, in goede conditie met een normale eetlust en lichaamstemperatuur. De afwijkingen bij het lichamelijk onderzoek bleven beperkt tot de kop (Figuur 1). Het linkeroog toonde blefarospasme, hyperemische conjunctiva en een niet-reduceerbare protrusie van het derde ooglid met een kleine zwelling op de laterale zijde. Er was geen neusvloeï. Een harde, niet-pijnlijke, subcutane zwelling was aanwezig op het voorhoofd en ongelijkmatig in de linker maxillofaciale regio. De linker submandibulaire lymfeknoop was matig opgezet. Bij inspectie van de mondholte was er een harde dikte aanwezig labiaal van de gebitselementen als uitloper van de maxillofaciale verdikking en een zwelling was aanwezig mediaal van de laatste bovenkies (Figuur 2). De manipulatie van het oog en het openen van de mond leken niet pijnlijk.

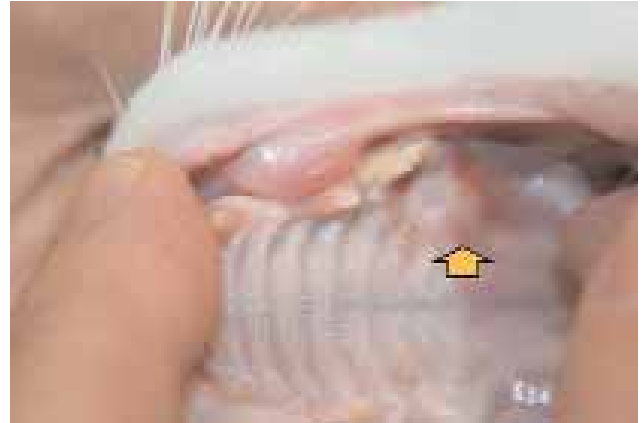Naaldpunctiebemonstering van de verdikte huid op de wang toonde cytologisch na een Diff-Quikkleuring, een pyogranulomateuze ontsteking met een behoorlijk aantal eosinofielen (Figuur 3). Reuscellen werden niet opgemerkt. Een ellipsvormig excisiebiopt werd genomen op de linkerwang en de uitlopende dikte in de mond werd verwijderd. Beide monsters werden histopathologisch onderzocht. De biopten toonden subcutaan of submucosaal een diffuse ontsteking bestaande uit neutrofielen, macrofagen, eosinofielen, lymfocyten en een gering aantal plasmacellen. De oorzaak van het ontstekingsproces kon niet achterhaald worden. Gezien de belangrijke eosinofiele ontstekingscomponent werd een proeftherapie ingesteld met dexamethasone (Dexoral, AST Farma) aan 0,1 mg/kg per dag gedurende vijf dagen en vervolgens om de dag gedurende één maand. Deze behandeling bleek weinig effectief. Een maand na het stopzetten van de medicatie werd de kat terug aangeboden op vermoeden van pijn, verminderde eetlust en etterverlies langs de linkerwang. Er was een drainerende sinus midden en ongeveer 2 cm onder het linkeroog. Het cytologisch onderzoek van het exsudaat toonde opnieuw een pyogranulomateuze ontsteking met eosinofielen. De kat werd één maand behandeld met amoxicilline/clavulaanzuur en gezien de aangegeven pijn ook aanvullend met robenacoxib (Onsior, Novartis Animal Health) aan 1 mg/kg/dag gedurende twintig dagen.

Door het ontbreken van een diagnose en door de toenemende zwelling in de naso-oculaire regio werd door de eigenaar een collega geraadpleegd voor een tweede opinie. Gebitselementen in de linkerbovenkaak werden verwijderd en gezien het persisteren van de klachten werd op vermoeden van een neoplasie euthanasie aanbevolen.

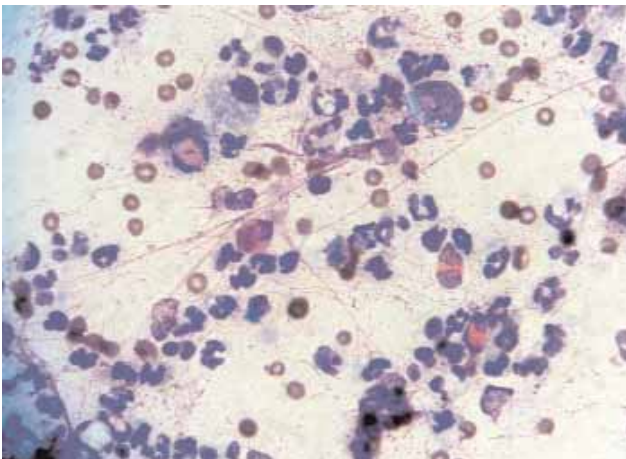
Enige tijd later werd de kat opnieuw op de praktijk aangeboden gezien de slechtere algemene toestand. De eetlust was verminderd en het lichaamsgewicht was 3,3 kg (oorspronkelijk 3,7 kg). Op de linkerzijde van de kop was een toegenomen onderhuidse zwelling te zien, vooral langs de neusrug en midden op de wang. Onder het linkeroog was de drainerende sinus nog aanwezig. De linker submandibulaire lymfeknoop was sterker opgezet. Lateraal op het derde ooglid was er een kleine nodule aanwezig. De dikte in de pterygopalatine fossa was toegenomen en toonde gele foci (Figuur 4). Gezien het progressief verloop en het invasief aspect was geadvanceerde beeldvorming (computertomografie) aangewezen, maar financieel was dit geen optie. Een laterolaterale en craniocaudale radiografische opname van de schedel kon geen botveranderingen of afwijkende sinussen aantonen. Een diep punchbiopt van 8 mm genomen op de laterale linkerwang had een opvallend geel aspect (Figuur 5). Het resultaat van het histopathologisch onderzoek werd veertien dagen later verkregen. Diep in de huid onder de huidspier was er een dens bandvormig ontstekingsinfiltraat van neutrofielen, histiocyten, eosinofielen, lymfocyten en mastcellen. Het infiltraat ging over in een zone van necrotisch weefsel reikend tot aan de onderste snijrand (Figuur 6). In het necrotisch débris waren op de hematoxyline-eosine kleuring (HE-kleuring) en vooral op de periodic-



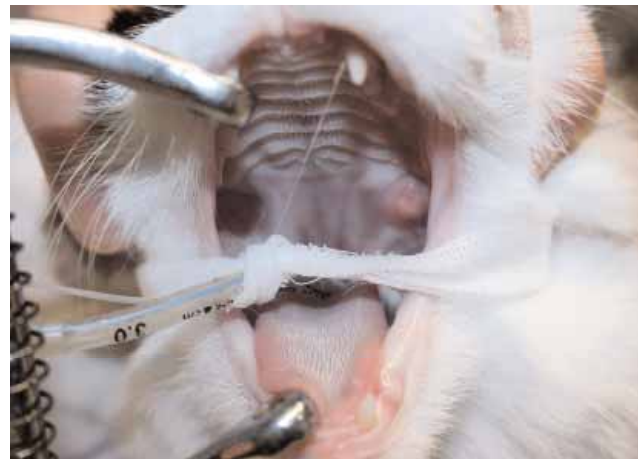**Figuur 1.** Initiële presentatie. De pijlen duiden de plaatsen van de onderhuidse zwelling aan. Het linkeroog vertoont blefarospasme, hyperemische conjunctiva, protrusie van het derde ooglid met lateraal een kleine zwelling. Bemerkt de afwezige neusvloeit.



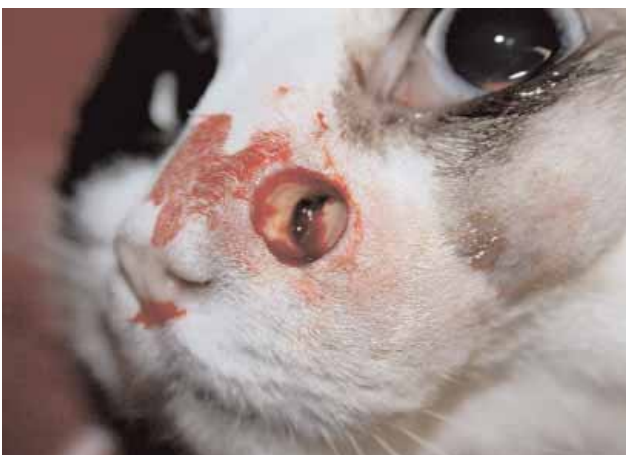**Figuur 2.** Initiële presentatie. Orale zwelling labiaal van de gebits-elementen. De pijl geeft een kleine zwelling aan na de laatste bovenkies.



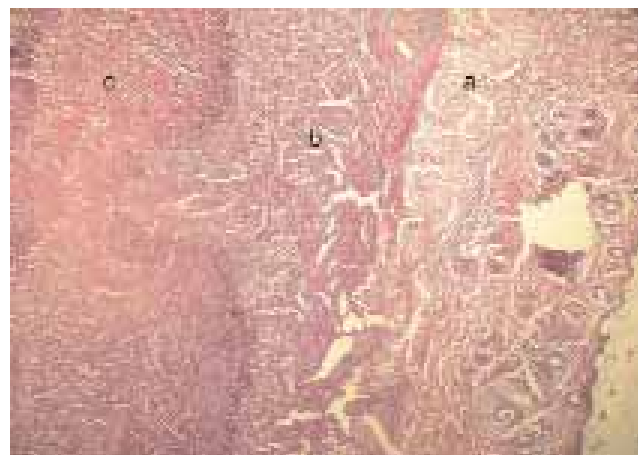
**Figuur 3.** Cytologisch preparaat van een huidmonster. Diff-Quikkleuring, 1000x. Pyogranulomateuze ontsteking met eosinofielen.



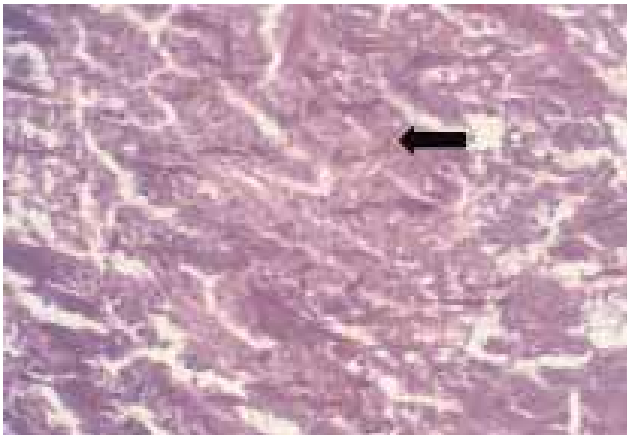
**Figuur 4.** Toegenomen zwelling in de pterygopalatine fossa. Bemerkt de gele foci in het letsel.



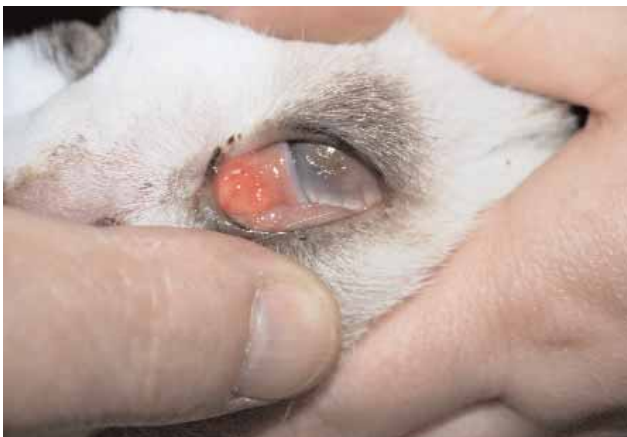**Figuur 5.** Diep punchbiopt. Bemerkt de gele kleur van de aangetaste huid en de aanwezigheid van een drainerende sinus.



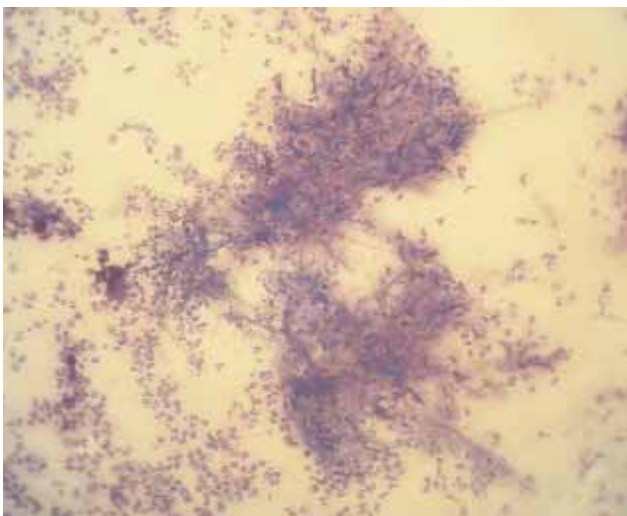
**Figuur 6.** Histologisch overzichtsbeeld van een huidbiopt. PAS, 40x. Bemerkt het bandvormig ontstekingsinfiltraat (b) tot diep onder de huidspier (a) en daaronder een necrotische zone (c). Dit beeld geeft aan dat bemonstering erg diep moet gebeuren.



**Figuur 7.** Histologisch beeld van de necrotische zone. PAS 400x. Talrijke brede, zich dichotoom vertakkende en gesepteerde hyfen. De pijl wijst naar een hyfe met een apicale bulleuze dilatatie.



**Figuur 8.** Klinische presentatie bij de mycologische bemonstering. Exoftalmus, protrusie van het derde ooglid, "exposure" keratitis met centrale ulcer en lateraal op het derde ooglid een nodule met gele foci.

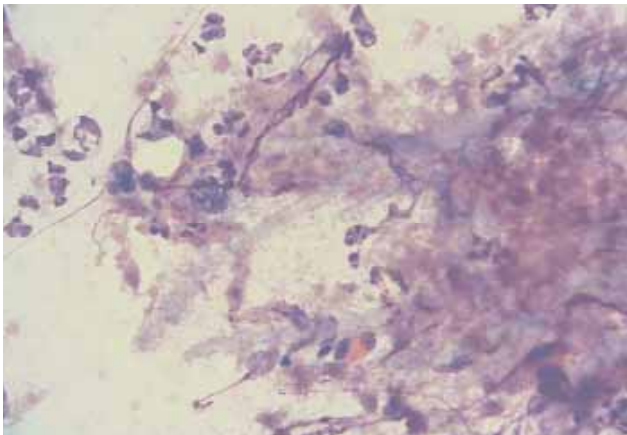


**Figuur 9.** Cytologisch preparaat van necrotisch weefsel uitgevoerd met een squashtechniek. Diff-Quik, 200x. Meerdere licht basofielgekleurde schimmeldraden.

acid-schiffkleuring (PAS-kleuring) talrijke brede, zich dichotoom vertakkende en gesepteerde schimmeldraden zichtbaar, met occasioneel apicale bulleuze dilataties (Figuur 7). Sommige hyfen reikten tot aan het ontstekingsinfiltraat. Bij het aanbieden voor mycologische bemonstering ter identificatie van de schimmel woog de kat 3,1 kg. Het linkeroog vertoonde exoftalmus met protrusie van het derde ooglid, een "exposure" keratitis met een cornea ulcer en diepe vaatingroei. Er waren geen afwijkingen in het voorste oogsegment bij onderzoek met de spleetlamp. De visus bleef bewaard. Het nodulaire letsel op het derde ooglid was vergroot en had gele foci (Figuur 8). Langs de biopwonde konden door druk en massage ruime hoeveelheden sero-hemorragisch exsudaat met necrotische weefseldelen verkregen worden. Met een squashtechniek konden na een Diff-Quikkleuring cytologisch brede, zich dichotoom vertakkende en gesepteerde schimmeldraden met parallelle zijden aangetoond worden (Figuur 9). De hyfen kleurden heel licht basofiel (Figuur 10). In een staal met necrotisch weefsel werd na cultuur, op basis van morfologische kenmerken, *Aspergillus* sectie *fumigatus* gediagnosticeerd. De identificatie van de fungus gebaseerd op moleculaire technieken (PCR en DNA-sequencing) was *Aspergillus viridinutans*. De kat werd vóór de behandeling getest met de Witness FeV- FIV (Synbiotics Europe) en was negatief. Een ontruimende chirurgie was gezien de uitgebreidheid van de letsels niet mogelijk en een systemische posaconazoletherapie kon door de hoge kostprijs van het product niet ingesteld worden. Er werd geopteerd voor een uit de literatuur (Panda et al., 2008; Giordano et al., 2010) aangegeven combinatietherapie van itraconazole (Itrafungol, Janssen) aan 10 mg/kg/dag en terbinafine (Lamisil, Novartis Pharma) aan 40 mg/kg/dag, beide in één gift per dag. Na twaalf dagen werd de kat opnieuw aangeboden met een ergere exoftalmus (Figuur 11). In samenspraak met de eigenaar werd besloten tot euthanasie.

## DISCUSSIE

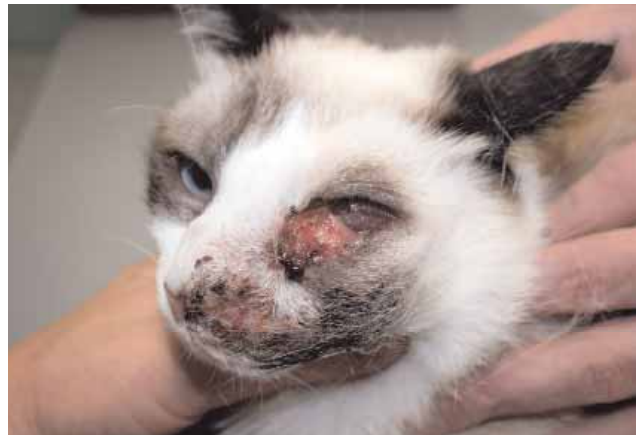De voorliggende casus illustreert de moeilijkheid om de beschreven invasieve aandoening te diagnosticeren zonder sterke verdenking van een mycologische etiologie en ondanks het gemak van een subcutane bemonstering. Het klinisch beeld was atypisch en misleidend. Een orbitale invasie van SNA werd geruime tijd niet onderkend door het ontbreken van duidelijke nasale symptomen (in deze casus sporadisch niezen zonder neusvloeï) en door de uitgesproken onderhuidse symptomen. De gerapporteerde cases vermelden vooral een invasie van de orbita en hierdoor een complexere bemonstering (Barrs et al., 2012). Bovendien vertoonde de kat gedurende het ziekteverloop een drainerende sinus, een letsel vermeld bij SNA maar niet bij SOA (Barrs et al., 2012; Barrs, 2012) en mogelijk ontstaan na een huidbemonstering. Het cytologisch pyogranulomateus ontstekingsbeeld met eosinofielen en zonder reuscellen was niet diagnostisch. Bij caniene aspergillose is de granulomateuze respons vooral neu-



**Figuur 10.** Detail cytologisch preparaat van Figuur 9. Diff-Quik, 1000x. Brede, weinig gekleurde, vertakkende schimmeldraden.

trofiel (De Lorenzi et al., 2006). Bij de kat werden in de literatuur reeds eosinofielrijke infiltraten aangegeven maar niet nadrukkelijk vermeld (Wilkinson et al., 1982; McLellan et al., 2006; Smith et al., 2010). Zelfs nadat de diagnose van mycose histopathologisch gesteld was, konden de schimmелеlementen cytologisch moeilijk opgemerkt worden door de geringe Diff-Quikkleuring en door hun uitsluitend voorkomen in necrotische haarden. De schimmelinfectie zat erg diep onderhuids, wat duidelijk bleek op het histopathologisch overzichtsbeeld (Figuur 6). Daardoor werd bij de eerste biopsname met een scalpel het representatief weefsel niet bemonsterd. Een diep punchbiopt bleek een betere bemonsteringstechniek. Deze valkuil bij staalname werd ook reeds in de literatuur vermeld (Barachetti et al., 2009). Opvallend was de gele kleur van het aangestaste weefsel, een gegeven vermeld in de literatuur maar niet als aanwijzend benadrukt (Wilkinson et al., 1982; Smith et al., 2010). Ten slotte had geavanceerde beeldvorming (computertomografie) een mycotische etiologie eerder kunnen laten vermoeden en een meerwaarde kunnen zijn om de invasiviteit en uitgebreidheid van de laesies te bepalen (Halenda et al., 1997; Smith et al., 2010).

Invasieve sinonasale aspergillose bij de kat wordt in toenemende mate gerapporteerd (Giordano et al., 2010; Malik et al., 2010; Barrs et al., 2012). Een onderliggende systemische immuunsuppressie door ziekte of medicatie blijkt niet aanwezig. Bovendien zijn de meeste katten negatief voor FeLV en FIV. De aandoening wordt beschouwd als een lokale infectie. Beschadiging van de slijmvliezen na een voorafgaande virale luchtweginfectie (calicivirus, herpesvirus) of door een chronische lymfoplasmacytaire rinitis wordt als predisponerend aangegeven (Barachetti et al., 2009; Smith et al., 2010). De hier beschreven kat werd op drie maanden en op twee maanden voorafgaand aan de presentatie aangeboden wegens niezen en oogvloeit. In eerste instantie kon dit een predisponerende luchtweginfectie geweest zijn. Uit een studie van 17 katten met SOA bleek dat alle dieren respiratoire symptomen vertoonden (niezen, neusvloeit) tijdens de zes maanden



**Figuur 11.** Klinische presentatie na twaalf dagen combinatietherapie van itraconazole en terbinafine. Bemerkt de progressie van de symptomen.

voorafgaand aan de presentatie en dat ongeveer de helft van de katten geen respiratoire symptomen vertoonde bij het aanbieden (Barrs et al., 2012). Dit was ook het geval in deze casus met uitzondering van het hier initieel voorkomen van oogvloeit. Symptomen van SOA zijn onder meer niezen, (mucopurulente) neusvloeit, epistaxis, stridor, oogvloeit, uni- of bilaterale exoftalmus met protrusie van het derde ooglid, cornea ulceratie, een massa of ulcer in de pterygopalatine fossa, ulceratie van het harde gehemelte, paranasale onderhuidse zwelling (faciale deformatie) en opzetting van de submandibulaire lymfeknoop (Wolf, 2006; Giordano et al., 2010; Barrs et al., 2012; Barrs, 2012). Bij de beschreven casus was er bij het aanbieden geen stridor of neusvloeit, enkel sporadisch niezen. Het onderhuidse letsel vertoonde een vroegtijdige drainerende sinus.

Door de ontbrekende geavanceerde beeldvorming (computertomografie) en oculaire echografie (Halenda et al., 1997) kon een invasie vanuit de sinus in deze casus niet aangetoond worden. De betrokkenheid van de orbita werd gebaseerd op de exoftalmus met protrusie van het derde ooglid, de zwelling in de pterygopalatine fossa en op het voorkomen van een nodule lateraal op het derde ooglid. De ingangspoort voor simultane onderhuidse en orbitale letsels bleef speculatief. De initiële presentatie met niezen en conjunctivitis kon wijzen op een voorafgaande virale luchtweginfectie. De vaccinatiestatus en het ontbreken van symptomen bij de kat die met de besproken kat contact had, sloten dit niet uit. De onderhuidse zwelling werd door de eigenaar aanvankelijk in de frontale regio opgemerkt, wat een mogelijke aanwijzing kan zijn voor de betrokkenheid van de sinus (Barrs, 2012). De beschadiging van de mucosa met kolonisatie en invasie van sporen, de ontwikkeling van een frontale sinusitis met uiteindelijk een invasie doorheen het bot naar de subcutis en orbita waren hier het meest waarschijnlijke pathomechanisme. In de literatuur wordt er immers verondersteld dat zowel sinonasale als sino-orbitale aspergillose zijn oorsprong vindt in de sinonasale ruimte (Giordano et al., 2009; Barrs et al., 2012; Barrs, 2012). Een invasie via een periorbitale of con-

conjunctivale wonde kon anderzijds de simultane oog- en onderhuidse symptomen niet verklaren. Een systemische immuunsuppressie bij deze jonge kat in goede voedingstoestand was onwaarschijnlijk. Retrovirusserologie was ook bij deze kat negatief.

In tegenstelling tot sinonasale aspergillose heeft invasieve sino-orbitale aspergillose een slechte prognose (Giordano et al., 2010; Smith et al., 2010; Barrs et al., 2012). Succesvolle behandelingen zijn uitzonderlijk. Een mogelijke behandeling omvat een agressieve combinatietherapie van ontruimende chirurgie met een intralesionale therapie (amphotericin B, voriconazole) en een systemische therapie met diverse combinaties van itraconazole, posaconazole, caspofungin, amphotericin B en terbinafine (Malik et al., 2010; Barrs et al., 2012). De meest effectief aangegeven behandeling van SOA is radicale uitruimende chirurgie gevolgd door een systemische behandeling met posaconazole (Mc Lellan et al., 2006; Smith et al., 2010). Met een limiterend budget werd in deze casus gekozen voor een combinatietherapie van itraconazole en terbinafine; dit gebaseerd op de aangegeven in-vitrosynergie van beide middelen tegen *Aspergillus fumigatus* (Panda et al., 2008). Deze therapie kon het progressief verloop na twaalf dagen niet afremmen.

## CONCLUSIE

Hyperemische conjunctiva en protrusie van het derde ooglid met een harde onderhuidse zwelling in de frontale en naso-oculaire regio, een zwelling in de pterygopalatine fossa en een opgezette submandibulaire lymfeknoop kunnen bij de kat wijzen op een invasieve sinonasale aspergillose. De nasale symptomen kunnen voordien opgetreden zijn of beperkt blijven tot het sporadisch niezen. Een geel aspect van de huidletsels en een pyogranulomateuze ontsteking met eosinofielen op cytologisch onderzoek moeten de verdenking doen toenemen. Een belangrijke conclusie uit deze casus is dat een bemonstering voor cytologisch, histopathologisch en mycologisch onderzoek zeer diep moet gebeuren en necrotisch weefsel moet bevatten. Computertomografie is voor het inschatten van de invasiviteit en uitbreidbaarheid van de letsels aangewezen. Mycologische identificatie vereist een moleculaire technologie. De prognose is slecht bij een orbitale invasie. Een agressieve chirurgische uitruiming gevolgd door een langdurige systemische behandeling met posaconazole biedt voorlopig de meeste kansen.

## DANKBETUIGING

De schimmelcultuur en identificatie van de fungus werden uitgevoerd op het Wetenschappelijk Instituut voor Volksgezondheid – Afdeling Mycologie. De auteurs houden eraan de hierbij betrokken personen te bedanken.

## REFERENTIES

- Barachetti L., Mortellaro C.M., Di Giancamillo M., Giudice C., Martino P., Travetti O., Miller P.E. (2009). Bilateral orbital and nasal aspergillosis in a cat. *Veterinary Ophthalmology* 12, 176-182.
- Barrs V.R., Halliday C. Martin P. et al. (2012). Sinonasal and sino-orbital aspergillosis in 23 cats: aetiology, clinicopathological features and treatment outcomes. *The Veterinary Journal* 191, 58-64.
- Barrs V.R. (2012). Feline upper respiratory aspergillosis: how different is it from canine sinonasal aspergillosis. In: *Proceedings of the 22<sup>nd</sup> Congress of the European College of Veterinary Internal Medicine*, Maastricht, Nederland, p. 73-76.
- De Lorenzi D., Bonfanti U., Masserdotti C., Caldin M., Furlanello T. (2006). Diagnosis of canine nasal aspergillosis by cytological examination: a comparison of four different collection techniques. *Journal of Small Animal Practice* 47, 316-319.
- Giordano C., Gianella P., Vercelli A., Giudice C., Della Santa D., Tortorano A.M., Peruccio C., Peano A. (2010). Invasive mould infections of the naso-orbital region of cats: a case involving *Aspergillus fumigatus* and an etiological review. *Journal of Feline Medicine and Surgery* 12, 714-723.
- Goodall S.A., Lane J.G., Warnock D.W. (1984). The diagnosis and treatment of a case of nasal aspergillosis in a cat. *Journal of Small Animal Practice* 25, 627-633.
- Halenda R.M., Reed A.L. (1997). Ultrasound/computed tomography diagnosis fungal sinusitis and retrobulbar myofasciitis in a cat. *Veterinary Radiology Ultrasound* 38, 208-210.
- Malik R., O'Brien C.R., Whitehead M. (2010). The fight against some formidable fungal foes. *Journal of Feline Medicine and Surgery* 12, 669-670.
- Malik R., Vogelnest L., O'Brien C.R., White J., Hawke C., Wigney D.I., Martin P., Norris J.M. (2004). Infections and some other conditions affecting the skin and subcutis of the naso-ocular region of cats – clinical experience 1987-2003. *Feline Medicine and Surgery* 6, 383-390.
- McLellan G.J., Aquino S.M., Mason D.R. et al. (2006). Use of posaconazole in the management of invasive orbital aspergillosis in a cat. *Journal of the American Animal Hospital Association* 42, 302-307.
- Panda N.K., Saravanan K., Chakrabarti A (2008). Combination antifungal therapy for invasive aspergillosis: can it replace high-risk surgery at the skull base? *American Journal of Ophthalmology* 29, 24-30.
- Smith L.N., Hoffman S.B. (2010). A case series of unilateral orbital aspergillosis in three cats and treatment with voriconazole. *Veterinary Ophthalmology* 13, 190-203.
- Wilkinson G.T., Sutton R.H., Grono L.R. (1982). *Aspergillus* spp infection associated with orbital cellulitis and sinusitis in a cat. *Journal of Small Animal Practice* 23, 127-131.
- Wolf A.M. (2006). Opportunistic fungal infections. In: August J.R. (editor). *Feline Internal Medicine*, vol. 5, Elsevier Saunders, St. Louis, p.53-54.