

## Anorexie en ileus bij konijnen

<sup>1</sup>M. Slabbekoorn, <sup>2</sup>A. Van Caelenberg, <sup>1</sup>K. Hermans

<sup>1</sup>Vakgroep Pathologie, Bacteriologie en Pluimveeziekten

<sup>2</sup>Vakgroep Medische Beeldvorming van de Huisdieren

Faculteit Diergeneeskunde, Universiteit Gent,

Salisburylaan 133, B-9820 Merelbeke

Katleen.Hermans@UGent.be

### SAMENVATTING

Een konijn is erg gevoelig voor anorexie en ileus. Dit zijn dan ook veel voorkomende ziekte-tekens waarmee het dier bij de dierenarts wordt aangeboden. Anorexie en ileus zijn nauw met elkaar verbonden. Anorexie veroorzaakt ileus en ileus veroorzaakt anorexie. Een konijn met deze problemen moet behandeld worden als een spoedgeval. Anorexie leidt bij konijnen, door hun specifiek metabolisme, snel tot hepatische lipidose. Ook enterotoxemie ten gevolge van dysbacteriose kan voorkomen bij anorexie. Het is van groot belang de oorzaak van het probleem vast te stellen. Röntgenfoto's zijn daarbij onmisbaar. De behandeling varieert naargelang de oorzaak. Het belangrijkste is om stress en pijn te reduceren. Vervolgens moet men proberen het gastro-intestinale stelsel op gang te brengen door vers, vezelrijk voedsel aan te bieden, te dwangvoederen, het abdomen te masseren en eventueel oraal paraffineolie te geven. Indien er geen obstructie aanwezig is, is het aangewezen prokinetica toe te dienen. Chirurgische interventie kan nodig zijn in geval van obstructie. Ondanks de gereserveerde prognose kan mits een vroege diagnose en een juiste behandeling herstel bekomen worden.

### INLEIDING

Vanwege hun toenemende populariteit als huisdier wordt de dierenarts steeds vaker met konijnen en hun aandoeningen geconfronteerd. Ileus en anorexie zijn veel voorkomende problemen bij konijnen die worden aangeboden bij de dierenarts. De fysiologie en anatomie van het maagdarmstelsel maken konijnen erg gevoelig voor anorexie en ileus en zonder de juiste behandeling sterven veel konijnen aan enterotoxemie, hepatische lipidose (Harcourt-Brown, 2002a) of een ruptuur van de darmen (Harcourt-Brown, 2007b). Daarom moet anorexie bij een konijn altijd als ernstig beschouwd worden (Hein, 2009).

Kennis van de anatomie en fysiologie van het gastro-intestinale stelsel van het konijn is belangrijk om de pathogenese van ileus en anorexie en hun verwevenheid te begrijpen. Daarom wordt in dit artikel eerst de theorie daaromtrent besproken. Daarna worden de oorzaken van anorexie, de gevolgen ervan en de behandeling kort toegelicht. Hierna wordt dieper ingegaan op de oorzaken van ileus, de diagnose en behandeling.

### ANATOMIE EN FYSIOLOGIE VAN HET GASTRO-INTESTINALE STELSEL VAN HET KONIJN

Het maagdarmstelsel van het konijn is aangepast aan de vertering van grote hoeveelheden vezelrijk

voeder (Harcourt-Brown, 2002a). De maag is relatief klein in vergelijking met de rest van het gastro-intestinale stelsel (Lichtenberger en Lennox, 2010). De maag heeft een sterke cardiale sfincter, wat konijnen net zoals paarden verhindert om te braken (Harcourt-Brown, 2007a). Bij gezonde konijnen is de maag nooit leeg. De normale pH van de maag bedraagt 1-2 bij volwassen konijnen, wat de meeste micro-organismen afdoodt. Jonge, zogende konijnen hebben een pH van 5-6,5. Dit geeft hen de mogelijkheid hun eigen microflora in de darmen op te bouwen bij het eten van de feces van hun moeder. Het maakt hen echter wel gevoeliger voor bacteriële enteritis (Harrenstein, 1999).

De anatomie en fysiologie van de dunne darm verschillen niet veel van die van andere zoogdieren (Harrenstein, 1999). In de dunne darm gebeuren de vertering en absorptie van nutriënten op dezelfde manier als bij andere monogastrische zoogdieren (Harcourt-Brown, 2002a). De dikke darm is wel erg verschillend van die van andere zoogdieren. De inhoud wordt namelijk ter hoogte van het proximale colon gesplitst in twee fracties die tegelijk in verschillende richtingen worden geleid (Sayers, 2010; Harcourt-Brown, 2002a). Grote vezelrijke partikels worden verzameld in het lumen en naar distaal geleid om uitgescheiden te worden als harde keutels (Sayers, 2010). De periode van de uitscheiding van

harde feces valt samen met die van de voedselopname (Harcourt-Brown, 2002a). Kleine partikels worden geaccumuleerd in de haustreae en worden naar proximaal geleid, namelijk naar het caecum, waar ze afgebroken worden door bacteriële fermentatie (Sayers, 2010; Harcourt-Brown, 2002a). Deze kleinere partikels zijn onverteerbare, complexe koolhydraten. De niet-complexe koolhydraten en suikers worden in de maag verteerd en opgenomen in de dunne darm (Harcourt-Brown, 2002a). De inhoud van het caecum bestaat uit micro-organismen: de hiervoor genoemde 'kleine partikels' en de producten van de bacteriële fermentatie, zoals aminozuren, vluchtige vetzuren en vitamines. De vluchtige vetzuren worden geabsorbeerd en zijn een energiebron voor het konijn. De samenstelling van caecale microflora is niet constant en is afhankelijk van de tijd van de dag, het dieet en de leeftijd van het konijn (Harcourt-Brown, 2002a). De microflora kan snel verstoord raken door bijvoorbeeld antibioticatoediening of een verhoogde opname van koolhydraten (Lichtenberger en Lennox, 2010). De inhoud van het caecum wordt periodiek uitgescheiden in het colon en dan uitgescheiden als caecotrofen of zogenaamde 'zachte mestballetjes' (Sayers, 2010). De uitscheiding van caecotrofen vindt minstens vier uur na het eten plaats, meestal in perioden van rust. De caecotrofen worden direct opgegeten door het konijn en zijn een bron van nutriënten. Dit is de reden waarom konijnen kunnen overleven op een vezelrijk dieet (Harcourt-Brown, 2002a). Caecotrofen zijn bedekt met een mucuslaag, die het konijn beschermt tegen maagzuur gedurende zes uur, waardoor fermentatie en melkzuurvorming in de caecotrofen nog kunnen doorgaan (Harrenstein, 1999).

Het distale colon is verantwoordelijk voor de vorming en vervolgens uitscheiding van de feces (Harcourt-Brown, 2002a). De scheiding tussen het proximale en distale colon is de fusus coli, die wordt gekenmerkt door een sterke muscularisatie over een lengte van 4 cm. De fusus coli is de 'pacemaker' van de peristaltische golven in het proximale en distale colon (Harcourt-Brown, 2002a; Sayers, 2010). Hij wordt beïnvloed door verschillende hormonen. Zo zijn aldosteronconcentraties in het bloed hoog tijdens de hardefecesfase maar laag tijdens de uitscheiding van caecotrofen. Prostaglandinen inhiberen de motiliteit van het proximale colon, maar stimuleren het distale colon, waardoor ze de uitscheiding van caecotrofen bevorderen (Harcourt-Brown, 2002a).

Het dieet speelt een belangrijke rol in de gezondheid van het gastro-intestinale stelsel (Paul-Murphy, 2007). Een laag vezelgehalte inhibeert de normale peristaltiek terwijl een hoog vezelgehalte de darmmotiliteit juist stimuleert door de vrijstelling van het enzym motiline in de darm (Sayers, 2010). Ook stimuleert het de eetlust en de caecotrofie (Harcourt-Brown, 2002a; Sayers, 2010). Een onderzoek waarbij een standaard dieet (19% vezels) en een vezelarm (9%) dieet werden vergeleken bij laboratoriumkonijnen wees uit dat het

vezelarm dieet 50% meer kans gaf op het ontstaan van diarree (Bennegadi et al., 2001). Het eten van hooi voorkomt bovendien verveling bij huiskonijnen en vermindert de kans op het opeten van schadelijke voorwerpen, zoals overdreven hoeveelheden tapijtvezels (Sayers, 2010). Ook het eiwitgehalte van het voer is van belang. Een hoog gehalte leidt tot een verhoging van de pH in het caecum, wat leidt tot een overgroei van pathogene bacteriën (Harrenstein, 1999). Daarnaast heeft het voederen van granen en zacht fruit een negatieve invloed op de fermentatie in het caecum en leidt zo tot een overproductie van gas. Het nagaan van het dieet van een ziek konijn tijdens het afnemen van de anamnese is dus van groot belang (Paul-Murphy, 2007).

## ANOREXIE

Anorexie is een veel voorkomend probleem waarmee konijnen worden aangeboden bij een dierenarts. Dit kan variëren van partiële tot volledige anorexie en moet bij konijnen altijd als ernstig beschouwd worden (Hein, 2009). Hun fysiologie maakt konijnen immers erg gevoelig voor de gevolgen van anorexie en zonder de juiste behandeling sterven veel konijnen (Harcourt-Brown, 2002a).

## Oorzaken van anorexie

Het is van groot belang zo snel en adequaat mogelijk de oorzaak te vinden van anorexie bij een konijn. Alle oorzaken van pijn en stress kunnen leiden tot het verdwijnen van de eetlust bij konijnen. Indien konijnen bijvoorbeeld een tijd samenleven met soortgenoten, kan de dood van één van hen leiden tot grote stress en zelfs tot anorexie bij de andere konijnen van de leefgroep (Harcourt-Brown, 2002a). Konijnen zijn erg gevoelig voor de effecten van pijn en stress (Paul-Murphy, 2007). In extreme gevallen kan een grote catecholaminevrijstelling zelfs een hartstilstand veroorzaken (Harcourt-Brown, 2002a).

Tandproblemen zijn de meest voorkomende oorzaak van anorexie bij konijnen (Harrenstein, 1999; Harcourt-Brown, 2002a). Tandproblemen bij konijnen kunnen congenitaal zijn maar meestal worden ze veroorzaakt door een onvoldoende hard en vezelrijk dieet, waardoor de tanden te weinig slijten. Ook een tekort aan calcium en vitamine D zou een rol spelen. De tandproblemen kunnen pijn veroorzaken en dus leiden tot partiële en uiteindelijk totale anorexie, maar kunnen ook de opname van voedsel bemoeilijken door mechanische hinder (Harcourt-Brown, 2002a). De konijnen tonen meestal nog interesse in voedsel maar kunnen het minder opnemen. Ook laesies op de lippen ten gevolge van konijnensyfilis (*Treponema cuniculi*) kunnen anorexie veroorzaken (Hein, 2010).

Enteritis is een andere oorzaak van anorexie. Het komt meestal voor bij jonge konijnen in groep. Vele infectieuze agentia, zoals coccidia, bacteriën en virussen, kunnen enteritis veroorzaken. Sommige *Eimeria*-

species en sommige stammen van *E. coli* zijn erg pathogeen. Symptomen van enteritis zijn naast anorexie, depressie en diarree (Harcourt-Brown, 2002a).

Acute totale anorexie wordt frequent veroorzaakt door gastro-intestinale obstructie. Ook andere gastro-intestinale stoornissen gerelateerd aan ileus leiden uiteindelijk tot anorexie (Harcourt-Brown, 2002a). Deze worden verder in het artikel besproken.

Nierziekten, bijvoorbeeld veroorzaakt door uro-/nefrolithiase of door *Encephalitozoon cuniculi*, zijn ook mogelijke oorzaken van anorexie. Polyurie en polydipsie gaan vaak vooraf aan nierfalen maar worden zelden opgemerkt door de eigenaar (Harcourt-Brown, 2002a). Ook leverlobtorsie wordt als oorzaak van acute anorexie vermeld (Wenger et al., 2009). Nog andere oorzaken zijn tumoren, systemische ziekte, zoals pyometra, wekedelenmineralisatie (meestal vastgesteld in aorta en nieren) door teveel aan vitamine D, myiasis, rinitis, infectieuze ziekten, vergiftiging (vooral lood), hepatitis, pancreatitis en managementfactoren, zoals een plotse dieetwijziging of een niet-werkende drinkfles (Harcourt-Brown, 2002a; Lichtenberger en Lennox, 2010). De auteurs willen zich beperken tot deze opsomming van mogelijke oorzaken van acute anorexie. Het zou te ver leiden om ze hier allemaal te bespreken.

### Gevolgen van anorexie

Anorexie leidt tot ileus (Hein, 2009) (zie infra). Anorexie zorgt ook voor veranderingen in de secretie en absorptie van water en elektrolyten, wat een verstoring van de balans met zich meebrengt. Verminderde voedselopname leidt voorts tot een negatieve energiebalans, wat lipolyse en vrijstelling van vrije vetzuren uit het vetweefsel veroorzaakt (Harcourt-Brown, 2002a). Een overvloed aan vrije vetzuren leidt tot leververvetting en de oxidatie van deze vetzuren geeft aanleiding tot ketoacidose (Hein, 2009). Konijnen zijn erg gevoelig voor ketoacidose doordat sommige compensatoire mechanismen in de nieren en andere metabole wegen, die aanwezig zijn bij andere diersoorten, afwezig zijn (Harcourt-Brown, 2002a). Ze missen bijvoorbeeld het koolzuuranhydrase dat als belangrijkste factor voor het behouden van het zuur/base-evenwicht kan beschouwd worden (Hein, 2009). Wanneer ketoacidose optreedt, wordt een konijn nog meer depressief en eet het nog minder. De leververvetting wordt erger en ook vetinfiltratie van de nieren vindt plaats. Uiteindelijk leidt dit tot lever- en nierfalen, wat niet meer behandelbaar is. Sterfte door leververvetting treedt op binnen een week na het begin van de anorexie, mogelijk binnen 48 uur bij vette dieren of dieren met hogere energievereisten, zoals drachtige of lacterende moeren (Harcourt-Brown, 2002a).

Anorexie veroorzaakt ook maagzweren. Deze zijn een veel voorkomende postmortem bevinding bij gestorven anorectische konijnen (Harcourt-Brown, 2002a).

Bloedonderzoek kan nuttig zijn voor het bepalen van de oorzaak van anorexie, maar vooral om de

algemene toestand van het konijn na te gaan (Harcourt-Brown, 2007b). Bloedafname uit de vena saphena lateralis is meestal vlot haalbaar. Verder zijn de vena jugularis, de vena cephalica en de laterale oorvene mogelijke punctieplaatsen. De laboratoriumanalyse van bloed kan moeilijk zijn om te interpreteren omdat artefacten frequent voorkomen. Konijnenbloed hemolyseert en stolt immers gemakkelijk. Een elektrolytenbepaling is handig gezien er vaak een disbalans is bij konijnen met ileus (Harcourt-Brown, 2002b). De glucosebepaling kan nuttig zijn omdat hypoglycemie ketoacidose in de hand werkt. Hyperglycemie is meestal stressgerelateerd, maar kan ook een teken zijn van de laatste fase van ileus en is dan een erg slecht teken (Harcourt-Brown, 2002b). In geval van intestinale obstructie, die erg pijnlijk is, worden meestal glucosewaarden van meer dan 20 mmol/l gemeten (Harcourt-Brown, persoonlijke mededeling). Terminale hepatische lipidose leidt tot bizarre resultaten (Harcourt-Brown, 2002b). Leverlobtorsie leidt tot erge anemie en gestegen leverwaarden (Wenger et al., 2009). Nierwaarden (ureum, creatinine, amylase) kunnen geëvalueerd worden om nierproblemen te diagnosticeren (Lichtenberger en Lennox, 2010).

### Behandeling van anorexie

De behandeling hangt af van het type patiënt. Obese, drachtige of lacterende konijnen met anorexie zijn spoedpatiënten. Ze ontwikkelen immers snel hepatische lipidose (Harcourt-Brown, 2002a). Dit geldt ook voor konijnen die plots compleet anorectisch zijn geworden, gezien dit meestal duidt op een ernstige oorzaak (Harcourt-Brown, 2007a). Het is van het grootste belang de oorzaak van de anorexie te vinden (Harcourt-Brown, 2002a). Het valt buiten de context van dit artikel om de behandeling van elke oorzaak van anorexie apart te bespreken. Daarom wordt hier enkel een algemene benadering van de behandeling van anorexie gegeven en verder in het artikel wordt de specifieke behandeling van ileus toegelicht.

De niet-specifieke behandeling van anorexie is er vooral op gericht om de darmen op gang te houden en nutritionele ondersteuning te leveren (Harcourt-Brown, 2002b). Allereerst is het belangrijk om de stress te verminderen: een warme en rustige omgeving gecombineerd met voorzichtig behandelen (Harcourt-Brown, 2007b). Ten tweede moet men een flinke hoeveelheid hooi van goede kwaliteit aanbieden. Dit stimuleert het konijn om te eten en het geeft een gevoel van veiligheid, wat weer leidt tot een vermindering van stress (Harcourt-Brown, 2002b). Ten derde kan men verse groenten en grassen aanbieden om het konijn te stimuleren om te eten. Bovendien zijn deze een goede bron van vezels (Harcourt-Brown, 2007b). Ten vierde dient men de pijn te verlichten door het toedienen van pijnmedicatie, zoals bijvoorbeeld meloxicam (0,2-0,4 mg/kg s/bid po), een NSAID, of buprenorfine (0,01-0,05 mg/kg iv/sc bid), een narcotisch

analgeticum (Harcourt-Brown, 2002b; Hein, 2009). Tenslotte is het van belang om ileus tegen te gaan en te behandelen. Mogelijkheden hiervoor worden verder besproken.

Indien het dier gedehydrateerd is, is vloeistoftherapie, eventueel zelfs met toevoeging van elektrolyten en glucose, aanbevolen (Harcourt-Brown, 2007b). Een konijn dat gedurende 24 uur niet gegeten heeft, moet gedwangvoederd worden met een spuit. Men kan hiervoor commerciële preparaten gebruiken die voldoen aan de vezelbehoefte, bijvoorbeeld Critical care® for herbivores (Oxbow) of Science Recovery® (Supreme Science) 10 ml/kg elke zes uur (Harcourt-Brown, 2007a) of een op granen gebaseerde babyvoeding (Harcourt-Brown, 2002b). Indien ook dit niet lukt, kan een neusslokdarmsonde tot in de maag een oplossing bieden (Lichtenberger en Lennox, 2010; Paul-Murphy, 2007). Er moet in dat geval een voer gebruikt worden dat fijner van textuur is dan de hierboven vermelde preparaten, bijvoorbeeld Oxbow Critical Care Fine Grind®. De neusslokdarmsonde mag bovendien niet langer dan 36-48 uur ter plaatse worden gelaten bij het konijn, aangezien zich bij de meeste dieren anders rinitis ontwikkelt (Lichtenberger, 2013). Indien een sonde aanwezig is, is het belangrijk om ook altijd vers goed hooi te geven, verse groenten en het pelletvoer dat het konijn gewend was te eten; dit om de spontane opname te stimuleren (Paul-Murphy, 2007; Lichtenberger en Lennox, 2010).

## ILEUS

Ileus of hypomotiliteit van het gastro-intestinale stelsel is een secundaire aandoening en leidt tot anorexie (Paul-Murphy, 2007). Indien de hypomotiliteit een aantal dagen aanhoudt, neemt de hoeveelheid gas exponentieel toe (Figuur 1).

De symptomen zijn een vermindering of stop van de productie van feces en anorexie (Paul-Murphy, 2007). Bij beginnende ileus kunnen oplettende eigenaars opmerken dat de keutels kleiner en harder worden. In het begin is het konijn nog alert, maar dit vermindert snel (Harcourt-Brown, 2002a). Een ver-

minderde activiteit in hun normale omgeving treedt heel snel op en is een algemene uiting van ongemak (Lichtenberger en Lennox, 2010).

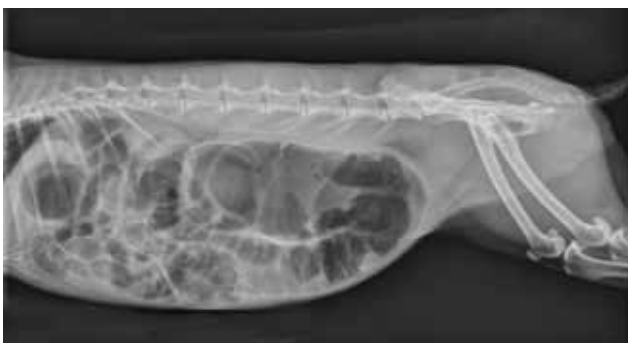Het is van groot belang de onderliggende oorzaak te achterhalen (Harcourt-Brown, 2002a). Zonder behandeling sterven de konijnen vaak binnen de paar dagen.

## Oorzaken van gastro-intestinale ileus

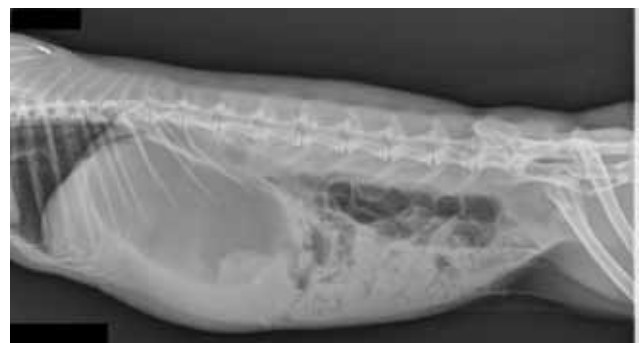### Infectieuze oorzaken

Bij gezelschapskonijnen zijn infectieuze oorzaken van maagdarmproblemen zeldzaam. Ileus is eerder een oorzaak van een bacterieel probleem dan een gevolg ervan: secundaire overgroei van *Clostridium* spp en andere bacteriën in het caecum door stase komt veel voor (Paul-Murphy, 2007). *Clostridium spiroforme* is een veel voorkomende secundaire pathogeen die enterotoxemie kan geven met snelle sterfte (Agnoletti et al., 2009).

Epizoötische enteropathie bij het konijn is een ziekte die gekarakteriseerd wordt door grote hoeveelheden mucus in het colon (Harcourt-Brown, 2002a; Krogstad en Dixon, 2003). *Clostridium spiroforme* en *Clostridium perfringens* zijn er vaak maar niet altijd mee geassocieerd. De mortaliteit is hoger bij natuurlijk aangetaste konijnen dan bij SPF-dieren, wat suggereert dat secundaire infecties een rol spelen (Marlier et al., 2006). Vaak treedt er impactie van het caecum op met in een later stadium dilatatie van maag en duodenum (Licois, 2005; Marlier et al., 2006). Bij sommige uitbraken wordt dysautonomie vastgesteld (Whitwell en Needham, 1996). Respiratoire symptomen kunnen aanwezig zijn naast anorexie, abdominale distensie, abnormale fecesproductie en depressie (Harcourt-Brown, 2002a). In het begin is er soms diarree, later is er mucusexcretie met of zonder fecaal materiaal en uiteindelijk is er helemaal geen productie meer (Licois et al., 2005). De aandoening komt meestal voor bij jonge en in groep gehouden konijnen, maar soms ook bij volwassen konijnen (Harcourt-Brown, 2002a; Licois et al., 2005).



**Figuur 1.** Links-rechts laterale opname van het abdomen van een konijn met erge ileus en tympanie. Er is een grote hoeveelheid gas zichtbaar in het maagdarmstelsel, vooral in het colon en caecum. Lokaal zijn er kleine hoeveelheden inhoud zichtbaar, wat te verklaren is door het dwangvoederen.



**Figuur 2.** Links-rechts laterale opname van het abdomen van een konijn verdacht van gastro-intestinale obstructie. Er is een sterk gedilateerde maag met voornamelijk vloeibare inhoud zichtbaar, alsook een ileusbeeld met voornamelijk gas in de dunne darmen.

Infestaties door wormen zijn bij konijnen meestal niet pathogeen of erg zeldzaam (Sayers, 2010). Een lintwormcyste kan eventueel wel een obstructie veroorzaken (Harcourt-Brown, 2007a). Andere parasitaire infecties, zoals coccidiose, veroorzaken diarree maar geen ileus (Harrenstein, 1999).

#### *Niet-infectieuze oorzaken van ileus*

Obstructie van het gastro-intestinale stelsel is een belangrijke mogelijkheid in de differentiaaldiagnose van acute ileus en anorexie (Harcourt-Brown, 2002a). Obstructie kan veroorzaakt worden door een vreemd voorwerp, zoals een haarbal, een boon of tapijtvezels, ofwel door strangulatie, intussusceptie, een tumor, vergroeiingen of een abces (Harcourt-Brown, 2002a; Harcourt-Brown, 2007a). Typisch is dat het konijn de dag ervoor nog perfect normaal is en de volgende dag niet meer eet en niet meer of minder reageert op stimuli (Harcourt-Brown, 2002a). Een konijn kan niet braken dus elke obstructie leidt snel tot een dilatatie van de maag en dunne darmen proximaal van de obstructie (Harcourt-Brown, 2007a) (Figuur 2).

Haarballen zijn de meest voorkomende oorzaak van obstructie (Harcourt-Brown, 2007a). Ze komen vaak voor bij konijnen die in de rui zijn of een langharige vacht hebben, maar er zijn ook konijnen die hun haar zelf uittrekken (Schnabl et al., 2009). Het is belangrijk onderscheid te maken tussen een haarbal in de maag veroorzaakt door impactie van de maaginhoud en een haarbal die de dunne darmen obstrueert (Harcourt-Brown, 2007b). De eerste wordt ofwel veroorzaakt door hypomotiliteit (zie infra), ofwel door een verminderde of helemaal geen wateropname, hetgeen meestal veroorzaakt wordt door een slechte drinkfles (Schnabl et al., 2009). De haarballen die de dunne darmen obstrueren, worden veroorzaakt ofwel door de opname van vervilte klitten van haren, ofwel door een afgebroken stukje van een maaghaarbal ofwel door de accidentele opname van een harde keutel tijdens caecotrofie. Een harde keutel kan immers bij een konijn in de rui vrij veel haren bevatten en is erg samengeperst, waardoor die tijdens de volgende passage door de maag niet altijd kan worden afgebroken en obstructie kan veroorzaken (Harcourt-Brown, 2007b). In een onderzoek van Harcourt-Brown (2007a) werden 49 van 64 bevestigde obstructies veroorzaakt door zo'n haarbalgelijkendopeenhardekeutel. Het verschil tussen paralytische ileus en maagdilatatie door obstructie waarbij secundair mechanische ileus optreedt, is dat de symptomen veel acuter zijn bij obstructie dan bij paralytische ileus (Harcourt-Brown, 2007a). Konijnen met maagdilatatie kunnen soms herstellen met dezelfde behandeling als deze tegen paralytische ileus. Wanneer er bij een hersteld konijn geen oorzaak van obstructie werd gevonden, is dit geen aanleiding om aan te nemen dat er geen obstructie was maar eerder dat er wel een was die toch uiteindelijk langzaam naar de dikke darm is geschoven, waarna het obstruerend item bij excretie niet meer te onderscheiden was van

harde keutels (Harcourt-Brown, 2007a).

Obstructies in het ileocaecale gebied kunnen het caecum afsluiten en zorgen daardoor voor caecale tympanie (Harcourt-Brown, 2002a). Obstructies in die regio worden niet veroorzaakt door opgenomen vreemde voorwerpen gezien de diameter van de dunne darmen veel kleiner is dan die van het colon. Deze worden veroorzaakt door tumoren, geïmpacteerd caecaal materiaal, cysten, vergroeiingen of abcessen (Harcourt-Brown, 2002a). Er werd ook een caecale poliep beschreven die anorexie en intermitterende gastro-intestinale stase door intussusceptie gaf (Pizzi et al., 2007).

Pijn en stress, door welke oorzaak dan ook, stimuleren het sympatisch zenuwstelsel, wat het gastro-intestinale stelsel inhibeert. De hypomotiliteit zorgt voor dehydratatie en impactie van de maaginhoud, wat de oorzaak van haarballen kan zijn. De hypomotiliteit zorgt tevens voor gasopstapeling in de maag en het caecum, wat dilatatie van de darmen geeft. Dilatatie van de darmen resulteert in pijn, hetgeen leidt tot een vicieuze cirkel (Harcourt-Brown, 2002a).

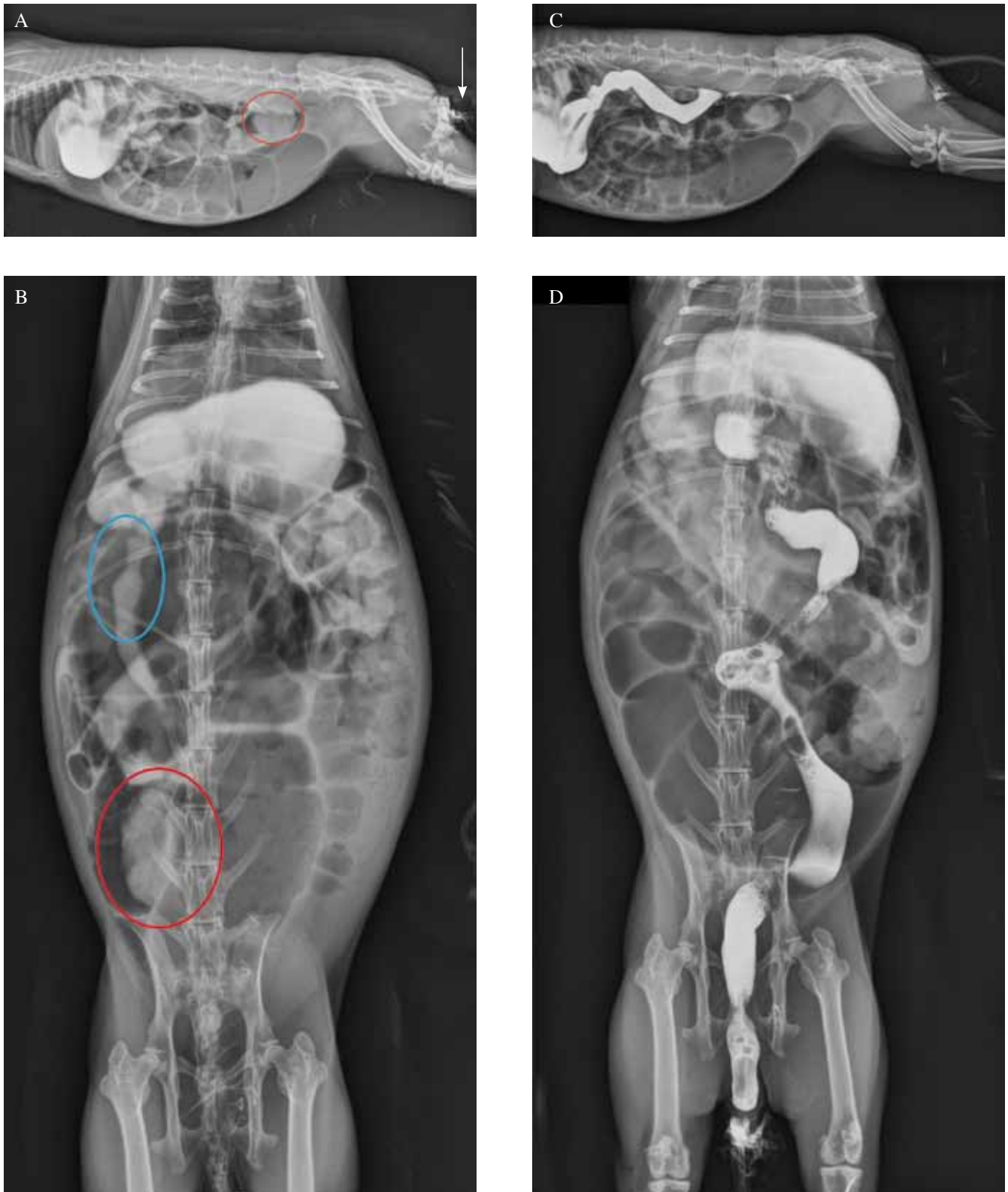
Anorexie geeft ook altijd hypomotiliteit van het gastro-intestinale stelsel. Gebrek aan vezels in het dieet vergemakkelijkt het ontstaan van de hypomotiliteit van de darmen (Harcourt-Brown, 2002a).

Dysautonomie gelijkend op het 'grass disease' bij het paard lijkt ook te bestaan bij konijnen en kan een oorzaak zijn van ileus (Hahn et al., 2005).

Ook caecumimpactie kan voorkomen bij hypomotiliteit, door de dehydratatie die ermee gepaard gaat. Het opnemen van kleine deeltjes die niet afgebroken kunnen worden door de microflora, zoals kattenbakkorrels of vernalen vezels die veel water opnemen, zoals methylcellulose of psyllium, ook vlozaad genoemd, kunnen tevens de oorzaak van caecumimpactie zijn. Caecale impactie geeft in het begin erg vage symptomen, zoals minder eten en gewichtsverlies die eveneens een gevolg kunnen zijn van tandproblemen (Harcourt-Brown, 2002a).

#### **Diagnose van gastro-intestinale ileus**

Een goede anamnese is noodzakelijk voor de vaststelling van ileus bij het konijn (Harcourt-Brown, 2002b). Het is altijd van belang om te vragen naar de voeding van het konijn en of er recente veranderingen zijn geweest (Harcourt-Brown, 2007a). Ook kan men informeren of het konijn mogelijk toegang heeft tot vreemde voorwerpen, zoals bijvoorbeeld een tapijt (Paul-Murphy, 2007). Het is eveneens nuttig te weten of het konijn nog interesse heeft in voeder (Hein, 2010). Bij konijnen die gezamenlijk gehuisvest worden, is het vaak onmogelijk om te zien of het zieke konijn gedefecerd heeft of niet (Harcourt-Brown, 2007a). Een acute start van de problemen, een gedilateerde maag bij palpatie en eventuele distensie van het abdomen (door gas) wijzen op een intestinale obstructie. Als een vreemd voorwerp opschuift, kunnen de symptomen tijdelijk verbeteren (Harcourt-Brown, 2002b).



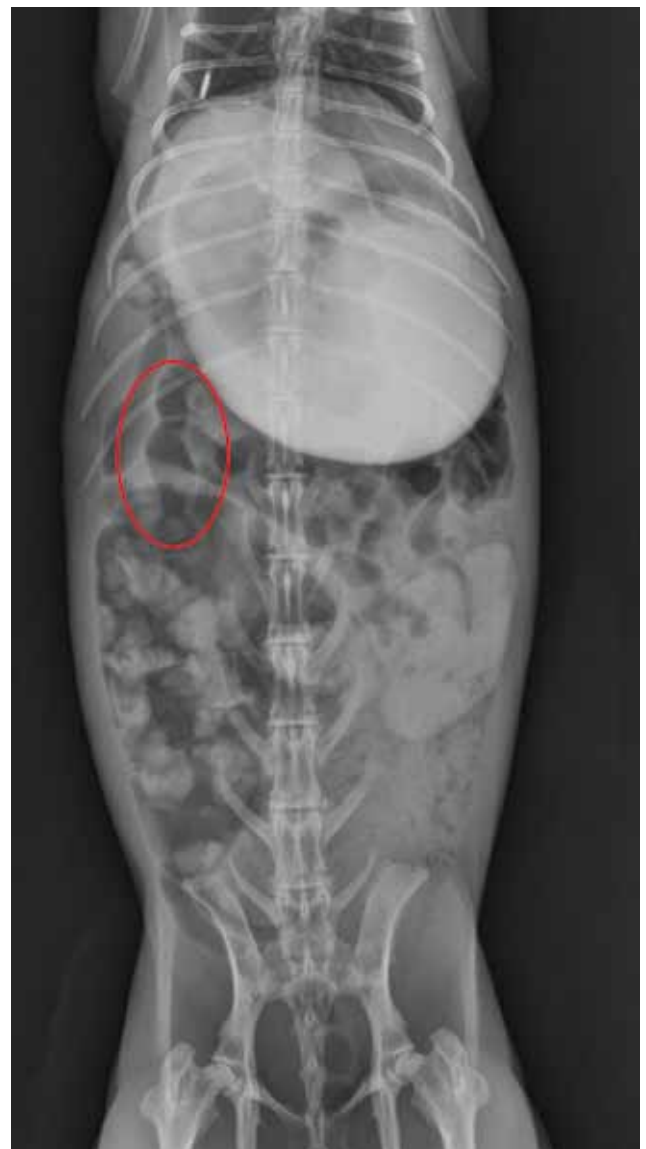**Figuur 3.** A. Links-rechts laterale en B. ventrodorsale opname van het abdomen met rectaal en oraal contrast, 7 ml iodixanol (Visipaque®) 70 minuten na de orale toediening en vlak na de rectale toediening. Het rectale contrast is zichtbaar tot in het colon descendens met af en toe een gasbel. Het orale contrast is zichtbaar in de maag. C. Rechts laterale en D. ventrodorsale opname met contrast van het abdomen 130 minuten na het orale toedienen van contrastvloeistof. Wekedenopaciteit (rode cirkel 3A en 3B) is zichtbaar. Een deel van het rectale contrast is op de haren gekomen (wit pijltje 3A). De contrastvloeistof uit de maag lijkt op te schuiven. Peristaltiek is zichtbaar door 'cobra-hoofdjes' (blauwe cirkel 3B).

Naast de anamnese is een algemeen onderzoek om de algemene status van het konijn te evalueren erg belangrijk. Hierbij worden zoveel mogelijk parameters van gezondheid, zoals algemene indruk en ademhalingsfrequentie, bekeken zonder het dier op te nemen en wordt het verdere onderzoek zo uitgevoerd dat het zo weinig mogelijk stress met zich meebrengt (Paul-Murphy, 2007). De hydratatiestoestand wordt geëvalueerd aan de hand van de huidturgor en de plakkerigheid van de mucosae. Ook de tanden worden altijd bekeken omdat ze een veel voorkomende onderliggende oorzaak van anorexie en de daardoor ontstane ileus is (Paul-Murphy, 2007). Buikpalpatie dient altijd te gebeuren maar voorzichtigheid is geboden om beschadiging van de darmen te voorkomen (Harcourt-Brown, 2002b; Paul-Murphy, 2007). Het is mogelijk om de maag te voelen bij elk konijn en het is ook normaal dat de maag inhoud bevat. Een harde droge massa wijst echter op een vertraagde maaglediging (Paul-Murphy, 2007). Het is gemakkelijk een maagdilatatie vast te stellen door buikpalpatie. Men kan de maag dan ver achter de ribbenboog palperen (Harcourt-Brown, 2007a). Een worstachtige structuur in het ventrale abdomen bij palpatie wijst op impactie van het caecum of op een tumor (Harcourt-Brown, 2002b; Pizzi et al., 2007). Een gezwollen, tympanisch, pijnlijk abdomen wijst op maagdilatatie en/of gasdilatatie van de darmen (Paul-Murphy, 2007).

Radiografie is de meest belangrijke diagnostische methode. Het is erg belangrijk om het normale uitzicht van het abdomen van een konijn te kennen om deze van pathologie te onderscheiden. Bij een gezond konijn komt de maag niet verder dan de laatste rib. Er is altijd wat gas aanwezig in het maagdarmsstelsel en in het colon zijn vaak harde mestballetjes te zien (Lichtenberger en Lennox, 2010). Radiografie kan de diagnose van ileus, maagdilatatie, een vreemd voorwerp of caecale impactie bevestigen (Harcourt-Brown, 2002b). Op een natieve röntgenfoto kan een haarbal in de maag vermoed worden, maar meestal is contrastvloeistof nodig om dit te bewijzen (Schnabl et al., 2009). Maagdilatatie kan goed onderscheiden worden op röntgenfoto's waarbij een dilatatie met gas en vloeistof meestal wijst op obstructie (Harcourt-Brown, 2002b). Bij een recente obstructie kan het mogelijk zijn de locatie te bepalen aan de hand van de gasopstapeling. Craniaal van de obstructie is er gasopstapeling en dilatatie. Gas in de dikke darm kan erop wijzen dat het vreemd voorwerp de ileocaecale klep is gepasseerd (Harcourt-Brown, 2007b). Helaas is het ook mogelijk dat er door secundaire stase een gasopstapeling ontstaat caudaal van de obstructie (Lichtenberger en Lennox, 2010). Dit maakt het moeilijker om op radiografie een mechanische van een paralytische ileus te onderscheiden. Indien er vrij gas aanwezig is in het abdomen wijst dit op een ruptuur van de maag of darmen (Harcourt-Brown, 2007b). Dit is een reden voor euthanasie (Harcourt-Brown, 2007a). Mucoïde enteropathie geeft een vergrote, met vloeistof gevulde maag, de dunne darmen bevatten gas en het caecum

bevat vaak geïmpacteerd inhoud en daarnaast ook gas (Harcourt-Brown, 2002a). Grote gasopstapeling in het caecum kan wijzen op een secundaire overgroei van *Clostridium* spp. door stase (Paul-Murphy, 2007). Opa-ke accumulaties van zand of grint in het caecum moeten onderscheiden worden van gecalcificeerde abcessen (Harcourt-Brown, 2002b). Contraststudies kunnen nuttig zijn, vooral wanneer men een obstructie vermoedt (Lichtenberger en Lennox, 2010) (Figuur 3). Met een contraststudie is het onder andere mogelijk om te zien of er een obstructie bestaat ter hoogte van de maaguitgang. Dit is belangrijk om weten vooraleer men begint met het dwangvoederen bij een gedilateerde maag (Hein, 2010) (Figuur 4).

Echografie is meestal niet diagnostisch bij gastro-intestinale problemen wegens de hoeveelheid gas



**Figuur 4.** Ventrrodorsale opname van het abdomen 120 minuten na het geven van de contrastvloeistof, 10 ml iodixanol (Visipaque®). De contrastvloeistof is nog duidelijk zichtbaar in de gedilateerde maag, maar ook al focaal in de dunne darm. 'Cobrahoofdjes' zijn zichtbaar in de dunne darmen (rode cirkel). Ze wijzen op peristaltiek.

die meestal aanwezig is (Pizzi et al., 2007). Indien de hoeveelheid gas beperkt is, is het wel een mogelijkheid (Schnabl et al., 2009). In dat geval is bijvoorbeeld een intussusceptie goed zichtbaar op de echo. Men merkt een darm op waarin te veel lagen in de wand zichtbaar zijn en geen duidelijk lumen te onderscheiden is (Pizzi et al., 2007). Vloeistof in het abdomen en een vergrote lever kunnen gediagnosticeerd worden met echografie (Wenger et al., 2009). Ook tekenen van hepatitis en pancreatitis zijn mits enige ervaring te herkennen via echografie (Lichtenberger en Lennox, 2010).

De hier vermelde onderzoeken kunnen zonder anesthesie plaatsvinden (Harcourt-Brown, 2007b). Lichtenberger en Lennox (2010) stelden vast dat sedatie met pijnmedicatie echter een betere optie om stress te verminderen.

Als de hierboven opgesomde diagnostische mogelijkheden geen uitsluitel bieden, kan exploratieve laparotomie nodig zijn (Harcourt-Brown, 2007b; Wenger et al., 2009). Neoplasie van de darm is enkel met zekerheid te diagnosticeren tijdens exploratieve laparotomie. Indien een neoplasie aanwezig is, dan is euthanasie aangewezen (Harcourt-Brown, 2007a).

Bloedanalyse voor de diagnose van gastro-intestinale ileus heeft weinig zin. Het is enkel nuttig voor het evalueren van de algemene toestand van het konijn (Harcourt-Brown, 2002b).

Heel vaak wordt de oorzaak van de gastro-intestinale ileus niet gevonden (Lichtenberger en Lennox, 2010).

### Behandeling van gastro-intestinale ileus

De behandeling van een konijn met ileus gaat voor een groot deel hand in hand met de niet-specifieke behandeling van anorexie.

Het is wederom belangrijk om het konijn te proberen te laten eten door smakelijk, vezelrijk, vers voeder aan te bieden (Schnabl et al., 2009).

Bij elke keuze van therapie is het belangrijk de stress voor het dier te evalueren. Hospitalisatie is vaak een goede keuze, gezien het konijn beter geobserveerd kan worden. Bovendien is een diervorzorger meestal meer ervaren met het dwangvoederen en geven van medicatie dan eigenaars.

Pijnmedicatie is erg belangrijk. Het kan gegeven worden in de vorm van buprenorphine of meloxicam (Harcourt-Brown, 2002b).

Paraffineolie (1-2 ml/kg po) kan gegeven worden om de geïmpacteerd maagdarminhoud los te weken (Harcourt-Brown, 2002b). Voorzichtige massage kan nuttig zijn om haarballen te mengen met paraffineolie en/of om de darmmotiliteit te bevorderen. Hierbij moet echter opgelet worden om de lever niet te beschadigen. De lever is immers erg fragiel geworden, zeker in het geval van leververvetting (Schnabl et al., 2009).

Simethicone, 20-40 mg/kg po qid, kan helpen om het in de darmen aanwezige gas af te voeren (Keeble en Meredith, 2006).

Prokinetica, zoals cisapride (Cisaral drops® 0,5 mg/kg bid tot tid po) of metoclopramide (Primperan® 0,5 mg/kg bid po), zijn niet aangewezen als een complete obstructie niet uitgesloten is, maar ze kunnen wel het opschuiven van een vreemd voorwerp naar de dikke darm bevorderen (Harcourt-Brown, 2007b; Paul-Murphy, 2007). Indien er geen obstructie wordt vermoed, zijn prokinetica zeker aangewezen (Harcourt-Brown, 2002b).

Antibiotica zijn alleen nodig als er een onderliggende infectieuze oorzaak is of als het konijn een operatie heeft ondergaan. Enrofloxacin (5-10 mg/kg po bid), trimethoprim/sulfonamiden (30-40 mg/kg po bid) of metronidazole (20 mg/kg po bid) beïnvloeden de microflora het minst (Harcourt-Brown, 2002b). *Clostridium*-overgroei bij ileus kan men proberen te behandelen met metronidazole, maar dit voorkomt geen overgroei van andere bacteriën of resistente *Clostridia* (Harrenstein, 1999).

Probiotica, zoals lactobacillen, kunnen gegeven worden en zitten in commerciële hersteldiëten voor konijnen (Schnabl et al., 2009). Het vermoeden bestaat dat zieke konijnen een hogere maag-pH hebben en zodoende de probiotica niet worden afgedood in de maag (Harrenstein, 1999).

Vitaminesupplementatie is niet direct nodig tenzij het konijn erg ondervoed is (Harcourt-Brown, 2002b).

Vloeistoftherapie is nodig als het konijn gedehydrateerd is wanneer het aangeboden wordt (Lichtenberger en Lennox, 2010). Dit kan intraveneus via een oorvene, de vena cephalica of vena saphena (Paul-Murphy, 2007). Indien veneuze toegang niet mogelijk is, is het ook mogelijk een intraosseuze katheter in de tibia te gebruiken (Paul-Murphy, 2007). Glucose is enkel aangewezen als het konijn hypoglycemisch is (Harcourt-Brown, 2002b).

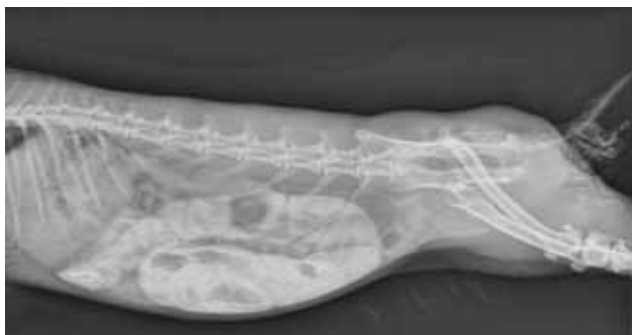Indien het konijn al meer dan 48 uur niet gegeten heeft is antimaagulcertherapie met ranitidine (0,5 mg/kg sid po), een H<sub>2</sub>-agonist, aangewezen (Harcourt-Brown, 2002b).

Het geven van glucocorticoïden aan konijnen is niet geïndiceerd, voornamelijk omdat er immunosuppressie optreedt en het toxisch is voor de lever (Hein, 2010).

Het is aangewezen om een gedilateerde maag te sonderen om de druk te verlichten en de kans op ruptuur te verkleinen. Dit kan onder isofluraanesthesie (Harcourt-Brown, 2007b). Voor het sonderen dient de afstand die nodig is om in de maag te komen, bepaald te worden (Harcourt-Brown, 2007b). Het komt vaak voor dat de sonde tijdens het legen van de maag verstopt komt te zitten. In dat geval kan het nodig zijn om de sonde te verwijderen, schoon te maken en te herplaatsen (Harcourt-Brown, 2007a). Het gebeurt zelden dat men de trachea sondeert. Er wordt aangeraden om na het plaatsen via palpatie te controleren of de sonde in de slokdarm voelbaar is (Harcourt-Brown, 2007b).

Een volledige obstructie moet zo snel mogelijk behandeld worden door de chirurgische verwijdering van het vreemd voorwerp of door het behande-





**Figuur 5.** Links-rechts laterale opname de dag na de toediening van 7 ml contraststof (Visipaque®) per os bij een konijn met ileus en erge tympanie. De maag is gevuld met inhoud. De darmen zijn gedilateerd maar gevuld met inhoud en diffuus zijn er wat resten van contrastvloeistof zichtbaar. Ook is er nog gas zichtbaar in de darmen. Dit röntgenbeeld toont dat er passage is in het maagdarmstelsel.

len van andere oorzaken van de obstructie, zoals een tumor of intussusceptie. Zodoende heeft de patiënt afhankelijk van de ernst van zijn toestand een redelijke kans op herstel (Harcourt-Brown, 2002b). Chirurgie bij een patiënt in slechte toestand heeft een slechte kans op herstel (Schnabl et al., 2009). Als het konijn niet chirurgisch behandeld wordt, is er enkel kans op herstel als het voorwerp toch in het colon kan komen door conservatieve therapie (Harcourt-Brown, 2007b). In het geval dat de obstructie veroorzaakt wordt door een haarbal is conservatieve behandeling enkel mogelijk als het dier nog in goede conditie is en er dient na 72 uur een opvolgingsfoto genomen te worden om te zien of de behandeling effect heeft gehad (Harcourt-Brown, 2007b; Schnabl et al., 2009) (Figuur 5).

Bij elke chirurgische behandeling is goede pre- en postoperatieve verzorging noodzakelijk voor een goed herstel (Harcourt-Brown, 2002b). Tijdens een operatie is het nuttig een sonde in de maag te laten (Harcourt-Brown, 2002b). Tijdens laparotomie is het van belang dat de gastro-intestinale inhoud niet in de buikholtte terecht komt, omdat dit frequent leidt tot peritonitis (Schnabl et al., 2009). Daarom is een massage van het vreemd voorwerp tijdens de chirurgie naar de dikke darm of eventueel naar de maag, waar de gastrotomie gedaan kan worden, te verkiezen boven een enterotomie of enterectomie (Harcourt-Brown, 2007b). Enterotomie of enterectomie is immers erg moeilijk te sluiten bij konijnen, zeker bij kleinere rassen (Harcourt-Brown, 2007a). Welke optie gekozen wordt, is afhankelijk van de staat van de darmen. Het is immers ook van belang de darmen niet te traumatiseren omdat dit adhesies induceert (Harcourt-Brown, 2002b).

Als postoperatieve pijnbestrijding kan zowel buprenorphine als meloxicam aangewend worden, alhoewel meloxicam minder effect heeft op het gastro-intestinale stelsel (Cooper et al., 2009). Om de darmmotiliteit na de chirurgische ingreep weer op gang te krijgen, is zeer nuttig om prokinetica te geven (Harcourt-Brown, 2007b).

Indien een eigenaar geen intensieve therapie wenst, is euthanasie om verdere pijn en lijden te voorkomen, de enige oplossing, gezien het konijn zonder behandeling vrijwel zeker doodgaat (Harcourt-Brown, 2007a).

## Preventie

Men kan nooit alle vormen van ileus en anorexie voorkomen, maar het is wel mogelijk de kans dat ze optreden aanzienlijk te verminderen. Gastro-intestinale illeus is niet rasgebonden en uit onderzoek van Harcourt-Brown (2007a) is gebleken dat het kan voorkomen bij elke vorm van huisvesting.

Het is zeer belangrijk dat het dieet van het konijn overeenkomt met zijn behoefte. Indien dit niet het geval is, dienen eigenaars hiervan op de hoogte te worden gebracht (Harcourt-Brown, 2002b). Een vezelgehalte van 20% wordt als minimum gezien (Harrenstein, 1999). Het dieet voor een konijn is het beste gebaseerd op ad libitum voorziening van hooi, met regelmatig verse groenten en een kleine hoeveelheid korrels (Sayers, 2010). Bovendien is het belangrijk om zo weinig mogelijk de microflora in het caecum uit balans te brengen (Paul-Murphy, 2007). Dit betekent onder andere dat er geen plotse dieetwijzigingen mogen doorgevoerd worden. Daarnaast is het van belang de kans op opname van vreemde voorwerpen te minimaliseren door bijvoorbeeld geen konijnen zonder toezicht te laten rondlopen in huis. Kattenkorrels en psylliumzaadjes worden door hun invloed op het caecum afgeraden.

## CONCLUSIE

Ondanks de gereserveerde prognose kan, mits een vroege diagnose van de oorzaak van ileus en/of anorexie en een adequate behandeling, een compleet herstel bekomen worden.

## REFERENTIES

- Agnoletti F., Fero T., Guolo A., Marcon A., Cocchi M., Drigo I., Mazzolini E., Bano L. (2009). A survey of *Clostridium spiroforme* antimicrobial susceptibility in rabbit breeding. *Veterinary Microbiology* 136, 188-191.
- Bennegadi N., Gidenne T., Licois D. (2001). Impact of fibre deficiency and sanitary status on non-specific enteropathy of the growing rabbit. *Animal Research* 50, 401-413.
- Cooper C. S., Metcalf-Pate K. A., Barat C. E., Cook J. A., Scorpio G. (2009). Comparison of side effects between buprenorphine and meloxicam used postoperatively in Dutch belted rabbits. *Journal of the American Association for Laboratory Animal Science* 48, 279-285.
- Hahn N. C., Whitwell K. E., Mayhew I. G. (2005). Neuro-pathological lesions resembling equine grass sickness in rabbits. *Veterinary Record* 156, 778-779.
- Harcourt-Brown F. M. (2002a). Anorexia in rabbits: 1. Causes and effects. *In Practice* 24, 348-367.
- Harcourt-Brown F. M. (2002b). Anorexia in rabbits: 2. Diagnosis and treatment. *In Practice* 24, 450-467.
- Harcourt-Brown F. M. (2007a). Gastric dilatation and intestinal obstruction in 76 rabbits. *Veterinary Record* 161, 409-414.

- Harcourt-Brown T. R. (2007b). Management of acute gastric dilatation in rabbits. *Journal of Exotic Pet Medicine* 16, 163-174.
- Harrenstein L. (1999). Gastrointestinal diseases of pet rabbits. *Seminars in Avian and Exotic Pet Medicine* 8, 83-89.
- Hein J. (2009). Anorexie beim Kaninchen – diagnostische Aufarbeitung und erster therapeutischer Ansatz. *Tierärztliche Praxis* 37, 129-138.
- Keeble E., Meredith A. (2006). *Rabbit Medicine and Surgery*. Manson Publishing Ltd, London, p. 140.
- Krogstad A. P., Dixon L. W. (2003). Gross pathology of small mammals. *Seminars in Avian and Exotic Pet Medicine* 12, 106-122.
- Lichtenberger M. (2013). *Small Exotic Mammal Emergency Techniques*. ICARE congress, Wiesbaden.
- Lichtenberger M. en Lennox A. (2010). Updates and advanced therapies for gastrointestinal stasis in rabbits. *Veterinary Clinics of North America: Exotic Animal Practice* 13, 525-541.
- Licois D., Wyers M., Coudert P. (2005). Epizootic rabbit enteropathy: experimental transmission and clinical characterization. *Veterinary Research* 36, 601-613.
- Marlier D., Dewrée R., Lassence C., Licois D., Mainil J., Coudert P., Meulemans L., Ducatelle R., Vindevogel H. (2006). Infectious agents associated with epizootic rabbit enteropathy: isolation and attempts to reproduce the syndrome. *The Veterinary Journal* 172, 493-500.
- Paul-Murphy J. (2007). Critical care of the rabbit. *Veterinary Clinics of North America: Exotic Animal Practice* 10, 437-461.
- Pizzi R., Hagen R. U., Meredith A. L. (2007). Intermittent colic and intussusception due to a cecal polyp in a rabbit. *Journal of Exotic Pet Medicine* 16, 113-117.
- Sayers I. (2010). Approach to preventive health care and welfare in rabbits. *In Practice* 32, 190-198.
- Schnabl E., Böhmer E., Matis U. (2009). Diagnostik und Therapie des Magenbezoars beim Kaninchen: katamnestiche Betrachtung von 39 Patienten. *Tierärztliche Praxis* 37, 107-113.
- Wenger S., Barrett E. L., Pearson G. R., Sayers I., Blakey C., Redrobe S. (2009). Liver lobe torsion in three adult rabbits. *Journal of Small Animal Practice* 50, 301-305.
- Whitwell K. en Needham J. (1996). Mucoid enteropathy in UK rabbits: dysautonomia confirmed. *Veterinary Record* 139, 323-324.

**Benaming:**

Comfortis 90 mg kauwtabletten voor honden en katten  
 Comfortis 140 mg kauwtabletten voor honden en katten  
 Comfortis 270 mg kauwtabletten voor honden en katten  
 Comfortis 425 mg kauwtabletten voor honden en katten  
 Comfortis 665 mg kauwtabletten voor honden  
 Comfortis 1040 mg kauwtabletten voor honden  
 Comfortis 1620 mg kauwtabletten voor honden

**Werkzaam bestanddeel:**

Comfortis 90 mg	spinosad 90 mg
Comfortis 140 mg	spinosad 140 mg
Comfortis 270 mg	spinosad 270 mg
Comfortis 425 mg	spinosad 425 mg
Comfortis 665 mg	spinosad 665 mg
Comfortis 1040 mg	spinosad 1040 mg
Comfortis 1620 mg	spinosad 1620 mg

**Doeliersoorten:**

Honden en katten.

**Indicaties:**

Honden en katten: Behandeling en preventie van vlooibesmetting (Ctenocephalides felis).  
 Het preventieve effect tegen nieuwe besmettingen is een resultaat van het doden van volwassen vlooiën en de reductie van de productie van eitjes en blijft duren tot 4 weken na een eenmalige toepassing van het product. Het diergeneesmiddel kan gebruikt worden als onderdeel van een behandelingsstrategie tegen Vlooiënallergie Dermatitis (FAD).

**Contra-indicaties:**

Niet gebruiken bij honden of katten jonger dan 14 weken.  
 Niet gebruiken bij overgevoeligheid voor de werkzame bestanddelen of een van de hulpstoffen.

**Bijwerkingen:**

Honden

Bij honden is een vaak waargenomen bijwerking braken, dat meestal in de eerste 48 uur na dosering optreedt en waarschijnlijk wordt veroorzaakt door een plaatselijk effect op de dunne darm. Op de dag van, of de dag na de toediening van spinosad met een dosis van 45 – 70 mg/kg lichaamsgewicht, was het waargenomen optreden van braken bij het veldonderzoek 5,6%, 4,2% en 3,6% na respectievelijk de eerste, tweede en derde maandelijksse behandeling. Het waargenomen optreden van braken na de eerste en tweede behandeling was hoger (8%) bij honden met een dosis aan de bovenkant van de doseringsbreedte. In de meeste gevallen was braken van voorbijgaande aard, mild en vereiste geen symptomatische behandeling. Andere schadelijke reacties bij honden waren ongewoon of zelden voorkomend en omvatten sloomheid, anorexia, diarree, ataxie en epileptische aanvallen.

Katten

Een bijwerking die bij katten vaak wordt waargenomen is braken. Dit treedt binnen 48 uur na toediening op en wordt zeer waarschijnlijk veroorzaakt door een lokaal effect op de dunne darm. In het wereldwijde veldonderzoek was de waargenomen incidentie van braken op de dag van toediening van spinosad in een dosis van 50-75 mg/kg lichaamsgewicht, of op de dag daarna, 6 tot 11% in de eerste drie maanden van de behandeling. In de meeste gevallen was het braken van voorbijgaande aard, mild en vereiste het geen symptomatische behandeling.

Andere vaak waargenomen bijwerkingen bij katten waren diarree en anorexia. Lethargie, verlies van conditie en overmatig speeksel traden soms op, en epileptische aanvallen waren zelden voorkomende bijwerkingen.

**Dosering en toedieningsweg:**

Voor oraal gebruik.

Het diergeneesmiddel dient met voedsel of onmiddellijk na de voeding te worden toegediend.

HONDEN:

Het diergeneesmiddel moet in overeenstemming met de onderstaande tabel toegediend worden, om zeker te zijn van een dosis van 45 – 70 mg/kg lichaamsgewicht voor honden:

Lichaamsgewicht (kg), hond	Aantal tabletten en sterkte van tabletten (mg spinosad)
1,3 - 2,0	1x 90 mg tablet
2,1 - 3,0	1x 140 mg tablet
3,1 - 3,8	2x 90 mg tabletten
3,9 - 6,0	1x 270 mg tablet
6,1 - 9,4	1x 425 mg tablet
9,5 - 14,7	1x 665 mg tablet
14,8 - 23,1	1x 1040 mg tablet
23,2 - 36,0	1x 1620 mg tablet
36,1 - 50,7	1x 1620 mg tablet + 1 x 665 mg tablet
50,8 - 72,0	2x 1620 mg tablet

KATTEN:

Het diergeneesmiddel moet in overeenstemming met de onderstaande tabel toegediend worden, om zeker te zijn van een dosis van 50 – 75 mg/kg lichaamsgewicht voor katten:

Lichaamsgewicht (kg), kat	Aantal tabletten en sterkte van tabletten (mg spinosad)
1,2 - 1,8	1x 90 mg tablet
1,9 - 2,8	1x 140 mg tablet
2,9 - 3,6	2x 90 mg tabletten
3,7 - 5,4	1x 270 mg tablet
5,5 - 8,5 †	1x 425 mg tablet

†Katten zwaarder dan 8,5 kg: geef de juiste combinatie van tabletten

Comfortis tabletten zijn kauwbaar en smakelijk voor honden. Als de hond of de kat de tabletten niet direct aanneemt, kunnen ze samen met voedsel worden toegediend direct, door de bek van het dier te openen en de tablet op de achterkant van de tong te plaatsen.

Als binnen een uur na toediening braken optreedt en de tablet zichtbaar is, opnieuw een volledige dosis geven, om maximale werkzaamheid van het product te garanderen.

Als een dosis wordt overgeslagen, moet het diergeneesmiddel met de volgende portie voedsel worden toegediend en moet een nieuw maandelijks doseringsschema worden opgesteld.

Het diergeneesmiddel kan veilig maandelijks in de aanbevolen dosis gegeven worden. De achterblijvende insectendodende eigenschappen van het product blijven aanwezig tot 4 weken na een eenmalige toediening. Als er weer vlooiën verschijnen in de vierde week, kan bij honden het behandelingsinterval verkort worden met 3 dagen. Bij katten moet het volledige 4 weken durende interval tussen de behandelingen worden aangehouden, zelfs als er voor het einde van de 4 weken opnieuw vlooiën verschijnen.

Raadpleeg een dierenarts voor informatie over de optimale tijd om te beginnen met de behandeling met dit product.

**Reg.:**

EU/2/10/115/001  
 EU/2/10/115/003  
 EU/2/10/115/005  
 EU/2/10/115/007  
 EU/2/10/115/009  
 EU/2/10/115/011-019

Uitsluitend voor diergeneeskundig gebruik - uitsluitend op diergeneeskundig voorschrift verkrijgbaar diergeneesmiddel.

**Verantwoordelijke Onderneming:**

Eli Lilly and Company Ltd  
 Priestley Road  
 Basingsstoke  
 Hampshire  
 RG24 9NL  
 Verenigd Koninkrijk

Verdere informatie is beschikbaar op aanvraag.