

## Aviair bornavirus en kliermaagdilatatiesyndroom bij psittaciformen

<sup>1</sup>\*T. Hellebuyck, <sup>2</sup>A. Van Caelenberg, <sup>1</sup>G. Antonissen, <sup>1</sup>R. Haesendonck, <sup>1</sup>A. Martel

<sup>1</sup>Vakgroep Pathologie, Bacteriologie en Pluimveeziekten, Faculteit Diergeneeskunde, Universiteit Gent, Salisburylaan 133, B-9820 Merelbeke

<sup>2</sup>Vakgroep Medische Beeldvorming van de Huisdieren, Faculteit Diergeneeskunde, Universiteit Gent, Salisburylaan 133, B-9820 Merelbeke

Tom.Hellebuyck@UGent.be

### SAMENVATTING

Aviair bornavirus (ABV) is het primaire etiologische agens dat het kliermaagdilatatiesyndroom (KDS) veroorzaakt bij psittaciformen. In tegenstelling tot wat oorspronkelijk over KDS verondersteld werd, blijkt ABV-infectie algemeen voor te komen bij psittaciformen en niet steeds aanleiding te geven tot klinische ziekte. In dit artikel wordt een overzicht gegeven van de huidige kennis van ABV. De diagnose, behandeling en het onder controle houden van KDS bij psittaciformen worden beschreven. Het stellen van een ante-mortemdiagnose van ABV als oorzaak van KDS vormt een uitdaging. Voornamelijk het correleren van de ABV-status aan het waargenomen klinische beeld is niet steeds vanzelfsprekend. De nood aan betere diagnostische methoden met een hoge sensitiviteit en specificiteit om ABV-infectie te detecteren, dringt zich dan ook op.

### INLEIDING

Het kliermaagdilatatiesyndroom (KDS) veroorzaakt door aviair bornavirus (ABV) is een fatale neurologische aandoening die voornamelijk bij psittaciformen vastgesteld wordt (Guo et al., 2014; Hoppes et al., 2010 en 2013; Rubbenstroth et al., 2012). Tot op heden werden KDS en ABV-infectie bij meer dan tachtig soorten psittaciformen beschreven (Hoppes et al., 2013). Er wordt aangenomen dat wilde vogels als reservoir van ABV kunnen fungeren (Berg et al., 2001). KDS is ook bekend als ‘macaw wasting disease’ aangezien de aandoening voor de eerste maal beschreven werd in het begin van de jaren zeventig van de vorige eeuw bij ara's die vanuit Boliviaë naar Europa en Noord-Amerika geïmporteerd werden (Hoppes et al., 2010). Ondertussen wordt KDS wereldwijd vastgesteld. De kliermaagdilatatie die bij klinisch geïnfecteerde vogels gezien wordt, is het gevolg van virus-geïnduceerde, immunologische schade ter hoogte van het autonome, gastro-intestinale zenuwstelsel (Gancz et al., 2010; Hoppes et al., 2013). De meest voorkomende symptomen die optreden ten gevolge van deze lymfoplasmocytair ganglioneuritis met dilatatie van de kliermaag zijn regurgitatie, kropstase, gewichtsverlies met dikwijls opvallende atrofie van de pectoraalspieren en maldigestie met eventuele aanwezigheid van onverteerde zaden in de mest (Hoppes et al., 2010) (Figuur 1). De ziekte kent veelal een chronisch verloop en wordt uiteindelijk



Figuur 1. Een groot aantal onverteerde zaden in de mest van een rosé kaketoë (*Eolophus roseicapillus*) met kliermaagdilatatiesyndroom.

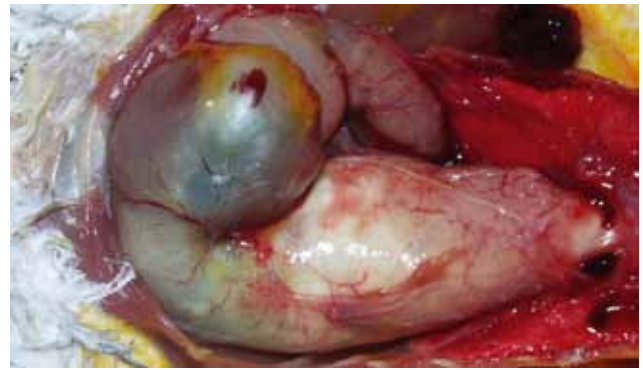
fataal ten gevolge van verhongering (Gregory et al., 1994). In sporadische gevallen wordt de wand van de spiermaag zodanig dun dat deze scheurt of geperforeerd wordt met het optreden van fatale coelomitis tot gevolg (Gancz et al., 2010). Infectie met ABV bij psittaciformen kan eveneens encefalitis en myelitis veroorzaken (Daoust et al., 1991; Hoppes et al., 2013; Ouyang et al., 2009). Symptomen die hierbij optreden zijn blindheid, ataxie, (kop)tremoren, incoördinatie, paraparese en aanvallen, al dan niet in combinatie met de hoger vermelde gastro-intestinale symptomen (Gancz et al., 2010; Ouyang et al., 2009; Steinmetz et al., 2008). Gevallen van acute sterfte naar aanleiding van ABV-infectie zonder duidelijke voorafgaande symptomen werden eveneens beschreven (Gancz et al., 2010). Ook bij watervogels, roofvogels, toekans en passeriformen werd naast subklinische ABV-infectie het optreden van ganglioneuritis ter hoogte van het spijsverteringsstelsel en/of encefalitis gedocumenteerd (Bourque et al., 2015; Daoust et al., 1991; Guo et al., 2014; Payne et al., 2012; Rubbenstroth et al., 2013; Shivaprassad, 2005; Weissenböck et al., 2009).

Pas in het vorige decennium kon een niet eerder beschreven bornavirus als etiologisch agens van KDS aangeduid worden (Gray et al., 2010; Honkavouri et al., 2008; Kistler et al., 2008; 2010; Villaneuva et al., 2010). Bornavirussen zijn enkelstrengige RNA-virussen behorend tot de orde *Mononegavirales* waartoe eveneens het “borna disease virus” (BDV) behoort dat voornamelijk bij schapen, katten en paarden encefalitis veroorzaakt (Hoppes et al., 2010). ABV kan bij klinisch geïnfecteerde vogels in een groot aantal organen aangetroffen worden (Delnatte et al., 2014; Rinder et al., 2009); dit in tegenstelling tot BDV dat een tropisme voor het centrale en perifere zenuwstelsel vertoont (Berg et al., 2001; Ludwig et al., 1985; Malkinson et al., 1993). Er werden reeds 13 verschillende genotypes van het ABV aangetoond (Guo et al., 2014; Honkavouri et al., 2008; Kistler et al., 2008; Rubbenstroth et al., 2012; Weissenböck et al., 2009). ABV-genotype 2 en 4 worden het meest aangetroffen bij psittaciformen en eenzelfde vogel kan simultaan met verschillende genotypes geïnfecteerd worden. Zowel bij kanaries als watervogels zijn afzonderlijk genotypes aangetoond die niet bij psittaciformen voorkomen (Rubbenstroth et al., 2013).

Hoewel ABV-infectie als primaire oorzaak van KDS bij psittaciformen wordt beschouwd (Piepenbring et al., 2012; Mirhosseini et al., 2011), blijken veel vogels langdurig subklinisch besmet te zijn met ABV en te kunnen optreden als persistente uitscheiders (Hoppes et al., 2013).

## TRANSMISSIE EN PATHOGENESE

ABV-infectie blijkt erg besmettelijk te zijn binnen aviaire bestanden met een variabele morbiditeit en mortaliteit tot gevolg (Kistler et al., 2010). Hoewel



**Figuur 2. Opvallend gedilateerde proventriculus van een grijze roodstaartpapegaai (*Psittacus erythacus*).**

de meeste gevallen beschreven werden bij adulte vogels, wordt klinische infectie eveneens vastgesteld bij jonge vogels met een leeftijd van enkele weken (Hoppes et al., 2010; Kistler et al., 2010). De incubatieperiode blijkt bovendien hoogst variabel te zijn. Onder experimentele omstandigheden kan deze beperkt zijn tot enkele dagen terwijl er bij natuurlijke infecties een vermoedelijke incubatieduur van maanden tot jaren beschreven is (Gancz et al., 2010). Bij sommige uitbraken in psittaciformenbestanden vertoont een groot aantal vogels KDS binnen een relatief korte periode, terwijl er bij andere uitbraken een trage en gespreide toename van het aantal KDS-gevallen beschreven wordt in ABV-positieve bestanden (Gancz et al., 2010). Een hoge bezettingsgraad en de aanwezigheid van een groot aantal kuikens lijken het optreden van grootschalige klinische uitbraken te bevorderen (Kistler et al., 2010). De fecaal-orale route lijkt de belangrijkste manier van transmissie te zijn (de Kloet en Dorrestein, 2009; Hoppes et al., 2010) en ook via de urine blijkt het virus in hoge mate uitgescheiden te worden (Heathly en Villalobos, 2012). Naast urofecale uitscheiding wordt continue of intermitterende virale uitscheiding evenzeer beschreven ter hoogte van de neusopeningen en choanae (de Kloet en Dorrestein, 2009; de Kloet et al., 2011). Bovendien wordt aangenomen dat aëroge verspreiding via vederstof mogelijk is (de Kloet et al., 2011; Hoppes et al., 2010).

Verticale transmissie zoals aangetoond voor BDV bij zoogdieren is waarschijnlijk ook aanwezig bij ABV (Kerski et al., 2012; Monaco et al., 2012; Lierz et al., 2011). In-ovogeiïnfecteerde vogels kunnen immunotolerantie tegenover ABV ontwikkelen, waarbij er geen T-celrespons optreedt die verantwoordelijk geacht wordt voor het ontstaan van klinische symptomen (Hoppes et al., 2013).

Klinisch aangetaste vogels vertonen lymfoplasmacyttaire infiltraten ter hoogte van het centrale en perifere zenuwstelsel en dit voornamelijk ter hoogte van ganglia en plexi van het craniale spijsverteringsstelsel (Berhane et al., 2001; Lierz et al., 2009). Er treedt destructie op van gastrische plexi en bijkomend ter hoogte van de duodenale myenterische plexi. Analoge, maar

minder consistente letsels blijken op te treden in de krop en de slokdarm (Gancz et al., 2010; Lierz et al., 2009). De normale motiliteit van de aangetaste gastrische segmenten neemt hierdoor sterk af en leidt uiteindelijk tot atonie en dilatatie met gastrische stase en de hoger beschreven klinische symptomen tot gevolg (Figuur 2). ABV blijkt echter niet cytopathogeen te zijn en de met ABV-infectie geassocieerde klinische symptomen blijken eerder te resulteren uit een indirect vernietigend effect van de cytopathogene T-cellen (Hoppe et al., 2013). Bij ABV-geassocieerde encefalitis en myelitis is er voornamelijk milde tot uitgesproken perivasculaire cuffing met lymfocyten aanwezig ter hoogte van de cerebrale cortex, het cerebellum, de hersenstam, het ruggenmerg en de perifere zenuwen (Gancz et al., 2010; Ouyang et al., 2009). De neurologische schade die vastgesteld wordt bij KDS kan eveneens het gevolg zijn van de productie van anti-ganglioside antistoffen (Rossi et al., 2011). Wanneer blindheid optreedt bij vogels met ABV-infectie, wordt er histologisch perivasculaire cuffing van de optische zenuwen, het choroïde en ciliaire lichaam vastgesteld (Gancz et al., 2010; Steinmetz et al., 2008).

Bij vogels die niet behoren tot de Psittaciformes wordt zowel subklinische ABV-infectie beschreven als ABV-infectie in associatie met proventriculaire dilatatie, enterische ganglioneuritis en encefalitis (Daoust et al., 1991; Delnatte et al., 2011; Guo et al., 2014; Rubbenstroth et al., 2013; 2014; Shivaprasad 2005; Weissenböck et al., 2009).

## DIAGNOSE VAN ABV

De voornaamste symptomen van KDS ten gevolge van ABV-infectie zijn geassocieerd met gastro-intestinale stase en/of aantasting van het centrale zenuwstelsel, die zich respectievelijk vooral uiten in regurgitatie en problemen met coördinatie, positionering en blindheid. Alhoewel deze symptomen sterk indicatief zijn voor ABV-infectie dient de aanwezigheid van het virus en/of antistoffen steeds bevestigd te worden (Guo et al., 2014). Alhoewel het histologisch onderzoek van orgaanstalen in de meeste gevallen een ondubbelzinnige diagnose van ABV-infectie bij vogels toelaat, is het stellen van een ante-mortemdiagnose van ABV-infectie en de correlatie ervan met de geobserveerde klinische symptomen dikwijls een uitdaging (Hoppe et al., 2010). De selectie van geschikte urofocale- en weefselstalen is hierbij van het grootste belang. Vogels met KDS vertonen weinig of geen hematologische of biochemische veranderingen tijdens het bloedonderzoek. Ten gevolge van de gastro-intestinale stase en malabsorptie treedt er dikwijls hypoproteïnemie met hypoalbuminemie alsook niet-regeneratieve anemie op (Gancz et al., 2010). Een milde tot uitgesproken stijging van creatininekinase, lactaat-dehydrogenase en aspartaat-transaminoferase ten gevolge van spierafbraak evenals leukocytose en

heterofilie worden in sommige gevallen waargenomen (Gancz et al., 2010; Gregory et al., 1994). Onder andere intoxicatie met zware metalen (lood, zink), megabacteriose (*Macrorhabdus ornithogaster*) en worminfestatie kunnen analoge symptomen uitlokken zoals waargenomen bij KDS (Gancz et al., 2010; Hofer, 1997). Om deze en andere oorzaken van ziekte bij vogels verdacht van KDS uit te sluiten, zijn het uitvoeren van een routinebloedonderzoek, de bepaling van zware metalen en een fecesonderzoek bij deze patiënten steeds aangewezen (Gancz et al., 2010).

## Radiografie

Alhoewel beeldvorming geen definitieve diagnose van KDS bij vogels kan geven, is het steeds zinvol om radiografische opnamen te maken van vogels verdacht voor KDS. Wanneer kliermaagdilatatie opgemerkt wordt, kan de verdere diagnostische aanpak gericht gestuurd worden om ABV-infectie te bevestigen of om andere oorzaken van kliermaagdilatatie of gastro-intestinale stase te achterhalen. Bij neonatale vogels (voornamelijk met de hand opgefokt) en bij edelpapegaaien is het mogelijk om via radiografisch onderzoek prominente dilatatie van de kliermaag vast te stellen (Hofer, 1997).

Matig tot sterk uitgesproken dilatatie van de proventriculus met opstapeling van ingesta en gas alsook atrofie en een afwijkende vorm van de ventriculus bij grotere psittaciformen, zoals ara's, zijn op radiografisch onderzoek sterke indicaties voor KDS (Gancz et al., 2010). In sommige gevallen zijn de istmus, de overgang van proventriculus naar ventriculus, de slokdarm en het duodenum eveneens gedilateerd. In gevorderde stadia van KDS is er een opvallende atrofie van de wand en dilatatie van het lumen van de spiermaag te zien en verspreidt grit zich doorheen de darmen (Dennison et al., 2008; Smith en Smith, 1997).

Een laterale opname laat toe de diameter van de proventriculus te bepalen. Volgens Dennison et al. (2008) mag de ratio -berekend als de diameter van de kliermaag ten opzichte van de dorsoventrale hoogte van het sternum gemeten op een laterale radiografische opname- niet groter zijn dan 0,48 (Figuur 3A). De diameter van de kliermaag dient gemeten te worden ter hoogte van de overgang van de laatste thoracale wervel en het synsacrum. Wanneer de ratio deze waarde overschrijdt, is er proventriculaire dilatatie aanwezig. Deze radiografische beoordeling dient geïnterpreteerd te worden in het licht van het signalement, de anamnese en het klinisch onderzoek (Wyss et al., 2009).

Bij ventrodorsale opnamen van vogels met kliermaagdilatatie valt voornamelijk de verstoring van de fysiologische zandlopervorm op gevormd door harten leverschaduw en de beiderzijdse aanwezigheid van luchtzakken (Smith en Smith, 1997) (Figuur 3B). Bij

milde kliermaagdilatatie veroorzaakt de schaduw van de kliermaag een asymmetrische aflijning van de lever-schaduw met verkleining van de linkerluchtzak. Bij uitgesproken dilatatie van klier- en spiermaag treedt er een volledig verlies van de zandlopervorm op (Gancz et al., 2010; Smith en Smith, 1997). Wanneer de aflijning van de proventriculus en kliermaag moeilijk is, kan contrastradiografie met gebruik van bariumsulfaat een belangrijk hulpmiddel zijn (Krautwald-Junghans et al., 2011). De contrastvloeistof kan met behulp van een kunststof tube of beknopte kropsonde toegediend worden of zelfs onder het voeder vermengd worden. Dit laatste laat in principe een betere evaluatie van de functionaliteit van het gastro-intestinale stelsel toe. Het is aangeraden om een vogel voorafgaand aan de per orale toediening van contrastvloeistof ongeveer vier uur uit te vasten zodat de krop geledigd is. Bovendien wordt de vogel onmiddellijk na toediening van de contrastvloeistof bij voorkeur rechtop gefixeerd om regurgitatie en eventuele aspiratie te vermijden (Smith en Smith, 1997). Bij gezonde psittaciformen bedraagt de totale gastro-intestinale transitijd maximum drie uur. Meestal blijft deze tijd beperkt tot ongeveer negentig minuten (Smith en Smith, 1997). De transitijd wordt onder andere bepaald door de consistentie van de contrastvloeistof en is bij vogels bovendien afhankelijk van het individu, de conditie van de vogel en de species (Gancz et al., 2010).

Organische jodiumverbindingen worden zelden aangewend voor gastrografie (Krautwald-Junghans et al., 2011). Indien men deze toch gebruikt, bijvoorbeeld bij een vermoeden van gastro-intestinale lekkage of perforatie, moet er rekening gehouden worden met een snelle transitijd die een meer beperkte evaluatie van de gastro-intestinale functionaliteit toelaat. Bariumsulfaatoplossingen worden toegediend aan een dosis van 10 tot 25 ml/kg lichaamsgewicht, waarbij het toegediende volume onder andere kan afgestemd worden op de kans op regurgitatie (Gancz et al., 2010; Smith en Smith, 1997).

### Kropbioptie

Lymfoplasmocytair infiltraten in de ganglia en mesenterische plexi van het gastro-intestinale stelsel of het centrale zenuwstelsel worden als pathognomonisch beschouwd voor KDS. Daarom blijft histologisch onderzoek momenteel de gouden standaard om klinische ABV-infectie te bevestigen (Gancz et al., 2010). Het verzamelen van kropbiopten kan de antemortemdiagnose van KDS toelaten (Gregory et al., 1994; 1996). De prevalentie van ganglioneuritis ter hoogte van de krop bij vogels met KDS blijkt echter erg variabel te zijn en het nemen van meerdere bipten is dikwijls noodzakelijk om de resultaten van deze diagnostische test enigszins betrouwbaar te kunnen inschatten (Gregory et al., 1996; Gancz et al., 2010). Specifieke richtlijnen met betrekking tot het chirurgisch

verzamenen van kropbiopten en de verwerking van de stalen worden in detail beschreven door Gancz et al. (2010).

### RT-PCR

RT-PCR voor de detectie van ABV kan uitgevoerd worden op urofecale stalen, vederstalen en op bloed (Delnatte et al., 2014; Guo et al., 2014). Alhoewel viremie bij KDS meestal pas optreedt wanneer de aandoening reeds vergevorderd is, zou het testen van bloedstalen volgens sommige auteurs een goede sensitiviteit hebben (Guo et al., 2014; Hoppes et al., 2013). Het uitvoeren van RT-PCR is ook op vederstalen mogelijk (de Kloet et al., 2011), maar geeft vaak aanleiding tot valsnegatieve resultaten. Anderzijds zou contaminatie door vederstof vanuit de omgeving aanleiding kunnen geven tot valspositieve resultaten (Guo et al., 2014; Hoppes et al., 2013). Het uitvoeren van RT-PCR op urofecale stalen wordt als de meest betrouwbare test aanzien om ABV-infectie aan te tonen bij een levende vogel (Guo et al., 2014). Er dient echter wel rekening gehouden te worden met het optreden van intermitterende uitscheiding van ABV, zowel via de urine als via de mest (Heathly en Villalobos, 2012; Hoppes et al., 2013). Daarom is het aangeraden om mengmeststalen van een groep vogels of gepoolde stalen van individuele vogels te verzamelen over een periode van vijf tot zeven dagen (Hoppes et al., 2013). Het uitvoeren van RT-PCR op cloacaswabs of op urofecale stalen vertoont geen verschil in sensitiviteit (Lierz et al., 2009).

Bij fatale ABV-infectie kan het virus aangetroffen worden in de meeste organen via RT-PCR. Voornamelijk weefselstalen van de krop, kliermaag, spiermaag, hersenen en de bijniere geven betrouwbare resultaten wanneer deze onderworpen worden aan RT-PCR (Gancz et al., 2010). In sommige gevallen echter blijkt het virus enkel aangetoond te kunnen worden in de hersenen, het ruggenmerg en de perifere zenuwen. Volgens Hoppes et al. (2013) is het vitreum in het oog het meest betrouwbare staal om ABV RT-PCR op uit te voeren. Voornamelijk bij subklinisch geïnfecteerde vogels zouden het vitreum en de bijniere de voornaamste locaties zijn waar men het virus kan aantreffen (Lierz et al., 2009).

### Serologische testen

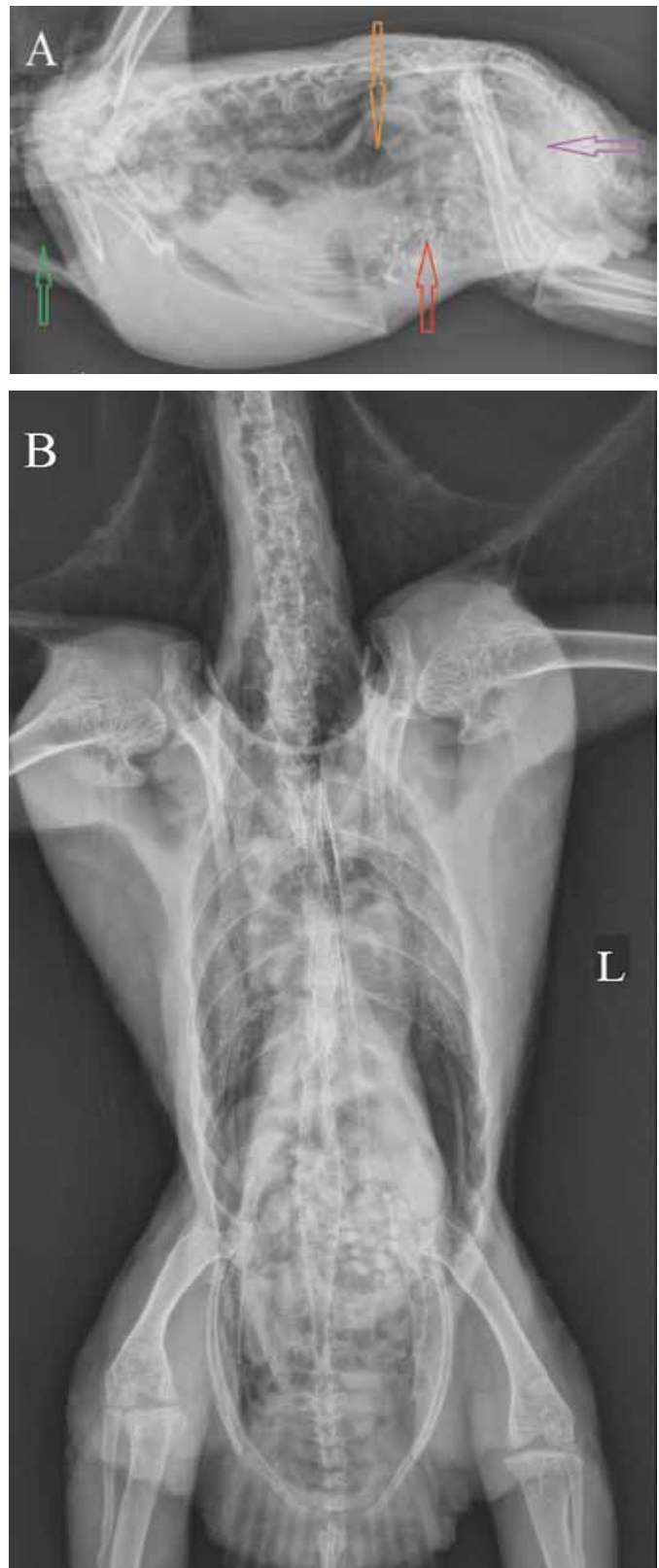Western blots en ELISA werden reeds op punt gesteld voor de detectie van antistoffen tegenover ABV (Guo et al., 2014; Villaneuva et al., 2010). De huidige, beschikbare ELISA-protocollen hebben een lage specificiteit en dienen steeds gecombineerd te worden met het uitvoeren van RT-PCR op urofecale stalen of orgaanstalen (de Kloet et al., 2011; Guo et al., 2014). Alhoewel de antistoftiter vaak gecorreleerd lijkt te

zijn met de ontwikkeling van klinische symptomen, blijken sommige ABV-geïnfecteerde vogels geen detecteerbare antistofrespons te ontwikkelen (Hoppe et al., 2013) en scheiden sommige seropositieve vogels geen virus uit (Guo et al., 2014). De opgebouwde antistoffen bieden geen bescherming tegen infectie (Hoppe et al., 2013; Hugh et al., 2015; Payne et al., 2011).

De weefsellokalisatie en -distributie van ABV wordt met behulp van immunohistochemie (IHC) onderzocht (Gancz et al., 2010). IHC blijkt een betrouwbaar diagnostisch hulpmiddel te zijn bij de detectie van klinische en subklinische ABV-infecties met een hoge sensitiviteit en specificiteit (Guo et al., 2014; Herzog et al., 2010; Ouyang et al., 2009; Raghav et al., 2010).

### BEHANDELING VAN KDS

Elke vogel met KDS dient individueel beoordeeld te worden wanneer een behandelingsplan wordt opgesteld. De ernst van de klinische symptomen en de eraan gerelateerde conditie van de vogel maar ook de houding van de eigenaar zijn doorslaggevende factoren met betrekking tot het instellen van een eventuele behandeling en het bepalen van een langetermijnprognose (Gancz et al., 2010; Hoppe et al., 2013). Aangezien de met KDS-geassocieerde letsels van inflammatoire aard zijn, worden voornamelijk niet-steroidale, anti-inflammatoire geneesmiddelen (NSAID's) aangewend om deze aandoening bij vogels symptomatisch te behandelen. Bijkomend kan men proberen om de vertering te bevorderen en secundaire infecties te bestrijden. Het tijdstip van het opstarten van de behandeling en het stadium van de ziekte blijken doorslaggevend te zijn met betrekking tot het succes van de ingestelde therapie (Gancz et al., 2010). De selectieve COX-2-inhibitoren, celecoxib en meloxicam, zijn de meest aangewende NSAID's bij de behandeling van KDS. Alhoewel er nog geen gecontroleerde farmacodynamische studies werden uitgevoerd voor celecoxib, blijkt uit de behandeling van klinische gevallen dat er een verbetering van de symptomen en een verlenging van de levensverwachting optreden (Clubb, 2006; Phalen, 2006). Duidelijke klinische verbetering wordt gerapporteerd na dagelijkse, perorale toediening van celecoxib aan 10 tot 20 mg/kg en tepaloxin aan 40 mg/kg gedurende zes tot twaalf weken (Dalhausen et al., 2002; Clubb, 2006). Dagelijkse, rechtstreekse perorale toedieningen bij psittaciformen zijn vaak niet vanzelfsprekend. Eventueel kan de medicatie gegeven worden via een kleine portie voeder. Clubb (2006) vergeleek het effect van celecoxib met dat van tepaloxine via bijmenging in het voeder. Hoewel de behandeling met tepaloxin het beste resultaat gaf, kwam dat waarschijnlijk door speciesverschillen



**Figuur 3.** Laterale (A) en ventrodorsale (B) opname van het coelom van een edelpapegaai (*Ecliptes roratus*). A. De krop is gevuld met gas (groene pijl). De proventriculus is gedilateerd (ratio 0,94) en gevuld met gas (oranje pijl). De ventriculus bevat grit en gas (rode pijl). Veralgemeende dilatatie van de darmen en aanwezigheid van een matige hoeveelheid gas (paarse pijl). (Foto's: Vakgroep Medische Beeldvorming van de Huisdieren, Faculteit Diergeneeskunde, UGent).

tussen de behandelde groepen als ook door het type voeder. In een comparatieve farmacokinetische studie bij valkparkieten werd een zeer lange eliminatiehalfwaardetijd van mavacoxib waargenomen vergeleken met die van celecoxib (Antonissen et al., 2015). Deze trage lichaamsklaring van mavacoxib suggereert dat er een minder frequente dosering noodzakelijk zou zijn dan met celecoxib. De klinische efficiëntie van de behandeling van vogels met KDS met mavacoxib is echter nog niet onderzocht.

Celecoxib blijft op dit ogenblik de meest aangewezen behandeling van KDS bij psittaciformen (Gancz et al., 2010). Naast een anti-inflammatoir effect zou celecoxib een direct antiviraal effect hebben (Gancz et al., 2010). Gefundeerde farmacodynamische studies zijn echter noodzakelijk om het relatief gunstig therapeutisch effect van dit NSAID, dat bij de behandeling van sommige KDS-gevallen gezien wordt, te bevestigen. Meloxicam lijkt een veel minder uitgesproken tot afwezig effect te hebben in de behandeling van klinische ABV-infectie. Bovendien dient er rekening gehouden te worden met een eventuele toxiciteit tijdens het gebruik ervan bij vogels en met een verminderde COX-2-inhibitie bij hogere doseringen (Hoppes et al., 2013). Bijwerkingen, zoals gastro-intestinale bloeding en nierfalen, dienen nauwgezet gemonitord te worden bij vogels die aan een langdurige KDS-behandeling onderworpen worden (Gancz et al., 2010). In een studie van Rossi et al. (2011) bleek het immunosuppressieve effect van cyclosporine gunstig bij experimenteel geïnfecteerde knaagdieren met BDV ten gevolge van de onderdrukking van cytotoxische T-cellen. Het therapeutisch effect van cyclosporine bij vogels met KDS is echter nog niet onderzocht.

Symptomatisch kan de gastro-intestinale transit bij vogels met KDS bevorderd worden door de toediening van metoclopramide (0,5 mg/kg, bid tot tid). Bij uitgesproken regurgitatie en kropstase kan de voorkeur gegeven worden aan parenterale toediening van metoclopramide, waarbij er na enkele dagen veelal overgeschakeld kan worden op een perorale toediening. Indien de hypomotiliteit tot overwoekering van gisten leidt, kan overwogen worden om nystatine toe te dienen (300.000-600.000 IU/kg, po, bid).

Alhoewel KDS een fatale aandoening is, kan er een symptomatische behandeling ingesteld worden. Deze behandeling dient echter langdurig aangehouden te worden. Aangetaste vogels blijven een bedreiging voor de gezondheid van andere gevoelige soorten en emotionele en financiële factoren dienen in beschouwing genomen te worden (Gancz et al., 2010). In sommige gevallen is onmiddellijke euthanasie een ethisch aanvaardbare optie. Bij het instellen van een behandeling is het sterk aangewezen om na enkele weken een evaluatie van de behandelde patiënt uit te voeren en na te gaan of het verderzetten van de therapie zinvol is. Aangezien ABV-infectie niet steeds aanleiding geeft tot klinische ziekte, is het bepalen van de ABV-status van alle in-contactvogels die behoren

tot gevoelige species een noodzaak (Guo et al., 2014).

Gezien de beperkte efficiëntie van de behandeling van KDS met NSAID's en het ontbreken van vaccinatiestrategieën, zijn controle en preventie van ABV binnen vogelbestanden van het grootste belang (Hoppes et al., 2013). Alhoewel er geen data bekend zijn omtrent de overleving van ABV in de omgeving en de gevoeligheid voor desinfectantia kan men ervan uitgaan dat dit vergelijkbaar is met gelijkaardige RNA-virussen met een enveloppe (Gancz et al., 2010). Quarantaine en ingangscntrole van te introduceren vogels zijn van het grootste belang. Positief geteste vogels dienen geïsoleerd te worden en grondige reiniging en desinfectie van verblijven zijn noodzakelijk (Gancz et al., 2010; Hoppes et al., 2013). De combinatie van serologie en het tot driemaal herhalen van RT-PCR op urofocale stalen of cloacaswabs is noodzakelijk om met een hoge graad van betrouwbaarheid vogels te screenen voor ABV-infectie (Gancz et al., 2010; Guo et al., 2014). Rekening houdend met het optreden van verticale transmissie, intermitterende uitscheiding en inconsistente resultaten die kunnen bekomen worden op basis van serologie, is het verkrijgen van ABV-negatieve bestanden op dit ogenblik een uitdaging.

## CONCLUSIE

In tegenstelling tot de eerste rapportering omtrent het voorkomen van KDS, gaat men er nu van uit dat ABV algemeen voorkomt bij psittaciformen in gevangenschap. Subklinische dragers zorgen voor persistente uitscheiding van ABV en het onderhouden van deze virale infectie binnen aviaire bestanden. Moleculaire en serologische testen voor de ante-mortemdetectie van ABV zijn beschikbaar en toepasbaar maar hebben verschillende nadelen. Het correleren van de ABV-status met de klinische toestand van geïnfecteerde vogels blijft uitdagend. Het verder ontwikkelen en optimaliseren van moleculaire diagnostische testen voor de detectie van ABV met een hoge sensitiviteit en specificiteit is daarom noodzakelijk. Het herhaaldelijk uitvoeren van RT-PCR op urofocale stalen gecombineerd met serologie lijkt het meest waardevol om een ante-mortemdiagnose te stellen, vogels te screenen of de bevindingen van histologische onderzoeken te ondersteunen. De histologische bevestiging van ABV-infectie blijft tot op heden de gouden standaard.

## REFERENTIES

- Antonissen G., Martel A., Goessens T., Devreese M., Haesendonck R., De Backer P., Croubels S. (2015). Comparative pharmacokinetics of celecoxib and mavacoxib in cockatiels (*Nymphicus hollandicus*). *Second International Conference on Avian, Herpetological and Exotic Mammal Medicine (ICARE)*, Paris, France.

- Berg M., Johansson M., Montell H., Berg A.L. (2001). Wild birds as a possible natural reservoir of Borna disease virus. *Epidemiology and Infection* 127, 173-178.
- Berhane Y., Smith D.A., Newman S., Taylor M., Nagy E., Binnington B., Hunter B. (2001). Peripheral neuritis in psittacine birds with proventricular dilatation disease. *Avian Pathology* 30, 563-570.
- Bourque L., Laniésse D., Beaufrère H., Pastor A., Ojkic D., Smith D.A. (2015). Identification of avian bornavirus in a Himalayan monal (*Lophophorus impejanus*) with neurological disease. *Avian Pathology* 44, 323-327.
- Clubb S.L. (2006). Clinical management of psittacine birds affected with proventricular dilatation disease. In: *Proceedings of the Annual Conference of the Association of Avian Veterinarians*, pp. 85-90.
- Dalhausen B., Aldred S., Colaizzi E. (2002). Resolution of proventricular dilatation disease by cyclooxygenase 2 inhibition. In: *Proceedings of the Annual Conference of the Association of Avian Veterinarians*, 9-12.
- Daoust P.Y., Julian R.J., Yason C.V., Artsob H. (1991). Proventricular impaction associated with nonsuppurative encephalomyelitis and ganglioneuritis in two Canada geese. *Journal of Wildlife Diseases* 27, 513-517.
- de Kloet S.R., Dorrestein G.M. (2009). Presence of avian bornavirus RNA and anti-avian bornavirus antibodies in apparently healthy macaws. *Avian Diseases* 53, 568-573.
- de Kloet A.H., Kerski A., de Kloet S.R. (2011). Diagnosis of avian bornavirus infection in psittaciformes by serum antibody detection and reverse transcription polymerase chain reaction assay using feather calami. *Journal of Veterinary Diagnostic Investigation* 23, 421-429.
- Delnatte P., Berkvens C., Kummrow M., Smith D.A., Campbell D., Crawshaw G., Ojkic D., DeLay J. (2011). New genotype of avian bornavirus in wild geese and trumpeter swans in Canada. *Veterinary Record* 23, 169.
- Delnatte P., Mak M., Ojkic D., Thagav R., Delay J., Smith D.A. (2014). Detection of avian bornavirus in multiple tissues of infected psittacine birds using real-time reverse transcription polymerase chain reaction. *Journal of Veterinary Diagnostic Investigation* 26, 266-271.
- Dennison S.E., Paul-Murphy J.R., Adams W.M. (2008). Radiographic determination of proventricular diameter in psittacine birds. *Journal of the American Veterinary Medical Association* 232, 709-714.
- Gancz A.Y., Clubb S., Shivaprasad H.L. (2010). Advanced diagnostic approaches and current management of proventricular dilatation disease. *Veterinary Clinics of North America: Exotic Animal Practice* 13, 471-494.
- Gray P., Hoppes S., Suchodolski P., Mirhosseini N., Payne S., Villanueva L., Shivaprasad H.L., Honkavouri K.S., Lipkin W.I., Briese T., Reddy S.M., Tizard I.M. (2010). Use of avian bornavirus isolates to induce proventricular dilatation disease in conures. *Emerging Infectious Diseases* 16, 473-479.
- Gregory C.R., Kenneth S., Latimer K.S., Niagro F.D., Ritchie B.W., Campagnoli R.P., Norton T.M., McManamon R., Greenacre C.B. (1994). A review of proventricular dilatation syndrome. *Journal of the Association of Avian Veterinarians* 6, 159-163.
- Gregory C.R., Latimer K.S., Campagnoli R.P., Ritchie B.W. (1996). Histologic evaluation of the crop for diagnosis of proventricular dilatation syndrome in psittacine birds. *Journal of Veterinary Diagnostic Investigation* 8, 76-80.
- Guo J., Payne S., Zhang S., Turner D., Tizard I., Suchodolski P. (2014). Avian Bornaviruses: diagnosis, isolation and genotyping. *Current Protocols in Microbiology* 1, suppl 34:151.1.1-151.1.33.
- Guo J.H., Shivaprasad H.L., Rech R.R., Heatly J.J., Tizard I., Payne S. (2014). Characterization of a new genotype of avian bornavirus from wild ducks. *Virology Journal* 11, DOI: 10.1186/s12985-014-0197-9.
- Heathly J.J., Villalobos A.R. (2012). Avian bornavirus in the urine of infected birds. *Journal of Veterinary Medicine: Research and Reports* 3, 19-23.
- Herzog S., Enderlein D., Heffels-Redman U., Piepenbring A., Neumann D., Kaleta E.F., Müller H., Lierz M., Herden C. (2010). Indirect immunofluorescence assay for intra vitam diagnosis of avian bornavirus infection in psittacine birds. *Journal of Clinical Microbiology* 48, 2282-2284.
- Hoefler K.L. (1997). Diseases of the gastrointestinal tract. In: Altmann R.B., Clubb S.L., Dorrestein G.M., Quensenberry K. (Eds.). *Avian Medicine and Surgery*. WB Saunders, Philadelphia, pp. 419-453.
- Honkavouri K.S., Shivaprasad H.L., Williams B.L., Quan P.L., Hornig M., Street C., Palacios G., Hutchison S.K., Franca M., Egholm M., Briese T., Lipkin W. (2008). Novel borna virus in psittacine birds with proventricular dilatation disease. *Emerging Infectious Diseases* 14, 1883-1886.
- Hoppes S., Gray P.L., Payne S., Shivaprasad H.L., Tizard I. (2010). The isolation, pathogenesis, diagnosis, transmission, and control of avian bornavirus and proventricular dilatation disease. *Veterinary Clinics of North America: Exotic Animal Practice* 13, 495-498.
- Hoppes S., Tizzard I., Shivaprasad H.L. (2013). Avian bornavirus and proventricular dilatation disease diagnostics, pathology, prevalence and control. *Veterinary Clinics of North America: Exotic Animal Practice* 16, 339-355.
- Hugh J.M., de Kloet S.R. (2015). Discrepancy in the diagnosis of avian Borna disease virus infection of Psittaciformes by protein analysis of feather calami and enzyme-linked immunosorbent assay of plasma antibodies. *Journal of Veterinary Diagnostic Investigation* 27, 150-158.
- Kerski A., de Kloet A.H., de Kloet S.R. (2012). Vertical transmission of avian bornavirus in Psittaciformes: Avian bornavirus RNA and anti-avian bornavirus antibodies in eggs, embryos, and hatchlings obtained from infected sun conures (*Aratinga solstitialis*). *Avian Diseases* 56, 471-478.
- Kistler A.L., Gancz A., Clubb S., Skewes-Cox P., Fischer K., Sorber K., Chiu C.Y., Lublin A., Mechani S., Farnoushi Y., Greninger A., Wen C.C., Karlene S.B., Ganem D., DeRisi J.L. (2008). Recovery of divergent avian bornaviruses from cases of proventricular dilatation disease: identification of a candidate etiological agent. *Virology Journal* 5, e88.
- Kistler A.L., Smith J.M., Greninger A.L., Derisi J.L., Ganem D. (2010). Analysis of naturally occurring avian bornavirus infection and transmission during an outbreak of proventricular dilatation disease among captive psittacine birds. *Journal of Virology* 84, 2176-2179.
- Krautwald-Junghans M.-E., Schroff S., Bartels T. (2011). Birds. Radiographic investigation. In: Krautwald-Junghans M.-E., Pees M., Reese S., Tully T. (Eds.). *Diagnostic Imaging of Exotic Pets. Birds, Small mammals, Reptiles*. First edition, Stadtoldendorf, Lönneker GmbH & Co, pp. 2-34.

- Lierz M., Hafez H.M., Honkavuori K.S., Gruber A.D., Olias P., Abdelwhab E.M., Kohls A., Lipkin W.I., Briese T., Hauck R. (2009). Anatomical distribution of avian bornavirus in parrots, its occurrence in clinically healthy birds and ABV-antibody detection. *Avian Pathology* 38, 491-496.
- Lierz M., Piepenbring A., Herden C., Oberhäuser K., Heffels-Redmann U., Enderlein D. (2011). Vertical transmission of avian bornavirus in psittacines. *Emerging and Infectious Diseases* 17, 2390-2391.
- Ludwig H., Kraft W., Kao M., Gosztonyi G., Dahme E., Krey H. (1985). Borna virus infection (Borna disease) in naturally and experimentally infected animals: its significance for research and practice. *Tierärztliche Praxis* 13, 421-453.
- Malkinson M., Weisman Y., Ashash E., Bode L., Ludwig H. (1993). Borna disease in ostriches. *Veterinary Record* 133, 304.
- Mirhosseini N., Gray P.L., Hoppes S., Tizard I., Shivaprasad H.L., Payne S. (2011). Proventricular dilatation disease in cockatiels (*Nymphicus hollandicus*) after infection with a genotype 2 avian bornavirus. *Journal of Avian Medicine and Surgery* 25, 199-204.
- Monaco E., Hoppes S., Guo J., Tizard I. (2012). The detection of avian bornavirus within psittacine eggs. *Journal of Avian Medicine and Surgery* 26, 144-8.
- Ouyang N., Storts R., Tian Y., Wigle W., Villanueva I., Mirhosseini N., Payne S., Gray P., Tizard I. (2009). Histopathology and the detection of avian bornavirus in the nervous system of birds diagnosed with proventricular dilatation disease. *Avian Pathology* 38, 393-401.
- Payne S.L., Delnatte P., Guo J., Heatly, J.J., Tizard, I. (2012). Birds and Bornaviruses. *Animal Health Research Review* 13, 145-156.
- Payne S., Shivaprasad H.L., Mirhosseini N., Gray P., Hoppes S., Weissenböck H., Tizard I. (2011). Unusual and severe lesions of proventricular dilatation disease in cockatiels (*Nymphicus hollandicus*) acting as healthy carriers of avian bornavirus (ABV) and subsequently infected with a virulent strain of ABV. *Avian Pathology* 1, 15-22.
- Phalen D. (2006). Implications of viruses in clinical disorders. In: Harrison G.J., Lightfoot T.L. (Eds.). *Clinical Avian Medicine*. First edition, Palm Beach, Florida, 721-746.
- Piepenbring A.K., Enderlein D., Herzog S., Kaleta E.F., Heffels-Redmann U., Ressemeyer S., Herden C., Lierz M. (2012). Pathogenesis of avian bornavirus in experimentally infected cockatiels. *Emerging Infectious Diseases* 18, 234-241.
- Raghav R., Taylor M., Delay J., Ojkic D., Pearl D.L., Kistler A.L., Derisi J.L., Ganem D., Smith D.A. (2010). Avian bornavirus is present in many tissues of psittacine birds with histopathologic evidence of proventricular dilatation disease. *Journal of Veterinary Diagnostic Investigation* 22, 495-508.
- Rinder M., Ackermann A., Kempf H., Kaspers B., Korb R., Staeheli P. (2009). Broad tissue and cell tropism of avian bornavirus in parrots with proventricular dilatation disease. *Journal of Virology* 83, 5401-5407.
- Rossi G., Ceccherelli R., Crosta L. (2011). Anti-ganglioside auto-antibodies in ganglia of PDD affected parrots. *Proceedings of the European Association of Avian Veterinarians*, pp. 198-199.
- Rubbenstroth D., Rinder M., Kaspers B., Staeheli P. (2012). Efficient isolation of avian bornaviruses (ABV) from naturally infected psittacine birds and identification of a new ABV genotype from a salmon-crested cockatoo (*Cacatua moluccensis*). *Veterinary Microbiology* 28, 36-42.
- Rubbenstroth D., Rinder M., Stein M., Hoper D., Kaspers B., Brosinski K., Horie M., Schmidt V., Legler M., Korb R., Staeheli P. (2013). Avian bornaviruses are widely distributed in canary birds (*Serinus canaria f. domestica*). *Veterinary Microbiology* 165, 287-295.
- Rubbenstroth D., Schmidt V., Rinder M., Legler M., Corman V.M., Staeheli P. (2014). Discovery of a new avian bornavirus genotype in estrilid finches (Estrilidae) in Germany. *Veterinary Microbiology* 168, DOI: 10.1016/j.vetmic.2013.11.032
- Shivaprasad H.L. (2005). Proventricular dilatation disease in a peregrine falcon (*Falco peregrinus*). In: *Proceedings of the Annual Conference of the Association of Avian Veterinarians*, pp. 107-108.
- Smith B.J., Smith S.A. (1997). Radiology. In: Altmann R.B., Clubb S.L., Dorrestein G.M., Quensenberry K. (Eds.). *Avian Medicine and Surgery*, Philadelphia: WB Saunders, pp. 170-199.
- Steinmetz A., Pees M., Schmidt V., Weber M., Krautwald-Junghans M.E., Oechtering G. (2008). Blindness as a sign of proventricular dilatation disease in a grey parrot (*Psittacus erithacus erithacus*). *Journal of Small Animal Practice* 12, 660-662.
- Villanueva I., Gray P., Mirhosseini N., Payne S., Hoppes S., Honkavuori K.S., Briese T., Turner D., Tizard I. (2010). The diagnosis of proventricular dilatation disease: use of a Western blot assay to detect antibodies against avian borna virus. *Veterinary Microbiology* 143, 196-201.
- Weissenböck H., Bakonyi T., Sekulin K., Ehrensperger F., Doneley R.J., Dürrwald R., Hoop R., Erdélyi K., Gál J., Kolodziejek J., Nowotny N. (2009). Avian bornaviruses in psittacine birds from Europe and Australia with proventricular dilatation disease. *Emerging Infectious Diseases* 15, 1453-1459.
- Weissenböck H., Sekulin K., Bakonyi T., Högl S., Nowotny N. (2009). Novel avian bornavirus in a nonpsittacine species (Canary; *Serinus canaria*) with enteric ganglioneuritis and encephalitis. *Journal of Virology* 83, 11367-11371.
- Wyss F., Deb A., Watson R., Hammer S., Wibbelt G., Kretschmar P., Hofer H., Seet S. (2009). Radiographic measurements for PDD diagnosis in Spix' macaws (*Cyanospitta spixii*) at Al Wabra Wildlife Preservation (AWWP), Qatar. In: *Proceedings of the International Conference on Diseases of Zoo and Wild Animals*, 20-24<sup>th</sup> May, pp. 349-354.