

## Hyperadrenocorticisme bij de fret: een overzicht van de huidige kennis aan de hand van twee klinische cases

### *Hyperadrenocorticism in the ferret: an overview of the current knowledge based on two clinical cases*

<sup>1</sup>L. Ghys, <sup>2</sup>S. Herbelet, <sup>2</sup>G. Meulemans, <sup>1</sup>B. Van Goethem, <sup>1</sup>T. Bosmans, <sup>3</sup>A. Van Caelenberg, <sup>3</sup>E. Van der Vekens, <sup>4</sup>I.D. Kalmar, <sup>2</sup>K. Hermans

<sup>1</sup>Vakgroep Geneeskunde en Klinische Biologie van de Kleine Huisdieren

<sup>2</sup>Vakgroep Pathologie, Bacteriologie en Pluimveeziekten

<sup>3</sup>Vakgroep Medische Beeldvorming van de Huisdieren en Orthopedie van de Kleine Huisdieren

<sup>4</sup>Vakgroep Voeding, Genetica en Ethologie

Faculteit Diergeneeskunde, Universiteit Gent, Salisburylaan 133, B-9820 Merelbeke

liesbeth.ghys@ugent.be

#### SAMENVATTING

Hyperadrenocorticisme is een vaak voorkomende aandoening bij fretten van middelbare leeftijd. De oorzaak is een neoplasie van de bijniercortex. Anders dan bij de hond en kat, is hyperadrenocorticisme bij de fret altijd onafhankelijk van het adrenocorticotrop hormoon (ACTH). De bijnier tumor kan chirurgisch worden verwijderd, meestal met goede resultaten. Na de chirurgische behandeling is er een vermindering van de symptomen merkbaar na twee tot acht weken. De dieren zijn symptoomloos na vijf tot acht maanden. De laatste jaren worden GnRH-agonisten gebruikt om de hormoonproductie af te remmen. Ze veroorzaken eerst een tijdelijke stijging en daarna een langdurige daling van de geslachtssteroiden door een desensitisatie van de GnRH-receptoren. Een desloreline-implantaat is een veelbelovend alternatief voor de behandeling van hyperadrenocorticisme, zelfs in die mate dat het door sommige auteurs standaard wordt aanbevolen na elke castratie en bij elke fret ouder dan vier jaar. Het is bovendien een uitstekend alternatief voor castratie.

#### ABSTRACT

Hyperadrenocorticism is a frequently occurring disease in middle-aged ferrets. It is caused by a neoplasm of the adrenal cortex. Otherwise than in dogs and cats, hyperadrenocorticism in the ferret is always independent of adrenocorticotrop hormone (ACTH). The tumor of the adrenal cortex can be removed surgically, mostly with satisfying results. After surgery, a regression of symptoms occurs after two to eight weeks, and the animals are without symptoms after five to eight months. In recent years, there has been a growing interest in using a chemical therapy aimed at decreasing hormone production through the administration of GnRH agonists. These agonists initially cause a temporary increase of the sex steroids, and then a long-term decrease of them through desensitization of the GnRH receptors. A deslorelin implant seems to be a promising alternative for the surgical treatment of hyperadrenocorticism in ferrets. Some authors even recommend it as a standard preventive treatment after neutering in both genders and for every ferret over four years of age. Moreover, it is an excellent alternative for surgical castration.

#### INLEIDING

De fret wint de laatste jaren steeds meer aan populariteit. In de dierenartsenpraktijk worden deze dieren dan ook steeds vaker aangeboden. Hyperadrenocorticisme is een vaak voorkomende aandoening bij fretten van middelbare leeftijd. In dit artikel worden twee patiënten besproken: de eerste werd chirurgisch behandeld en de tweede werd behandeld met een desloreline-implantaat. De pathogenese, symptomen en diagnose worden behandeld en vervolgens de twee verschillende therapieën. Daarna volgt een vergelijking tussen beide.

#### VOORKOMEN EN PATHOGENESE

Hyperadrenocorticisme komt vooral voor bij fretten van middelbare leeftijd (twee tot acht jaar). De oorzaak is een adenoma, adenocarcinoma of een nodulaire hyperplasie van de bijniercortex (Rosenthal, 1993; Wagner *et al.*, 2005; Paterson, 2006). De incidentie is even groot bij de mannetjes als bij de vrouwtjes, maar toch worden er meer vrouwelijke dieren aangeboden, vanwege de duidelijk herkenbare vulvazwelling als voornaamste symptoom (Oglesbee, 2006). Deze tumoren kunnen grote hoeveelheden corticoïden produceren: zowel mineralocorticoïden, glucocorticoïden als geslachtssteroiden, wat bij mannelijke fretten vervrouwelijking veroorzaakt (Rosenthal *et al.*, 1993). Bij de

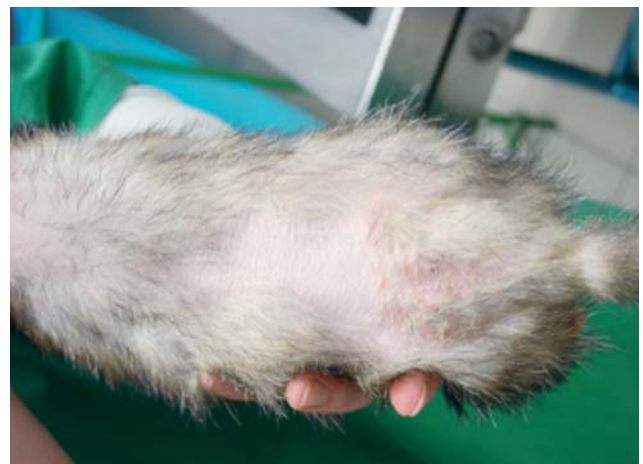
hond en de mens wordt bij hyperadrenocorticisme, die dan het syndroom van Cushing wordt genoemd, steeds een verhoogde concentratie van cortisol gevonden, wat niet het geval is bij de fret (Rosenthal *et al.*, 1993). Bij fretten is hyperandrogenisme het meest voorkomende type van hyperadrenocorticisme (Schoemaker *et al.*, 2002). Bij deze vorm kunnen zowel oestradiol, 17-hydroxyprogesteron en androsteendion gestegen zijn (Simone-Freilicher, 2008). In sommige gevallen is ook het dehydro-epiandrosteendion gestegen (Simone-Freilicher, 2008). In plaats van hyperadrenocorticisme zou een meer geschikte term voor de aandoening bij fretten bijvoorbeeld “bijniergeassocieerde endocrinopathie” kunnen zijn (Wheler en Kamieniecki, 1998). Iatrogeen hyperadrenocorticisme wordt niet beschreven bij de fret (Oglesbee, 2006).

Hyperadrenocorticisme ontstaat bij fretten onafhankelijk van het adrenocorticotroop hormoon (ACTH) of het alfa-melanocyt stimulerend hormoon (MSH), maar zou ontstaan door de overmatige expressie van receptoren van luteïniserende hormonen (LH) ter hoogte van de bijniercortex. Deze LH-receptoren staan in voor de productie van steroïden (Schoemaker *et al.*, 2002). Bij gezonde fretten werden LH-receptoren aangetoond ter hoogte van enerzijds de thecale cellen van de ovaria en de leydigcellen van de testes en van anderzijds de cellen van de *zona glomerulosa* en de *zona fasciculata*. Deze twee *zonae* vormen samen met de *zona reticularis* de cortex van de bijnieren (Schoemaker *et al.*, 2002). De cellen van de *zona glomerulosa* produceren mineralocorticoïden, terwijl in de *zona reticularis* en *zona fasciculata* glucocorticoïden en geslachtssteroïden geproduceerd worden. De ovaria en de bijnieren ontstaan in nauw contact uit de urogenitale kam. Tijdens de migratie kunnen de bijnieren kleine hoeveelheden gonadale cellen met zich meedragen (Arey, 1965). Castratie zou ervoor zorgen dat er geen hypofysaire inhibitie meer plaatsvindt door de geslachtshormonen, waardoor een continue blootstelling aan stimulerende hormonen ongedifferentieerde cellen in de bijnierschors aanzet tot hormoonproductie en tumorgroei (Lumeij, 1997). Er zijn echter ook andere factoren die een rol kunnen spelen. Zo vermoedt men dat vervroegd spenen predisponeert voor hyperadrenocorticisme (Paterson, 2006). Er zou tevens een genetische predispositie bestaan (Oglesbee, 2006). Ook zou de blootstelling aan licht gedurende meer dan acht uur per dag een stijging veroorzaken van GnRh en LH en een daling van melatonine, dat een antigonadotroop hormoon is (Wagner *et al.*, 2005).

## SYMPTOMEN

Progressieve alopecia is het meest voorkomende symptoom (Paterson, 2006; Simone-Freilicher, 2008). Het haarverlies begint meestal tijdens de late winter of vroege lente en gaat verder tot de fret bijna volledig kaal is (Rosenthal, 1997). De alopecia is symmetrisch, begint op de romp, staart of de flank en verspreidt zich verder over de beide flanken, rug en buik (Rosenthal, 1997; Paterson, 2006) (Figuur 1). Symmetrische alo-

pecia wordt veroorzaakt door een hoge concentratie cortisol of oestrogeen (Lawrence *et al.*, 1993). Belangrijk is dat een onderscheid gemaakt wordt tussen de progressieve alopecia ten gevolge van hyperadrenocorticisme en de normale seizoenafhankelijke variaties in vachtdensiteit, die vooral merkbaar zijn ter hoogte van de staart. Ook moet er rekening mee worden gehouden dat elke orgaanziekte een slechte vacht kan veroorzaken (Moorman-Roest, 2009). Bij ongeveer een derde van de patiënten wordt pruritus vastgesteld, vooral ter hoogte van de rug en schouderbladen en die bovendien ongevoelig is voor antihistaminica of steroïden (Rosenthal, 1997; Simone-Freilicher, 2008). Comedones kunnen ook worden aangetroffen (Paterson, 2006). Door een verhoogde secretie van de talgklieren kunnen er kleine bruine vlekjes worden waargenomen ter hoogte van de rug (Moorman-Roest, 2009). Bij een gesteriliseerd moertje wordt een zwelling van de vulva met of zonder muceuze uitvloeiing gezien (Rosenthal, 1997). Dit wordt verklaard door de hoge concentratie van oestrogeen (Lawrence *et al.*, 1993). Bij rammen kan dysurie met of zonder urinaire obstructie ten gevolge van para-urethrale cysten voorkomen (Rosenthal, 1997). Dit kan verklaard worden door de aanwezigheid van hormoonongevoelige cellen in de buurt van de prostaat die hyperplastisch worden en een vernauwing van de urethra veroorzaken (Rosenthal, 1997; Paterson, 2006). Bij mannelijke dieren kan hyperadrenocorticisme zich uiten onder de vorm van prostatitis of prostaatcysten (Wagner *et al.*, 2005). Ook kunnen gecastreerde mannetjes opnieuw seksuele activiteit of agressie vertonen (Paterson, 2006). Bij abdominale palpatie kunnen soms vergrote bijnieren gevoeld worden met eventueel vergrote lymfeknopen (Rosenthal, 1997). De linkerbij nier is het beste te voelen en wordt het meest frequent aangetast (Simone-Freilicher, 2008). Een vergrote milt kan gepalpeerd worden maar er zou geen verband zijn met hyperadrenocorticisme, want splenomegalie komt eveneens voor bij gezonde fretten van middelbare leeftijd (Rosenthal, 1997). In een beperkt aantal gevallen is er sprake van polyurie, polydipsie of anemie (Rosenthal, 1993). Bij chronische gevallen kunnen spieratrofie, een gezwollen abdomen en een verdunde huid waargeno-



**Figuur 1.** Alopecia van de rug bij een fret met hyperadrenocorticisme.

men worden (Oglesbee, 2006). Soms kan de tumor erg groot worden, lokaal weefsel invaderen of ruptureren met de dood tot gevolg (Wagner *et al.*, 2005).

## DIAGNOSE

### Bevindingen bij bloedonderzoek

Door de verhoogde concentratie van oestrogeen kan beenmergsuppressie ontstaan, wat leidt tot normocytaire, normochrome anemie, leukopenie, trombocytopenie of pancytopenie (Rosenthal, 1997; Wheler en Kamieniecki, 1998; Oglesebee, 2006). Als het *packed red blood cell volume* (PCV) lager is dan 15%, is de prognose slecht (Rosenthal, 1997). Soms kunnen andere afwijkingen gezien worden, zoals hypoglycemie, omdat insulinoma's bijkomend aanwezig kunnen zijn (Rosenthal, 1997).

Verder kunnen hormoonbepalingen worden uitgevoerd. De klassieke screeningstesten zoals die worden gebruikt bij de hond, kunnen bij de fret niet worden toegepast door de verschillende pathogenese van de aandoening (Rosenthal, 1997; Schoemaker, 2008a). De oestradiol-, androsteendion-, dehydro-epiandrosteendion- en 17-hydroxyprogesteronconcentratie kunnen onderzocht worden en een stijging van een van deze vier hormonen is significant (Paterson, 2006).

### Medische beeldvorming

Radiografie kan zelden helpen bij de diagnose. Een vergroting van de bijnieren in die mate dat de ingewanden verplaatst zijn, komt niet vaak voor (Rosenthal, 1997). Toch kan RX diagnostisch zijn bij prostatomegalie of urogenitale cysten (Oglesbee, 2006). Longmetastasen worden zelden gezien (Rosenthal, 1997).

Aan de hand van echografie kunnen de vorm, de grootte en de architectuur van de bijnieren geëvalueerd worden (Rosenthal, 1997). De linkerbijnier bevindt zich mediaal van de craniale pool van de nier, latero-ventraal van de aorta en is normaal 6 tot 8 mm lang. De rechterbijnier ligt craniaal van de craniale pool van de nier, ze is bedekt door de caudale leverlob en bevindt zich dicht bij de *vena cava*. De lengte is 8 tot 11 mm (Neuwirth *et al.*, 1997). Er kan zich accessoir bijnierweefsel bevinden in het periadrenaal vet (Neuwirth *et al.*, 1997). Er kunnen verschillen worden vastgesteld tussen mannelijke en vrouwelijke fretten (Tabel 1).

Er kunnen drie lagen vastgesteld worden: een buitenste hypo-echogene laag, een middelste hyperechogene laag en een binnenste hypo-echogene (Neuwirth *et al.*, 1997). Een neoplasmie kan meestal gedetecteerd worden door een verschil in de vorm tussen beide bijnieren. De dikte en de breedte zijn vaker toegenomen dan de lengte, waardoor ze een meer ronde vorm krijgen of een vergroting aan één pool (Neuwirth *et al.*, 1997). Soms is de volledige bijnier aangetast en is de inwendige architectuur vernietigd (Neuwirth *et al.*, 1997).

Een bijkomend voordeel van echografie is dat naast de visualisatie van de bijnieren ook lever- of nieraan-

doeningen, metastasen van een insulinoma of een vergroting van de lymfeknopen vastgesteld kunnen worden (Rosenthal, 1997).

Er kan geconcludeerd worden dat als de breedte of de dikte groter is dan 5,5 mm, er een sterk vermoeden is dat het om een adenoma of adrenocarcinoma gaat. Dat kan bevestigd worden door de aanwezigheid van kenmerkende symptomen (Neuwirth *et al.*, 1997). Er kan echter een excessieve secretie van geslachtshormonen aanwezig zijn zonder een toename in omvang en omgekeerd (Moorman-Roest, 2009).

Een CT-scan kan diagnostisch zijn, maar omwille van de kostprijs wordt dit zelden uitgevoerd (Rosenthal, 1997).

## BEHANDELING

Er zijn twee mogelijke manieren van behandeling in geval van hyperadrenocorticisme, namelijk de chirurgische behandeling en het gebruik van GnRH-agonisten.

### Chirurgische behandeling

#### Techniek

Er zijn twee manieren om de bijnieren te benaderen. Naast de hieronder beschreven ventrale middenlijnceliotomie is er ook een paracostale (retroperitoneale) benadering (Lawrence *et al.*, 1993). De voordelen van de paracostale benadering zijn: een minimale incisie, een goede expositie van de bijnier, de ipsilaterale nier en de retroperitoneale ruimte. Het nadeel is dat de rest van het abdomen moeilijk bekeken kan worden. De voordelen van de ventrale benadering zijn dat de beide bijnieren en de rest van het abdomen bekeken kunnen worden (Lawrence *et al.*, 1993). Dit kan nuttig zijn om ook de retroperitoneale ruimte te bekijken, en de contralaterale bijnier en het abdomen te controleren op metastasen (Lawrence *et al.*, 1993). Er kan ook bijkomend een insulinoma, lymfoma of een andere neoplasmie aanwezig zijn (Lawrence *et al.*, 1993; Oglesbee, 2006).

De excisie van de rechterbijnier is technisch moeilijker dan van de linker omdat deze dicht tegen de *v. cava caudalis* aanligt. Bovendien is het mogelijk dat de tumor invadeert in de vene. In deze gevallen is *debulking* een betere optie dan een volledige verwijdering.

**Tabel 1. Overzicht van de afmetingen van de bijnieren bij mannelijke en vrouwelijke fretten. (Bron: Neuwirth *et al.*, 1997)**

		Vrouwelijke fret	Mannelijke fret
<b>Rechterbijnier</b>	Lengte	7,5 ± 1,2 mm	8,9 ± 1,6 mm
	Breedte	3,7 ± 0,6 mm	3,8 ± 0,6 mm
	Dikte	2,8 ± 0,4 mm	3,0 ± 0,8 mm
<b>Linkerbijnier</b>	Lengte	7,4 ± 1,0 mm	8,6 ± 1,2 mm
	Breedte	7,0 ± 0,4 mm	4,2 ± 0,6 mm
	Dikte	2,8 ± 0,4 mm	3,0 ± 0,6 mm



Een bijkomende medicamenteuze therapie is dan wel vereist (Oglesbee, 2006).

In het geval beide bijniere aangetast zijn, moeten ze beide worden verwijderd. Omwille van de bovvermelde complicatie wordt de linkerbijnier volledig verwijderd en de rechter slechts gedeeltelijk (Rosenthal, 1997). Naast de volledige of partiële verwijdering van de tumor, kan ook cryochirurgie worden toegepast (Swiderski *et al.*, 2008).

Als de tumoren geen cortisol produceren, is er geen onderdrukking van de contralaterale bijnier voor de productie van cortisol en is er dus geen supplementatie nodig (Lawrence *et al.*, 1993).

### Prognose

Over het algemeen is de prognose in het geval van een chirurgische behandeling goed, hoewel in de meeste gevallen de ziekte terugkomt door de aantasting van de andere bijnier (Rosenthal, 1997; Moorman-Roest, 2009). De histopathologische kenmerken van de tumor hebben geen effect op de overlevingsduur (Swiderski *et al.*, 2008). De symptomen verdwijnen als de aangetaste bijnier verwijderd wordt (Rosenthal, 1997). Bij een unilaterale tumor ziet men een verbetering optreden binnen twee à acht weken, waarbij de dieren volledig symptoomloos zijn na vijf tot acht maanden (Lawrence *et al.*, 1993; Paterson, 2006). Bij vrouwelijke dieren neemt de zwelling van de vulva af na twee weken tot twee maanden.

De vacht krijgt opnieuw zijn oorspronkelijk uitzicht na twee tot vier maanden en para-urethrale cysten verdwijnen na één of twee dagen (Oglesbee, 2006). Over de prognose na cryochirurgie is nog niet veel bekend, maar het wordt niet aanbevolen om cryochirurgie

toe te passen in combinatie met een partiële verwijdering (Swiderski *et al.*, 2008). Een bilaterale excisie kan bijkomend hypoadrenocorticisme veroorzaken (Moorman-Roest, 2009).

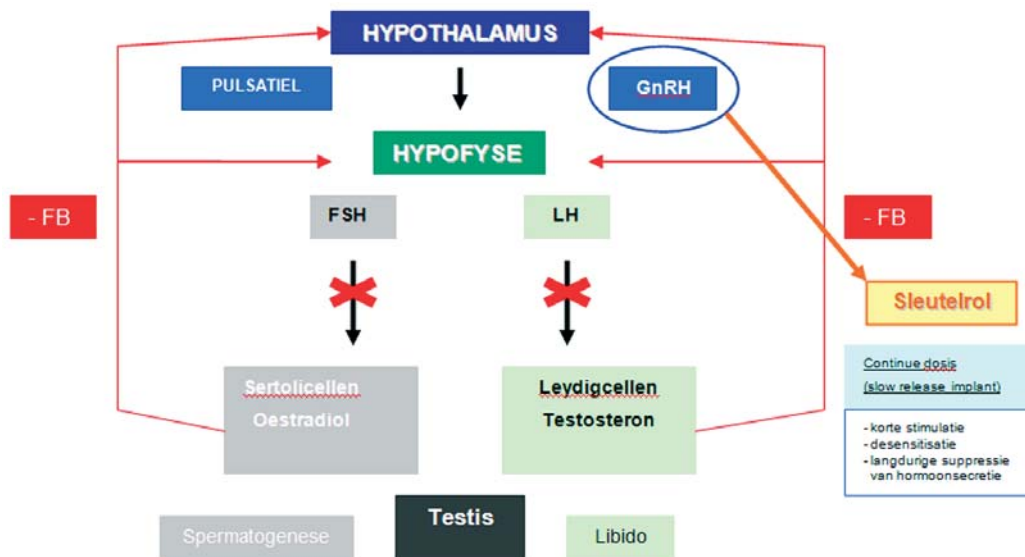
### Complicaties

Complicaties die kunnen optreden bij het chirurgisch verwijderen van de tumor zijn: metastasen ten gevolge van een onvolledige verwijdering, of een tumor in de contralaterale bijnier (Rosenthal, 1997). In het geval er zich opnieuw een tumor ontwikkelt, treden symptomen op na meestal één jaar of later (Oglesbee, 2006). Als de tumor invadeert in de *v. cava caudalis*, is het onmogelijk om de tumor volledig te verwijderen. In dergelijk geval blijft de oestradiolconcentratie hoog en worden spieratrofie en beenmergsuppressie gezien (Wagner en Dorn, 1994). Ook is het belangrijk om voor en na de operatie het bloedglucosegehalte te meten, want veel fretten hebben bijkomend een insulinoma en ontwikkelen na de operatie hypoglycemie (Oglesbee, 2006).

### GnRH-agonisten

#### Werking

Hyperandrogenisme is de meest voorkomende vorm van hyperadrenocorticisme. De LH-receptoren die gevonden worden bij gezonde fretten in de *zona glomerulosa* en *fasciculata*, zijn enkel functioneel bij fretten met hyperadrenocorticisme. Dit volgt uit het feit dat na de intraveneuze toediening van een GnRH-agonist de androgeenconcentraties in het plasma enkel stijgen bij fretten met hyperadrenocorticisme en niet bij



**Figuur 2.** Overzicht van de werking van desloreline. Door castratie stopt de negatieve feedback, met als gevolg een secretie van GnRH door de stimulatie van de hypothalamus en van FSH en LH door de stimulatie van de hypofyse. Hierdoor is er een stijging van de geslachtssteroiden met eventueel een neoplastische transformatie. Desloreline is een GnRH-agonist. Eerst ontstaat er een boost van GnRH, FSH, LH en de geslachtssteroiden gevolgd door de ongevoeligheid van de gonadotrope receptoren met een langdurige onderdrukking van de hormoonsecretie tot gevolg. (-FB = negatieve feedback; → stimuleert; → negatieve feedback)

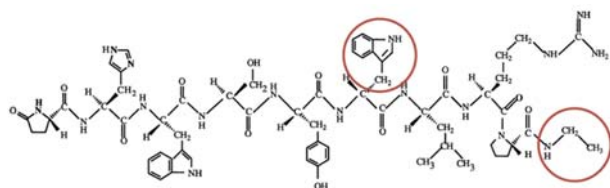
gezonde fretten (Schoemaker *et al.*, 2008a). Door de neoplasie zou de receptor geactiveerd worden, maar het is niet duidelijk of deze activering een voorwaarde is voor hyperplasie of neoplasie, of dat het een gevolg is van de neoplastische celtransformatie (Schoemaker, 2002).

In tegenstelling tot de hond en kat gebeurt castratie bij fretten niet in de eerste plaats om medische redenen. Eigenaars laten hun mannelijk dier vaak castreren om agressie tegen te gaan of hun typische geur te verminderen, terwijl vrouwelijke fretten gecastreerd worden om anemie te voorkomen (Schoemaker *et al.*, 2008b). Bij normale, niet-gecastreerde fretten stimuleert GnRH de hypofyse met de productie van de gonadotropinen luteotroop hormoon (LH) en follikel stimulerend hormoon (FSH). Deze zetten de gonaden aan tot de productie van oestradiol of testosteron. Deze laatste hormonen veroorzaken een negatieve feedback op de hypothalamus en hypofyse, waardoor de secretie van GnRH, FSH en LH geremd wordt (Schoemaker, 2002). Door castratie valt de negatieve feedback van de geslachtshormonen weg, waardoor de bijniercortex steeds opnieuw gestimuleerd wordt. Dat leidt tot neoplasie van de bijnier (Schoemaker, 2008) (Figuur 2).

Het is niet aangewezen om een GnRH-agonist te gebruiken voor de behandeling als de continue stimulatie door GnRH de oorzaak is van de ziekte. De hormonen die geproduceerd worden door de hypothalamus (GnRH) en hypofyse (FSH en LH) worden vrijgesteld in pulsaties. Gonadotropinen worden enkel vrijgesteld als GnRH in pulsaties wordt gesecreteerd. Echter, depot GnRH-agonisten overstijgen die pulsaties, met een blokkering van de vrijstelling van gonadotropinen als gevolg (Schoemaker, 2008). Eerst gaat de concentratie van FSH en LH stijgen, gevolgd door een desensitisatie van de gonadotrope receptoren. Hierdoor daalt de concentratie van FSH en LH in het plasma en is er dus geen verdere productie meer van oestradiol en testosteron. Het exacte mechanisme van deze desensitisatie is nog niet bekend (Schoemaker *et al.*, 2008a).

Lucrin<sup>®</sup> (Abbott, Nederland) bevat leuprolide acetaat, een GnRH-agonist, en wordt intramusculair toegediend (100-150 mg/kg per maand). Indien het één keer wordt toegediend, is er een suppressie van oestradiol, dehydro-epiandrosteendion en 17-hydroxyprogesteron gedurende één tot drie maanden (Simone-Freilicher, 2008). Als neveneffecten van leuprolide acetaat worden genoemd: dyspnee, lethargie en irritatie op de injectieplaats (Oglesbee, 2006).

Desloreline acetaat is een synthetisch nonapeptide analoog van GnRH (Figuur 3). De aminozuursequen-



**Figuur 3. Moleculaire structuur van desloreline acetaat (bron: Virbac).**

tie verschilt van GnRH op positie zes en negen. Op de zesde positie staat D-Trp in plaats van Gly en op de negende plaats staat pro-ethylamide in plaats van Gly-NH<sub>2</sub> (Wagner *et al.*, 2005).

De toediening van een 9,4 mg desloreline-implantaat doet de plasmatestosteronconcentratie dalen, het testisvolume afnemen, inhibeert de spermatogenese en reduceert de geur van een niet-gecastreerde fret (Schoemaker *et al.*, 2008c).

### Prognose

Bij een succesvolle behandeling met desloreline nemen de plasmaconcentraties van oestradiol, androsteendion en 17-hydroxyprogesteron af. Dit is echter een tijdelijk effect. Het seksuele gedrag, de pruritus en de vulvazwelling verdwijnen binnen de twee weken en de vacht herstelt zich na vier tot zes weken behandeling (Moorman-Roest, 2009). De klinische symptomen blijven afwezig gedurende acht tot twintig maanden (Wagner *et al.*, 2002). Er wordt aanbevolen om een nieuw implantaat te plaatsen vóór opnieuw symptomen optreden. Het beste moment om het implantaat te vervangen wordt nog onderzocht (Moorman-Roest, 2009).

### Complicaties

Er werden gevallen beschreven die opnieuw tumoren ontwikkelden twee maanden na het verdwijnen van de symptomen. Dit bewijst dat desloreline geen invloed heeft op de tumorgroei, of dat het effect na enige tijd verdwijnt bij sommige fretten (Wagner *et al.*, 2002). Meer onderzoek hieromtrent is nodig (Schoemaker, 2008). Andere neveneffecten werden nog niet beschreven. Het voordeel van het implantaat is dat het niet telkens opnieuw moet worden toegediend en dat het veel langer effect heeft dan depotinjecties. Lucrin<sup>®</sup> is enkel geregistreerd voor de humane geneeskunde en is zeer duur, terwijl Suprelorin<sup>®</sup> geregistreerd is voor chemische castratie bij de hond. Een nadeel van Suprelorin<sup>®</sup> is dat het niet goedkoop is (Verboven *et al.*, 2010; Schoemaker, 2008).

## CASE BESPREKING

### Geval 1

#### Anamnese

De eerste fret, mannelijk, gecastreerd, vier jaar en 950 gram werd op consultatie aangeboden omwille van progressieve klachten sinds een maand: gezwollen oogleden, verminderde activiteit en onzindelijkheid (hij ging niet meer op de kattenbak). Het was niet duidelijk of het fretje al dan niet vermagerd was en of het blind was. Alopecia ter hoogte van de staart werd enkele maanden ervoor waargenomen, maar dat was volgens de eigenaar ondertussen reeds verbeterd.

### Algemeen lichamelijk onderzoek

De pols, ademhaling, temperatuur en capillaire vulingstijd (CVT) waren normaal. Op inspectie werden alopecia van de staart en diepliggende ogen vastgesteld. Een vergrote milt, opgezette lymfeknopen en een vergrote bijnier konden gepalpeerd worden.

### Dermatologisch onderzoek

Omdat alopecia aanwezig was, werden eerst dermatologische testen uitgevoerd om een huidprobleem uit te sluiten of te bevestigen. Om vlooienuitwerpselen en *Cheyletiella* op te sporen werd een stofmonster genomen. Om *Sarcoptes*, *Notoëdres*, *Cheyletiella* en *Demodex gatoi* te diagnosticeren werd een oppervlakkig huidafkrabbel genomen. Een derde test was de acetaatpapiestrip om mijten, zoals *Cheyletiella*, of gisten, zoals *Malassezia*, te diagnosticeren, en om haar te onderzoeken (trichogram). Alle testen waren negatief.

### Vermoedelijke diagnose

Nadat dermatologische oorzaken werden uitgesloten wees een palpatie van de vergrote bijnier in de richting van hyperadrenocorticisme.

### Bloedonderzoek

De bloedname gebeurde uit de *vena cava cranialis* onder volledige anesthesie. Bij deze fret was de hematologie normaal, wat vaak gezien wordt (Rosenthal, 1997). Er werden wel trombocytenuitwerpselen gevonden. Er was geen trombocytopenie aanwezig en dus konden deze aggregaten beschouwd worden als niet-pathologisch. De lever- en nierwaarden waren normaal, wat te verwachten was (Rosenthal, 1997). De oestradiolconcentratie was erg gestegen (263 pg/ml = 965 pmol/l; normaalwaarden  $85,9 \pm 73,7$  pmol/l (Rosenthal *et al.*, 1993)), wat wijst op een oestrogenproducerende tumor. Andere hormonen (androsteendion, dehydro-epiandrosteendion en 17-hydroxyprogesteron) werden niet onderzocht, aangezien de stijging van een van de vier hormonen reeds significant is (Paterson, 2006).

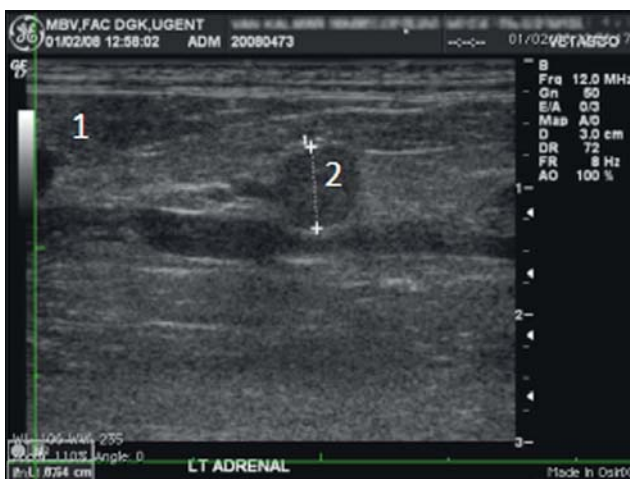ron) werden niet onderzocht, aangezien de stijging van een van de vier hormonen reeds significant is (Paterson, 2006).

### Beeldvorming

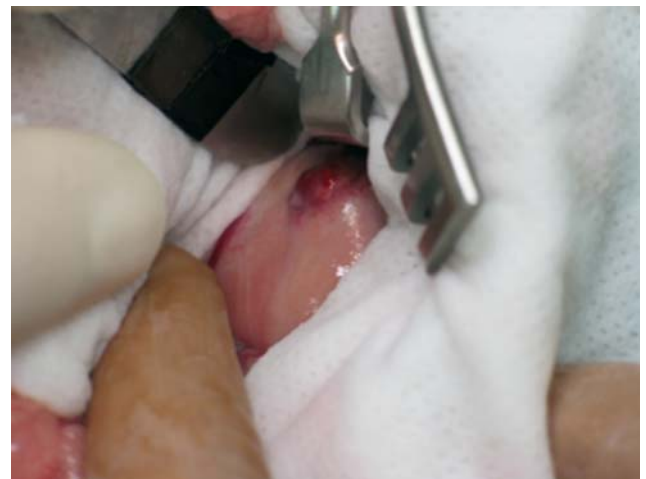Bij deze fret was er op echografie een vermoeden van een neoplasie ter hoogte van de linkerbijnier. De linkerbijnier was vergroot en afgerond (Figuur 4). Deze laatste bevinding is opvallend aangezien er niet altijd een beduidend verschil in grootte wordt waargenomen tussen de neoplastische en de normale bijnier (Neuwirth *et al.*, 1997). De mesenteriale lymfeknopen waren prominent aanwezig maar dit wordt als normaal beschouwd bij de fret.

### Behandeling

Bij deze fret werd besloten tot het uitvoeren van een adrenalectomie. De inductie van de anesthesie gebeurde door een intramusculaire (IM) toediening van 1 mg/kg midazolam (Dormicum<sup>®</sup>, Roche, België) en 10 mg/kg ketamine (Anesketin<sup>®</sup>, Eurovet, België). Een 26 gauge intraveneuze catheter (Terumo, België) werd geplaatst in de *v. cephalica antebrachii* voor intraoperatieve vloeistoftherapie. Preoperatief werd subcutaan (SC) 12,5 mg/kg amoxicilline/clavulaanzuur (Synulox<sup>®</sup>, Pfizer Animal Health, België) toegediend. De fret werd vervolgens geïntubeerd met een 2 mm interne diameter endotracheale tube en het onderhoud van de anesthesie gebeurde met isofluraan (Isoflo<sup>®</sup>, Ecuphar, België), verdampt in 100% zuurstof en toegediend via een *laboratory animal rebreathing system*, de Hallowell EMC Model AWS<sup>™</sup> Veterinary Anaesthesia Workstation (Hallowell EMC, Pittsfield, USA). De fret werd gepositioneerd op de rug. Na een standaard ventrale celiotomie werd het abdomen geïnspecteerd. Hierbij was een duidelijk vergrote linkerbijnier aanwezig (1,2 x 1,3 cm) die overvloedig bedekt was met vetweefsel. Ter hoogte van de andere abdominale organen waren geen macroscopische afwijkingen zichtbaar. De bijnier werd vervolgens vrijgeprepareerd met ligatie van de *a.* en *v.*



Figuur 4. Echobeeld van de linkerbijnier met een vergrote bijnier ( breedte: 6,4 mm te voelen op palpatie) (1: milt, 2: linkerbijnier).



Figuur 5. Detail van de linkerbijnier met de tumor.



*phrenicoabdominalis*, met behulp van hemoclips (Figuur 5). Verdere hemostase werd bekomen via bipolaire elektrocoagulatie. De fascia werd doorlopend gesloten met een PDS II 4-0 (Johnson en Johnson, België). De subcutis werd doorlopend gesloten met monocryl 4-0 (Johnson en Johnson, België). De huid werd intradermaal gehecht met monocryl 4-0.

Als postoperatieve analgesie werd 0,01 mg/kg buprenorfine (Temgesic®, Schering-Plough, België) IM en 4 mg/kg carprofen (Rimadyl®, Pfizer Animal Health, België) subcutaan toegediend. Na de operatie was de fret hypoxemisch en hypotherm, waarna hij naar een couveuse werd gebracht die verrijkt was met zuurstof. Pas laat op de avond is hij ontwaakt. De postoperatieve perorale antibioticatherapie bestond uit 20 mg/kg amoxicilline/clavulaanzuur (Clavubactin®, Ecuphar, België) gedurende vijf dagen. De analgetische nabehandeling bestond uit 0,2 mg/kg meloxicam (Metacam®, Boehringer Ingelheim Vetmedica, Duitsland) gedurende vijf dagen.

Uit histopathologisch onderzoek bleek dat de tumor een adrenocorticaal carcinoma was. Tien dagen na de operatie werd telefonisch contact opgenomen met de eigenares waaruit bleek dat de fret het goed deed.

### Opvolging

De fret werd op vijfjarige leeftijd (vijftien maanden na de operatie) opnieuw aangeboden. Hij was erg vermagerd en had op twee weken tijd een sterk opgezwollen buik gekregen. Hij was veel minder actief, liep weinig rond en ging niet meer op de trap. Hij at zeer veel.

Op algemeen lichamelijk onderzoek kon men een paddenbuik zien, algemene spieratrofie en de fret was erg rustig, maar toch niet lusteloos. Bij palpatie van het abdomen werd een lichte opzetting van de milt en darmlymfeknopen gevoeld. Er waren geen andere afwijkingen.

Op thoracoabdominale radiografie leken de tracheeringen prominent aanwezig, hoewel de betekenis hiervan onduidelijk was. Er waren verschillende lucht-

bronchogrammen zichtbaar. Het linker craniale longveld was verdicht en ventraal was een weke delenmassa zichtbaar. In het gastro-intestinaal stelsel was er weinig inhoud. Ter hoogte van de lever waren er rechts enkele gemineraliseerde zones zichtbaar. Dorsaal in het abdomen, links van L2, waren drie kleine, lineaire metaalstructuurtjes zichtbaar: de clips die werden gebruikt voor de chirurgie.

Op het echografisch onderzoek van het abdomen was een slecht afgelijnde heterogene massa zichtbaar die de volledige linkerzijde van de lever uitmaakte. Ter hoogte van de milt of galblaas werden geen afwijkingen vastgesteld. De maag was leeg en vertoonde een normale macroscopie van de verschillende lagen. De overige structuren van het gastro-intestinaal stelsel vertoonden een normaal beeld. De nieren hadden een normale vorm en grootte maar op beide nieren was een anechogene cyste zichtbaar (R: 4,6 mm, L: 3,1 mm) op de overgang cortex-medulla (Figuur 6). De linkerbijnier was verwijderd en enkel de metalen clips van de operatie konden gevisualiseerd worden. De rechterbijnier kon niet gevisualiseerd worden. De conclusie was dat er een massa in de lever zichtbaar was, vermoedelijk een neoplasie, en minder waarschijnlijk een hyperplasie. De cysten in de nieren waren het meest waarschijnlijk degeneratief en minder waarschijnlijk neoplastisch. Er werd geen behandeling ingesteld en de fret overleed vier maanden later op natuurlijke wijze.

## Geval 2

### Anamnese

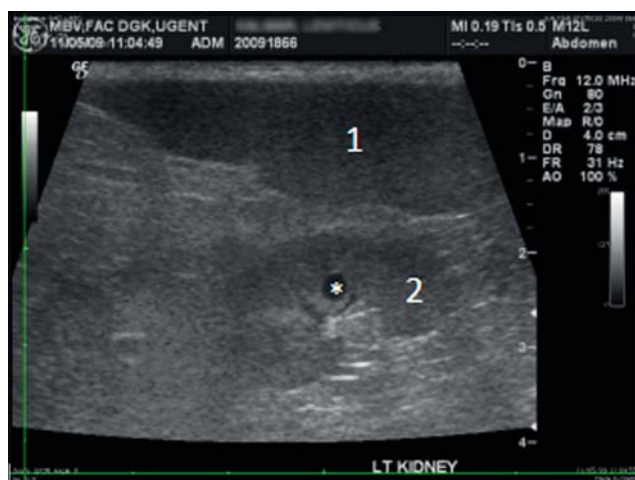
De tweede fret, mannelijk, gecastreerd, 4,5 jaar en 800 gram, werd aangeboden op de dienst Pluimvee en Bijzondere Gezelschapsdieren van de Faculteit Diergeneeskunde (UGent). Het dier had twee weken ervoor koorts gehad en hoestte. De eigenares was naar de dierenarts geweest waar een antibioticumkuur werd voorgeschreven. De symptomen verbeterden, af en toe hoestte hij nog eens. Sedert een tweetal maanden vertoonde de staart alopecia en had de patiënt pruritus. Twee jaar ervoor werd hij gevaccineerd tegen hondenziekte. Er waren geen algemene klachten.

### Algemeen lichamelijk onderzoek

De pols, ademhaling, temperatuur en CVT waren normaal. Alopecia van de staart was zichtbaar en een vergrote milt kon gepalpeerd worden. Deze fret had bijkomend krabletsels en een klein eczematous vlekje op de kin en onderlip.

### Dermatologisch onderzoek

Omdat alopecia en pruritus aanwezig waren bij deze fret werden dezelfde dermatologische testen uitgevoerd als bij de eerste fret. Ook hier waren ze allemaal negatief.



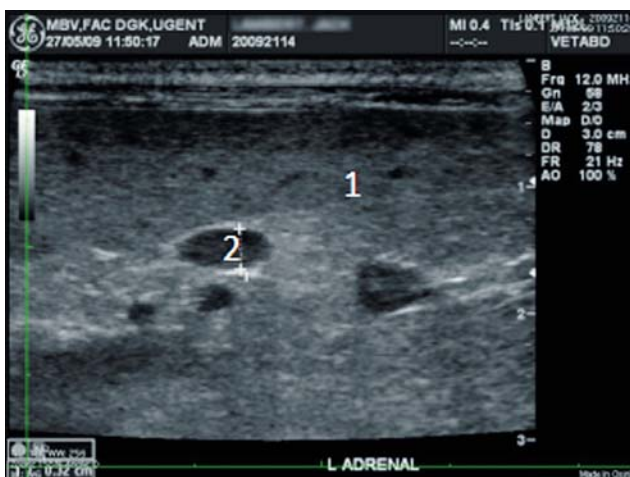
Figuur 6. Echobeeld van de linkernier (1: milt, 2: linkernier, \*: cyste in de linkernier).

### Vermoedelijke diagnose

Net zoals bij de eerste fret werd hyperadrenocorticisme vermoed. In tegenstelling tot de eerste fret was hier echter wel jeuk aanwezig. Jeuk kan veroorzaakt worden door een parasitaire infectie, andere infecties, een allergie, een neurologisch probleem of een psychogeen probleem (Declercq, 2008). Het dermatologisch onderzoek was negatief zodat een infectie kon worden uitgesloten. Ook een neurologisch probleem leek onwaarschijnlijk, want er werden geen andere neurologische symptomen vastgesteld. Een psychogeen probleem en een allergie worden gediagnosticeerd door de uitsluiting van andere oorzaken. Jeuk ontstaat door zowel centrale en perifere mechanismen, als door mediators (Lidstone en Thorns, 2001). Deze mediators zijn histamine, serotonine en opioïde receptoren. Jeuk kan ontstaan door zowel endogene als exogene stimuli. Een tumor is een belangrijke, maar niet zo frequente oorzaak van pruritus. Bij hematologische neoplasieën komt veralgemeende pruritus voor. Pruritus kan ook deel uitmaken van solide tumoren en dan is de jeuk veralgemeend of lokaal (Lidstone en Thorns, 2001). Hoe jeuk ontstaat bij neoplasieën is onduidelijk. Mogelijke mechanismen zijn: het vrijkomen van toxische producten uit necrotische tumorcellen of een lokale ontstekingsreactie als respons op microscopische tumorinvasies in de huid (Etter en Myers, 2002).

### Bloedonderzoek

Op het bloedonderzoek werd een verhoogde concentratie van oestradiol vastgesteld (1580 pmol/l). De progesteron- en testosteronconcentratie was normaal (0,48 nmol/l en < 0,17 nmol/l). Naar analogie met de eerste case vertoonde deze fret een overproductie van oestrogenen. De meest waarschijnlijke oorzaak was een oestrogenproducerende tumor.



Figuur 7. Echografisch beeld van de linkerbijnier: normale vorm maar licht vergroot (1: milt, 2: linkerbijnier).

### Beeldvorming

Op thoracoabdominale radiografie werd enkel een toename van de hartgrootte vastgesteld. De *vertebral heart size* (VHS) bedroeg ongeveer 5,5 (normale bovengrens 5,2). Waarschijnlijk ging het hier om een toevalsbevinding, maar misschien waren er net zoals in het geval beschreven door Lawrence *et al.* (1993) cardiogene metastasen aanwezig. In het gastro-intestinaal stelsel waren gas en inhoud aanwezig en er was ook veel vet te zien rond de darmen.

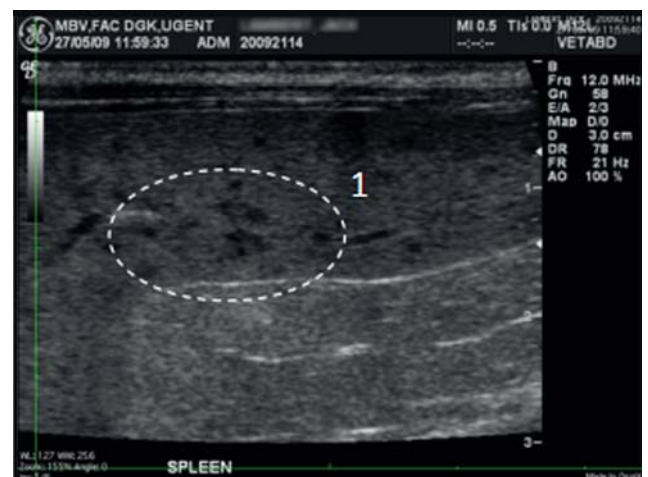
Het echografisch onderzoek toonde een lever en galblaas van normale vorm en grootte. De milt had een heterogeen aspect (Figuur 8) en er werd een echogeleid fijne naaldaspiraats genomen voor cytologisch onderzoek. Het toonde een typisch beeld van extramedullaire hematopoëse. Door een te hoge productie van oestrogenen wordt het beenmerg onderdrukt, wat in verband kan gebracht worden met de oestrogenproducerende tumor van de bijnier. De nieren waren normaal. De rechterbijnier had normale afmetingen maar de linkerbijnier was licht vergroot (3,3 mm) (Figuur 7). De mesenteriale lymfeknopen waren vergroot, afgerond en het parenchym was hypo-echogeen en heterogeen. Dit wordt vaak gezien bij oudere fretten en kan wijzen op een lokaal darmprobleem of een beginnende neoplasie.

### Behandeling

De eigenaar verkoos geen chirurgische behandeling uit te voeren, maar opteerde voor de hormonale behandeling met een GnRH-agonist. Er werd een 9,4 mg desloreline-implantaat (Suprelorin<sup>®</sup>, Virbac, Nederland) subcutaan aangebracht.

### Controlebezoek

Twee maanden na het plaatsen van het implantaat merkte de eigenaar nog steeds geen verbetering. Na telefonisch contact met de eigenaar krabde de fret zich minder, maar de mate van alopecia bleef onveranderd.



Figuur 8. Echografisch beeld van de milt: de milt is vergroot en heeft een heterogeen aspect (1: milt, stippellijn: heterogeen aspect).



Een half jaar later was de pruritus erg hevig en de fret was toen bijna volledig kaal. Bij een daaropvolgende consultatie bleek dat de fret een zeer erge algemene opzetting had van de lymfeknopen, suggestief voor lymfoma, waarna de eigenares besloot geen verder onderzoek te laten uitvoeren, doch over te gaan tot euthanasie.

## DISCUSSIE

Hyperadrenocorticisme bij de fret wordt veroorzaakt door een toename van de concentratie androgenen in het plasma, in tegenstelling tot bij de hond, waar de oorzaak een gestegen cortisolconcentratie is (Rosenthal, 1997). Er worden verschillende behandelingsmethoden beschreven maar de meest gebruikte zijn de chirurgische verwijdering van de tumor en het gebruik van GnRH-agonisten. In verschillende artikels wordt vermeld dat de prognose voor de chirurgische behandeling goed is. Men ziet een verbetering na twee tot acht weken en de dieren zijn symptomeloos na vijf tot acht maanden (Lawrence *et al.*, 1993; Rosenthal *et al.*, 1993; Rosenthal, 1997; Wheler en Kamieniecki, 1998). Beschreven complicaties zijn: metastasen of het opnieuw ontstaan van een tumor (Rosenthal, 1997).

Metastasen naar de regionale lymfeknopen komen het meest frequent voor. Vergrote lymfeknopen kunnen gemakkelijk abdominaal gepalpeerd worden (Rosenthal, 1997). Metastasen kunnen ook voorkomen ter hoogte van de lever (Wagner *et al.*, 2005). Metastasen worden gezien bij carcinoma's (Oglesbee, 2006). In een studie van Wagner en Dorn (1994) werden veertien fretten gevolgd na operatie. Het resultaat was goed bij elf dieren, met opnieuw een volgroeide vacht na tien tot veertien maanden. De drie overige fretten overleden: één ten gevolge van beenmergsuppressie door een nieuwe bijniertumor, één door infiltratieve groei in de *v. cava caudalis* vanuit een lokaal recidief van een onvolledig verwijderde tumor en één ten gevolge van congestief hartfalen. Maar ook bij deze laatste werd tijdens de autopsie een nieuwe bijniertumor gevonden. Het overlevingspercentage één jaar na een chirurgische behandeling is 98% en na vijf jaar 70% (Swiderski *et al.*, 2008).

De fret uit case 1 deed het niet goed één jaar na de operatie. Op een echo van het abdomen werd een tumor gezien van de lever. Volgens Oglesbee (2006) is het raadzaam om tijdens de chirurgie bipten te nemen van de lever en de lymfeknopen om eventuele metastasen op te sporen. Metastasen ter hoogte van de lever waren bij de patiënt van de tweede casuïstiek minder waarschijnlijk, want het was een solitaire massa die erg groot was. Bij metastasen verwacht men verschillende kleine letsels. Net als in die casuïstiek beschreef Lawrence *et al.* (1993) een fret die drie maanden na de operatie een progressieve abdominale distentie vertoonde. Echografisch was een pleurale en peritoneale effusie te zien met een vergroting van het rechteratrium en ventrikel in combinatie met tricuspidalisinsufficiëntie. De effusie was een gemodificeerd transudaat, waarin geen neoplastische cellen werden gevonden. De uiteindelijke diagnose was rechterhartfalen ten gevolge van een gemetastaseerd carcinoma.

De laatste jaren is veel onderzoek verricht naar het gebruik van de GnRH-agonisten. Naast leuprolide acetataat wordt sinds kort ook gebruik gemaakt van desloreline. Vooral dat laatste wint aan belang omdat depotpreparaten met leuprolide acetataat elke drie tot acht weken moeten worden geïnjecteerd. De symptomen verdwijnen binnen de veertien dagen na de implantaatie. De alopecia verdwijnt na vier tot zes weken. De plasmaconcentraties van androgenen bereiken opnieuw de normale concentratie na één maand. Klinische tekenen worden opnieuw zichtbaar na  $13,7 \pm 3,5$  maanden (8,5 tot 20,5 maanden) (Wagner *et al.*, 2005). In een studie ontwikkelden vijf van de vijftien fretten opnieuw bijniertumoren (Wagner *et al.*, 2005). De dosis in het implantaat is 9,4 mg desloreline (Schoemaker *et al.*, 2008a). Er werden nog geen neveneffecten beschreven (Schoemaker *et al.*, 2008a). Onderzoeken tonen aan dat adenocarcinoma's minder goed reageren op leuprolide acetataat, maar het is niet bekend of dit ook het geval is voor desloreline (Oglesbee, 2006).

Bij de fret uit casus 2 was er drie maanden na het plaatsen van het implantaat nog geen verbetering zichtbaar. Een mogelijke verklaring voor het falen van de therapie bij deze patiënt is dat de diagnose al in een laat stadium gesteld werd. Na een tijd secreteert de tumor autonoom hormonen, onafhankelijk van de stimulatie van gonadotrope hormonen en is een implantaat dus niet meer werkzaam (Moorman-Roest, 2009). Aangezien de eigenares de fret zes maanden na de behandeling liet euthanaseren omwille van een sterk vermoeden van lymfoma, werden geen andere therapeutische mogelijkheden voorgesteld. Een desloreline-implantaat is een veelbelovend alternatief voor de behandeling van hyperadrenocorticisme. Er is echter nog bijkomend onderzoek vereist. Er ontbreekt essentiële informatie over het moment waarop de tumoren ongevoelig worden voor het implantaat en over wanneer het implantaat vervangen moet worden vooraleer kan besloten worden of Suprelorin® de eerste keuze is voor de behandeling van hyperadrenocorticisme.

Preventief kan desloreline gebruikt worden als alternatief voor castratie, aangezien dit de oorzaak is van de ziekte (Schoemaker *et al.*, 2008c). Moorman-Roest (2009) raadt aan om bij elke fret ouder dan vier jaar een implantaat te plaatsen. Een bijkomende hypothese is om het implantaat onmiddellijk na castratie te plaatsen (Dr. Anna Meredith, persoonlijke mededeling).

Bij de besproken gevallen kon noch de chirurgische therapie, noch de hormonale therapie de dieren genezen. Bij de eerste fret was er mogelijk reeds een microscopische levertumor aanwezig op het moment van diagnose. Bij de tweede fret is er waarschijnlijk te lang gewacht om het implantaat aan te brengen, waardoor de tumor ongevoelig was.

## DANKWOORD

Oprechte dank gaat uit naar Prof. dr. S. Daminet, die inzicht bracht in de hematologie en Prof. dr. J. Declercq die geconsulteerd werd in verband met de pruritus.

Speciale dank gaat uit naar Dr. Marc Borremans van het farmaceutisch bedrijf Virbac voor de informatie over Suprelorin®.

## REFERENTIES

- Arey L.B. (1965). *Development Anatomy*. 7th Edition. W.B. Saunders Company, Philadelphia, p. 321–324.
- Declercq J. (2008). Dermatologie bij de kleine huisdieren. *Cursus Faculteit Diergeneeskunde, Gent*, p. 98–101.
- Etter L., Myers S. A. (2002). Pruritus in systemic disease: mechanisms and management. *Dermatology Clinic* 20, 459–472.
- Lawrence H.J., Gould W.J., Flanders J.A., Rowland P.H., Yeager A.E. (1993). Unilateral adrenalectomy as a treatment for adrenocortical tumors in ferrets: Five cases (1990–1992). *Journal of the American Veterinary Medical Association* 203, 267–270.
- Lidstone V., Thorns A. (2001). Pruritus in cancer patients. *Cancer Treatment Reviews* 27, 305–312.
- Lumeij J.T. (1997). Hyperadrenocorticism bij het fret. *Tijdschrift voor Diergeneeskunde* 122, 146–147.
- Moorman-Roest J. (2009). Bijnierproblemen bij fretten. *Dierenartsen Wereld Uw Voortgezette Opleiding* 99, 14–16.
- Neuwirth L., Collins B., Calderwood-Mays M., Tran T. (1997). Adrenal ultrasonography correlated with histopathology in ferrets. *Veterinary Radiology & Ultrasound* 38, 69–74.
- Oglesbee B.L. (2006). Ferret and rabbit. In: *The 5-Minute Veterinary Consult*. 1st Edition, Blackwell Publishing, Iowa, Oxford, Victoria, p. 2–6.
- Paterson S. (2006). *Skin Diseases of Exotic Pets*. 1st Edition, Blackwell Publishing, Iowa, Oxford, Victoria, p. 204–220.
- Rosenthal K.L. (1997). Adrenal gland disease. In: Hillyer E.V., Quesenberry K.E. (editors). *Ferrets, Rabbits, and Rodents Clinical Medicine and Surgery*. 1st Edition, W.B. Saunders Company, Philadelphia, p. 91–98.
- Rosenthal K.L., Peterson M.E., Quesenberry K.E., Hillyer E.V., Beeber N.L., Moroff S.D., Lothrop C.D. (1993). Hyperadrenocorticism associated with adrenocortical tumor of nodular hyperplasia of the adrenal gland in ferrets: 50 cases (1987–1991). *Journal of the American Veterinary Medical Association* 203, 271–275.
- Schoemaker N.J. (2008). Everything you wanted to know about adrenal disease in ferrets. *25<sup>th</sup> Congress of the NAVC, Orlando (Florida), USA*.
- Schoemaker N.J., Kuijten A.M., Galac S. (2008a). Luteinizing hormone-dependent cushing's syndrome in a pet ferret (*Mustela putorius furo*). *Domestic Animal Endocrinology* 34, 278–283.
- Schoemaker N.J., Lumeij J.T., Rijnberk A. (2008b). Current and future options for non-surgical neutering of ferrets (*Mustela putorius furo*). In: Schoemaker N.J. (2003) *Hyperadrenocorticism in ferrets. Doctoraatsthesis Faculteit Diergeneeskunde, Utrecht*, p. 132–143.
- Schoemaker N.J., Teerds K.J., Mol J.A., Thijssen J.H.H., Rijnberk A. (2002). The role of luteinizing hormone in the pathogenesis of hyperadrenocorticism in neutered ferrets. *Molecular and Cellular Endocrinology* 197, 117–125.
- Schoemaker N.J., van Deijk R., Kik M.J.L., Kuijten A.M., de Jong F.H., Trigg T.E., Kruitwagen C.L.J.J., Mol J.A. (2008c). Use of gonadotropin releasing hormone agonist implant as an alternative for surgical castration in male ferrets (*Mustela putorius furo*). *Theriogenology* 70, 161–167.
- Simone-Freilicher E. (2008). Adrenal gland disease in ferrets. *Veterinary Clinics of North America: Exotic Animals* 11, 125–137.
- Verboven L., Kindermans E., Colpaert K., Pille M., Van Soom A. (2010). Gebruik van Suprelorin® bij de reu. *Vlaams Diergeneeskundig Tijdschrift* 79, 317–318.
- Wagner R.A., Piché C.A., Jöchie W., Oliver J.W. (2005). Clinical and endocrine responses to treatment with desloreline acetate implants in ferrets with adrenocortical disease. *American Journal of Veterinary Research* 66, 910–914.
- Wheler C.L., Kamieniecki C.L. (1998). Ferret adrenal-associated endocrinopathy. *Canadian Veterinary Journal* 39, 175–176.