

Een ongewoon geval van leptospirose: acute dyspnee en icterus bij een twee maanden oud veulen

*An unusual case of leptospirosis:
acute respiratory distress and icterus in a two-month-old foal*

¹B. Broux, ¹I. Durie, ¹S. Torfs, ²B. Wegge, ²R. Ducatelle, ¹P. Deprez

¹Vakgroep Interne Geneeskunde en Klinische Biologie van de Grote Huisdieren,
Faculteit Diergeneeskunde, Universiteit Gent, Salisburylaan 133, B-9820 Merelbeke

²Vakgroep Pathologie, Bacteriologie en Pluimveeziekten,
Faculteit Diergeneeskunde, Universiteit Gent, Salisburylaan 133, B-9820 Merelbeke

SAMENVATTING

Een warmbloed merrieveulen van twee maanden oud werd aangeboden wegens sufheid en een pompemde ademhaling. De belangrijkste afwijkingen bij klinisch onderzoek en bloedonderzoek waren icterus, dyspnee en nierinsufficiëntie. Het veulen werd geëuthanaseerd en op lijkschouwing werden uitgebreide nier- en leverletsels, in combinatie met alveolaire bloedingen gevonden. De diagnose van leptospirose werd bevestigd door immunofluorescentie. In tegenstelling tot in de humane geneeskunde, denkt men bij respiratoire symptomen bij paarden zelden aan leptospirose. Deze casus, samen met enkele voorbeelden uit de literatuur, toont aan dat de frequentie van respiratoire symptomen ten gevolge van alveolaire bloedingen na een leptospireninfectie, mogelijk onderschat wordt. Het is noodzakelijk om, voornamelijk bij veulens, ook leptospirose in de differentiaaldiagnose van dyspnee op te nemen.

ABSTRACT

A two-month-old warmblood foal was presented with complaints of acute respiratory distress and lethargy. Both clinical examination and blood tests revealed icterus, dyspnea and kidney failure. The foal was euthanized and necropsy and histological examination showed extensive kidney damage, liver damage and alveolar hemorrhage. The diagnosis of leptospirosis was confirmed by immunofluorescence. Unlike in human cases of leptospirosis, respiratory symptoms caused by alveolar hemorrhage in horses are not often associated with leptospirosis. This case shows that the frequency of respiratory complications caused by alveolar hemorrhage after *Leptospira* infection might be underestimated. It is important to consider leptospirosis in the differential diagnosis of dyspnea in the foal.

INLEIDING

Leptospirose is een wereldwijd voorkomende bacteriële zoönose, pathogeen zowel voor mens als dier en wordt veroorzaakt door spirochetes van het genus *Leptospira* (L.). Tot dusver konden meer dan 200 pathogene serovarianten, onderverdeeld in 17 speciës en 23 serogroepen, geïdentificeerd worden (Slack, 2008).

Zowel mens als dier kunnen geïnfecteerd worden na direct contact met gecontamineerde urine, gecontamineerde melk of placentale weefsels van besmette dieren. Ook indirect vanuit een gecontamineerde omgeving, zoals besmette waterwegen of een besmette stal, kan infectie plaatsvinden. Omdat ook contact met melk tot de ziekte kan leiden, wordt deze ook wel 'melkerskoorts' genoemd (Bharti *et al.*, 2003).

Bij de mens veroorzaakt deze 'melkerskoorts' klinische symptomen gaande van milde koorts en griepachtige verschijnselen tot nierfalen en levensbedreigende pulmonaire bloedingen (Dobrina *et al.*, 1995; Dohlhoff *et al.*, 2007).

Naast de mens kunnen bijna alle zoogdieren, waaronder ook het paard, geïnfecteerd worden (Van Hooste, 2007). Hoewel wereldwijd serologische studies aantonen dat vele paarden antistoffen bezitten tegen verschillende *Leptospira* serovarianten en dus frequent besmet worden met leptospiren, blijft klinische leptospirose bij paarden eerder zeldzaam (Bernard, 1993; Barwick *et al.*, 1998; Bäverud *et al.*, 2009).

De pathogenese van leptospirose is nog niet volledig bekend. Het verloop van de infectie is afhankelijk van het pathogeen vermogen van de betrokken serovariant en van het afweersysteem van de gastheer (Lavoie en Hinchcliff, 2008). De ingangspoort voor de leptospiren is meestal een wonde, abrasie of snede in de huid. Ook via slijmvliezen, zowel conjunctivae, mond- of neusslijmvlies, dunne darmmucosa als genitaal slijmvlies, kan de spirocheet binnendringen. Wanneer de kiem het lichaam binnenkomt, ontstaat een bacteriëmie. Tijdens de incubatieperiode verspreiden de leptospiren zich via de bloedbaan naar verschillende organen, voornamelijk de lever, nieren en spieren, waar

ze zich vermenigvuldigen. In de verschillende organen lokken ze niet-specifieke inflammatoire reacties en immuunmediëerde reacties uit. Deze afweerreacties, samen met de directe bacteriële invasie van de weefsels, zouden leiden tot het vrijkomen van metaboliëten, cytokinen en toxinen, en de activering van complement (Van Hooste, 2007). Dit veroorzaakt ernstige endotheelschade die kan leiden tot renale tubulaire necrose, hepatocellulaire en pulmonaire schade, meningitis, myositis en placentitis (Bethlem en Carvalho, 2000; Van Hooste, 2007; Adler en de la Pena Moctezuma, 2010). In ernstige gevallen ontstaan bloedingen, icterus en soms ook trombocytopenie (Adler en de la Pena Moctezuma, 2010). De wijze waarop al deze mechanismen samenwerken en het complexe symptoombeeld veroorzaken, is voorlopig nog onbekend. Het ontrafelen van genomsequenties van pathogene en saprofytische *leptospira* spp. heeft recentelijk gezorgd voor vele nieuwe inzichten in het onderzoek naar cellulaire en moleculaire mechanismen tijdens de pathogenese van leptospirose (Ren *et al.*, 2003; Nascimento *et al.*, 2004; Ko *et al.*, 2009; Adler en de la Pena Moctezuma, 2010).

Leptospirose kan zich bij paarden op verschillende manieren manifesteren. De incubatieperiode bedraagt zeven tot zestien dagen met een spreiding van één tot dertig dagen (Lavoie en Hinchclif, 2008). Bij de meeste paarden verloopt de infectie subklinisch. Deze dieren vertonen dus geen symptomen, maar kunnen jarenlang drager blijven ter hoogte van de nieren en zo de kiem via de urine uitscheiden in de omgeving (Ellis en O'Brien, 1988; Bernard, 1993). Bij paarden die wel klinische symptomen vertonen, wordt een heel grote verscheidenheid van symptomen gezien (Frazer, 1999). De meest bekende pathologie is ongetwijfeld recurrenente uveïtis, ook wel periodische oftalmie of maanblindheid genoemd. De mogelijke oorzaken zijn de persistentie van leptospiren ter hoogte van het oog of een auto-immuunreactie waarbij antistoffen gericht tegen leptospirenantigenen gastheereigen eiwitten aanvallen (Bernard, 1993). Klinische symptomen zijn fotofobie, traanvloeiing, miosis en iritis.

Na de acute fase kunnen verscheidene heropflakeringen voorkomen (Bernard, 1993). Een ander frequent voorkomend symptoom van leptospirose is abortus of doodgeboren, zwakke of premature veulens. Een studie uit 1988 bij 50 geaborteerde foetussen in Ierland toonde bij bijna 50% van de foetussen de aanwezigheid van leptospiren aan (Ellis en O'Brien, 1988). Tenslotte kunnen systemische leptospireninfecties, na een eerste episode met milde griepachtige verschijnselen, soms leiden tot nier- en leverfalen. Klinisch worden dan hematurie, hemoglobulinurie, polyurie, anurie, koorts, geelzucht en anorexie gezien (Bäverud *et al.*, 2007; Poonacha *et al.*, 1993). Deze systemische vorm kan zowel acuut, subacuut als chronisch verlopen.

Omwille van het moeilijk te identificeren en te kweken organisme en de hoge seroprevalentie in de paardenpopulatie is het diagnosticeren van klinische leptospirose moeilijk. Symptomen en histopathologische letsels zijn niet pathognomisch, dus is een accurate diagnostische test gewenst. Het direct in beeld brengen van

de leptospiren met een gewone microscoop is moeilijk omdat leptospiren zwak of niet kleuren met traditionele hematoxyline en eosine (H&E) kleuringen. Het best kan men ze opsporen door middel van donkerveldmicroscopie (Bernard, 1993). Verschillende stalen, zoals bloed, urine, cerebrospinaal vocht, melk en gemacereerd weefsel, kunnen op deze manier onderzocht worden. Hoewel men met donkerveldmicroscopie een waarschijnlijkheidsdiagnose kan stellen, is de techniek niet erg sensitief noch specifiek (Sellon en Long, 2007). Anderzijds kunnen immunofluorescentie, immunoperoxidase of speciale kleuringen gebruikt worden om de sensitiviteit van directe microscopie te verhogen. Ondanks een lage sensitiviteit blijft celcultuur de gouden standaard voor de diagnose (Bharti *et al.*, 2003). Leptospiren kunnen uit bloed, urine en cerebrospinaal vocht gekweekt worden (Bethlem en Carvalho, 2000). Omdat leptospiren traag en in een speciaal medium groeien, kan het weken tot maanden duren vooraleer de uitslag van de kweek bekend is. Daarom is de diagnose van leptospirose vaak gebaseerd op serologie (Van Hooste, 2007). De referentiemethode is de microscopische agglutinatie-test (MAT), waarbij een reactie tussen sera en levende antigenoplossingen van verschillende leptospiravarianten beoogd wordt (Bharti *et al.*, 2003). Deze test is serovarspecifiek en heeft een hoge selectiviteit (92%) en specificiteit (95%) (Ellis en O'Brien, 1988; Van Hooste, 2007; Adler en de la Pena Moctezuma, 2010). Steeds vaker wordt ook een *enzyme-linked immunosorbent assay* (ELISA) test gebruikt (Bharti *et al.*, 1993). Deze test is echter minder specifiek en minder selectief dan de MAT (Adler en de la Pena Moctezuma, 2010). Serologische testen moeten altijd voorzichtig geïnterpreteerd worden omwille van de hoge seroprevalentie in de paardenpopulatie. Bovendien verschijnen de eerste antistoffen pas één week na infectie en blijven ze gedurende meer dan vier maanden in het bloed aanwezig (Ellis en O'Brien, 1988). Tenslotte zijn er recentelijk een aantal DNA-technieken, zoals DNA-hybridisatie of *polymerase chain reaction* (PCR), ontwikkeld voor de identificatie van leptospiren bij verscheidene diersoorten. De PCR-test wordt steeds vaker gebruikt en kan differentiëren tussen pathogene en niet-pathogene serotypes. Meer onderzoek betreffende deze technieken is nodig, maar de PCR-test zou in de toekomst de MAT als referentiemethode kunnen vervangen (Bharti *et al.*, 2003). Tenslotte zijn er verschillende snelle screeningstesten beschikbaar voor de diagnose van leptospirose, zoals complementfixatie, immunofluorescentie, ELISA, latexagglutinatie en IgM-sticks. De sensitiviteit van deze testen is meestal vrij hoog, maar de specificiteit is veel lager dan van de MAT. Bovendien is serotypering onmogelijk (Van Hooste, 2007). Om een betrouwbare diagnose te kunnen stellen, moet men dus altijd laboresultaten en klinische symptomen samen bekijken. In tegenstelling tot bij de mens en andere diersoorten wordt leptospirosegeïnduceerde pneumonie bij het paard niet vaak beschreven (Frazer, 1999; Van den Ingh *et al.*, 1989; Torfs *et al.*, 2009). Vandaar dat de auteurs het nuttig achten dit atypisch geval van leptospirose bij een veulen te bespreken.

CASUÏSTIEK

Een merrieveulen van twee maanden oud werd aangeboden met klachten van sufheid en een versnelde ademhaling.

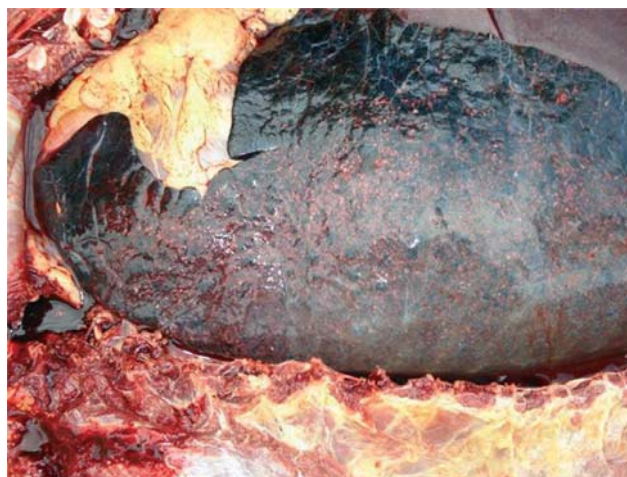Volgens de eigenaar waren partus en puerperium vlot verlopen. Het veulen nam zonder problemen biest op en dronk altijd goed. De merrie en het veulen stonden op de weide en konden vrij beschikken over een schuilplaats. Drie dagen vóór het veulen werd aangeboden, werd het door de eigenaar ontwormd. Daarbij werd een licht versnelde ademhaling opgemerkt die toegeschreven werd aan het warme weer.

Bij aankomst in de kliniek werden tijdens het algemeen onderzoek een versnelde ademhaling (124/min) en sterk geel verkleurde mucosae vastgesteld. De hartfrequentie was normaal en het veulen had lichte koorts (38,6°C). De retrofaryngeale en submandibulaire lymfeknopen waren duidelijk gezwollen en ook enkele gewrichten bleken licht opgezet.

Een specifiek onderzoek van het ademhalingsstelsel wees op de aanwezigheid van icterische neusmucosae en een weinig sereuze neusvloeïng. Af en toe werd productief hoesten opgemerkt. Door palpatie van larynx en trachea kon geen hoesten worden uitgelokt. Bij auscultatie werden zowel links als rechts schurende ademgeluiden gehoord en middels echografie zag men zowel links als rechts een sterk verdicht longveld, voornamelijk cranioventraal, zonder abscessen.

Bij bloedonderzoek werden anemie, trombocytopenie, leukocytose, hypocalcemie, hyperkaliëmie, uremie en een sterk gestegen bilirubine- en creatininegehalte vastgesteld. Ook γ -GT was licht verhoogd (Tabel 1). Het serum was sterk rood verkleurd, wat kan wijzen op hemolyse. Dit kan de anemie en hyperkaliëmie verklaren. Verder wees het bloedonderzoek op nier- en eventueel ook leverpathologie.

De sterk verhoogde nierwaarden, samen met de ern-



Figuur 1. Autopsie van de long: alveolaire bloeding in de longen van een twee maanden oud veulen.

stige respiratoire afwijkingen, zorgden voor een slechte prognose. Omwille van deze prognose en de vermoedelijk hoge behandelingskosten werd in overleg met de eigenaar besloten het veulen te euthanaseren.

Bij lijkschouwing werden de volgende afwijkingen gevonden: veralgemeende icterus, hepatomegalie, een reactieve milt met hyperplasie van de witte pulpa en multiple subscapulaire bloedingen, grote hemorrhagische zones en multifocale puntbloedingen ter hoogte van de longen (Figuur 1), nieren, milt, darm en de coronaire groeven van het hart, gezwollen nieren met glomerulonefritis en catarrale enterotyphlocolitis met mesenteriale lymfadenitis (Tabel 1).

De lever, milt, longen en nieren werden histologisch onderzocht. Dit gebeurde op H&E (hematoxyline-eosine) coupes gemaakt volgens de standaardprocedure. Op de levercoupe zag men een duidelijke individualisatie van de hepatocyten en multifocale zones met bloeding en necrose. Het lymfoïde weefsel in de milt ver-

Tabel 1. Bloedwaarden van het veulen gemeten bij aankomst in de kliniek.

Parameter	Patiënt	Normaalwaarden (veneus)	Patiënt	Normaalwaarden (arterieel)
pH	7,337	7,350- 7,380	7,330	7, 350-7,450
PCO ₂	33,3	45-50 mmHg	38,1	35,0-45,0 mmHg
PO ₂	31,0	35-55 mmHg	65,7	80,0-100,0 mmHg
Saturatie			89,6	> 95%
B.E.	- 5,0	-5,0 - +5,0		
Hematocriet	240	350-450 (ml/l)		
Trombocyten	32	100-350 (x 10.9/l)		
Witte bloedcellen	26,2	3,5-9,0 (x 10.9/l)		
Natrium	123	132-146 mmol/l		
Kalium	6,8	3,5-4,0 mmol/l		
Calcium	1,08	1,4-1,7 mmol/l		
Ureum	61,9	4,0-8,0 mmol/l		
Bilirubine	275	17-51 μ mol/l		
Alkalische fosfatase	313	71-508 mU/ml		
Creatinine	1255	< 100 μ mol/l		
Gamma-GT	29	1,0-18 mU/ml		

toonde sterke hyperplasie en in enkele lymfoïde follikels was centraal oedeem aanwezig. In het longweefsel werden een focale perivasculaire infiltratie van lymfocyten en plasmacellen, een multifocale activering van BALT (*bronchial alveolar lymfoïd tissue*) en multifocale zones met compensatoir emfyseem vastgesteld (Figuur 2). Een aantal alveolen bevatte vrije erythrocyten en een fijnvezelig eosinofiel materiaal, vermoedelijk fibrine. De nieren vertoonden een multifocale zwelling van de glomeruli, meerdere uitgebreide zones met bloeding, een multifocale infiltratie van lymfocyten en plasmacellen en een focale infiltratie van neutrofielen. Er was ook tubulusnecrose zichtbaar.

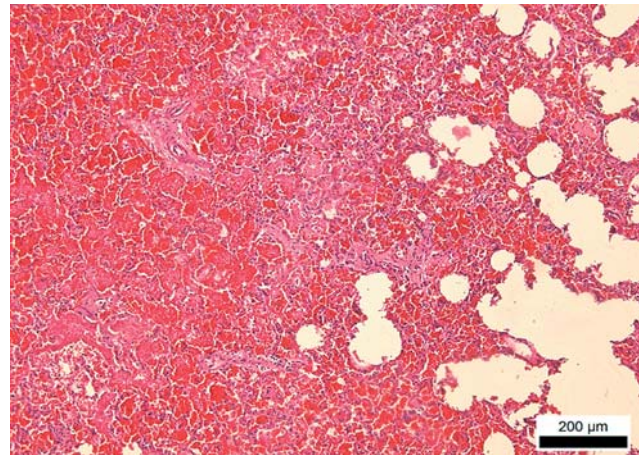
Op basis van de symptomen en na algemeen onderzoek werd omwille van de ernstige respiratoire symptomen een typische respiratoire infectie, zoals *R. equi*, bacteriële pneumonie ten gevolge van *S. zoëpidemicus* of *E. coli* of een virale respiratoire aandoening, zoals equine herpesvirus 1 (EHV-1) of equine influenza, vermoed. Toen op bloedonderzoek en later ook bij de lijkschouwing duidelijk nier- en leverfalen aangegevoerd werden, moesten aandoeningen die deze drie orgaansystemen aantasten, onderzocht worden. Uiteindelijk werden differentiaaldiagnostisch equine virale arteritis (EVA) en leptospirose overgehouden. Een onderzoek van de miltstalen naar EVA was negatief. Immunofluorescentie uitgevoerd door het CODA op de stalen van de lever en de nieren was positief voor leptospirose. De species en het serovar werden niet bepaald (Figuur 1 en 2).

DISCUSSIE

De combinatie van icterus, hemolyse, nierfalen en koorts, die het veulen uit deze casus vertoonde, was sterk suggestief voor leptospirose.

Naast deze eerder typische symptomen van leptospirose was bij dit veulen dyspnee een van de voornaamste klachten. In de humane geneeskunde komen pulmonaire complicaties bij meer dan 70% van de patiënten met leptospirose voor en ook bij kleine huisdieren wordt deze complicatie frequent beschreven (Greenlee *et al.*, 2005; Dolhnikoff *et al.*, 2007; Claus *et al.*, 2008). Bij het paard daarentegen wordt in handboeken en overzichtsartikels dyspneu zelden bij de klinische symptomen genoemd. Er zijn weinig publicaties over alveolaire bloedingen ten gevolge van leptospirose bij het paard gepubliceerd en voor informatie omtrent pathogenese, prognose en behandeling kan men dus alleen extrapoleren vanuit de humane geneeskunde en de geneeskunde van de kleine huisdieren. Bij een grondige studie van gepubliceerde casussen omtrent leptospirose bij het paard kan men echter in vele gevallen, voornamelijk bij veulens, toch wel een respiratoire component vaststellen.

Frazer (1999) beschreef bijvoorbeeld nierfalen bij een drie maanden oud veulen ten gevolge van een infectie met *Leptospira interrogans sv. pomona* en *bratislava*. Dit veulen werd initieel behandeld voor pneumonie en vertoonde respiratoire symptomen met een beeld van pneumonie op echografie. Het met leptospirose



Figuur 2. H&E-kleuring van de long: bloeding met compensatoir emfyseem.

spirose geïnfecteerde veulen besproken door Bernard (1993), vertoonde naast hematurie en lethargie ook diffuus verspreide crepitaties ter hoogte van de longen. Tussen 1988 en 1991 werden op een Nederlandse stoe-terij twaalf veulens geboren met symptomen van respiratoire dyspnee, lethargie en koorts ten gevolge van een infectie met *Leptospira interrogans sv. bratislava* en *lora*. Tijdens de autopsie werden een pulmonaire bloeding en glomerulonefritis met tubulaire necrose en interstitieel oedeem aangetoond (Van den Ingh *et al.*, 1989). In 1974 tenslotte werd reeds een casus gepubliceerd betreffende een met *Leptospira sv. pomona* besmet veulen dat voornamelijk icterus en dyspnee vertoonde (Hogg, 1974). Ook bij geaborteerde foetussen en doodgeboren veulens worden op autopsie frequent veralgemeende icterus en bloedingen ter hoogte van de longen en tracheale mucosa aangetoond (Hodgin *et al.*, 1989; Poonacha *et al.*, 1993). Op de vakgroep Inwendige Ziekten van de Grote Huisdieren, Faculteit Diergeneeskunde (Ugent) werden recentelijk nog twee veulens opgenomen met identieke symptomen als het veulen van de onderhavige casus. Het klinisch onderzoek, bloedonderzoek, echografisch onderzoek en de serologie wezen ook bij deze veulens op een leptospirosegeïnduceerd nierfalen en pneumonie met alveolaire bloedingen (Torfs *et al.*, 2009). Deze gegevens tonen aan dat de respiratoire symptomen ten gevolge van leptospirose bij paarden, en dan vooral bij veulens, onderschat worden.

Hoewel de exacte pathogenese van de pulmonaire aantasting onbekend is, worden in de humane geneeskunde twee hypothesen naar voren geschoven. Het zou ofwel gaan om een toxisch proces, ofwel om een immuungemedieerde reactie (Dobrina *et al.*, 1995; Dohlnikoff *et al.*, 2007). Bij de eerste hypothese neemt men aan dat het longbloeden veroorzaakt wordt door een toxinegeïnduceerde capillaire vasculitis, die aanleiding geeft tot endotheelschade en een verhoogde vasculaire permeabiliteit (Dobrina *et al.*, 1995; Dohlnikoff *et al.*, 2007). Volgens sommige studies zouden deze toxinen door leptospiren zelf worden geproduceerd en schade ter hoogte van het longendotheel veroorzaken. Vele verschillende toxinen worden in dit opzicht on-

derzocht (Dohnnikoff *et al.*, 2007; Chen *et al.*, 2007). Naast een toxinegemedeerd proces werd ook onderzocht of er een auto-immuun proces aan de basis van de longschade kon liggen. Er werd aangetoond dat een infectie met leptospiren een zeer sterke immuunrespons opwekt (Dohnnikoff *et al.*, 2007). De patiënten met hoge antistoffentiters hadden ernstigere bloedingen en erger nierfalen dan die met een lage antistoffentiter (Yang en Hsu, 2005). Dat het veulen in de voorliggende casus aan een duidelijke trombocytopenie leed, kan ook een verklaring zijn voor het longbloeden. Bij de mens en de hond is er vaak een daling in bloedplaatjes bij leptospirosegevallen. Of deze trombocytopenie veroorzaakt wordt door DIC (dissiminated intravascular coagulation) of het gevolg is van de activering, aggregatie en adhesie van trombocyten aan het vasculair endotheel staat nog ter discussie (Nicodemo *et al.*, 1997; Yang *et al.*, 2006; Chierakul *et al.*, 2008). Bij het paard werd er tot nog toe weinig onderzoek verricht naar de rol van trombocytopenie in het ziektebeeld (Nicodemo *et al.*, 1997; Claus *et al.*, 2008).

De prognose van alveolaire bloedingen door leptospirose kan alleen maar geëxtrapoleerd worden vanuit de humane geneeskunde, waar bij meer dan 50% van de patiënten met acute respiratoire symptomen een fatale afloop wordt vastgesteld (Bethlem en Carvalho, 2000, Dohnnikoff *et al.*, 2007). Variabelen die volgens het onderzoek van Dohnnikoff (2007) geassocieerd worden met mortaliteit, zijn hemodynamische storingen, een creatininegehalte hoger dan 265,2 µmol/L en een kaliumgehalte hoger dan 4,0 mmol/L. Of soortgelijke variabelen gebruikt kunnen worden bij de prognose van leptospirose bij het paard, moet nog onderzocht worden.

Bij de mens wordt veel onderzoek gedaan naar de specifieke behandeling van vaak fataal aflopende alveolaire bloedingen. Omdat een sterke immuunrespons een belangrijke rol zou spelen in de pathogenese werden verscheidene onderzoeken met immunosuppressieve middelen uitgevoerd. Het gebruik van glucocorticoïden, zoals methylprednisolone of dexamethasone, in een vroege fase van de ziekte geeft volgens verscheidene studies een daling van de mortaliteit met meer dan 40%, hoewel enkele andere studies dit weer tegenspreken (Chenoy *et al.*, 2006; Trivedi *et al.*, 2001; Xiao en Huang, 1999; Niwattayakul *et al.*, 2009). Ook met cyclofosfamide werd in één studie een daling van de mortaliteit met meer dan 50% verkregen (Trivedi *et al.*, 2009). In de toekomst kunnen deze behandelingen eventueel ook bij veulens met leptospirose geïnduceerde longschade ingezet worden.

BESLUIT

In de voorliggende casus werd een nieuw geval van een veulen met respiratoire symptomen ten gevolge van leptospirose besproken. In de humane geneeskunde en ook bij andere diersoorten komt deze complicatie frequent voor, vaak met fatale gevolgen. Een studie van de literatuur in verband met leptospirose bij paarden toont aan dat nog maar weinig onderzoek is verricht naar

de incidentie, pathogenese, prognose en behandeling van alveolaire bloedingen ten gevolge van leptospirose bij het paard. Men kan dus alleen maar extrapoleren vanuit de kennis opgedaan in de humane geneeskunde en de geneeskunde van de kleine huisdieren. Ook wordt de frequentie van het voorkomen van respiratoire symptomen na besmetting met leptospiren mogelijk onderschat, aangezien in vele gepubliceerde casussen van leptospirose bij veulens toch wel respiratoire afwijkingen gevonden worden. Daarom is het belangrijk om ook leptospirose in de differentiaaldiagnose van dyspnee bij veulens op te nemen.

REFERENTIES

- Adler B., de la Pena Moctezuma A. (2010). Leptospira and leptospirosis. *Veterinary Microbiology* 140, 287-96.
- Barwick R.S., Hussni O.M., McDonough P.L., White M.E. (1998). Epidemiologic features of equine Leptospira interrogans of human significance. *Preventive Veterinary Medicine* 36, 153-165.
- Baverud V., Gunnarsson A., Olsson Engvall E., Franzén P., Egenvall A. (2009). Leptospira seroprevalence and associations between seropositivity, clinical disease and host factors in horses. *Acta Veterinaria Scandinavica* 51 (15), 1255-1261.
- Bernard W.V. (1993). Leptospirosis. *Veterinary Clinics of North America: Equine Practice* 9 (2), 435-444.
- Bernard V.W., Williams D., Tuttle P.A., Pierce S. (1993). Hematuria and leptospiruria in a foal. *Journal of the American Veterinary Medical Association* 203 (2), 276-278.
- Bethlem E.P., Carvalho C.R.R. (2000). Pulmonary Leptospirosis. *Current Opinion in Pulmonary Medicine* 6, 436-441.
- Bharti A.R., Nally J.E., Ricaldi J.N., Matthias M.A., Diaz M.M., Lovett M.A., Levett P.N., Gilman R.H., Willig M.R., Gotuzzo E., Vinetz J.M. (2003). Leptospirosis: a zoonotic disease of global importance. *The Lancet Infectious Diseases* 6, 757-771.
- Chen H.I., Koa S.J., Hsu Y.H. (2007). Pathophysiological mechanism of lung injury in patients with leptospirosis. *Pathology* 39 (3), 339-344.
- Chierakul W., Tientadakul P., Suputtamongkol Y., Wuthiekanun V., Phimda K., Limpaboon R., Opartkiattikul N., White N.J., Peacock S.J., Day N.P. Activation of the coagulation cascade in patients with leptospirosis. *Clinical Infectious Disease* 46 (2), 254-260.
- Claus A., van de Maele I., Pasmans F., Gommeren K., Daminet S. (2008). Leptospirosis in dogs: a retrospective study of seven clinical cases in Belgium. *Vlaams Diergeneeskundig Tijdschrift* 77, 259-263.
- Dobrina A., Nardon E., Vecile E. (1997). Leptospira icterohaemorrhagiae and leptospire peptidoglycans induce endothelial cell adhesiveness for polymorphonuclear leukocytes. *Infection and Immunity* 63, 2995-2999.
- Dohnnikoff M., Maud T., Bethlem E., Carvalho C.R.R. (2007). Pathology and pathophysiology of pulmonary manifestations in leptospirosis. *The Brazilian Journal of Infectious Diseases* 11 (1), 142-148.
- Dohnnikoff M., Maud T., Bethlem E., Carvalho C.R.R. (2007). Leptospiral pneumonias. *Current Opinion in Pulmonary Medicine* 13, 230-235.
- Ellis W.A., O'Brien J.J. (1988). Leptospirosis in horses. In: *Proceedings of the Fifth International Conference of Equine Infectious Disease*, Lexington, KY 168.

- Frazer M.L. (1999). Acute renal failure from leptospirosis in a foal. *Australian Veterinary Journal* 77 (8), 499-500.
- Greenlee J.J., Alt D.P., Bolin C.A., Zuerner R.L., Andrews C.B. (2005). Experimental canine leptospirosis caused by *Leptospira interrogans serovars pomona* and *Bratislava*. *American Journal of Veterinary Research* 66 (10), 1816-1822.
- Hartskeer R.A., Terpstra W.J. (1999). Leptospirosis in wild animals. *The Veterinary Quarterly* 18 (supplement 3), S149-S150.
- Hodgin E.C., David A., Miller D.A., Lozano F. (1989). Leptospira abortions in horses. *Journal of Veterinary Diagnostic Investigation* 1, 283-287.
- Hogg G.G. (1974). The isolation of *Leptospira Pomona* from a sick foal. *Australian Veterinary Journal* 50, 326.
- Ko A., Goarant C., Picardeau M. (2009). Leptospira: the dawn of the molecular genetics era for an emerging zoonotic pathogen. *Nature Reviews Microbiology* 7 (10), 736-747.
- Lavoie J.P., Hinchcliff K.W. (2008). Leptospirosis. *Blackwell's Five-Minute Veterinary Consult: Equine*. Second Edition, Wiley-Blackwell, 456-457.
- Levett P.N. (2001). Leptospirosis. *Clinical Microbiology Reviews* 14, 296-326.
- Nascimento A.L.T.O., Ko A.I., Martins E.A.L., Monteiro-Vitorello C.B., Verjovski-Almeida S., Hartskeer R.A., Marques M.C., Oliveira M.C., Mench C.F.M., Leite L.C.C., Carrer H., Coutinho L.L., Degraeve W.M., Dellagostin O.A., El-Dorry H., Ferro E.S., Ferro M.I.T., Furlan L.R., Gamberini M., Gigliotti E.A., Goes-Neto A., Goldman G.H., Harakava R., Jeronima S.M.B., Junqueira-de-Azavedo I.L.M., Kimura E.T., Kuramau E.E., Lemos E.G.M., Lemos M.V.F., Marino C.L., Nunes L.R., de Oliveira R.C., Pereira G.G., Reis M.S., Schriefer A., Siqueira W.J., Sommer P., Tsai S.M., Simpron A.J.G., Ferro J.A., Camargo L.E.A., Kitajima J.P., Setubal J.C., Van Sluys M.A. Comparative genomics of two *Leptospira interrogans* serovars reveals novel insights into physiology and pathogenesis. *Journal of Bacteriology* 186, 2164-2172.
- Nicodemo A.C., Duarte M.I.S., Alves V.A.F., Takakura C.F.H., Santos R.T.M., Nicodemo E.L. (1997). Lung Lesions in Human Leptospirosis: Microscopic, immunohistochemical, and ultrastructural features related to thrombocytopenia. *American Journal of Tropical Medicine and Hygiene* 56 (2), 181-187.
- Niwattayakul K., Kaewtasi S., Chueasuwanchai S., Hoontakul S., Chareonwat S., Suttinont C., Phimda K., Chierakul W., Silpasakorn S., Suputtamongkol Y. (2009). An open randomized controlled trial of desmopressin and pulse dexamethasone as adjunctive therapy in patients with pulmonary involvement associated with severe leptospirosis. *Clinical Microbiology and Infection* 16, 1207-1212.
- Poonacha K.B., Donahue J.M., Giles R.C., Hong B., Petrites-Murphy M.B., Smith B.J., Swerczek W., Tramontin R.R., Tuttle P.A. (1993). Leptospirosis in equine fetuses, still-born foals, and placentas. *Veterinary Pathology* 30, 36-369.
- Ren X., Fu G., Jiang X.G., Zeng R., Miao G., Xu H., Zhang Y.X., Xiong H., Lu G., Lu L.F., Jiang J.X., Jia J., Tu X.F., Jiang J.X., Gu W.Y., Zhang Y.Q., Cai Z., Sheng H.J., Yin H.F., Zhang Y., Zhu G.F., Wan M., Huang H.L., Qian Z., Wang S.Y., Ma W., Yao Z.J., Shen Y., Qiang B.Q., Xia Q.C., Guo X.K., Danchin A., Saint Girons I., Somerville R.L., Wen Y.M., Shi M.H., Chen Z., Xu J.G., Zhao G.P. Unique physiological and pathogenesis features of *Leptospira interrogans* revealed by whole-genome sequencing. *Nature* 422, 888-893.
- Slack A.T. (2008). *Leptospira wolffii* sp.nov. isolated from a human with suspected leptospirosis in Thailand. *International Journal of Systematic and Evolutionary Microbiology* 58, 2305-2308.
- Torfs S., Goossens E., Bauwens C., Durie I., van Loon G., Deprez P. (2009). Leptospirosis as a cause of acute respiratory distress and renal failure in two foals. *Journal of Veterinary Internal Medicine* 23 (2), 429-430.
- Trivedi S.V., Chavda R.K., Wadia P.Z., Sheth v., Bhagade P.N., Trivedi S.P., Clerk A.M., Mevala D.M. (2001). The role of glucocorticoid pulse therapy in pulmonary involvement in leptospirosis. *Journal Association Physicians India* 49, 901-903.
- Trivedi S.V., Vasava A.H., Patel T.C., Bhatia L.C. (2009) Cyclophosphamide in pulmonary alveolar hemorrhage due to leptospirosis. *Indian Journal of Critical Care Medicine* 13 (2), 79-84.
- Van den Ingh T., Hartman E.G., Berovich Z. (1989). Clinical *Leptospira interrogans* serogroup australis serovar lora infection in a stud farm in the Netherlands. *Veterinary Quarterly* 11 (3), 175-182.
- Van Hooste W.L.C. (2007) Leptospire: een literatuur-overzicht. *Tijdschrift voor Geneeskunde* 63 (19), 917-928
- Xiao G., Huang N. (1999). Experimental study of the effect of dexamethasone on pulmonary diffuse hemorrhage and energy metabolism of mitochondria in the liver of guinea pig infected with leptospirosis. *Hua Xi Yi Ke Da Xue Xue Bao* 30 (4), 424-427.
- Yang H.L., Jiang X.C., Zhang X.Y., Li W.J., Hu B.Y., Zhao G.P., Guo X.K. (2006). Thrombocytopenia in the experimental leptospirosis of the guinea pig is not related to disseminated intravascular coagulation. *BMC Infectious Disease* 2, 6-19.
- Yang G.G., Hsu Y.H. (2005). Nitric oxide production and immunoglobulin deposition in leptospiral hemorrhagic respiratory failure. *Journal of the Formosan Medical Association* 104, 759-763.