

Technieken voor kunstmatige inseminatie bij de hond

T. Rijsselaere, A. Van Soom

Vakgroep Voortplanting, Verloskunde en Bedrijfsdiergeneeskunde
Faculteit Diergeneeskunde, Universiteit Gent, Salisburylaan 133, B-9820 Merelbeke, België

tom.rijsselaere@ugent.be

SAMENVATTING

De laatste jaren is er een groeiende interesse voor kunstmatige inseminatie bij de hond. De inseminatie van een teef kan met vers, gekoeld of diepvriessperma gebeuren. Het sperma kan intravaginaal geïnsemineerd worden door middel van een plastic inseminatiepipet of een osirispipet. Intra-uteriene inseminatie kan plaatsvinden door middel van laparotomie, wat ethisch omstrede is en in sommige landen verboden is. Betere technieken zijn inseminatie met een transcervicale katheter of inseminatie met een katheter onder endoscopische visualisatie. Zowel voor vers, gekoeld als diepvriessperma is het geboortepercentage hoger na intra-uteriene inseminatie. Intra-uteriene inseminatie met diepvriessperma resulteert ook in een grotere nestgrootte dan intravaginale inseminatie met diepvriessperma.

ABSTRACT

During the last decades there has been an increasing interest in artificial insemination in the dog. The insemination of a bitch can be performed using fresh, chilled or frozen-thawed semen. Sperm can be inseminated in the vagina by using a plastic insemination device or by the Osiris catheter. Intra-uterine insemination can be performed by means of laparotomy which is ethically controversial and prohibited in several countries. Better techniques for intra-uterine insemination are the transcervical catheter or the insemination of a catheter under endoscopic visualization. Intra-uterine insemination results in higher whelping rates for fresh, chilled and frozen-thawed semen than intravaginal deposition and additionally results in higher litter sizes when frozen-thawed semen is used.

INLEIDING

Kunstmatige inseminatie (KI) is een techniek waarbij sperma wordt afgenomen en vervolgens wordt ingebracht op de correcte plaats in de geslachtstractus bij het vrouwelijk dier. Sinds de tweede helft van de 20^{ste} eeuw wordt KI frequent toegepast bij verschillende diersoorten, zoals het rund, paard, schaap, geit, vos, pluimvee, kat en hond en dit zowel voor praktische als onderzoeksdoeleinden. De voorbije decennia is de interesse voor KI bij de hond wereldwijd sterk toegenomen door de verbetering van de inseminatietechnieken, de mogelijkheid om de cyclus van een teef nauwkeuriger op te volgen en de goede drachtigheidsresultaten die kunnen verkregen worden na KI.

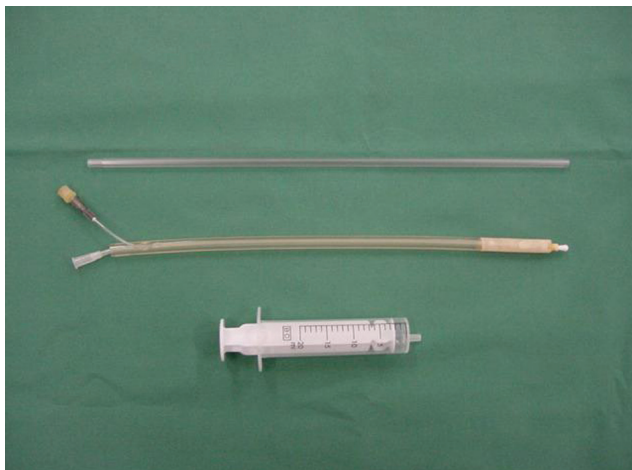Kunstmatige inseminatie bij de hond kan uitgevoerd worden met vers, gekoeld (4°C) of diepvriessperma (-196°C). In Europa wordt ongeveer 50 tot 55% van de inseminaties bij de hond uitgevoerd met vers sperma, 10% met gekoeld sperma en 35 tot 40% met diepvriessperma (Linde-Forsberg *et al.*, 2010). Sperma kan geïnsemineerd worden hetzij in de vagina, hetzij rechtstreeks in de baarmoeder. Inseminatie in de eileiders werd ook reeds beschreven bij de hond maar door de geringe praktische toepasbaarheid bleef deze methode beperkt tot enkele experimentele studies (Tsutsui *et al.*, 2003; Kim *et al.*, 2007).

INSEMINATIETECHNIEKEN

Intravaginale inseminatie

Intravaginale inseminatie kan uitgevoerd worden met een rigide, plastieken pipet of door gebruik te maken van de Franse katheter (Osirispipet) waaraan een spuit (2 tot 5 ml) gekoppeld wordt (Fontbonne en Badinand, 1993; Nizanski, 2006) (Figuur 1). De plastic inseminatiepipet wordt ingebracht in de dorsale vulvacommissuur, eerst in craniodorsale richting tot tegen de wervelkolom en wordt vervolgens horizontaal geschoven tot caudaal van de cervix. De terugvloeijing van sperma moet zoveel mogelijk vermeden worden door het sperma langzaam te insemineren en door de achterhand van de teef gedurende 5 tot 10 minuten omhoog te houden na de inseminatie. Pinto *et al.* (1995) toonden echter aan dat dit laatste kon beperkt worden tot 1 minuut zonder nadelige effecten op de drachtigheidsresultaten. Prikkeling van de vulva en van het dak van de vagina met een vinger stimuleert vaginale en uteriene contracties en bijgevolg ook het spermatransport (Linde-Forsberg en Forsberg, 1989). Deze inseminatiemethode is gemakkelijk en snel uit te voeren en geeft goede drachtigheidsresultaten indien de inseminatie op het juiste tijdstip wordt uitgevoerd (Rijsselaere *et al.*, 2001).

De osirispipet of Franse katheter (Figuur 1) is een



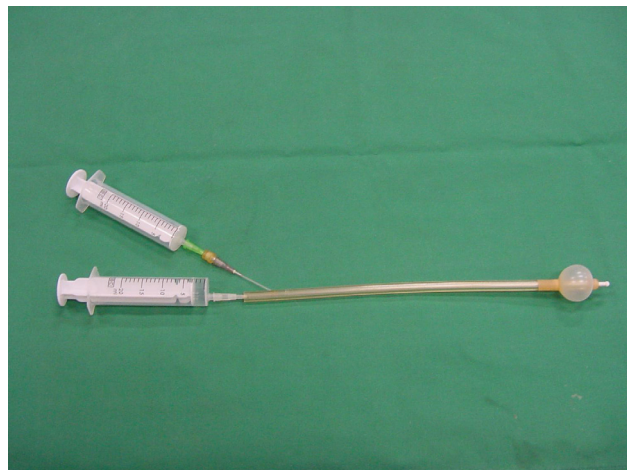Figuur 1. Intravaginale inseminatiepipetten (bovenaan: plastic inseminatiepipet - midden: Franse katheter (osiris pipet) - onderaan: spuit zonder rubber).

alternatieve methode voor intravaginale inseminatie. Deze pipet bestaat uit een binnenkatheter en een flexibele buitenste mantelpipet met vooraan een opblaasbare cuff (Figuur 2). De pipet wordt intravaginaal ingebracht tot caudaal van de cervix. Vervolgens wordt de cuff opgeblazen en wordt het sperma via de binnenkatheter langzaam craniaal in de vagina gebracht. Tenslotte wordt de pipet met opgeblazen cuff gedurende 10 minuten in de vagina gelaten. De cuff bootst de bulbus van de penis van de reu na en verhindert hierdoor terugvloeiing van sperma. Bovendien stimuleert de cuff contracties die het spermatransport stimuleren. De drachtigheidsresultaten die verkregen worden na inseminatie met de osiris pipet zijn vergelijkbaar met de plastic pipet.

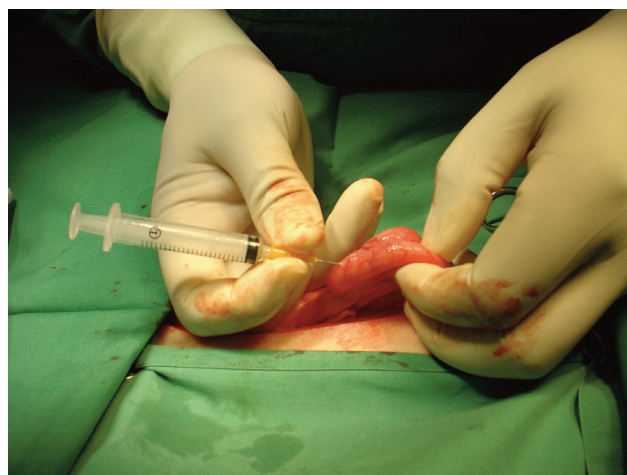
Intra-uteriene inseminatie

In vergelijking met de baarmoeder van verschillende andere diersoorten, is de baarmoeder van de hond moeilijk te bereiken door de zeer lange en smalle vagina (Watts *et al.*, 1997). Intra-uteriene inseminatie kan echter uitgevoerd worden door middel van de Noorse (Scandinavische), transcervicale katheter (Andersen, 1975) of door endoscopische katheterisatie van de cervix (Wilson, 1993). Een alternatieve mogelijkheid is het sperma rechtstreeks in de baarmoeder te insemineren door middel van laparoscopie of laparotomie (Silva *et al.*, 1995; Rijsselaere *et al.*, 2001).

Bij een intra-uteriene inseminatie via laparotomie wordt bij een teef die onder algemene anaesthesie is gebracht een kleine incisie van ongeveer 5 cm gemaakt in de linea alba craniaal van de pelvis. De baarmoeder wordt extra-abdominaal gebracht en het ingevroren en ontdoode sperma wordt rechtstreeks in het corpus of de hoorn(en) van de baarmoeder geïnjecteerd met een fijne injectienaald (25G) (Figuur 3). In verschillende landen, zoals de Verenigde Staten, Canada en het Verenigd Koninkrijk en vooral bij het fokken van greyhounds, wordt deze procedure zeer regelmatig



Figuur 2. Franse katheter (osiris pipet) met opgeblazen cuff (de onderste spuit bevat het spermastaal; de bovenste spuit wordt gebruikt om de cuff op te blazen).

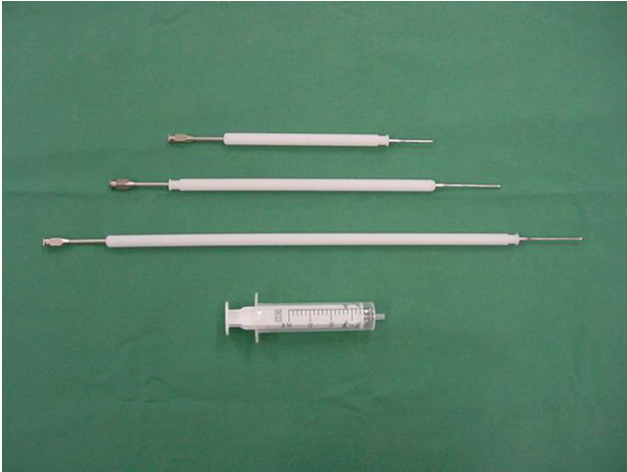

Figuur 3. Laparotomie en injectie van diepvries-sperma in het *corpus uteri* bij de hond.

uitgevoerd. Hoewel deze inseminatietechniek waarschijnlijk nog steeds de meest gebruikte techniek is voor intra-uteriene inseminatie bij de hond en zeer goede drachtigheidsresultaten oplevert (tot 92% geboortepercentages), is deze methode in verschillende Europese landen, zoals Noorwegen, Zweden en Nederland, wettelijk verboden en in verschillende andere landen ethisch omstreden, aangezien een volledige laparotomie vereist is (Linde-Forsberg *et al.*, 2010).

Inseminatie door middel van laparoscopie is ethisch meer aanvaardbaar dan laparotomie aangezien de ingreep minder invasief is (Silva *et al.*, 1995). Deze inseminatiemethode krijgt echter weinig bijval en wordt zelden gebruikt door praktijkdierenartsen omwille van de hoge kosten van het materiaal, de noodzaak van een degelijke training en de voorkeur voor laparotomie.


Een ethisch meer aanvaardbare methode voor intra-uteriene inseminatie is de transcervicale, Noorse (Scandinavische) katheter (Andersen, 1975). Deze techniek werd ontwikkeld in de Scandinavische landen en werd oorspronkelijk gebruikt voor de inseminatie van vossensoorten die niet natuurlijk kunnen



Figuur 4. Transcervicale, Scandinavische katheter (3 verschillende groottes) bestaande uit een nylon speculum en een metalen katheter.

paren. Vossen worden in Scandinavië immers vaak gekweekt voor hun pels. Daarbij is het noodzakelijk om gebruik te maken van KI om bepaalde gegeerde kruisingen tot stand te brengen tussen subspecies die normaliter niet met elkaar paren, zoals bijvoorbeeld de blauwvos en de zilvrevos (Farstad, 1996). De Scandinavische katheter bestaat uit een nylon speculum en een metalen katheter (Figuur 4). Bij deze inseminatietechniek wordt de cervix door het abdomen gepalpeerd en gefixeerd. Vervolgens wordt de Scandinavische katheter in de vagina ingebracht en wordt de metalen katheter door de cervix geleid om zodoende het sperma rechtstreeks in de baarmoeder te insemineren (Farstad en Andersen-Berg, 1989). In België wordt deze methode momenteel weinig of niet gebruikt omdat het een moeilijk aan te leren techniek is die een grondige en langdurige trainingsperiode vereist aangezien ze kan leiden tot perforatie van de vagina, cervix of baarmoeder indien ze niet deskundig wordt uitgevoerd (Wilson, 1993). Deze methode kan ook niet bij elke hond worden uitgevoerd omdat bijvoorbeeld bij obese of nerveuze honden met opgespannen abdomen palpatie en fixatie van de cervix moeilijker zijn (Wilson, 1993). Bovendien heeft endoscopisch onderzoek aangetoond dat de positie van de *portio vaginalis* van de cervix kan wijzigen tijdens de cyclus, wat gedeeltelijk verklaart waarom sommige teven moeilijk te katheteriseren zijn (Wilson, 1993). Nochtans wordt deze methode frequent en met goede resultaten gebruikt in de Scandinavische landen en verschillende andere Europese landen. Eens de techniek beheerst wordt, vergt de inseminatie slechts enkele minuten en kan ze uitgevoerd worden bij een niet- of licht gesedeerde teef (Farstad, 1996; Linde-Forsberg, 2010).

Een laatste mogelijkheid voor intra-uteriene inseminatie bestaat erin om een urinekatheter (6-8Fr Gauge) door de cervix te brengen onder endoscopische visualisatie (Wilson, 1993). Hiervoor wordt een rigide endoscoop (met of zonder kijkhoek) in de vagina gebracht en doorgeschoven tot voorbij de dorsale, mediane plooi (Figuur 5). Wanneer de cervix zichtbaar is,



Figuur 5. Endoscoop gebruikt voor intra-uteriene inseminatie bij de hond.

wordt de urinekatheter door de cervix in de baarmoeder geschoven. Deze methode vereist een initiële trainingsperiode maar is ethisch aanvaardbaar en kan uitgevoerd worden bij een niet- of licht gesedeerde teef. Andere belangrijke voordelen zijn de beperkte kans op trauma en de zekerheid dat het sperma intra-uterien wordt geïnsemineerd. De inseminatie kan bovendien gevolgd worden door de dierenarts en de eigenaars van een teef aangezien de endoscoop door middel van een camera aan een monitor kan gekoppeld worden. De kostprijs van een dergelijke endoscoop is echter een belangrijk nadeel.

INSEMINATIEDOSIS

Meestal worden er 100 tot 200 x 10⁶ spermacellen geïnsemineerd voor een KI met vers en gekoeld sperma terwijl er voor een KI met diepvriessperma aangeraden wordt om twee- tot driemaal 150 tot 200 x 10⁶ spermacellen te insemineren (Linde-Forsberg, 2002). In de Verenigde Staten wordt echter regelmatig één inseminatie met 100 x 10⁶ progressief, motiele spermacellen uitgevoerd. Sommige auteurs vermelden zelfs dat 25 tot 50 x 10⁶ spermacellen per KI voldoende zou zijn (Wilson, 1993). Farstad (1996) insemineerde één- of tweemaal met 24 uur tussentijd met 50 tot 200 x 10⁶ ontdooide spermacellen per KI en verkreeg een geboortepercentage van 73,8%. Door de beperkte volume sperma het best beperkt tot 1-3 ml voor een intra-uteriene KI en tot 3-5 ml voor een intravaginale inseminatie (Linde-Forsberg, 2010).

INSEMINATIERESULTATEN

Na een natuurlijke dekking op het juiste tijdstip tussen een fertiele reu en teef kunnen werpresultaten van 85 tot 90% verkregen worden. Na KI zijn de resultaten meestal lager, hoewel drachtigheidspercentages van 80 tot 87,5% beschreven zijn bij gezonde teven die geïnsemineerd werden met sperma van goede kwaliteit

Tabel 1. De invloed van het sperma (vers, gekoeld of diepvries) en de plaats van inseminatie (intravaginaal of intra-uterien) op de geboortepercentages en nestgrootte bij teven (Linde-Forsberg, 2010).

Sperma	Aantal KI's	Geboortepercentage (%)		Nestgrootte (pups)	
		Vaginaal	Intra-uterien	Vaginaal	Intra-uterien
Vers	1333	47,7 ^a	62,0 ^b	6,5 ± 0,19	6,4 ± 0,43
Gekoeld	388	45,4 ^a	65,0 ^b	6,4 ± 0,31	6,5 ± 0,71
Diepvries	320	36,7 ^a	55,5 ^b	2,9 ± 1,09 ^a	5,2 ± 0,32 ^b
Vers + dekking	169	82,9 ^c	88,9 ^c	6,5 ± 0,35	7,5 ± 0,9

^{a,b} Kolommen met een verschillend superscript zijn significant verschillend.

(Thomasson en Farstad, 2009; Linde-Forsberg, 2010). De resultaten zijn afhankelijk van verschillende factoren, zoals het sperma dat gebruikt wordt (vers, gekoeld of diepvries), de plaats van inseminatie (intravaginaal of intra-uterien), het aantal geïnsemineerde spermacellen, de kwaliteit van het spermastaal, het ras, de leeftijd en het seizoen (Thomasson en Farstad, 2009). In Tabel 1 worden de resultaten weergegeven van een grote, Zweedse studie waarbij meer dan 2200 inseminaties werden uitgevoerd met vers, gekoeld en diepvriessperma. Deze studie is tot op heden de grootste studie van KI bij de hond. Bovendien werd een groot deel van deze inseminaties uitgevoerd door praktijk-dierenartsen. Uit dezelfde studie kan besloten worden dat intra-uteriene inseminatie significant hogere geboortepercentages geeft dan intravaginale inseminatie zowel voor vers, gekoeld als diepvriessperma en bovendien ook de nestgrootte vergroot bij diepvriessperma (Linde-Forsberg, 2010). Om de resultaten na KI te maximaliseren is intra-uteriene inseminatie dus te verkiezen bij de hond. Uit Tabel 1 kan ook afgeleid worden dat de combinatie van één KI met een natuurlijke dekking leidt tot significant hogere geboortepercentages. Bijgevolg is het aan te raden om na een KI steeds een poging te ondernemen om de dieren natuurlijk te laten paren. Indien dit laatste niet mogelijk blijkt, kan nog steeds een tweede inseminatie uitgevoerd worden.

REFERENTIES

Andersen K. (1975). Insemination with frozen dog semen based on a new technique. *Zuchthygiene* 10, 1-4.

Farstad W., Andersen Berg K. (1989). Factors influencing the success rate of artificial insemination with frozen semen in the dog. *Journal of Reproduction and Fertility Supplements* 39, 289-292.

Farstad W. (1996). Semen cryopreservation in dogs and foxes. *Animal Reproduction Science* 42, 251-260.

Fontbonne A., Badinand F. (1993). Canine artificial insemination with frozen semen: comparison of intravaginal and intrauterine deposition of semen. *Journal of Reproduction and Fertility Supplements* 47, 325-327.

Kim H.J., Oh H.J., Jang G., Kim M.K. (2007). Birth of puppies after intrauterine and intratubal insemination with frozen-thawed canine semen. *Journal of Veterinary Science* 8, 75-80.

Linde-Forsberg C. (2002). Hints on dog semen freezing, cryo-extenders and frozen semen artificial insemination.

In: Fieni F. (Editor). *Physiology and Pathology of Dog and Cat Reproduction, including Mammary Gland Diseases*. 1st ESAVS-course on Small Animal Reproduction, Nantes (France), p. 5.1-5.17.

Linde-Forsberg C. (2010). Canine artificial insemination: state of the art. In: Rijsselaere T., Bogaerts P., Luvoni G.C. (Editors). *Proceedings 7th EVSSAR Congress*. Louvain-La-Neuve, Belgium, p. 22-26.

Nizanski W. (2006). Intravaginal insemination of bitches with fresh and frozen-thawed semen with addition of prostatic fluid: use of an infusion pipette and the Osiris catheter. *Theriogenology* 66, 470-483.

Pinto C.R.F., Eilts B.E., Paccamonti D.L. (1995). The effect of reducing hindquarter elevation time after artificial insemination in bitches. *Theriogenology* 50, 301-305.

Rijsselaere T., Van Soom A., Van Den Broeck W., de Kruif A. (2001). Kunstmatige inseminatie bij de hond. *Vlaams Diergeneeskundig Tijdschrift* 70, 242-252.

Silva L.D.M., Onclin K., Snaps F., Verstegen J. (1995). Laparoscopic intrauterine insemination in the bitch. *Theriogenology* 43, 615-623.

Thomassen R., Farstad W., Krogenas A., Fougner J.A., Andersen-Berg K. (2001). Artificial insemination with frozen semen in dogs: a retrospective study. *Journal of Reproduction and Fertility Supplements* 51, 341-346.

Thomassen R., Farstad W. (2009). Artificial insemination in canines: a useful tool in breeding and conservation. *Theriogenology* 71, 190-199.

Tsutsui T., Hori T., Yamada A., Kirihara N., Kawakami E. (2003). Intratubal insemination with fresh semen in dogs. *Journal of Veterinary Medicine Science* 65, 659-61.

Watts J.R., Wright P.J., Lee C.S., Whithear K.G. (1997). New techniques using transcervical uterine cannulation for the diagnosis of uterine disorders in bitches. *Journal of Reproduction and Fertility Supplements* 51, 283-293.

Wilson M.S. (1993). Non-surgical intrauterine artificial insemination in bitches using frozen semen. *Journal of Reproduction and Fertility Supplements* 47, 307-311.