

Late abortus en oedeem van de placenta door afsnoering van de navelstreng bij een koe

Late abortion and placental edema associated with umbilical cord constriction in a cow

M. Van Aert, S. Piepers, S. De Vlieghe, I. Kolkman, J. Laureyns, S. Ribbens, A. de Kruif

Vakgroep Voortplanting, Verloskunde en Bedrijfsdiergeneeskunde, Faculteit Diergeneeskunde, Universiteit Gent, Salisburylaan 133, 9820 Merelbeke, België

Marcel.VanAert@UGent.be

SAMENVATTING

Een afgesnoerde navelstreng kan bij het rund aanleiding geven tot foetale sterfte en abortus, meestal in de laatste maand van de dracht. Door het afsnoeren van de navelstreng kan er oedeem ontstaan in de placentaire weefsels. In geval van een keizersnede kan dit ernstige complicaties veroorzaken. In dit artikel wordt een late abortus beschreven met oedeem van de placenta ten gevolge van het afklemmen van de navelstreng bij een koe van het Belgisch Witblauwe ras.

ABSTRACT

Umbilical cord constriction/torsion in the bovine can result in fetal death and abortion, mostly during the last month of gestation. The resulting placental edema can cause major complications in case of caesarean section. This case report describes a late abortion and placental edema associated with umbilical cord constriction in a Belgian White Blue cow.

INLEIDING

In de literatuur worden niet-infectieuze en infectieuze oorzaken van late abortus vermeld (Kirkbride, 1992; de Kruif, 1996; Campero *et al.*, 2003; Khodakaram-Tafti en Ikede, 2005; Anderson, 2007; Cabell, 2007). In meer dan 50% van de gevallen kan de eigenlijke oorzaak van een abortus niet vastgesteld worden ondanks het uitgebreide laboratoriumonderzoek van bloed en nageboorte van het moederdier of van weefsel van de geaborteerde foetus (Kirkbride, 1992; Campero *et al.*, 2003; Khodakaram-Tafti en Ikede, 2005; de Kruif, 2008). De bestaande laboratoriumtesten kunnen niet altijd uitsluitend geven of zijn soms valsnegatief. Bovendien worden de te onderzoeken stalen niet altijd op een correcte manier verzameld, waardoor ze onbruikbaar zijn (Bertels, 1996). In geval van een niet-infectieuze aandoening zijn fysische en congenitale abnormaliteiten de oorzaak van de abortus (Kirkbride, 1992; Campero *et al.*, 2003; Khodakaram-Tafti en Ikede, 2005; de Kruif, 2008).

Een mogelijke fysische oorzaak van abortus bij het rund is de beklemming van de foetale bloedcirculatie door een abnormaal verloop van de navelstreng.

ANAMNESE

Een 8,5 maanden drachtige Belgisch Witblauwe koe van 6 jaar oud was voor de vierde maal drachtig en woog \pm 900 kg. Ze had plotseling vaginaal bloedver-

lies. De koe stond aangebonden op stro in een afkalfstal. Op de bodem lag veel bloederige en waterige vaginale uitvloeiing.

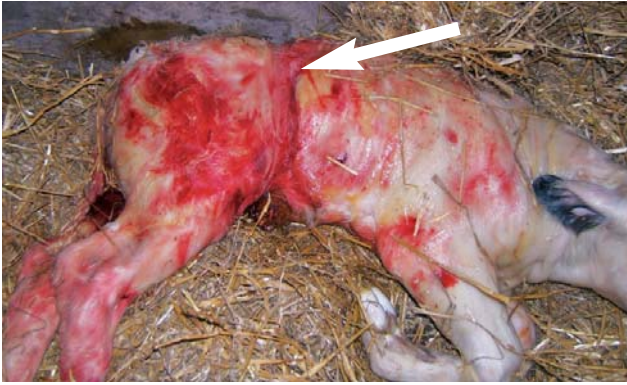
KLINISCH ONDERZOEK

Tijdens het algemeen onderzoek werd vastgesteld dat de koe traag was, niet vlot opstond en een uitgezette buikwand had. De temperatuur was 39,0°C, het ademhalingsritme was normaal en het hartritme was 65 slagen/ minuut. De bekkenbanden waren niet geresaxeerd, de uier was niet opgezet en de vulvalippen waren klein en niet gezwollen.

Bij het vaginaal onderzoek werd vastgesteld dat de cervix niet ontsloten was en doorgankelijk was voor slechts twee vingers. De cervixringen voelden hard aan. Craniaal van de cervix kon met één vingertop een klauwtje van het kalf gevoeld worden. Bij rectaal onderzoek konden de ledematen gepalpeerd worden. Er was geen torsie van de baarmoeder aanwezig. Knijpen in en tussen de klauwtjes veroorzaakte geen reactie bij het kalf waardoor vermoed werd dat het dood was. De ligging van de vrucht kon niet met zekerheid bepaald worden. Een late abortus als gevolg van het afsterven van de foetus werd als voorlopige diagnose gesteld.

BEHANDELING

Aangezien deze koe reeds driemaal een keizersnede had gehad, de cervix slecht ontsloten was en er



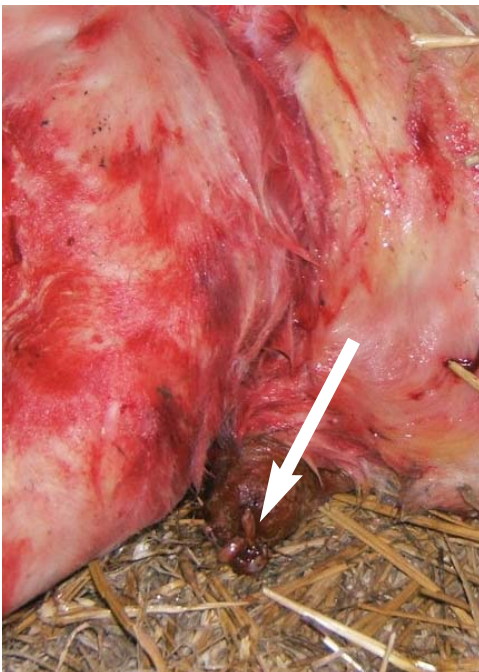
Figuur 1. Duidelijke insnoering in de huid op de overgang van de lendenwervels en het sacrum als gevolg van de navelstrengafklemming rond de rug.

een bijna voldragen zwaar dikbilkalf werd verwacht, werd besloten om het kalf opnieuw via een keizersnede te verwijderen. De operatie werd uitgevoerd volgens de procedure zoals beschreven door Kolkman *et al.* (2007). Er werd een epidurale (2 ml procaine 4% + adrenaline, VMD, België) en een lokale anesthesie gegeven (80 ml procaine 4% + adrenaline, VMD, België). Intraveneus werd een uterusspasmolyticum toegediend (5 ml clenbuterol, Planipart®, Boehringer Ingelheim, België). Bij het openen van de buikholte werden er geen vergroeiingen vastgesteld, noch ter hoogte van het *peritoneum*, noch ter hoogte van de pens en de baarmoeder. De pens was zeer sterk gevuld, waardoor de baarmoeder naar rechts-caudaal werd gedrukt. Bij het palperen van de baarmoeder was deze ballonvormig uitgezet en de wand voelde zeer gespannen aan. De foetus bleek in achterste voorstelling te liggen in de rechterhoorn met de kop naar de operatiewonde gekeerd. Pogingen om de baarmoeder op te tillen en in de richting van de

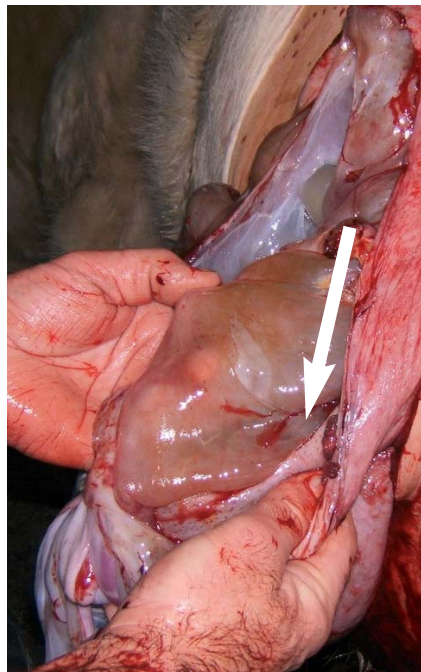
incisie te brengen waren weinig succesvol door de zware, uitgezette baarmoeder, de dode vrucht, de involuerende baarmoederwand en de sterk gevulde pens. Uiteindelijk werd de kop van de vrucht door de verloskundige met beide handen enigszins gefixeerd en een assistent maakte met een schaar een kleine insnede in de *curvatura major* van de uterushoorn. Door deze opening werd een voorpootje van het kalf gefixeerd met een verlosketting en licht aangespannen. Op die manier kon de wand van de baarmoeder in de richting van de *curvatura major* verder opengeknipt worden en de kop van het kalf uit de baarmoeder gehaald worden. Daarna werd het tweede voorpootje bijgehaald en de volledige vrucht (52 kg) werd voorzichtig extra-abdominaal getrokken.

De navelstreng brak moeilijk af. De mucosae van het dode kalf waren krijt wit. Het abdomen van de foetus was opgezet en de haren kwamen los bij lichte tractie. Er werd een duidelijke insnoering in de huid gezien op de overgang van de lendenwervels naar het sacrum (Figuur 1). Er werden geen andere afwijkingen vastgesteld. De navelbloedvaten hingen enkele centimeter extra-abdominaal (Figuur 2).

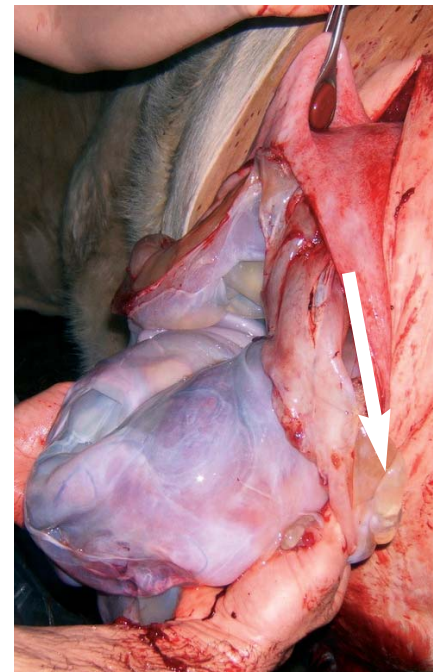
De wondranden van de baarmoeder werden geïnspecteerd op eventuele bloedingen en inscheuringen. De placentaire weefsels waren sterk oedemateus gezwollen (Figuur 3 A en B) waardoor de appositie van de wondranden bemoeilijkt werd. Na het verwijderen van een deel van de placenta werd de baarmoeder gefixeerd door het plaatsen van een baarmoedertang proximaal en een baarmoedertang distaal van de incisie. Door de sterk oedemateus gezwollen placenta en de geïnvolveerde, weinig elastische baarmoederwand was er veel tractie op de wondranden. Een tablet van 2 gram oxytetracycline (Emdometrim 2000®, Ecuphar, België) werd intra-



Figuur 2. Door de sterke tractie op de navelstreng is deze te kort afgescheurd, zodat de bloedvaten niet omgeven worden door een amnionschede en extra-abdominaal uitpuilen.



(A) Oedeem van de placenta.



(B) Duidelijke vochttopstapeling.

Figuur 3 A en B. Sterk oedemateus en gezwollen placenta door de afsnoering van de navelstreng en de daardoor bemoeilijkte bloedcirculatie.

uterien aangebracht. De baarmoederwonde werd gesloten met een niet-penetrerende Lemberthechting met achterhaling met een monofilament (2 USP) (polydioxanone, Mono-Dox™, Michel Frère). Na het volledig sluiten werden de baarmoeder evenals de wondranden van de spierlagen en de huid afgespoeld met lauwwater (± 10 liter) met daarin 40 ml procaine benzylpenicilline + neomycine sulfaat (Neopen®, Intervet, België). Het *peritoneum* en de *musculus transversus abdominis* werden samen met de *musculus obliquus internus abdominis* in één doorlopende hechting (polyglycolzuur, Surgicryl®, SMI) gesloten. De *musculus obliquus externus abdominis* en de *subcutis* werden eveneens doorlopend gehecht (polyglycolzuur, Surgicryl®, SMI). De huid werd gesloten met een doorlopende Lemberthechting met achterhaling (polyglycolzuur, Surgicryl®, SMI).

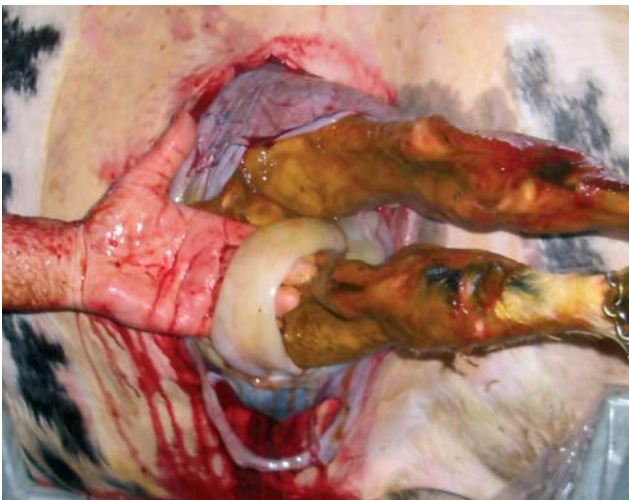's Anderendaags was de cervix bij het vaginaal onderzoek voor één hand doorgankelijk, de *secundinae* waren niet afgekomen. Er werden nogmaals twee tabletten oxytetracycline (2x2 gram Emdometrim 2000®, Ecuphar) intra-uterien aangebracht. De koe werd intraperitoneaal behandeld met 25 ml Neopen®. Gedurende één week werd de koe dagelijks verder behandeld met telkens 25 ml Neopen® intramusculair. Het herstel verliep goed zonder noemenswaardige problemen.

DISCUSSIE

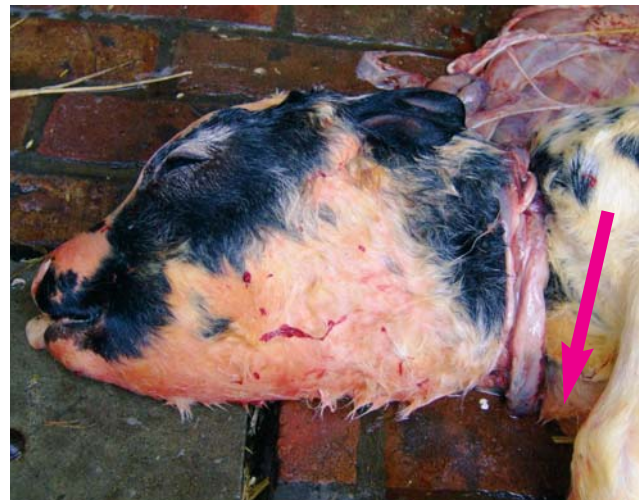De navelstreng van de foetus van runderen kan vrij bewegen tussen de amnion- en allantoisblaas en verbindt de foetus met de placentaire weefsels (Simoens, 2001). Bij runderen is de navelstreng van de foetus relatief kort in vergelijking met andere diersoorten (paard, geit, schaap en varken) (Simoens, 2001; Bleul

et al., 2007) en ze laat een beperkt aantal torsies toe tot in de zevende maand van de dracht (Frans *et al.*, 1999). In het laatste gedeelte van de dracht ligt de positie van de foetus vast (voorst of achterste voorstelling). Bij een navelstrengafklemming rond de rug van het kalf, zoals beschreven in dit geval, heeft de foetus zich op een bepaald moment rond zijn lengteas gedraaid, waardoor de navelstreng rond het lichaam van de foetus gespannen is geraakt. In dergelijke gevallen ligt de navelstreng rond de rug van het kalf ter hoogte van de overgang van de lendenwervels naar het sacrum. Nochtans kan de navelstreng ook rond andere lichaamsdelen vastgeraken, zoals achter de hak van een achterpoot (Figuur 4 A) of uitzonderlijk rond de kop (Figuur 4 B). Door de snelle groei van de foetus gedurende de laatste weken van de dracht geraakt de navelstreng meer en meer gespannen en vormt in een aantal gevallen een duidelijke zichtbare insnoering in de huid en de onderliggende weefsels. De bloedvaten in de navelstreng worden geleidelijk aan toegedrukt, waardoor de bloedstroom in de *venae umbilicae* in het gedrang komt (Dierickx, 1969a, Dierickx, 1969b; Lauwers, 1990; Rüsse, 1991). Door de opstapeling van vocht worden de placentaire weefsels sterk oedeemateus. Een normale placenta weegt ongeveer 7 kilo (Ferrell, 1991), maar in dergelijke gevallen kan het gewicht van de placenta verdubbelen. Door de gebrekkige bloedtoevoer en -afvoer bestaat de kans dat de vrucht afsterft door ischemie en anoxie (Bleul *et al.*, 2007). Fysische oorzaken, zoals een afklemming van de navel, kunnen dus een oorzaak zijn van late abortus of vroeggeboorte.

Normaliter neemt de sterkte van de navelstreng bij de foetus toe tot aan de 32e week (draagkracht 15 kg) waarna ze vermindert tot ongeveer 7,5 kg bij de partus en vlot afscheurt door de tractie van het lichaams-



(A) Rond de hak geslagen navelstreng.



(B) Rond de kop geslagen navelstreng.

Figuur 4 A en B. Bij een navelstrengafsnoring ligt de navelstreng gewoonlijk rond de rug van het kalf ter hoogte van de overgang van de lendenwervels naar het sacrum, zoals in het beschreven geval. De navelstreng kan echter ook rond andere lichaamsdelen vastgeraken, zoals achter de hak van een achterpoot (A) of uitzonderlijk rond de kop (B). De foto's zijn afkomstig van twee andere gevallen uit de praktijk (Beeld: Marcel Van Aert). Het kalf met de navelstreng rond de hak leefde. Behalve een verkeerd afgescheurde navelstreng vertoonde het kalf geen andere symptomen. De placenta was sterk oedeemateus gezwollen. Het kalf met de navelstreng rond de kop was dood, het had een verkeerd afgescheurde navel en een sterk oedeemateus gezwollen kop.

gewicht (Naaktgeboren, 1963). In tegenstelling tot het veulen is er bij het kalf geen welomlijnde voor gevormde afscheurplaats (Naaktgeboren, 1963). In geval van afklemming breekt de navelstreng door de sterke tractie vaak moeilijk af (Naaktgeboren, 1963; Hoflack *et al.*, 2004; Jacobs *et al.*, 2007) en hangen de navelarteries en -venen enkele centimeters uit de buikholte (Langendries *et al.*, 2005). Ook bij een normale keizersnede bij een kalf in voorste voorstelling scheurt de amionschede rond de navelbloedvaten van het kalf dikwijls te kort af (Naaktgeboren, 1963; Hoflack *et al.*, 2004). Het kalf wordt namelijk aan de achterpoten extra-abdominaal geëxtraheerd zoals bij een achterste voorstelling. De amionschede en de navelbloedvaten worden bij een kalf in deze positie sterk geknikt ter hoogte van de stevige navelring en dus tegen de buikwand aangedrukt. Door een gepaste techniek tijdens het naar buitenhalen van het kalf kan dit meestal worden voorkomen. Bij nog levende vruchten zijn een nadere inspectie en een eventuele verdere verzorging van de navel noodzakelijk (Top, 1977; Hoflack *et al.*, 2004).

Het grote (dode) kalf in achterste voorstelling en de gezwollen placenta veroorzaakten tijdens het uitvoeren van de hierbeschreven keizersnede complicaties bij het manipuleren van de uterus, bij het insnijden van de wand, het extraheren van de vrucht en bij het hechten van de incisie. Doorheen de gespannen baarmoederwand kunnen vruchtdelen en placentomen niet altijd exact worden gelokaliseerd. Daardoor is het niet altijd mogelijk om de baarmoederwand op de meest geschikte plaats te openen zonder karunkelstelen aan te snijden (Mijten, 1994a). Bovendien is het risico op het ontstaan van dwarse scheuren groter, wat het hechten van de baarmoederwand extra bemoeilijkt (Vandeplassche *et al.*, 1950). Ook na de extractie van het kalf bleef de baarmoeder zeer groot en zwaar door de oedemateus gezwollen foetale membranen. Daardoor was een vlotte appositie van de wondranden moeilijk en het plaatsen van een goedsluitende hechting niet vanzelfsprekend. Dit verhoogt het risico op postoperatieve lekkage en peritonitis. Het voordeel van het toepassen van een Lembertnaad met achterhaling tegenover de gebruikelijke gewijzigde Cushing is dat men de spanning op de draad tijdens het hechten beter kan handhaven. Daardoor komen de geïnverteerde wondranden gemakkelijker tegen elkaar en sluit de gehechte wond beter. Eventueel kan er nog een gewijzigde Cushing als tweede hechting geplaatst worden om lekkage van de uterusinhoud nog beter te voorkomen (Dawson en Murray, 1992; Bush, 1993). Dit is echter niet zo eenvoudig aangezien het verder invertieren bemoeilijkt wordt door de involverende en minder elastische baarmoederwand (Vandeplassche en Paredis, 1953).

Deze fysische oorzaak van late abortus werd tot op heden niet in de diergeneeskundige literatuur beschreven. Daarom werd deze vaststelling aan de hand van dit praktijkgeval uitgediept, gesteund op eigen ervaringen en beaamd door talrijke collega-rundveedierenartsen. In de humane geneeskunde komen

abnormale posities van de navelstreng (voornamelijk rond de hals) frequent voor. In tegenstelling tot bij het rund heeft dit echter zelden een fatale afloop (Hallak *et al.*, 1994). Dit kan deels verklaard worden door het verschil in lengte van de navelstreng. Bij de mens bedraagt de lengte van de navelstreng het dubbele van de lengte van de foetus (Bleul *et al.*, 2007), waardoor het risico op een totale afsnoering vanzelfsprekend kleiner is. Vooral dit verschil in lengte en ook het relatief lagere geboortegewicht zijn vermoedelijk de reden waarom late abortus of vroeggeboorte door afsnoering van de navelstreng ook weinig of niet voorkomt bij andere diersoorten, zoals het paard, de geit, het schaap en het varken. Hoogstwaarschijnlijk is het ook daarom dat nog geen of weinig melding van deze pathologie in de diergeneeskundige literatuur is gemaakt. Een afgeklemde navelstreng als oorzaak van late abortus kan ook het best bij het uitvoeren van een keizersnede worden vermoed en bevestigd. Aangezien er bij het Belgisch Witblauwe ras in meer dan 95% van de gevallen een keizersnede wordt uitgevoerd, worden deze abnormale liggingen van de navelstreng en de mogelijke complicaties daardoor vooral bij dit ras vastgesteld. Differentiaal diagnostisch kan deze situatie zich ook voordoen bij een baarmoedertorsie of een sterk geïnvolueerde baarmoeder bij dode, al dan niet emfysemateuze vruchten, die wegens een andere reden zijn afgestorven (Vandeplassche, 1963; Bush, 1993; Mijten, 1994b). Toch moeten dierenartsen er rekening mee houden dat indien zich een vroeggeboorte of late abortus voordoet, dit in ongeveer 1 à 2 % van de gevallen (eigen waarnemingen) het gevolg is van het afklemmen van de navelstreng, wat al dan niet gepaard kan gaan met placenta-oedeem.

LITERATUUR

- Anderson M.L. (2007). Infectious causes of bovine abortion during mid to late-gestation. *Theriogenology* 68, 474-486.
- Bertels G. (1996). Welke stalen moeten worden genomen? Post-Universitair Onderwijs Grote en Kleine Huisdieren – *Abortus als bedrijfsprobleem*, Gent, p. 10-15.
- Bleul U., Lejeune B., Schwantag S., Kähn W. (2007). Ultrasonic transit-time measurement of blood flow in the umbilical arteries and veins in the bovine fetus during stage II of labor. *Theriogenology* 67, 1123-1133.
- Bush W. (1993). Kaiserschnitt. In: W. Busch, W. Schulz, J. Gustav (editors). *Geburtshilfe bei Haustieren*, Fisher Verlag, Jena, p. 345-352.
- Cabell E. (2007). Bovine abortus: aetiology and investigations. *In Practice* 23, 455-463.
- Campero C.M., Moore D.P., Odeón A.C., Cipolla A.L., Odriozola E. (2003). Aetiology of bovine abortion in Argentina. *Veterinary Research Communications* 27, 359-369.
- Dawson, J.C., Murray R. (1992). Caesarean sections in cattle attended by a practice in Cheshire. *The Veterinary Record* 131, 525-527.
- de Kruif A. (1996). Wat is een probleembedrijf? Overzicht van de mogelijke oorzaken. Post-Universitair Onderwijs Grote en Kleine Huisdieren – *Abortus als bedrijfsprobleem*, Gent, p. 1-9.
- de Kruif A. (2008). *Bedrijfsdiergeneeskunde rund*. Cursus, Faculteit Diergeneeskunde, Universiteit Gent, p. 48-55.

- Dierickx K. (1969a). De foetale bloedsomloop. In: K. Dierickx (editor). *Embryologie van Mens en Eutheria (tekstboek)*. 1^{ste} Editie, E. Story-Scientia, Gent-Leuven, p. 230-231.
- Dierickx K. (1969b). De foetale bloedsomloop. In: K. Dierickx (editor). *Embryologie van Mens en Eutheria (atlas)*. Eerste editie, E. Story-Scientia, Gent-Leuven, p. 76-77.
- Ferrell C.L. (1991). Maternal and fetal influences on uterine and conceptus development in the cow: I. Growth of the tissues of the gravid uterus. *Journal of Animal Science* 69, 1945-1953.
- Frans G., Nicaise M., Lauwers H. (1999). De navelstreng van het kalf. *Eindstudiewerk*. Faculteit Diergeneeskunde, Universiteit Gent.
- Hallak M., Pryde P.G., Qureshi F., Johnson M.P., Jacques S.M., Evans M.I. (1994). Constriction of the umbilical cord leading to fetal death – a report of 3 cases. *Journal of Reproductive Medicine* 39, 561-565.
- Hoflack G., Laureyns J., de Kruif A. (2004). Het afscheuren van de navelstreng bij kalveren. *Vlaams Diergeneeskundig Tijdschrift* 73, 53-57.
- Jacobs H., de Kruif A., De Schauwer C. (2007). Oorzaak, preventie en behandelingsmogelijkheden van een te kort afgescheurde navel bij het kalf. *Eindstudiewerk*. Faculteit Diergeneeskunde, Universiteit Gent.
- Khodakaram-Tafti A., Ikdede B.O. (2005). A retrospective study of sporadic bovine abortions, stillbirths, and neonatal abnormalities in Atlantic Canada, from 1990 to 2001. *Canadian Veterinary Journal* 46, 635-637.
- Kolkman I., De Vlieghe S., Hoflack G., Van Aert M., Laureyns J., Lips D., de Kruif A., Opsomer G. (2007). Protocol of the caesarian section as performed in daily practice in Belgium. *Reproduction of Domestic Animals* 42, 583-589.
- Kirkbride C. (1992). Etiologic agents detected in a 10-year study of bovine abortions and stillbirths. *Journal of Veterinary Diagnostic Investigation* 4, 175-180.
- Langendries G., Simoens P., Nicaise M. (2005). Het doorscheuren van de arteriae umbilicales van het kalf. *Eindstudiewerk*. Faculteit Diergeneeskunde, Universiteit Gent.
- Lauwers H. (1990). Veterinaire Embryologie. *Cursus*, Faculteit Diergeneeskunde, Universiteit Gent, p. 100.
- Mijten P. (1994a). Complicaties van de keizersnede bij het rund. *Proefschrift ter verkrijging van de graad van doctor in de Diergeneeskundige Wetenschappen*. Faculteit Diergeneeskunde, Universiteit Gent p. 20-23.
- Mijten P. (1994b). Complicaties van de keizersnede bij het rund. *Proefschrift ter verkrijging van de graad van doctor in de Diergeneeskundige Wetenschappen*. Faculteit Diergeneeskunde, Universiteit Gent p. 63-78.
- Naaktgeboren C. (1963). Trennung von Plazenta und Frucht. In: *Untersuchungen über die Geburt der Säugetiere*. Academisch proefschrift, Universiteit Amsterdam, p. 31-41.
- Rüsse I., Sinowatz F. (1991). *Lehrbuch der Embryologie der Haustiere*. Paul Parey Verlag, Berlin, Hamburg p. 241-244.
- Schnorr B. (1985). *Embryologie der Haustiere*. Ferdinand Enke Verlag, Stuttgart, p. 58-77.
- Simoens P. (2001). Klinische anatomie van het rund: de onderbuik en de navel van het kalf. *Specialisatiecursus Vakdierenarts Rundvee*, 2001-2002.
- Top W. (1977). Navelaandoeningen bij kalveren. *Vlaams Diergeneeskundig Tijdschrift* 46, 367-372.
- Vandeplasse M., Bouckaert J.H., Oyaert W., Paredis F. (1950). Keizersnede bij runders. *Vlaams Diergeneeskundig Tijdschrift* 19, 157-171.
- Vandeplasse M., Paredis F. (1953). Caesarian section in the bovine. *Erasmus en De Standaard*, Parijs, Brussel, Antwerpen, p. 7-29.
- Vandeplasse M. (1963). Kaiserschnitt in komplizierten Fällen beim Rind. *Schweizer Archiv für Tierheilkunde* 105, 21-30.

Gevraagd voor gemengde
groepspraktijk in Bretagne (Frankrijk)

DIERENARTS

Ook gemotiveerde beginners
komen in aanmerking

Rundvee - kleine huisdieren - paarden

- Wij bieden: appartement en auto
- Werkweek: 4 dagen in structuur van 3 dierenartsen

Verdere inlichtingen:

Cabinet veterinaire
Zone artisanal du vieux tronc 29690 Huelgoat
raf.nachtergaele@yahoo.fr
0033-682200654 of 0033-298674529