

# Avulsie van bovenfrontelementen in het definitieve gebit schade na replantatie: een paradigmashift

C. POLITIS<sup>1</sup>

Dienst MKA, Ziekenhuis Oost Limburg, Genk  
Universiteit Hasselt, Docent

L. VRIELINCK

Dienst MKA, Ziekenhuis Oost Limburg, Genk

S. SCHEPERS

Dienst MKA, Ziekenhuis Oost Limburg, Genk  
Universiteit Gent, Gastprofessor

I. LAMBRICHTS

Dienst MKA, Ziekenhuis Oost Limburg, Genk  
Universiteit Hasselt, Gewoon Hoogleraar

Y. VERMYLEN

Tandarts, Lic.Rechten, buitengewoon gastdocent KUL

*Total luxation (avulsion) of a tooth is treated with immediate replantation of the tooth in the socket. During the extra-oral time the tooth has to be stored in milk. The shorter the extra-oral storage time, the better. When allowed to dry out, cells rapidly become necrotic with a negative bearing on the outcome. Statistically only 5% of the replanted teeth result in a successful healing with normal periodontal ligament and normal restitution of pulp vitality. Possible medico-legal implications warrant a clinical photograph of the traumatized tissues. In the child and in the growing teenager, if the tooth cannot be replanted straight away, late replantation is followed by ankylosis and root resorption. Orthodontic treatment is severely impeded and normal development of the alveolus will be impaired. The golden standard in these cases is the replacement of the avulsed tooth with a dental implant, placed after most of the alveolar growth has taken place. Contra-indications, possible complications and some medico-legal aspects will be discussed.*

*Een verloren tand (avulsie) wordt met het oog op reimplantatie best in melk bewaard. Bij uitdroging treedt er snel celnecrose op. Deze heeft een slechte prognose. Statistisch is er slechts een normaal herstel met een normale vitaliteit in 5% van de gevallen. Medico-legaal is het van belang na trauma een klinische foto te nemen. Daar waar vroeger een reimplantatie de regel was, is een implantaat nu de gouden standaard. Reimplantatie kan slechts een alternatief zijn indien dit snel kan gebeuren. Hoe korter de tijd dat de verloren tand bewaard werd, bij voorkeur in melk, hoe beter. Bij jonge kinderen treedt er vaak een progressieve vervangingsresorptie op met ankylose van de tand als gevolg en deze belemmert een orthodontische behandeling. De contra-indicaties, de mogelijke verwikkelingen en de problematiek van de reserves worden besproken.*

*Une dent perdue, destinée à être réimplantée, se conserve idéalement dans du lait. À sec, elle subit rapidement une nécrose cellulaire. Le pronostic est mauvais car statistiquement, un bon résultat avec vitalité normale n'est constaté que dans 5% des cas. Il faut impérativement prendre une photo après traumatisme. Là où classiquement la réimplantation était le traitement de choix, l'implant est maintenant devenu la norme. La réimplantation n'est valable comme alternative que si le temps de latence est court et si la dent a été conservée convenablement, de préférence dans du lait. Chez le jeune enfant, il existe souvent une résorption suivie d'une ankylose. Cet article propose d'aborder les contre indications, les complications et l'intérêt de prévoir des réserves.*

**MOTS CLÉS :** expulsion – traumatisme dentaire – réimplantation – résorption – ankylose

**SLEUTELWOORDEN :** avulsie – tandtrauma – replantatie – resorptie – ankylose

**KEYWORDS :** avulsion – dental trauma – replantation – resorption – ankylosis

1. [c.politis@village.uuunet.be](mailto:c.politis@village.uuunet.be)

## I. DEFINITIE VAN AVULSIE

Bij dit type trauma is de tand verdwenen uit de tandalveole. Klinisch vindt men een lege tandkas, of een tandalveole gevuld met een bloedklonter.

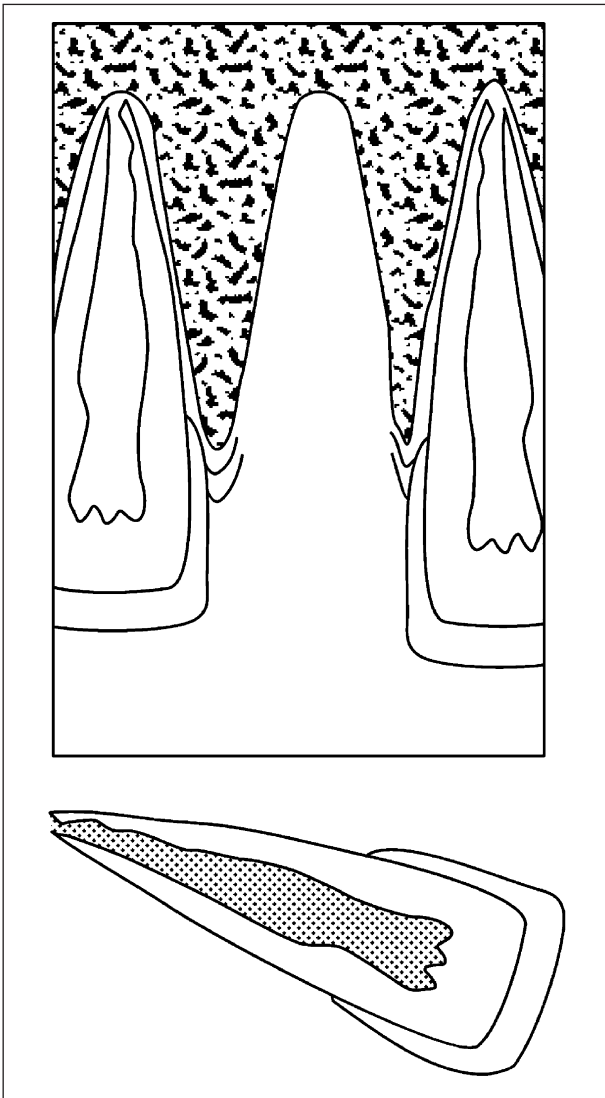


Figure 1  
Onder avulsie wordt verstaan het verlies van een tand uit zijn alveole.

### 1. ANATOMIE VAN DE BOVENFRONTTAND

De bovenfronttand bestaat uit een kroon en een wortel. De tand zit normaal in de tandkas vast middels een ophangingsysteem dat de wortel verbindt met de alveole (tandkas). Dit ophangingsysteem noemen we het parodontaal ligament.

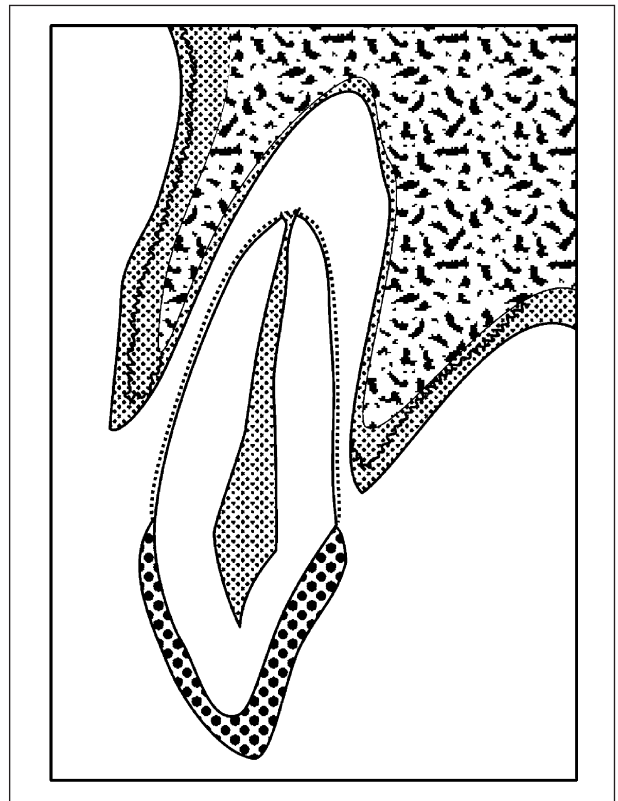


Figure 2  
De tand bestaat uit een kroon en een wortel. De wortel heeft centraal een pulpa omgeven door dentine en daaromheen een cementlaag. Het parodontaal ligament dat de tand verankert doorheen de cementlaag aan de omgevende tandalveole wordt bij een avulsie beschadigd.

### 2. DE UITGEVALLEN TAND

De uitgevallen tand heeft een zacht en een hard gedeelte. Het harde gedeelte bestaat uit de kroon en de wortel van de tand. Het zachte gedeelte bestaat uit het dunne wortelvlies rond de wortel van de tand, namelijk het parodontaal ligament en uit het wortelkanaal dat de pulpa herbeegt. De pulpa bevat de bezuwning en de bloedsvoorziening van de tand die de tand binnentreedt langs de apex van de tand.

### 3. DE LEGE ALVEOLE

Bij een avulsie is het zo dat een gedeelte van het parodontaal ligament op de tand blijft zitten. Het andere gedeelte dat van de tand afgerukt is blijft achter tegen de wand van de lege holte (de alveole). De alveole is gevuld met bloed en vormt

een klonter waarin weken later nieuwe botvorming zal ontstaan indien de tand niet teruggeplaatst wordt.

## II. VOORKOMEN

Avulsie van bovenfronttanden is relatief weinig voorkomend, wanneer je het vergelijkt met de frekwentie van de overige traumatische tandletsels. Afhankelijk van de literatuurbron zou de tandavulsie goed zijn voor 1% à 16% van alle tandtraumata<sup>1,2</sup>. De tand die het meest getroffen wordt is de centrale bovenincisief. Dit gebeurt vaak ten gevolge van een sportongeval, een val, een autoongeval of een vechtpartij. De meest betrokken leeftijdsgroep is deze tussen 7 en 10 jaar. Op deze leeftijd is de tand nog in volle wortelontwikkeling en is de schade verschillend dan bij hetzelfde letsel op een oudere leeftijd.

Kinderen met een grote overbeet en/of een bovenlip die de tand slechts matig bedekt zijn gevoeliger aan het optreden van tandtraumata dan kinderen met een normale lipsluiting en een normale occlusie.

## III. RADIOGRAFISCH ONDERZOEK

De tandalveole is leeg. Er kunnen soms fractuurlijnen thv de tandkas opgemerkt worden.

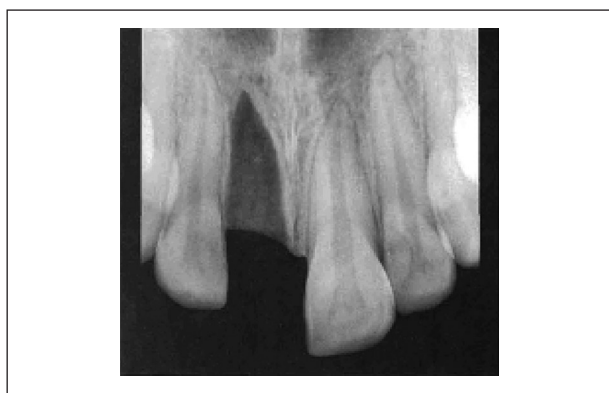

Figure 3

*De radiografie toont naast de lege alveole vaak andere letsels die met het blote oog gemist worden.*

## IV. KLINISCH FOTOGRAFISCH ONDERZOEK

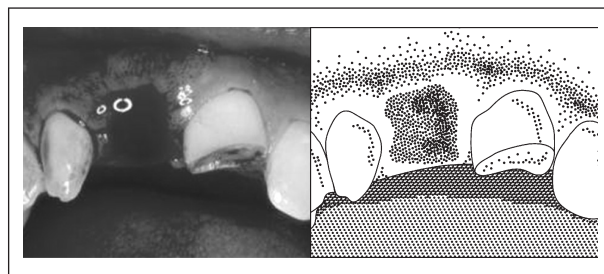


Figure 4

*Een klinische foto is zinvol om in één oogopslag een idee te krijgen van de zichtbare schade.*

Een klinische foto helpt vaak omdat je in één oogopslag een ruimer beeld krijgt van de letsels. Vaak gaan tandtraumata gepaard met geassocieerde letsels die vaak niet genoteerd worden in het medisch dossier van de patiënt.

## V. BIOLOGISCHE PRINCIPES

Wanneer de tand is uitgevallen droogt het zachte gedeelte uit aan de lucht en sterven de cellen van het worteloppervlak af. Ook de cellen van de pulpa ondergaan degeneratie en sterven af.

Bovendien kan er door de omgeving bevuilding van de tand optreden met kans op infectie.

Het zijn de zachte weefsels van de tand die het harde wortelgedeelte beschermen. Valt de bescherming weg van de zachte weefsels (parodontaal ligament en pulpa) dan kan er wortelresorptie optreden. Hierbij wordt het harde gedeelte van de wortel aangevreten zodat een holtevorming ontstaat die hetzij inwendig is langsheen het pulpakanaal (interne wortelresorptie), hetzij uitwendig langsheen het worteloppervlak (uitwendige wortelresorptie).

Wanneer een tand uitdroogt sterven de cellen zeer snel af. Reeds na 18 minuten droge extraalveolaire periode beginnen periodontale cellen te necrosen<sup>3</sup>. Een uitdroging van ongeveer 60 minuten wordt gelijkgesteld met volledige celdood van het zachte gedeelte.

Wanneer een tand daarentegen vochtig wordt gehouden, dan overleven de cellen véél langer. Hierbij speelt het bewaarmedium een grote rol. Melk is een zeer goed bewaarmedium voor de uit-

gevallen tand<sup>4</sup>. TSUKIBOSHI<sup>5</sup> vermeldt dat een replantatie van een tand die in een cultuurmedium of in melk bewaard is gebleven onmiddellijk na het verlies tot 24 uur na de avulsie als een onmiddellijke replantatie mag aanzien worden.

Zowel de duurtijd van de extra-alveolaire periode evenals het bewaarmedium van de tand zijn van groot belang in de bepaling van de schade die de tand loopt na avulsie<sup>6,3</sup>.

## VI. BEHANDELING

Er zijn drie mogelijke behandelingen:

- de uitgevallen tand wordt niet meer teruggeplaatst;
- de immediate replantatie;
- de laattijdige replantatie.

In de regel zal men verkiezen de tand zo snel mogelijk te reïmplanteren. Wanneer dit gebeurt binnen de 45 minuten is er sprake van immediate replantatie. Onder laattijdige replantatie wordt verstaan een replantatie van de uitgevallen tand wanneer het parodontaal ligament afgestorven is. TSUKIBOSHI<sup>5</sup> vermeldt dat een replantatie van een tand die in een cultuurmedium of in melk bewaard is gebleven onmiddellijk na het verlies tot 24 uur na de avulsie als een onmiddellijke replantatie mag aanzien worden.

## VII. ENDODONTISCHE BESCHOUWINGEN BIJ DE BEHANDELING

Ten gevolge van de geassocieerde pulpa letsels en de letsels van het parodontaal ligament is er een aanzienlijk risico op wortel resorptie. Een endodontische behandeling is een essentieel onderdeel van de therapie na avulsie<sup>7</sup>.

### 1. ENDODONTIE BIJ TANDEN MET GESLOTEN APEX

Aangezien er weinig kans is op pulpaherstel, dient er bijgevolg prophylactisch een pulpa-extirpatie te gebeuren. Dit kan gebeuren hetzij onmiddellijk

voor de replantatie via retrograde weg, hetzij vanaf 7-10 dagen na de replantatie langs orthograde weg. Meestal volgt de definitieve kanaalvulling in een daaropvolgende zittijd.

## 2. ENDODONTIE BIJ TANDEN MET OPEN APEX

Bij deze tanden is revascularisatie mogelijk wanneer de tand snel na het verlies werd teruggeplaatst. Indien een revascularisatie niet optreedt is een pulp necrose merkbaar na 2 – 4 weken. Dit komt eerst tot uiting als apicale rarefactie van het bot, al dan niet samen met tekenen van inflammatoire wortelresorptie. Vanzodra men zeker is van pulpa necrose dient de tand endodontisch behandeld te worden met calciumhydroxide. Dit laat toe dat de tandapex zich sluit, waarna een definitieve kanaalvulling kan geplaatst worden.

## VIII. BIOLOGISCHE PRINCIPES VAN HERSTEL

Het behandelingsresultaat is in grote mate afhankelijk van de duurtijd van de extra-alveolaire periode en van het medium waarin de tand werd bewaard. De cellen van het periodontale ligament beginnen ongeveer 18 minuten in een droge omgeving af te sterven. Indien de extra-artculaire periode minder is dan 45 minuten, kan volledige of partiële heling van het parodontaal ligament verwacht worden. Daarentegen zijn nagenoeg alle cellen afgestorven indien de tand meer dan 1 uur uit de alveole is geweest en uitgedroogd is.

### 1. HERSTEL VAN DE PULPA

Herstel van pulpa ontstaat door revascularisatie doorheen de apex van de tand wanneer de tand is teruggeplaatst en de apex nog breed genoeg is om nieuwe bloedvatvorming toe te laten. Onderzoek op honden toonde aan dat revascularisatie start vanaf de vierde dag. De nieuwe vaten bereiken de helft van het kanaal na 10 dagen en nemen de volledige pulparuimte in na ongeveer 30 dagen<sup>8</sup>. Herstel van de pulpa is enkel mogelijk wanneer de tand zéér snel na het uitvallen wordt teruggeplaatst.

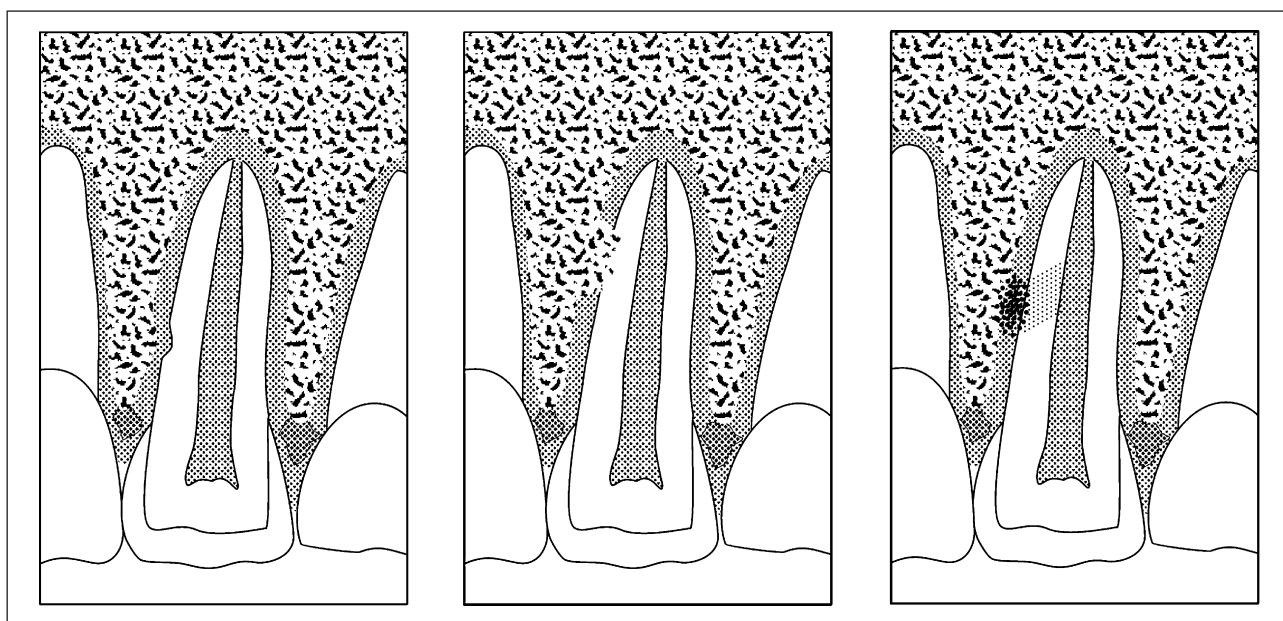


Figure 5  
Oppervlakte resorptie, vervangingsresorptie en inflammatoire resorptie.

## 2. HERSTEL VAN HET PARODONTAAL LIGAMENT

Een eerste helingstype bestaat uit een volledig herstel. Hierbij is het lichaam in staat het parodontaal ligament volledig te herstellen zodat het ophangingsstelsel van de tand in de alveole intact is. Een intact ophangingsstelsel laat een lichte fysiologische beweeglijkheid van de tand toe. Op de radiografie is er een fijne spleet zichtbaar die de wortel mooi en gelijkmatig omgeeft. De tand en het omgevende botweefsel zijn op de radiografie minder stralendoorlatend en komen eerder radio-opaak voor terwijl het zachte ophangingsstelsel geen mineraal bevat en sterk stralendoorlatend is en daardoor radiolucent is.

Een tweede helingstype bestaat uit een oppervlakkige wortelresorptie. Hierbij is er op het worteloppervlak een kleine zone van schade waardoor er holtevorming ontstaat in de tand door externe resorptie. Het defect is echter klein zodat vanuit het naburige gezonde tandworteloppervlak gezonde cellen vanuit het cement het defect overbruggen zodat de holtevorming stopt (het zachte gedeelte beschermt het harde gedeelte) en het ophangingsstelsel van de tand terug intact wordt. Er is een normale mobiliteit van de tand. Op de radiografie kan, indien de stralenrichting zo is dat het defect kan gedetecteerd worden, een klein deukje in het tandworteloppervlak vastgesteld worden, maar de radiolucente spleet is continu (nergens onderbroken) en normaal van breedte.

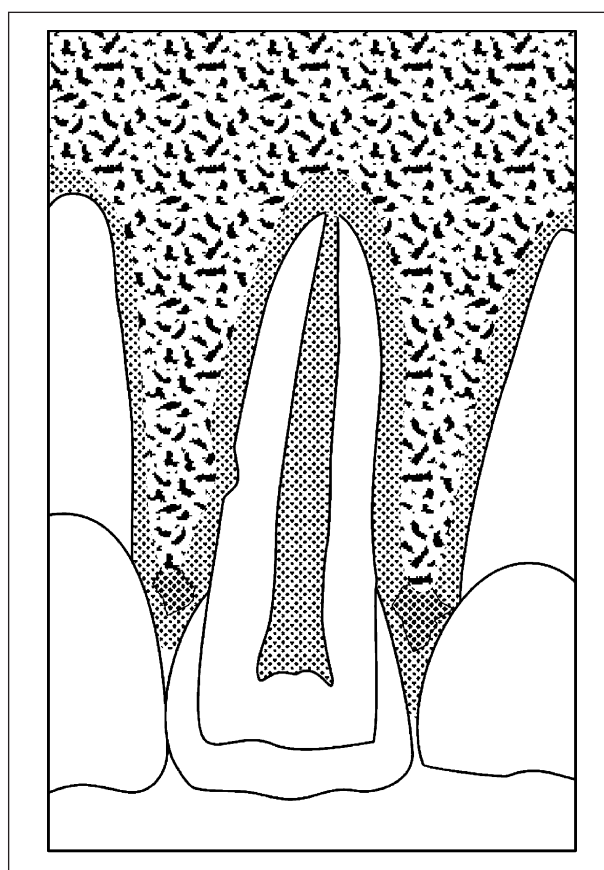


Figure 6  
Oppervlakkige wortelresorptie met spontaan herstel van het defect.



Een derde helingstype bestaat uit een progressieve vervangingsresorptie. Hierbij is het defect op het tandworteloppervlak te groot om nog overbrugd te worden vanuit het nog resterende normale cement. De bloedklonter die zich op die plaats bevindt wordt ingenomen door het omgevende alveolaire bot dat nu in direct contact treedt met het harde gedeelte van de tand (dentine). Vanuit het alveolaire bot vreten bijzondere reuscellen (osteoclasten genoemd) het dentine aan terwijl andere botaanmakende cellen (osteoblasten) in de gevormde holten bot aanleggen. Het bot groeit in de tand. Hierdoor is het ophangingsmechanisme ernstig verstoord en wordt de tand onbeweeglijk. De tand verliest zijn mobiliteit en er is sprake van een

ankylose. Ook is op radiografie naast de holtevorming in de tand te zien die ingenomen is door het naburige bot. De radiolucente spleet van het periodontale ligament is op die plaatsen verdwenen. De snelheid van progressieve vervangingsresorptie is afhankelijk van de leeftijd van de patiënt. Hoe jonger de patiënt hoe groter de snelheid waarmee het bot de tand verteert en vervangt. In de prepuberteit is de snelheid van resorptie vrij hoog en gaat de tand snel verloren, terwijl in de puberteit de snelheid van resorptie veel geringer is en de tand minder snel verloren gaat. Bij volwassenen is de snelheid van de vervangingsresorptie soms erg traag en kan de tand makkelijk tot 14 à 20 jaar in de mond aanwezig blijven.

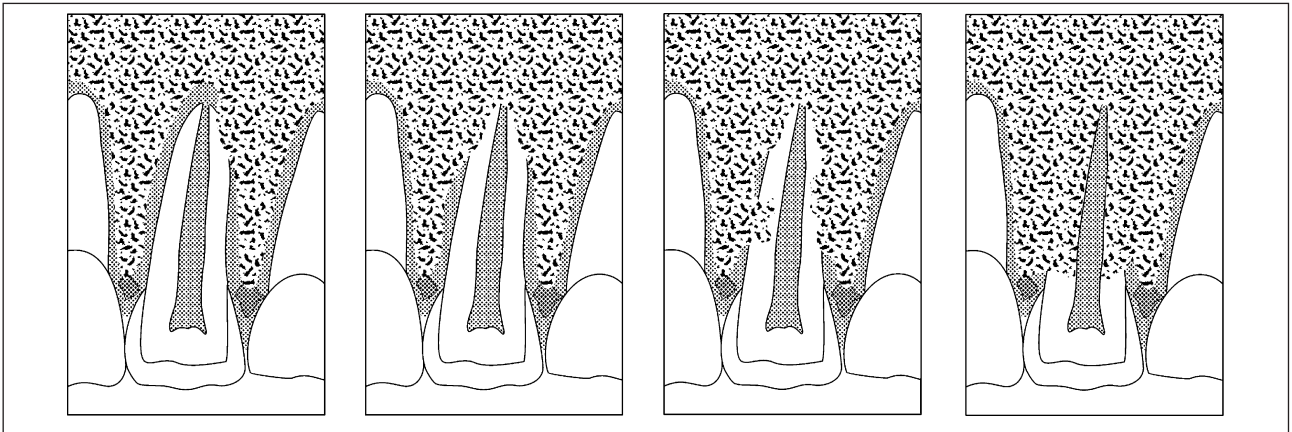


Figure 7  
Progressieve vervangingsresorptie van een tand met ankylose.

Een vierde helingstype is de inflammatoire wortelresorptie. Hierbij geraakt de tand inwendig of uitwendig besmet en is het hele helingsmechanisme verstoord. De infectie tast de tand aan en in snel tempo geraakt heel de tand aangevreten. De holtevorming van de tand wordt niet meer ingenomen door nieuwgevoemd bot maar door geïnfecteerd

zacht weefsel. Indien de infectie niet tot stilstand wordt gebracht gaat de tand verloren. Indien de infectie tot stilstand wordt gebracht door een kanaalbehandeling en antibiotherapie dan wordt de holtevorming wel ingenomen door nieuw bot en gaat de inflammatoire wortelresorptie over in een progressieve vervangingsresorptie.

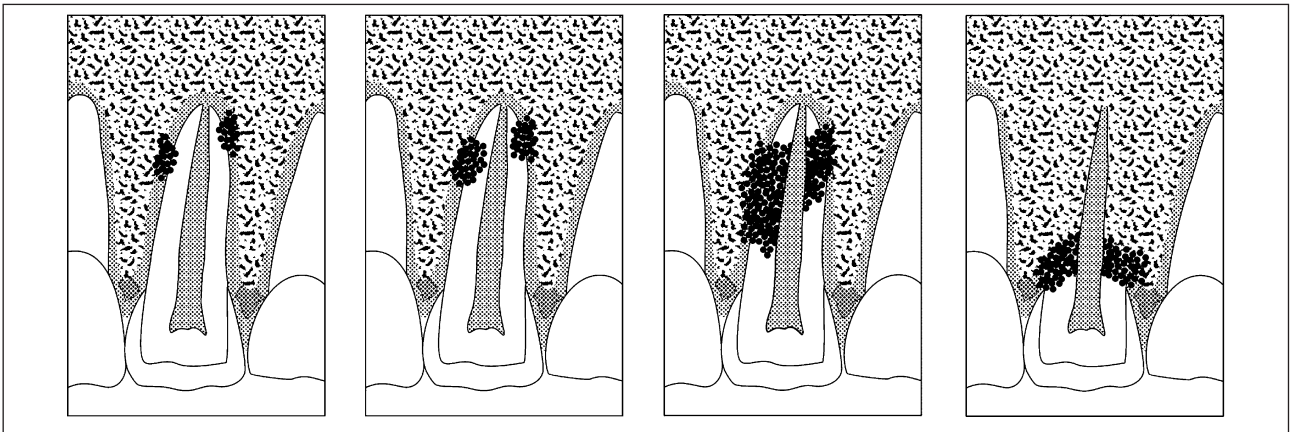


Figure 8  
Inflammatoire wortelresorptie verschilt onbehandeld in snelheid sterk van een progressieve vervangingsresorptie.

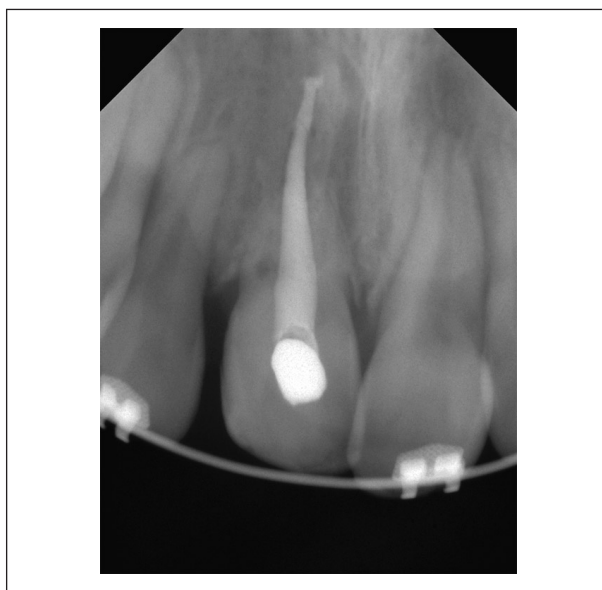## IX. CONEBEAM-CTSCAN (CBCT)

Het klassiek radiologisch beeld is een radiologische projectie van een driedimensionele structuur op een digitale of klassieke filmplaat. Het 3D object bestaande uit een wolk van diverse densiteiten worden opééngeprojecteerd tot een 2D beeld met een X- en Y-as zonder dieptezicht. Indien de röntgenstraal op haar weg naar de film één structuur tegenkomt met hoge densiteit zullen alle andere punten met een lagere densiteit op het traject van die röntgenstraal, weze het vóór of na dat hogedensiteitsobject niet meer aantoonbaar zijn in het 2D-beeld.

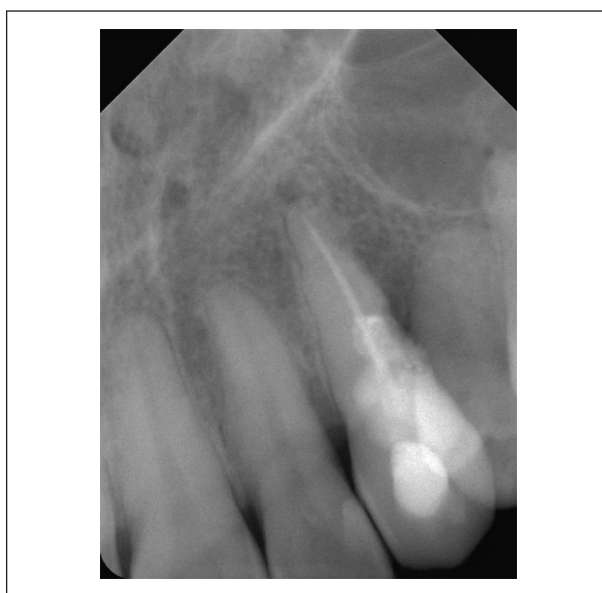De conebeamctscan is een computertomografische scanmodaliteit die vanuit een 200-tal stralenprojecties rond de patiënt een object in een 3D puntenwolk kan visualiseren. Deze 3D puntenwolk wordt door het menselijk oog als een goed bestudeerbaar radiologisch beeld gezien door de zeer goede spatiale resolutie van de hedendaagse conebeamscans. Bovendien zijn de conebeamscans die gebruikt worden in de tandheelkunde met een klein gezichtsveld (field of view) bijzonder weinig stralenbelastend zodat deze geschikt zijn voor gebruik bij groeiende kinderen. Naast het bekijken van de tand als 3D object kan men ook doorheen het object scrollen alsof men doorheen een stapeltje 2D beelden loopt in één projectierichting. Zo kan men zeer goed bepalen op welke diepte en op welke plaats juist er zich een resorptielacune bevindt. Laesies van 0,15 mm grootte kunnen aldus gevisualiseerd worden. Resolutie van de 2D digitale CCD's gebruikt in de tandheelkunde overtreffen op dit ogenblik in hoge mate de 3D resolutie, zodat klassieke 2D film of digitale 2D CCD's nog onontbeerlijk blijven<sup>9</sup>.

## X. PROGNOSE

De prognose van replantatie na avulsie is van 3 hoofdfactoren afhankelijk: de tijdsduur van de extra-avleolaire periode, het bewaarmedium en het stadium van ontwikkeling van de tandwortel.



*Figure 9*  
2D beeld van een vervangingsresorptie. De kanaalbehandeling is radiodens en komt "wit" voor op de radiografie. Het maskeert eventuele minder radiodense letsels in dezelfde projectierichting. De wortelresorptie is goed zichtbaar in het gebied langs de kanaalvulling. Op het verloop van de kanaalvulling, die een hoge densiteit heeft, is het niet mogelijk resorptieletsels te zien.



*Figure 10*  
2D beeld links en 3D doorsnede met behulp van een CBCT die de uitgebreidheid van de wortelresorptie en de kanaalbehandeling goed weergeeft.

## XI. INVLOED OP DE GROEI VAN DE ALVEOLE

Wanneer ankylose optreedt van de bovenfrontand, stopt ook de groei van de alveole <sup>10</sup>. Een normale alveolaire groei heeft een intact ophangingsysteem nodig van de tand. De tand blijft achter in de verticale en horizontale ontwikkeling. In de mond zien we een veelal verkleurde tand die hoger gepositioneerd is als de buurtanden en soms meer naar het gehemelte gepositioneerd is. We spreken van een intrusie van de tand na traumatische ankylose of van een infraocclusie.

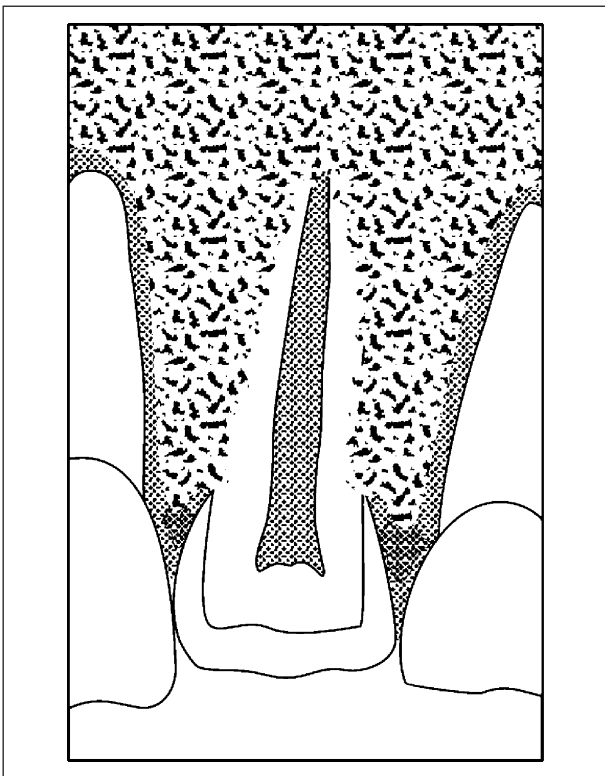


Figure 11  
Infraocclusie van een geankyloseerd element.

Deze is het meest uitgesproken wanneer de ankylose ontstaat in een leeftijd tussen 9 en 14 jaar omwille van de alveolaire groei die optreedt tijdens die levensfase.

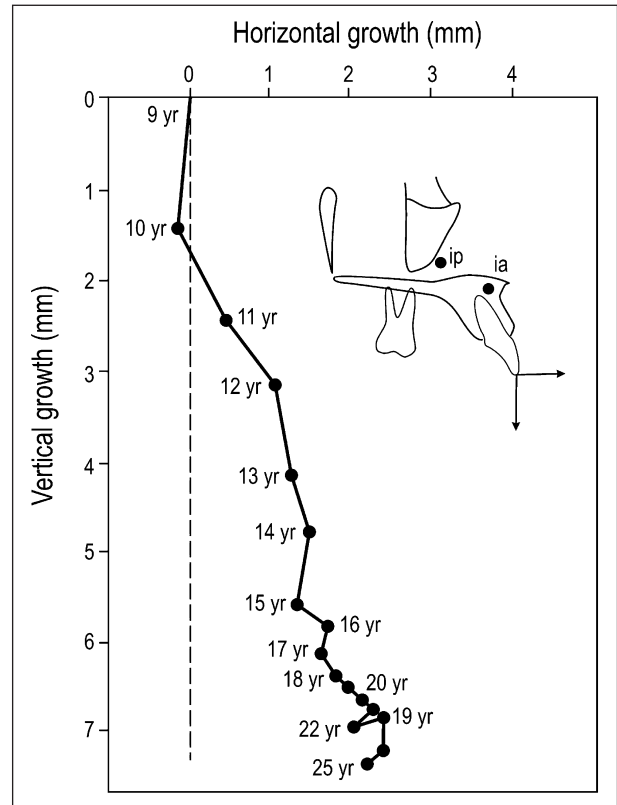


Figure 12  
Eruptie in verticale en sagittale richting van een bovenfrontelement tussen de leeftijd van 9 en 25 jaar, naar ISERI en SOLOW 11.

Door de achterblijvende ontwikkeling van de alveole kan bovendien een open beet ontstaan doordat ook de buurtanden in hun ontwikkeling gehinderd zijn door de ankylotische tand.

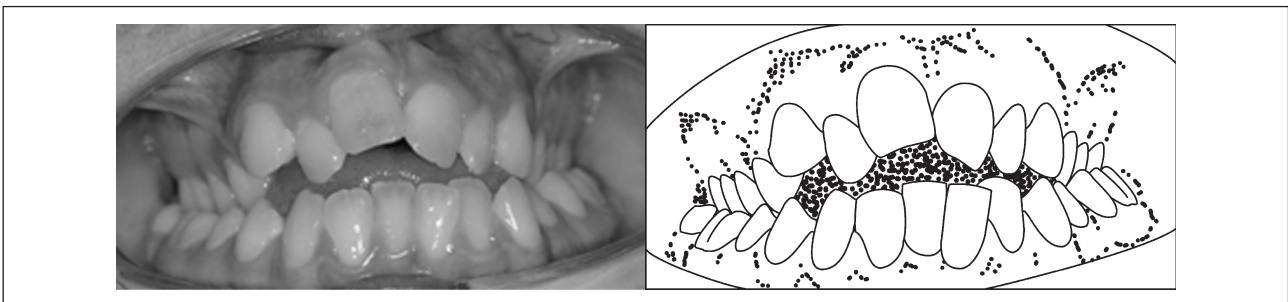


Figure 13  
Ankylotisch element 11 na replantatie; dit beeld toont een verkleuring van de 11, een infraocclusie van de 11, crowding, open beet, bilaterale kruisbeet en een inclinatie van de 21 en 12 naar de 11 toe.



Verder zien we soms dat de buurtanden inclineren naar de lege ruimte onder de geankyloseerde tand om de ruimte in te nemen.

Verder wordt een orthodontische behandeling erg bemoeilijkt omdat de ankylotische tand onbeweeg-

lijk is en orthodontie essentieel tot doel heeft tanden te bewegen naar een geordende en welbepaalde positie in de tandboog.

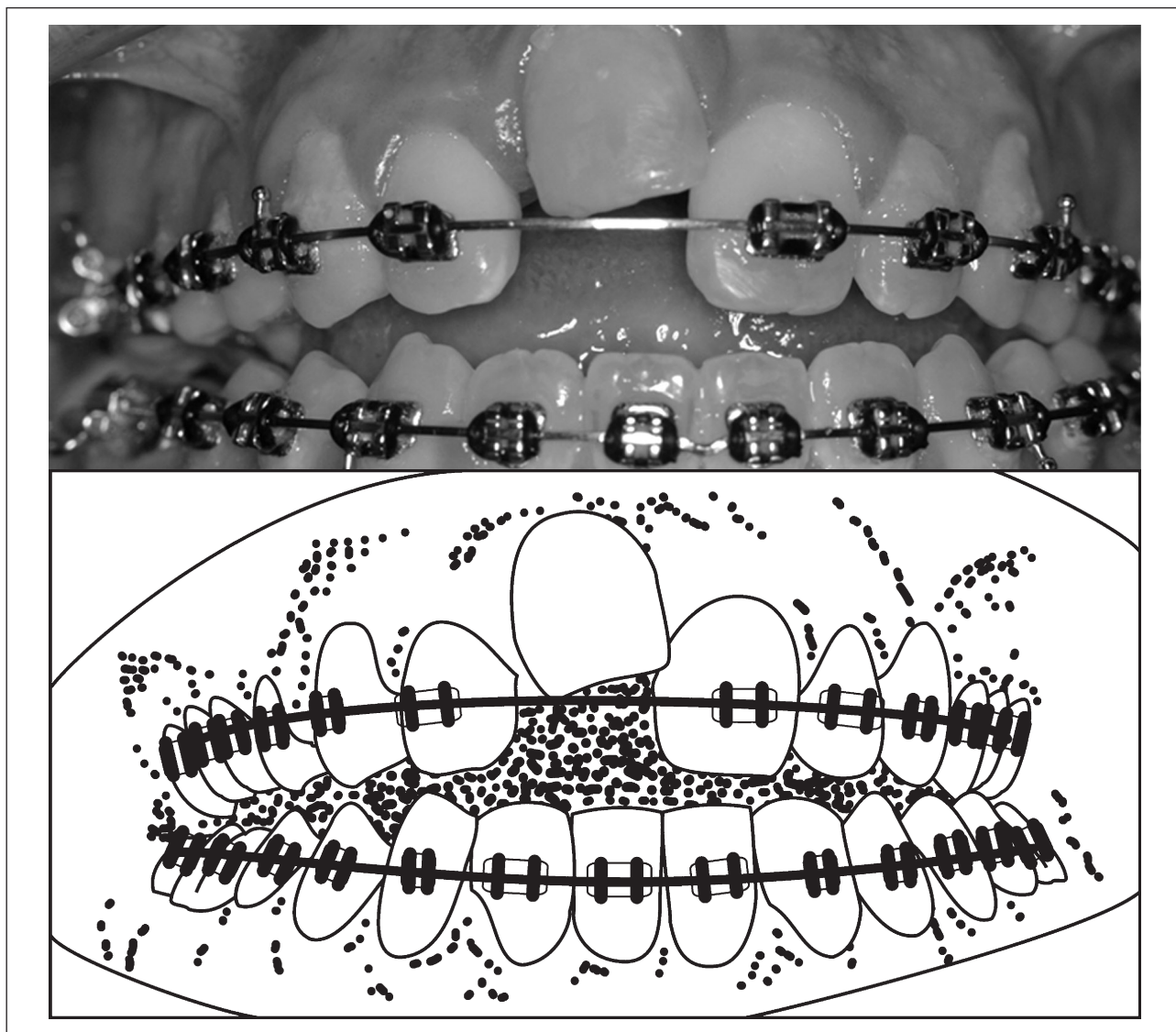


Figure 14

Zelfde patiënt als in figuur 13 na orthodontische uitlijning. De infraocclusie van de 11 valt nu meer op.

## XII. FOLLOW UP

Teruggeplaatste tanden worden regelmatig klinisch en radiologisch opgevolgd. Klinisch worden opgevolgd: kleur van de kroon, intactheid van de kroon, mobiliteit van de tand, vitaliteitstesten met behulp van elektrische pulpatesten of koudetesten,

parodontale status met pocketsonde, klinische foto om de stand van de tand visueel goed weer te geven (open beet, crowding, palatopositie).

Verder kan de studie van de meta-data van een klinische foto behulpzaam zijn bij de bepaling van de juiste datum van het beeld.

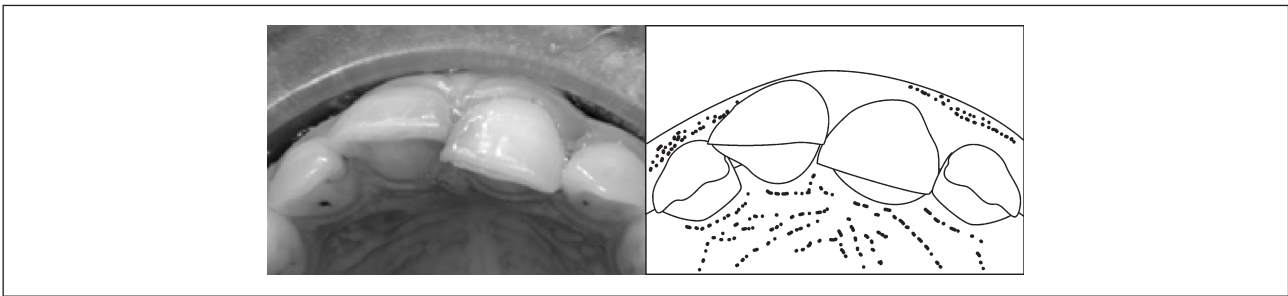


Figure 15

*Standveranderingen van tanden worden makkelijker weergegeven middels een klinische foto dan een schriftelijke beschrijving.*

Standwijzigingen van elementen zijn moeilijk te beschrijven middels cartesische coördinaten in de mond. Ook daar helpt een klinische foto om dit zonder veel woorden exact weer te geven. Dit beeld toont een palatoversie van de 21.

Radiologisch zijn een keuze van modaliteiten beschikbaar: rx-apicaal, rx-opg, rx-cbct.

Eventuele klinische klachten worden eveneens genoteerd.

### XIII. JURIDISCH EN VERZEKERINGSTECHNISCH

Om toekomstige schade op een correcte manier te kunnen bepalen moet er een moment zijn in het genezings- of behandelingsproces waarbij er consolidatie optreedt. Dat consolidatiemoment is dan het moment waarbij de gezondheidstoestand van het slachtoffer niet meer verandert (geen verergering of verbetering meer). In dat geval kan men de toekomstige schade op een aanvaardbare manier inschatten bij de schadebegroting.

Dikwijls is het echter onmogelijk om de toekomstige prognose van een letsel met honderd procent zekerheid te voorspellen en dat is zeker het geval bij avulsies.

Wanneer de toekomstige evolutie erg onzeker is zal de behandelende tandarts een voorbehoud opnemen in zijn verslag dat hij maakt voor de patiënt.

Bij de afhandeling van het dossier door een verzekeraar moet er dan nauwlettend op toegezien worden dat er rekening gehouden wordt met dat voorbehoud bij de bepaling en afhandeling van de schadevergoeding<sup>12, 13</sup>.

Wanneer de zaak voor de rechtbank gebracht wordt dan is het belangrijk dat de rechter het voor-

behoud in zijn vonnis of arrest opneemt. Enkel op die manier kan men er zeker van zijn dat er later opnieuw geoordeeld kan worden over de verergering indien die zich effectief voordoet. Verzekeraars verzetten zich daar dikwijls tegen omdat ze dan het dossier niet definitief kunnen afsluiten en ze problemen hebben om in te schatten welke reserves ze nog voor de toekomst moeten voorzien. Dit neemt niet weg dat een slachtoffer geen voorbehoud zou mogen maken. Anders zou hij nooit een volledige integrale schadevergoeding krijgen en dat is nu net wat de wet voorschrijft.

In sommige gevallen kan een verzekeraar proberen om het voorbehoud te omzeilen door bij de uitbetaling van de schade al rekening te houden met een eventueel voorbehoud en de schadevergoedingssom te verhogen. Dit kan het geval zijn indien het voorbehoud betrekking heeft op een behandeling die financieel niet zo veel inhoudt, bijvoorbeeld het eventueel necrosieren van een bepaalde tand waardoor er een stiftopbouw moet voorzien worden. De kost van een stiftopbouw wordt onmiddellijk in de schadevergoeding voorzien (men houdt rekening met het slechtste scenario). Daardoor kunnen ze het dossier definitief afsluiten. Wanneer het echter over belangrijke sommen gaat zullen ze eerder een afwachtende houding aannemen. Dat zal bij avulsies meestal het geval zijn.

Ook wanneer een dading wordt aangegaan tussen verzekeraar en slachtoffer over de schadevergoeding is het opnemen van een clause waarin het voorbehoud voorkomt zeer belangrijk omdat het dossier anders nooit meer kan opengemaakt worden.

Bij pubescente kinderen kan een dossier afgesloten worden zodra vastgesteld werd dat een teruggeplaatste tand een volledig herstel kent. Er is een normale kleur, normale beweeglijkheid, normale

vitaliteit, normale groei en een normaal radiologisch beeld.

In alle andere gevallen kan het dossier bij pubescente patiënten niet afgesloten worden voor de leeftijd van 18 jaar, ogenblik waarop een definitief herstel herbekeken wordt.

#### XIV. OVERLEVING

Er zijn erg weinig studies met betrekking tot een overlevingsanalyse na tandreplantatie volgend op avulsie<sup>14</sup>. De meeste studies geven een beschrijvende statistiek met sterk uitéénlopende gemiddelde overlevingspercentages gaande van 39% tot 89%<sup>1</sup>.

In een schitterende follow-up studie van 100 tanden die teruggeplaatst werden na avulsie, vonden SOARES e.a.<sup>15</sup> slechts 5 tanden met een normaal herstel en normale vitaliteit (5%). 63 tanden werden beschouwd als gefaald, 20 tanden hadden een dubieuze prognose en 12 tanden werden met een 'aanvaardbaar resultaat' bestempeld.

Aangezien de vervangingsresorptie geleidelijk verdergaat heeft een 'overlevingspercentage' op zich géén enkele waarde zonder de tijdsduur van de studie te kennen.

Bovendien is de overleving sterk afhankelijk van de subgroep van avulsies die men bestudeert. De kritische variabelen hierbij zijn:

- extraalveolaire tijd,
- bewaarmedium,
- helingstype,
- maturiteit van de tand.

#### XV. IATROGENE SCHADE

Wanneer een tand gereïmplanteerd wordt en er een ankylose optreedt mét open beet en progressieve vervangingsresorptie, dan is de hoegrootheid van de schade mee bepaald door het referentiepunt waarmee vergeleken kan worden.

Met de komst van de implantologie is het thans mogelijk in de esthetische zone van de bovenfronttanden een herstel te realiseren die het uitzicht van de natuurlijke dentitie zéér sterk benadert. De verloren tand wordt vervangen door een implantaat dat zich in het bot bevindt met daarop een kroon die een natuurlijk uitzicht benadert in kleur en dimensies.

Vroeger was de implantologie minder gevorderd zodat een herstel middels brugwerk of een loszittende prothese aanvaardbaar was. Dit wordt thans in de bovenfrontregio als een suboptimaal herstel beschouwd.

Om echter een mooi herstel mogelijk te maken moet het bot dimensioneel én positioneel geschikt zijn voor een implantaatplaatsing én moet de ruimte voor de kroon eveneens ruimtelijk gelijk zijn aan de corresponderende fronttand van de contralaterale zijde.

Hier situeert zich het probleem. In de eerste plaats leidt verlies van een tand altijd tot een locale atrofie van de alveolaire kam, vooral in vestibulo-palatinaal zin<sup>16</sup>. Wanneer een ankylotisch element verwijderd wordt dat bovendien in infraocclusie stond ontstaat ook een verticaal deficit. Als daarenboven het residuele diasteem kleiner is dan de diameter van de fronttand aan de contralaterale zijde met of zonder open beet, dan zijn een reeks voorafgaandelijke bewerkingen nodig.

In de eerste plaats dient na verwijdering van het ankylotische element een orthodontische behandeling plaats te vinden om de occlusie te corrigeren en de mesiodistale afmeting van het extractiediaasteem te corrigeren. Vervolgens dient het botdefect hersteld te worden middels een botgreffe. Zonder infra-occlusie is dit botdefect relatief eenvoudig en dient énkél het vestibulo-palatinaal botdefect hersteld te worden. Dit vergt een appositiebotgreffe. Hierbij heeft men diverse reconstructiemogelijkheden, afhankelijk van de voorkeur van de tandarts.

Betreft het evenwel een botdefect dat ook in verticale zin moet hersteld worden, zoals stééds nodig is na een infra-occlusie, dan is dit bijzonder moeilijk omdat het dan niet meer mogelijk is om bot toe te voegen op bestaand bot, maar dan moet men vitaal bot realiseren in de lege ruimte boven bestaand bot. Dit vergt meestal een ingreep onder algehele narcose waarbij hetzij uit de heupkam, hetzij uit het schedeldak, hetzij uit het corpus mandibulae een aangepast botstuk wordt verwijderd dat wordt getransplanteerd naar de regio van het bovenfront. Los van het feit dat aan deze ingreep op zich complicaties verbonden zijn, gaat deze ingreep altijd gepaard met zichtbare littekens in de bovenfrontregio. Bovendien laat het verlittekend weefsel niet zo eenvoudig het herstel van de papil toe die de ruimte tussen twee aaneenliggende kronen opvult, zodat er geen « zwarte » gaten zichtbaar blijven tussen twee fronttanden.

Het implantologisch herstel in een gezond wondbed dan wel in een gereconstrueerd wondbed verschilt dus aanzienlijk qua mogelijkheden en moeilijkheidsgraad. Het finale eindresultaat, vooral op esthetisch gebied wordt méébepaald door de beslissing die men nam ten tijde van de replantatie.

Immers, zonder replantatie ontstaat nooit een locale open beet en is het wondbed alleszins vrij van littekens die ontstaan door de chirurgische verwijdering van een geankyloseerd element en is het botdefect in verticale en horizontale zin in de regel minder uitgesproken.

## XVI. AUTOTRANSPLANTATIE VAN PREMOLAREN

In kinderen die toch in het kader van een orthodontische behandeling extracties van premolaren in de bovenkaak zullen ondergaan omwille van plaatsgebrek, kan soms overwogen worden een geankyloseerde fronttand te vervangen door een natuurlijke premolaar die atraumatisch verwijderd wordt<sup>17, 18</sup>. Het is bovendien meestal gunstig en zelfs noodzakelijk voor de orthodontische behandeling dat de ankylotische tand verwijderd wordt.

## XVII. PARADIGMASHIFT

Ook nu vinden we studies waar het protocol erin bestaat een fronttand na avulsie altijd te replanteren, ongeacht de extra-alveolaire tijd en ongeacht de leeftijd van de patiënt<sup>19</sup>. Vroeger was dit standaard<sup>5</sup>.

Omwille van de iatrogene schade die een fronttandankylose veroorzaakt tijdens de alveolaire groei, wordt steeds vaker een paradigma shift in het beleid als noodzakelijk gesteld. De reden hiervoor is dat een herstel middels een implantaatbehandeling tot een mooier resultaat leidt in gevallen waar géén botreconstructie noodzakelijk was. Een behandeling waarbij de verloren tand vervangen wordt door een implantaat is heden ten dage de gouden standaard geworden. Om dit doel te bereiken dient de initiële behandeling niet zozeer gericht te zijn op het terugplaatsen van de tand ten allen prijze, maar dient de intiële behandeling erop gericht te zijn om vooral de alveolaire groei en het toekomstig wondbed niet in de weg te staan.

## XVIII. GUIDELINES

Internationale guidelines voor behandeling na avulsie bestaan. Deze zijn terug te vinden op de IADT-website <http://www.iadt-dentaltrauma.org>. Helaas zijn deze guidelines énkél toegankelijk voor leden van de IADT-organisatie en derhalve van beperkt nut voor een vlotte toegankelijkheid.

## XIX. MOEILIKHEDEN IN DE PRAKTIJK

In zijn standaardwerk over traumatologie der tanden stelt JO ANDREASEN<sup>2</sup>: « While certain conditions ... might appear to contraindicate replantation of an avulsed incisor, it should be borne in mind that the time of the injury is often not the time to make such decisions. ... Furthermore, an extended extraoral period- even dry storage- is not an absolute contraindication to replantation, as... »

Dit is lange tijd zo dé standaard geweest en eigenlijk blijven de internationale guidelines volgens die filosofie gelden.

De internationale guidelines<sup>20</sup> uit 2007 bepalen dat een tand nà een droge extra-alveolaire tijd van 60 min een slechte prognose heeft, maar dat er wel gereplanteerd wordt, waarbij vervolgens decoronatie volgt zodra er een infra-occlusie ontstaat van 1 mm. Dit vergt echter een zéér strikte follow-up, waarbij men de tandarts in principe « verplicht » om in éérste instantie te replanteren, wel wetend dat de prognose slecht is en waarbij de juiste behandelingskeuze verlaat wordt naar een latere datum. Decoronatie<sup>21</sup> is echter een allesbehalve makkelijke procedure die niet in iedere tandheelkundige praktijk haalbaar is. Decoronatie is vooreerst een bloedige ingreep onder locale anesthesie. Dit is op zich voor een kind een traumatische ervaring. Het behelst het maken van een flappreparatie, het verwijderen van het zichtbare gedeelte van de tand zo diep als mogelijk, het verwijderen van de kanaalbehandeling (die normaliter steeds aanwezig is na avulsie bij tanden met lange extra-alveolaire periode) en het reamen en vijlen van het residuele kanaal tot er bloedende randen optreden, het opvullen van de alveole met kunstbot, het ondermijnen van de flap en het chirurgisch primair sluiten van de flap. Dit biedt overigens géén zekerheid dat er geen residuele



deficiëntie in verticale of horizontale zin optreedt tijdens de verdere groei van de alveolaire kam.

Dergelijke richtlijnen waren aanvaardbaar in een tijdperk waar prothese of kroon-en brugwerk aanvaard worden als vervanging van een tand. Dergelijke richtlijnen kunnen echter niet gehandhaafd blijven wanneer men stelt dat de juiste vervanging voor één verloren bovenfrontelement een tandimplantaat is met een esthetische solitaire kroon.

## XX. AANBEVELINGEN

In de praktijk is het in vele gevallen zéér moeilijk te bepalen wat exact de prognose zal zijn van een tand die men terugplaatst.

Bij kinderen tussen 9 en 14 jaar mag het niet-replanteren van een tand na een droge fase van 60 minuten niet (meer) als een foute handeling aanzien worden. Werd de tand in melk bewaard dan stelt men dat ankylose niet zal optreden ook al duurt de replantatie tot 6 uur na de avulsie. Binnen de 45 minuten zal iedere tand gereplanteerd mogen worden.

De extractie van een geankyloseerde bovenfront-tand na trauma in een groeiend kind mag eveneens niet als fout aanzien worden.

Boven deze leeftijd kan een replantatie eigenlijk geen kwaad, hoe lang ook de extra-alveolaire tijdsduur is geweest, droog of in een nat milieu.

Daarenboven moeten bewustmakingsprogramma's opgezet worden om daar waar tandtrauma's frekwent voorkomen (jeugdkampen) de bewaring van uitgevallen tanden in melk te promoten.

## BIBLIOGRAFIE

1. L.H. BERMAN, L. BLANCO, S. COHEN. *A clinical guide to dental traumatology*. Mosby Inc., China, 2007.
2. JO. ANDREASEN, FM. ANDREASEN. *Textbook and color atlas of traumatic injuries to the teeth*. Third Edition. Munksgaard, Copenhagen. 1994
3. JO. ANDREASEN. Effect of extra-alveolar period and storage media upon periodontal and pulpal healing after replantation of mature permanent incisors in monkeys. *Int J Oral Surg*. 1981 Feb; 10(1):43-53.
4. L. BLOMLÖF, S. LINDSKOG, L. ANDERSSON, K.-G. HEDSTRÖM AND L. HAMMARSTRÖM. Storage of Experimentally Avulsed Teeth in Milk Prior to Replantation. *J Dent Research* 1983; 62; 912.
5. M. TSUKIBOSHI, *Treatment Planning for Traumatized Teeth*, Quintessence Books, Chicago, 2000.
6. O. SCHWARTZ, FM. ANDREASEN, JO. ANDREASEN. Effects of temperature, storage time and media on

periodontal and pulpal healing after replantation of incisors in monkeys. *Dent Traumatol*. 2002 Aug; 18(4):190-5.

7. M.E.J. CURZON (ed.). *Handbook of dental trauma*, 1<sup>st</sup> edition, MPG Books Ltd, Cornwall, 1999.
8. A. SKOGLUND, L. TRONSTAD, K. WALLENUS, A microangiographic study of vascular changes in replanted and autotransplanted teeth of young dogs. *Oral Surg* 45: 17-28, 1978.
9. N. COHENCA, J.H. SIMON, A. MATHUR, J.M. MALFAZ. Clinical indications for digital imaging in dento-alveolar trauma. Part 2: root resorption. *Dental Traumatology* 2007; 23:105-113.
10. KM. CAMPBELL, MJ. CASAS, DJ. KENNY. Development of ankylosis in permanent incisors following delayed replantation and severe intrusion. *Dent Traumatol*. 2007 Jun; 23(3):162-6.
11. H. ISERI, B. SOLOW. Continued eruption of maxillary incisors and first molars in girls from 9 to 25 years, studied by the implant method. *European Journal of Orthodontics* 18 (1996) 245-256.
12. Y. VERMYLEN. Trauma, schade, verzekering, juridische implicaties. In: *Belgisch Tijdschrift voor Tandheelkunde*, 1998, 53:9-28.
13. Y. VERMYLEN, C. CONTRERAS. *Tandarts & Recht. Een inleiding tot het recht voor tandartsen*. Acco, 2008.
14. Y. POHL, G. WAHL, A. FILIPPI, H. KIRSCHNER. Results after replantation of avulsed permanent teeth. III. Tooth loss and survival analysis. *Dent Traumatol* 2005; 21: 102
15. A.J. SOARES, BP. GOMES, AA. ZAIA, CC. FERRAZ, FJ. DE SOUZA-FILHO. Relationship between clinical-radiographic evaluation and outcome of teeth replantation. *Dent Traumatol*. 2008 Apr; 24(2):183-8.
16. H.D. RODD, R. MALHOTRA, C.H. O'BRIEN, C. ELCOCK, L.E. DAVIDSON, S. NORTH. Change in supporting tissue following loss of a permanent maxillary incisor in children. *Dental Traumatology* 2007; 23:328-332, Munksgaard.
17. HU. PAULSEN, JO. ANDREASEN, O. SCHWARTZ. Tooth loss treatment in the anterior region: autotransplantation of premolars and cryopreservation. *World J Orthod*. 2006 Spring; 7(1): 27-34.
18. L. KRISTERSON AND L. LAGERSTRÖM. Autotransplantation of teeth in cases with agenesis or traumatic loss of maxillary incisors. *The European Journal of Orthodontics* 1991; 13(6): 486-492
19. B. PETROVIC, D. MARKOVIC, T. PERIC, D. BLAGOJEVIC. Factors related to treatment and outcomes of avulsed teeth, *Dental Traumatology* 2009, Published Online: 17 Nov 2009
20. M.T. FLORES, L. ANDERSSON, J.O. ANDREASEN, L.K. BAKLAND, B. MALMGREN, F. BARNETT, C. BOURGUIGNON, A. DIANGELIS, L. HICKS, A. SIGURDSSON, M. TROPE, M. TSUKIBOSHI, T. VON ARX. Guidelines for the management of traumatic dental injuries. II. Avulsion of permanent teeth. *Dental Traumatology* 2007; 23:130-136.
21. N. COHENCA, A. STABHOLZ. Decoronation - a conservative method to treat ankylosed teeth for preservation of alveolar ridge prior to permanent prosthetic reconstruction: literature review and case presentation. *Dent Traumatol*. 2007 Apr; 23(2): 87-94.