

Nieuwe inzichten in de aanpak van hoefkanker, gebaseerd op een retrospectieve studie van 30 gevallen (2001-2009)

Maarten Oosterlinck

Vakgroep Heelkunde en Anesthesie van de Huisdieren, Faculteit Diergeneeskunde, Universiteit Gent

Wat weten we uit de literatuur?

Proliferatieve pododermatitis of 'hoefkanker' is een hardnekkige aandoening van de hoef, gekenmerkt door een chronische hypertrofie van hoornvormende weefsels, voornamelijk in de straalstreek (Turner, 1988; Reeves et al., 1989; Whitton et al., 2000; Stashak, 2002; Stashak et al., 2002; Goble, 2003). Deze aandoening komt vaker voor ter hoogte van de achterhoeven (Reeves et al., 1989; Whitton et al., 2000; Fürst and Lischer, 2006), maar ook voorhoeven kunnen aangetast zijn (Wilson et al., 1989; Whitton et al., 2000; Goble, 2003; O'Grady and Madison, 2004). Van oudsher wordt gezegd dat hoefkanker vooral een probleem is bij trekpaarden (Goble, 2003; O'Grady and Madison, 2004; Fürst and Lischer, 2006), hoewel aangetoond is dat deze aandoening ook voorkomt bij andere rassen (Wilson et al., 1989; Fürst and Lischer, 2006). Het is een relatief zeldzame diagnose in de moderne paardenpraktijk (Turner, 1988; Whitton et al., 2000; Goble, 2003) met een hogere prevalentie in het semi-tropisch klimaat van het zuiden van de Verenigde Staten (Turner, 1988; Whitton et al., 2000; Stashak, 2002). Enkele auteurs rapporteerden een stijging in het voorkomen of op zijn minst in het herkennen van het probleem (Turner, 1988; Wilson, 1994). De etiologie blijft onzeker: het mogelijke belang van infectieuze agentia zoals bacteriën, virussen, fungi en spirocheten wordt beschreven, maar daarnaast kunnen omgevingsfactoren zoals vochtige en/of onhygiënische omstandigheden ook een rol spelen (Turner, 1988; Reeves et al., 1989; Wilson et al., 1989, Wilson, 1994; Stashak, 2002; Stashak et al., 2002; O'Grady and Madison, 2004; Nagamine et al., 2005; Fürst and Lischer, 2006; Brandt et al., 2010). Bovendien werd zelfs een immuungemedieerde pathogenese voorgesteld (Jongbloets et al., 2005).

Aangezien verschillende agentia als oorzaak geïdentificeerd werden, zijn ook de mogelijke behandelingen zeer divers. Deze behandeling bestaat meestal uit chirurgisch debridement, medicatie en toegewijde hoefverzorging (Reeves et al., 1989; Stashak et al., 2002, Fürst and Lischer, 2006) en duurt over het algemeen minstens enkele weken (Wilson et al., 1989; Wilson, 1994) tot zelfs meerdere maanden (Fürst and Lischer, 2006). Desondanks biedt geen enkele behandeling garantie op succes (O'Grady and Madison, 2004; Fürst and Lischer, 2006).

Vroegtijdige herkenning en behandeling van het probleem door middel van het voorzichtig verwijderen van aangetast weefsel, en een droge, propere omgeving zijn belangrijke factoren voor een succesvolle behandeling (Wilson et al., 1989; Stashak, 2002). Hoewel sommigen een gunstige prognose formuleren indien de behandeling vroeg wordt opgestart (Wilson, 1994; Stashak, 2002), beweren anderen dat recidiverende problemen vaak voorkomen (Stashak et al., 2002) en dat de prognose eerder gereserveerd is (Reeves et al., 1989; Whitton et al., 2000; O'Grady and Madison, 2004).

In deze studie werd een retrospectieve analyse uitgevoerd van 30 gevallen van hoefkanker. Er werd vooral aandacht besteed aan factoren in de anamnese die mogelijks de prognose beïnvloeden, en aan het effect van langdurige behandeling met prednisolone bovenop de standaard behandeling bestaande uit debridement en hoefverzorging. Opvolging op lange termijn werd uitgevoerd aangezien er een reële kans bestaat op recidiverende problemen zelfs na ogenschijnlijk volledige genezing (Sherman et al., 1996). Aan de hand van deze resultaten kunnen conclusies getrokken worden voor de behandeling van hoefkanker in praktijkomstandigheden.

Materiaal en methoden

Paarden

De medische dossiers van paarden die tussen oktober 2001 en april 2009 werden aangeboden in de Faculteit Diergeneeskunde, Universiteit Gent en waarbij hoefkanker werd vastgesteld werden bestudeerd. Voor de opvolging op lange termijn werden de eigenaars telefonisch ondervraagd. De leeftijd, het ras, het geslacht, de duur van de klachten vooraleer het paard werd doorgestuurd naar de kliniek, de initiële diagnose, initieel ingestelde behandelingen, aantal aangetaste hoeven, details in verband met behandeling en hospitalisatie en eventueel optreden van recidieven werden genoteerd voor alle paarden. Voor paarden die meerdere keren in de kliniek aangeboden werden, werd enkel de eerste periode van behandeling gebruikt voor de statistische analyse. Indien een paard geëuthanaseerd werd, werd gevraagd of dit al dan niet omwille van de hoefkanker gebeurde.

Diagnose

De diagnose werd gesteld op basis van de anamnese en het pathognomonisch uitzicht van het hoefletsel. Dit bestond meestal uit stinkende, draderige of bloemkoolachtige woekeringen ter

hoogte van het achterste deel van de straal en vaak ook de hielballen (Fig. 1). Aangezien alle paarden die in de kliniek werden aangeboden matige tot ernstige letsels vertoonden en er bijgevolg geen twijfel kon bestaan over de diagnose, werd geen bijkomend histologisch onderzoek verricht.



FIG. 1: Foto van het pathognomonisch uitzicht van een vergevorderd geval van hoefkanker. Het caudaal aspect van de straal vertoont uitgebreide, draderige epitheliale proliferaties die zich verder uitstrekken tot de hoefballen.

Statistische analyse

Statistische analyse werd uitgevoerd door middel van SPSS 16.0. Logistische regressie ($\alpha = 0.05$) werd toegepast om verschillen in categorische variabelen tussen de groep paarden met en zonder bijkomende behandeling met prednisolone te evalueren. Variantie-analyse ($\alpha = 0.05$) werd gebruikt voor de continue afhankelijke variabelen.

Behandeling

Preoperatief werden alle hoeven onderzocht en bekapt. Alle paarden kregen anti-tetanus serum, niet-steroïdale ontstekingsremmende therapie (flunixin meglumine 1.1 mg/kg) en antibiotica (procaine benzylpenicillin 15000 IE/kg).

De behandeling bestond uit debridement onder lokale of algemene anesthesie (afhankelijk van de uitgebreidheid van de letsels en het aantal aangetaste hoeven), gebruikmakend van een knelband, hoefmes en scalpel om al het abnormale weefsel te verwijderen. Er werd geen cauterisatie toegepast. Er werd op gelet om niet overmatig weefsel te verwijderen, aangezien

schade aan normale lederhuid de genezing vertraagt. Vervolgens werd gespoeld met een 0.05% chlorhexidine oplossing, werd er chlortetracycline hydrochloride spray aangebracht en werd het behandelde gebied stevig ingepakt met kompressen en een droog verband.

's Anderendaags werd het hoefverband vervangen. Lokaal werd trimethoprim-sulfadiazine poeder op de geëxposeerde dermis aangebracht. Bij de meeste paarden werden systemische toediening van antibiotica en niet-steroïdale ontstekingsremmers verdergezet gedurende 2 tot 7 dagen. Ernstig aangetaste paarden kregen vervolgens gedurende 1 tot 3 weken peroraal trimethoprim-sulfadiazine (30 mg/kg b.i.d.) toegediend. Hoefverzorging en verbandcontroles werden dagelijks herhaald totdat het dermaal oedeem en exsudaat verminderden. Op dat moment werd een gipsverband of een verbandbeslag geplaatst. Zodra verhoorning optrad werd lokaal egyptische zalf aangebracht.

Retrospectief werden de paarden in 2 groepen ingedeeld (patiënten die aangeboden werden tussen oktober 2001 and maart 2007 enerzijds, en tussen april 2007 en april 2009 anderzijds), op basis van de introductie van bijkomende systemische behandeling met prednisolone sinds april 2007 (1 mg/kg s.i.d. gedurende 7 dagen, gevolgd door 0.5 mg/kg s.i.d. gedurende 7 dagen en tenslotte 0.25 mg/kg s.i.d. gedurende 7 dagen).

De paarden bleven gehospitaliseerd totdat voldoende verhoorning was opgetreden, zodat geen verband of verbandbeslag meer nodig waren. Na ontslag uit de kliniek werd de eigenaars aangeraden de hoeven dagelijks uit te krabben, en regelmatig te laten bekappen en controleren door hun hoefsmid en/of dierenarts.

Resultaten

In totaal bevat deze studie gegevens van 30 paarden (19 merries, 10 ruinen, 1 hengst; gemiddelde leeftijd bij eerste consultatie 12 ± 5 jaar, spreiding 2 tot 22 jaar). De meerderheid waren warmbloeden (18/30) and trekpaarden (7/30), maar er waren ook 2 pony's, 1 draver en 2 van een onbekend ras. Jaarlijks werden gemiddeld 3 ± 2 patiënten (spreiding 1 tot 6) met hoefkanker aangeboden in de kliniek. De verdeling van het aantal gevallen over de studiekeerperiode wordt weergegeven in Fig. 2. Er viel geen duidelijke evolutie waar te nemen in het aantal patiënten over de studiekeerperiode.

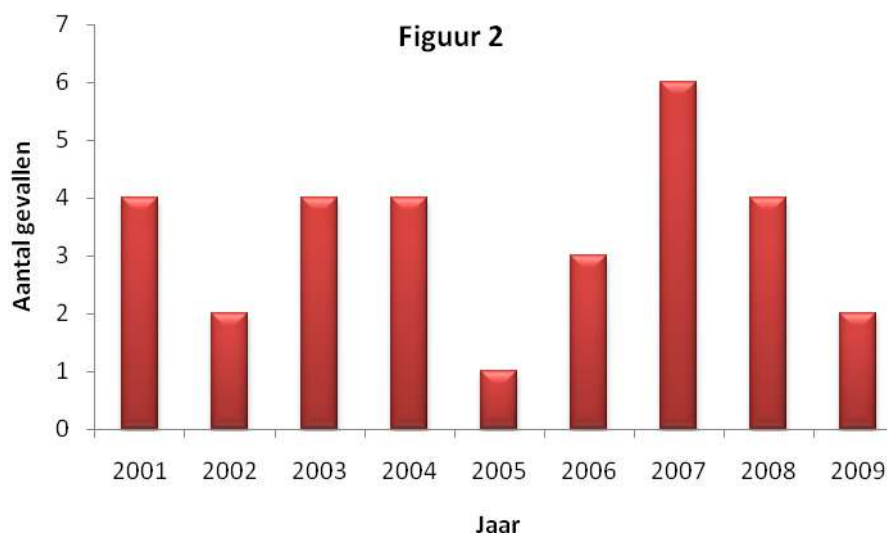


FIG. 2: Verdeling van het aantal gevallen over de studieperiode (2001-2009).

In de studiepopulatie waren geen significante verschillen aantoonbaar qua prevalentie van hoefkanker tussen warmbloeden en trekpaarden ($P = 0.21$) en tussen de geslachten ($P = 0.48$). Er was geen significant verband tussen het ras of het geslacht en de leeftijd waarop het paard voor het eerst werd aangeboden (respectievelijk $P = 0.17$ en 0.93) en tussen het ras of het geslacht en de duur van de hospitalisatie (respectievelijk $P = 0.39$ and 0.57). In de groep van 30 paarden die aangeboden werden, waren 44 achterhoeven aangetast tegenover 41 voorhoeven. Bij de meeste paarden waren meerdere hoeven aangetast: bij 4/30 waren 2 hoeven aangetast, bij 5/30 3 hoeven en bij 13/30 paarden waren alle hoeven aangetast; bij 8/30 was maar 1 hoef aangetast.

Gedetailleerde informatie over de anamnese was beschikbaar voor 28/30 paarden. In 14/28 gevallen ontdekte de eigenaar als eerste het probleem. In 7/28 gevallen merkte de hoefsmid dermatitis of rechtopstaande haren ter hoogte van de kroonrand op. Lokale gevoeligheid werd vastgesteld in 12/28 gevallen, en 7/28 waren mank. In 3 van deze 7 paarden kon de kreupelheid echter toegewezen worden aan een andere probleem (respectievelijk een hoefabces, een hoornzuil (keratoma) en laminitis). De diagnose van hoefkanker werd initieel slechts in 5/28 gevallen gesteld. Bij 19/28 paarden werd het probleem eerder toegeschreven aan rotstraal, en 10 van deze 19 paarden werden voor die aandoening behandeld gedurende meerdere maanden. In het algemeen werden de paarden thuis behandeld gedurende meerdere weken (5/28), maanden (16/28) tot zelfs verschillende jaren (7/28) vooraleer doorgestuurd te worden naar de kliniek. Irriterende substanties zoals sulfaten, formaldehyde, of cauterisatie werden toegepast bij 17/28 paarden.

Drie paarden werden geëuthanaseerd nadat de diagnose van hoefkanker werd gesteld; 1 paard werd niet verder behandeld en werd terug mee naar huis genomen door de eigenaar. Dertien paarden werden behandeld onder algemene anesthesie en 13 werden behandeld onder sedatie en lokale anesthesie.

De hospitalisatie duurde gemiddeld 36 ± 18 dagen, en was significant korter in de groep van paarden die bijkomende behandeling met prednisolone kregen ($n = 7$; 24 ± 5 dagen) in vergelijking met de groep paarden die geen prednisolone kregen ($n = 19$; 40 ± 19 dagen; $P = 0.01$).

Resultaten op lange termijn konden bekomen worden voor 24/30 paarden. De geëvalueerde termijn bedroeg 3 maanden tot 6 jaar (gemiddeld 36 ± 22 maanden). Tien van de 24 paarden (41.7%) vertoonden geen recidieven, terwijl alle andere paarden binnen het jaar opnieuw problemen vertoonden. Zes daarvan werden specifiek omwille van de recidiverende problemen geëuthanaseerd. De letsels van de andere 8 paarden konden onder controle gehouden worden door middel van regelmatig onderhoud (bijvoorbeeld met egyptische zalf) en bekappen. Over het algemeen beschouwde de eigenaar het resultaat als goed (geen recidief) of aanvaardbaar (beperkte, doch controleerbare recidieven) in 18/24 (75%) gevallen.

Er was geen significant verband tussen het optreden van recidieven en het aantal aangetaste hoeven ($P = 0.78$) of het al dan niet instellen van een systemische behandeling, inclusief prednisolone ($P = 0.61$). Paarden die reeds een behandeling ondergaan hadden vooraleer aangeboden te worden in de kliniek hadden een significant grotere kans om recidieven te vertonen ($P = 0.013$; OR = 13.00; 95% CI [1.70-99.38]).

Discussie

Deze retrospectieve studie over hoefkanker bij 30 paarden over een periode van 7,5 jaar bevestigt andere studies die beweren dat deze aandoening vrij zeldzaam is (Turner, 1988; Whitton et al., 2000; Goble, 2003). Aangezien de studiepopulatie een behoorlijk aantal trekpaarden bevatte, in vergelijking met het relatief beperkt aantal trekpaarden in het patiëntenbestand van onze kliniek, bevestigt deze studie dat de prevalentie van hoefkanker hoger lijkt te zijn bij koudbloedrassen (Goble, 2003; O'Grady and Madison, 2004; Fürst and Lischer, 2006). Aangezien bewezen werd dat paarden waarbij niet onmiddellijk een gepaste behandeling werd ingesteld 13 keer meer kans op recidieven vertoonden, bevestigt dit onderzoek de bevindingen van Wilson (1994), die beweerde dat hoefkanker verergert wanneer een behandeling voor rotstraal wordt ingesteld. Het lijkt er dan ook op dat de aandoening nog

steeds onvoldoende herkend wordt. Het was immers verbazingwekkend om vast te stellen dat de initiële diagnose slechts in de minderheid van de gevallen correct werd gesteld, en dat inefficiënte behandelingen toch langdurig werden volgehouden. Er kan geargumenteed worden dat het moeilijk kan zijn om bij een eerste consultatie het verschil te maken tussen hoefkanker en rotstraal, vooral indien men slechts beperkte ervaring met dergelijke letsels heeft. Beide aandoeningen vertonen immers structurele degradatie van hoornweefsel en (oppervlakkige) bacteriële contaminatie. Nochtans zou het macroscopisch uitzicht van de dieper gelegen weefsels en het uitblijven van goede reactie op de behandeling een signaal moeten zijn om te denken aan hoefkanker. Er is dus duidelijk nog nood aan verhoogde alertheid en opleiding om (vroeg stadium van) hoefkanker te herkennen.

In analogie met voorgaande studies, waarin de duur van de behandeling 1,4 tot 3,6 maanden (Wilson et al., 1989), 2 tot 8 weken (Wilson, 1994) tot zelfs vele maanden (Fürst and Lischer, 2006) duurde, was de gemiddelde duur van behandeling in deze studie op zijn minst enkele weken. Een rechtstreekse vergelijking met andere studies wordt bemoeilijkt omwille van variatie in het moment van ontslag uit de kliniek (bijvoorbeeld met verbandbeslag, of slechts indien volledige verhoorning is opgetreden en geen bescherming meer vereist is).

In een casuïstiek beschreven door Jongbloets et al. (2005) wordt verondersteld dat de hyperplastische ontsteking van de dermale papillen een (auto-)immuungemieerde reactie is. Er werd succesvol behandeld met prednisolone, een glucocorticoid met goede beschikbaarheid na orale toediening (Peroni et al., 2002). Gezien het anekdotische risico op iatrogene laminitis na toediening van krachtige corticosteroiden zoals dexamethasone (Johnson et al., 2002; Soijka et al., 2004; Bailey, 2010), en de significant kortere hospitalisatieduur die aangetoond werd in deze studie, lijkt een langdurige orale toediening van prednisolone nuttig te zijn in het behandelingsprotocol van hoefkanker. Uiteraard blijft verder onderzoek omtrent de etiopathogenese van hoefkanker noodzakelijk om meer specifieke behandelingen te ontwikkelen.

In vergelijking met succespercentages van 86% en zelfs hoger (Wilson et al., 1989; O'Grady and Madison, 2004) zijn de resultaten van deze studie enigszins minder goed, met 41.7% van de paarden zonder recidieven en 75% van de gevallen met een aanvaardbaar resultaat op lange termijn. Hier moet vermeld worden dat de meeste paarden in deze studie vergevorderde letsels vertoonden, en dat een opvolging op zeer lange termijn werd uitgevoerd, aangezien Sherman et al. (1996) aantoonde dat recidieven kunnen optreden na volledige klinische genezing.

Het is duidelijk dat het gebrek aan willekeurige verdeling van de paarden over de 2 behandelingsgroepen een mogelijke beperking van deze studie is. Dit is echter een inherent

nadeel aan een retrospectieve studie waarin 2 groepen onderscheiden worden. Om te vermijden dat andere effecten zouden meespelen, werden tijdens de studie geen andere veranderingen in de behandelingsstrategie doorgevoerd.

Conclusie

Deze studie bevestigt dat de prognose voor ernstige gevallen van hoefkanker op zijn minst gereserveerd is, waarbij 75% van de gevallen op lange termijn een aanvaardbaar resultaat vertonen. Bovenop de standaard behandeling door middel van gepast debridement en toegewijde hoefverzorging, zorgde orale toediening van prednisolone voor een significante verkorting van de hospitalisatieduur. Deze bijkomende medicamenteuze behandeling lijkt dan ook aangewezen als onderdeel van het behandelingsprotocol voor chronische, proliferatieve pododermatitis. Het al dan niet toedienen van andere systemische medicatie speelde geen significante rol. Verhoogde alertheid en/of kennis omtrent deze pathologie is aangewezen voor alle mensen die betrokken zijn in de (hoef)verzorging van paarden, aangezien het uitstellen van een gepaste behandeling gepaard gaat met 13 keer meer kans op recidiverende problemen.

Dankbetuigingen

De hulp van dierenarts Fleur Mennes, dierenarts Daphne Van Hende en dr. Sebastiaan Van Hoorebeke met respectievelijk verzameling van gegevens, literatuurstudie en statistische analyse werd erg geapprecieerd. Hoefsmeden Didier Rondelez en Jan De Buck worden bedankt voor hun uitstekende technische ondersteuning tijdens de behandeling van de patiënten.

Referenties

Bailey, S.R. (2010) Corticosteroid-associated laminitis. *Vet. Clin. N. Am.: Equine Pract.* **26**, 277-285

Brandt, S., Schoster, A., Tober, R., Kainzbauer, C., Burgstaller, J.P., Haralambus, R., Steinborn, R., Hinterhofer, C. and Stanek, C. (2010) Consistent detection of bovine papillomavirus in lesions, intact skin and peripheral blood mononuclear cells of horses affected by hoof canker. *Equine vet. J.* doi: 10.1111/j.2042-3306.2010.00147.x

- Fürst, A.E. and Lischer, C.J. (2006) Degenerative and neoplastic diseases of the foot. In: *Equine Surgery*, 3rd edn., Eds: J.A. Auer and J.A. Stick, St. Louis, Saunders, Elsevier. pp 1196-1199
- Goble, D.O. (2003) Lameness in draft horses. In: *Lameness in the horse*, 1st Edn., Eds: M.W. Ross and S.J. Dyson, Philadelphia, Saunders, Elsevier. pp 1063-1064
- Jongbloets, A.M., Sloet Van Oldruitenborgh-Oosterbaan, M.M., Meeus, P.J. and Back, W. (2005) Equine exudative canker: an (auto-) immune disease? *Tijdschr. Diergeneeskd.* **130**, 106-109
- Johnson, P.J., Slight, S.H., Ganjam, V.K. and Kreeger, J.M. (2002) Glucocorticoids and laminitis in the horse. *Vet. Clin. N. Am.: Equine Pract.* **18**, 219-236
- Nagamine, C.M., Castro, F., Buchanan, B., Sschumacher, J. and Craig, L.E. (2005) Proliferative pododermatitis (canker) with intralesional spirochetes in three horses. *J. vet. diagn. Invest.* **17**, 269-271
- O'Grady, S.E. and Madison, J.B. (2004) How to treat equine canker. Proceedings 50th Annual Convention of the American Association of Equine Practitioners. Denver, Colorado, USA, December 4 to 8, 2004. p 202-205
- Peroni, D.L., Stanley, S., Kollias-Baker, C. and Robinson, N.E. (2002) Prednisone per os is likely to have limited efficacy in horses. *Equine vet. J.* **34**, 283-287
- Reeves, M.J., Yovich, J.V. and Turner, A.S. (1989) Miscellaneous conditions of the equine foot. *Vet. Clin. N. Am.: Eq. Pract.* **5**, 221-242
- Sherman, K., Ginn, P.E. and Brown, M. (1996) Recurrent canker in a shire mare. *J. equine vet. Sci.* **16**, 322-233
- Sojka, J.E., Levy, M. and Couetil, L. (2004) Drugs acting on the endocrine system. In: *Equine clinical pharmacology*, Eds: J.J. Bertone and L.J.I. Horspool, London, Saunders, Elsevier. pp 76-76
- Stashak, T.S. (2002) Canker. In: *Adams' lameness in horses*, 5th edn., Ed: T.S. Stashak, Philadelphia, Lipincott Williams and Wilkins. pp 718-719
- Stashak, T.S., Hill, C., Klimesh, R. and Ovinek, G. (2002) Canker. In: *Adams' lameness in horses*, 5th edn., Ed: T.S. Stashak, Philadelphia, Lipincott Williams and Wilkins. pp 1118-1119

- Turner, T.A. (1988) Treatment of equine canker. Proceedings 34th Annual Convention of the American Association of Equine Practitioners. San Diego, California, USA, December 4 to 7, 1988. p 307-310
- Whitton, R.C., Hodgson, D.R. and Rose, R.J. (2000) Canker. In: *Manual of equine practice*, 2nd edn., Eds: R.J. Rose and D.R. Hodgson, Philadelphia, Saunders, Elsevier. pp. 122-123
- Wilson, D.G. (1994) Topical metronidazole in the treatment of equine canker. Proceedings 40th Annual Convention of the American Association of Equine Practitioners. Vancouver, British Columbia, Canada, December 4 to 7, 1994. p 49
- Wilson, D.G., Calderwood Mays, M.B. and Colahan, P.T. (1989) Treatment of canker in horses. *J. Am. vet. med. Ass.* **194**, 1721-1723