

# SMJERNICE ZA KLASIFIKACIJU, DIJAGNOSTIKU, OBRADU I HABILITACIJU NOVOROĐENČADI I DJECE S POROĐAJNIM OŠTEĆENJEM PLEKSUSA BRAHIJALISA

ASIJA ROTA ČEPRNJA<sup>1</sup>, VALENTINA MATIJEVIĆ<sup>2,3,4</sup>, TATJANA ŠIMUNIĆ<sup>5</sup>, SLAĐANA VUKOVIĆ BARAS<sup>1</sup>, SANDRA KUZMIČIĆ<sup>1</sup>, MLADENKA PARLOV<sup>1</sup>, VESNA BILANDŽIĆ<sup>1</sup>, DANIJEL MIKULIĆ<sup>6</sup>

<sup>1</sup>Zavod za fizikalnu medicinu i rehabilitaciju s reumatologijom, Klinički bolnički centar Split, Split; <sup>2</sup>Odjel za dječju rehabilitaciju, Klinika za reumatologiju, fizikalnu medicinu i rehabilitaciju, Klinički bolnički centar Sestre milosrdnice, Zagreb; <sup>3</sup>Fakultet za dentalnu medicinu i zdravstvo, Osijek; <sup>4</sup>Međunarodno sveučilište Libertas, Zagreb; <sup>5</sup>Odjel za fizikalnu medicinu i rehabilitaciju, Opća bolnica Dr. Ivo Pedišić, Sisak; <sup>6</sup>Objedinjeni hitni bolnički prijam, Klinički bolnički centar Sestre milosrdnice, Zagreb, Hrvatska

Porođajno oštećenje plexusa brahijalisa (POPB) je neuromotorna flakcidna paraliza ruke uzrokovana ozljedom jednog ili više korijena plexusa brahijalisa (PB) tijekom poroda. Uočava se obično ubrzo nakon poroda. Incidencija POPB je između 0,5 i 4,4 na 1000 poroda. U većini slučajeva, oštećenja brahijalnog plexusa (OPB) su prolazna i dolazi do spontanog, potpunog oporavka funkcije u prvim tjednima života. Kod neke djece (20 do 30 %) slabost ruke zaostaje i dovodi do živčano-mišićne disfunkcije i trajnog invaliditeta. U literaturi postoje razlike u klasifikaciji, dijagnozi i liječenju ovog poremećaja. Variraju od autora do autora i zasnivaju se na različitim studijama. Zajednički cilj rehabilitacije je vratiti senzornu i motoričku kontrolu, održati i povećati opseg pokreta, povećati mišićnu snagu, potaknuti bilateralnu funkcionalnu aktivnost i spriječiti sekundarne komplikacije. Razlike nastaju u načinu ostvarivanja tih zadataka. Dva su osnovna oblika liječenja OPB: konzervativno i kirurško. Konzervativno liječenje uključuje: intenzivnu kineziterapiju, korištenje komplementarnih tehnika poput elektrostimulacije, termoterapije, hidrogimnastike, udloga, injekcija botulin toksina, radne terapije. Rano konzervativno liječenje je glavna opcija u liječenju OPB. Pregledom literature smo primijetili da nema znanstvenih dokaza o nekim rehabilitacijskim tehnikama koje se koriste u konzervativnom liječenju. Koriste se u brojnim centrima, iako njihova djelotvornost nije dokazana. Kirurško liječenje OPB-a može biti primarno (neurokirurško) i sekundarno (ortopedsko). Postoje razmimoilaženja u literaturi u pogledu potrebe neurokirurškog liječenja OPB-a kao i o dobi kada ga provesti. Svrha ovog istraživanja bila je učiniti pregled literature o klasifikaciji, dijagnostičkoj obradi i rehabilitaciji POPB-a te odgovoriti na pitanja s kojima se susrećemo u svakodnevnom radu. Zbog neujednačenih stavova u literaturi, na osnovi dostupnih znanstvenih dokaza te osobnih kliničkih iskustava, izradili smo vlastite smjernice za klasifikaciju, dijagnostiku, obradu i rehabilitaciju novorođenčadi i djece s OPB-om. Članovi Sekcije dječjih fizijatara pri Hrvatskom društvu za fizikalnu i rehabilitacijsku medicinu na Kongresu fizikalne i rehabilitacijske medicine u travnju 2022. u Šibeniku usvojili su ove smjernice (postupnik) za rehabilitaciju djece s porođajnim oštećenjem plexusa brahijalisa.

**Ključne riječi:** plexus brahijalis, porod, oštećenje, postupnik, dijagnoza, rehabilitacija

**Adresa za dopisivanje:** Asija Rota Čepnja, dr. med.  
Zavod za fizikalnu medicinu rehabilitaciju s reumatologijom  
KBC Split  
Spinčićeva 1  
Tel 020 / 556 116  
E-pošta: arotaceprnja@hotmail.com

Oštećenje plexusa brahijalisa (OPB) definira se kao ozljeda korijena bilo kojeg živca brahijalnog plexusa i najčešća je porođajna povreda perifernih živaca. Obično se uočava ubrzo nakon poroda (1). Prema SZO-u,

incidencija POPB-a (porođajnog oštećenja plexusa brahijalisa) je između 0,5 i 4,4 slučaja na 1000 poroda (2). Unatoč sve većoj svjesnosti faktora rizika koji do toga dovode, i dalje se pojavljuje.

Klinička slika OBP-a jedinstvena je za svako dijete i raznolika u prezentaciji i intenzitetu. Klinička slika varira od blagih, privremenih ispada motorike do potpune mlohavice oduzetosti zahvaćene ruke uz potpuni gubitak osjeta (3).

Iako se za prirodno oštećenje pleksusa brahijalisa zna, i ulaže u njegovo liječenje više od dva stoljeća, postoje i dalje varijacije glede klasifikacije, dijagnostike, evaluacije te liječenja ovog poremećaja. Preporuke variraju od autora do autora, od klinike do klinike i zasnivaju se na različitim studijama (4-8).

Tijekom rehabilitacije djece s oštećenjem pleksusa brahijalisa suočavamo se s nizom problema i pitanja na koja nemamo jedinstvene odgovore ni u literaturi, a ni među kolegama koji se bave rehabilitacijom djece. Stoga smo uvidjeli potrebu odgovoriti na ta pitanja i izraditi dijagnostičko-terapijske smjernice rehabilitacije djece s oštećenjem pleksusa brahijalisa. Smjernice će biti nit vodilja u daljnjem radu.

### **Kako klasificirati porođajna oštećenja pleksusa brahijalisa?**

U literaturi postoje različite klasifikacije OPB-a. Pojedini autori ne odobravaju izdvajanje donjeg tipa oštećenja kao posebnog kliničkog entiteta (9), a pojedini izdvajaju povredu korijena C7 kao izolirani srednji tip oštećenja (3).

Uobičajena je klasifikacija prema oštećenim korijenima pleksusa brahijalisa (10) na:

- Gornji tip lezije ili Erb–Duchenoza paraliza - povreda C5 i C6 korijena. Zahvaćeni su mišići rame-nog obruča te fleksori i supinatori podlaktice
- Prošireni tip I može zahvatiti i korijen C7. Dodatno su zahvaćeni i m. triceps brahii i ekstenzori ručnog zgloba i prstiju
- Donji tip lezije ili Klumpke–Dejerineova paraliza-povreda korijena C8 i Th1. Zahvaćeni su mali mišići šake i fleksori ručnog zgloba
- Kompletan lezija PB (pleksus brahijalis) ili Erb Klumpkeova povreda svih korijena C5 -Th1. Zahvaćeni su svi mišići inervirani živčanim ograncima pleksusa brahijalisa.

Mnogi slučajevi OBP-a su prolazni i dolazi do spontanog i potpunog oporavka funkcije u prvim tjednima života (11). Prema nekim studijama kod 10-27 % djece slabost ruke se zadržava i može prijeći u doživotnu živčano-mišićnu disfunkciju i trajni invaliditet (12-14). Iz toga proizlazi važnost ove problematike, a istovremeno i važnost rane intervencije (15).

### **Koju dijagnostičku obradu i evaluaciju treba provoditi u rodilištu?**

Kompletan pregled treba učiniti što prije nakon poroda. Klinički pregled omogućava postavljanje dijagnoza OPB-a na osnovi kliničke slike i karakterističnog položaja zahvaćene ruke. Klinički pregled i drugi oblici dijagnostičke obrade potrebni su nam za razlikovanje OPB-a od neuroloških i mišićno-koštanih stanja sa sličnom kliničkom slikom: kongenitalna amio-plazija, lezija prednjih rogova leđne moždine, cerebelarna lezija, lezija piramidnog trakta, pseudopareze kod fraktura klavikule ili humerusa, lezija perifernih živaca, intrauterina lezija PB, intrauterina malpozicija šake ili cijele ruke, povreda cervikalne kralježnice. Pregled i obrada su nam nužni i za utvrđivanje postojanja pridruženih povreda: fraktura klavikule i humerusa, tortikolis, kefalhematom, pareza n. facijalisa, pareza dijafragme, oštećenje CNS-a.

Dijagnoza pridruženih anomalija te diferencijalna dijagnoza drugih stanja sa sličnom kliničkom slikom postavlja se tražeći promjene i odstupanja u uzorcima držanja, motornoj funkciji, tonusu, spontanom pokretima, opsegu aktivnih i pasivnih pokreta, u dubokim i primitivnim refleksima, obliku i osjetljivosti ramena i nadlaktice.

Ako je potrebno može se napraviti dodatna dijagnostička obrada (16). Pojedini autori preporučuju panoramsku snimku prsnog koša, rendgen nadlaktice i ultrazvuk mozga odmah nakon poroda (3).

Fraktura klavikule smatra se najčešćom porođajnom ozljedom koštanog sustava, a javlja se u stopi između 0,2 i 2,9 % svih poroda (16); 13,8-38,9 % slučajeva dijagnosticira se nakon otpusta iz bolnice (16,17). Devet do-25 % djece s frakturom klavikule ima i oštećenje pleksusa brahijalisa (18-20).

Pojedini autori frakturu klavikule smatraju dobrim (18,19), a pojedini lošim prognostičkim znakom (20). S obzirom da je fraktura klavikule učestala komplikacija, a relativno često prođe nedijagnosticirano, te zbog razlike u ranoj intervenciji kod djece s frakturom i bez frakture klavikule, opravdano je kao minimum obrade u rodilištu, uz klinički pregled, napraviti i rendgen ramenog obruča, a ostalu obradu učiniti prema kliničkoj slici koju dijete prezentira.

Već tijekom prvih tjedana i mjeseci života potrebno je napraviti niz pregleda i evaluacija. Opisano je više klasifikacijskih ljestvica za vrednovanje i praćenje motorne i senzorne funkcije, što je iznimno teško u novorođenčadi i male djece.

## Koje evaluacijske ljestvice treba koristiti za praćenje oporavka i što se smatra potpunim oporavkom?

Za evaluaciju motoričke i senzorne funkcije novorođenčadi, dojenčadi i starije djece koristi se niz ljestvica (12,21).

Najčešće korištene ljestvice su:

1. Ljestvica *Medical Research Council* (MRC) upotrebljava stupnjevanje mišićne kontrakcije od 0 do 5, gdje 0 označava potpuni izostanak kontrakcije, a 5 predstavlja normalnu mišićnu snagu tijekom cijelog opsega pokreta. Gilbert i Tassion modificirali su ljestvicu MRC kako bi se mogla lakše koristiti kod djece (21,22):  
M0 - nema kontrakcije  
M1 - mišićna kontrakcija  
M2 - pokret bez opterećenja gravitacije  
M3 - potpuni pokret protiv težine ekstremiteta
2. Ljestvica aktivnog pokreta (Clark i Curtis) testira 15 pokreta zahvaćene ruke prema zglobovima: rame (abdukcija, addukcija, vanjska rotacija, fleksija i unutarnja rotacija), lakat (fleksija, ekstenzija, supinacija i pronacija), ručni zglob (fleksija i ekstenzija), šaka (ekstenzija i fleksija prstiju, fleksija i ekstenzija palca) (23). Ocjene su od 0 do 7:

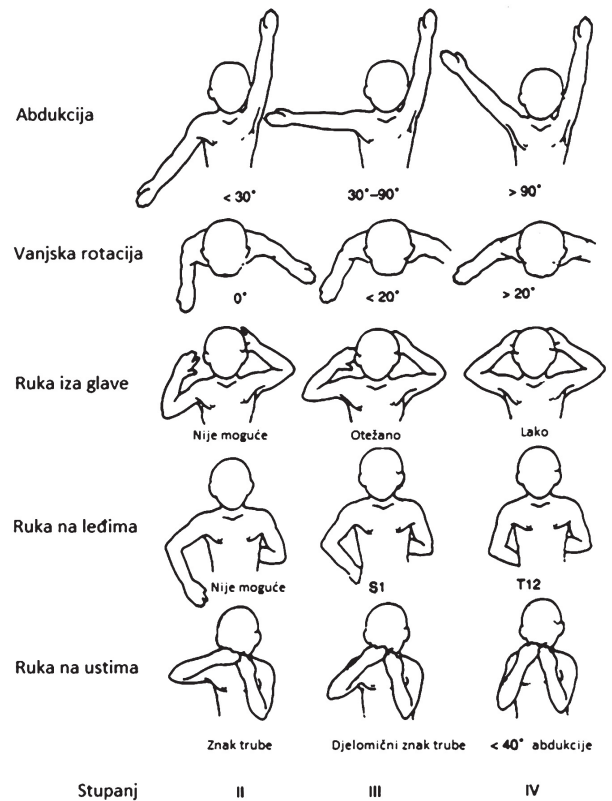
Pokreti bez utjecaja gravitacije:

- 0 - nema kontrakcije
- 1 - kontrakcija jedva primjetna
- 2 - pokret manje od pola opsega kretnje
- 3 - pokret više od pola opsega kretnje
- 4 - potpuni pokret kroz cijeli opseg kretnje

Pokreti protiv gravitacije:

- 5 - pokret manje od pola opsega kretnje
- 6 - pokret više od pola opsega kretnje
- 7 - potpuni pokret tijekom cijelog opsega kretnje

3. Klasifikacija Mallet: koristi se obično kod starije djece za praćenje oporavka nakon konzervativnog ili kirurškog liječenja. Ruka se testira u 5 različitih prirodnih pokreta: abdukcija, vanjska rotacija, ruka iza glave, ruka na leđima i ruka na ustima. Ocjenuje se stupnjevima I -V. (2,21) (sl.1).  
Stupanj I označava da nema aktivnog pokreta.  
Stupnjevi II - IV različiti intenzitet odstupanja aktivnog pokreta.  
Stupanj V označava normalan pokret u punom opsegu.



Sl. 1. Klasifikacija funkcije ramenskog zgloba prema Malletu (2) Stupanj I: nema aktivnog pokreta - Stupnjevi II - IV: prikazani su na slici - Stupanj V: označava normalan pokret u punom opsegu

4. Raimondova ljestvica za procjenu funkcije ručnog zgloba i šake (24):  
0 - potpuna paraliza ili je moguća lagana fleksija prstiju, ali bez funkcije, nefunkcionalni palac (nema pincetnog hvata), osjet neznatan ili ga nema  
I - ograničena aktivna fleksija prstiju zahvaćene šake, bez ekstenzije ručnog zgloba ili prstiju; mogući lateralni pincetni hvat  
II - aktivna fleksija ručnog zgloba s pasivnom fleksijom prstiju (tenodeza) i pasivnim lateralnim pincetnim hvatom palca  
III - potpuna aktivna fleksija ručnog zgloba i prstiju, pokretan palac s djelomičnom abdukcijom-opozicijom. Intrinzična ravnoteža, nema aktivne supinacije; dobre mogućnosti za palijativnu kirurgiju  
IV - potpuna aktivna fleksija ručnog zgloba i prstiju, aktivna ekstenzija ručnog zgloba; slaba ili odsutna ekstenzija prstiju. Dobra opozicija palca, s aktivnom ulnarnom intrinzičkom mišićnom i djelomičnom pronacijom/supinacijom  
V - šaka kao pod IV, s ekstenzijom prstiju i gotovo potpunom pronacijom/supinacijom

5. Za senzornu evaluaciju koristi se Narakas senzorni sustav stupnjevanja (22):

- S0 - nema reakcije na bolni ili drugi stimulans
- S1 - reakcija na bolni podražaj, ali ne i na dodir
- S2 - reakcija na dodir, ali ne i na lagani dodir
- S3 - normalan osjet

Izvrješća o postotku oporavka djece s OPB-om često su insuficijentna i variraju u rezultatima (4-93 %) jer ne prate dijete trijemkom dovoljno dugog razdoblja a evaluacije se provode na različite načine (25). Kako bi se moglo kazati da je nastao potpuni oporavak djeteta nakon OPB-a, na evaluacijskim ljestvicama dijete bi trebalo postići maksimalnu vrijednost.

### **Koliko učestalo treba provoditi specijalističke preglede i evaluacije tijekom prve i nakon prve godine života?**

U literaturi nema jedinstvenih smjernica o učestalosti kontrolnih pregleda i do kada treba pratiti djecu s OPB-om. U ranoj dobi pregledi i evaluacije moraju biti učestale za optimalno praćenje oporavka, sprječavanja ili pravovremenog uočavanja komplikacija i određivanje potrebe za dodatnom obradom ili drugim oblicima liječenja. Studije koje ne prate djecu do 3. godine života mogu propustiti zaostale defekte (25).

### **Koje dijagnostičke obrade uz klinički pregled i evaluaciju treba provesti i kada?**

Ako neurološki oporavak ne napreduje kao što je očekivano, daljnja obrada je opravdana. Dijagnostička obrada je ovisna o stupnju motoričkog deficita i pridruženim komplikacijama. Od dodatne obrade koristi se rtg, EMNG, CT mijelografija, MRI te ultrazvuk.

Rtg se koristi kod pridruženih povreda osteoartikularnog sustava i kod sumnji na hemidijafragmalnu paralizu. Preporuča se i kod progresivnog gubitka vanjske rotacije ramena, sumnje na stražnju dislokaciju zgloba te kod uočenih deformacija kralježnice (3,22).

EMNG bi trebao pomoći u potvrđivanju dijagnoze, određivanju stupnja oštećenja živca, davanju podataka o zahvaćenim mišićima i praćenju oporavka, ali stvarni doprinos primjene ove metode je dvojbena (22,23,26).

EMNG pregled se teško izvodi i interpretira kod novorođenčeta i dojenčeta. Preporuka većine autora je da se EMNG koristi ako se kliničkim pregledom posumnja na avulziju korijena živca ili ako se pregledom i evaluacijskim procjenama ne registrira daljnji napredak motoričke funkcije (22).

CT mijelografija i MRI daju korisne informacije o lokaciji lezije, veličini lezije i odnosu prema ostalim

strukturama. Obično se rade preoperacijski. Nedostatci su njihova potreba za općom anestezijom, dostupnost i cijena. MRI ima prednost što je izravan, neinvazivan pregled koji je lakše izvesti jednostavnom sedacijom, dok CT mijelografija uvijek zahtijeva opću anesteziju (27,28). U novije vrijeme sve se više koristi ultrazvuk brahijalnog pleksusa (27, 28).

### **Kakva treba biti terapijska intervencija u prvim danima djetetovog života?**

Nakon pregleda potrebno je oblikovati program rehabilitacije za djecu s OPB-om. Terapija se planira individualno za svako dijete.

Ciljevi rehabilitacije su: vratiti senzornu i motoričku kontrolu, održati i povećati opseg pokreta, povećati mišićnu snagu, poticati bilateralnu funkcionalnu aktivnost i spriječiti sekundarne komplikacije (26). U literaturi nema jedinstvenih stavova kako to postići (kada započeti, koju terapiju provoditi, kolika je uloga roditelja...). Preporuke variraju od autora do autora, od klinike do klinike i zasnivaju se na različitim studijama.

Prevladava mišljenje da je potreban rani tretman, onaj koji počinje brzo nakon povrede, koji omogućava integraciju normalnog senzomotoričkog iskustva (3,29-31).

Neki autori preferiraju da se odmah započne s laganim vježbama opsega pokreta (3) od prvog dana života, dok drugi preferiraju odmor da bi se omogućio oporavak oštećenog živca (12). Pojedini autori preporučuju mirovanje, pozicioniranje, neki i imobilizaciju u udlagama (3,12).

Pozicioniranje, odnosno postavljanje i odmor ruke u pravilnom položaju minimalizira stres i bol u ozlijeđenoj ruci (12), omogućava resorpciju edema i hemoragije i cijeljenje pridruženih oštećenja. Pozicioniranje je važno i za razvoj pravilne posture. Dijete s OPB-om ima sklonost okretati glavu suprotno od zahvaćene strane što rezultira razvojem tortikolisa ili okcipitalne plagiocefalije (13).

Većina autora preporuča pozicioniranje prvih 10 dana života kod frakture klavikule. Ruka se fiksira preko djetetova prsnog koša sigurnosnom iglom za košuljicu (2). Ako je prisutan prijelom nadlaktice, ruku treba imobilizirati s ramenom u adukciji i unutarnjoj rotaciji, s flektiranim laktom od 90 stupnjeva tako da prvih nekoliko tjedana ruka počiva na djetetovim prsima (12). Imobilizaciju ruke u udlazi u položaju abdukcije i vanjske rotacije brojni autori smatraju nepotrebnom i potencijalno štetnom jer dovodi do abdukcijske kontrakture i do jatrogene dislokacije ramena. Iznimka je ekstenzivna paraliza u području ramena zbog nestabilnosti zgloba (12,32).

Uz pozicioniranje provodi se usmjerena njega, odnosno handling. Handling je ispravno držanje i okretanje djeteta u raznim dnevnim aktivnostima što ograničava nepotrebno pokretanje zahvaćene ruke. Handling daje djetetu iskustvo ispravnog, efikasnog pokreta, a sprječava nepravilne pokrete i kompenzacije (33).

### **Koje oblike kineziterapije je opravdano koristiti i kojim intenzitetom?**

Intenzivna fizikalna terapija je neophodna da se održi opseg pokreta u zglobovima, stimulira aktivnost u mišićima čija je živčana opskrba prekinuta, prevenira sindrom zanemarivanja ruke i sprječava pojavu nepravilnih pokreta i držanja tijela, kontraktura i deformacija. Od kineziterapijskih postupaka provode se ovi:

- Pasivne vježbe koje održavaju opseg pokreta u zglobovima. Preko pasivnog pokreta osigurava se i optimalni položaj zglobova za stimulaciju aktivnog pokreta (26). Treba voditi računa o očekivanoj amplitudi pokreta specifičnoj za novorođenče odnosno dojenče (3,34).
- Vježbe motoričkih funkcija treba započeti unutar prva dva tjedna djetetova života. One stimuliraju aktivnost mišića čija je nervna inervacija privremeno prekinuta. Trening se izvodi u položaju najboljem za određeni mišić (26).
- Senzornim osvješćivanjem preko dodira tijela, kretanja, podizanja ruke u vidno polje djeteta razvija percepciju tijela, dobiva osjećaj sebe kao jedinke odvojene od okoline. Senzorno osvješćivanje je korisno za poboljšanje aktivne motoričke izvedbe, kao i za minimaliziranje zanemarivanja zahvaćene ruke te doprinosi rastu ruke (35).
- U programu medicinske gimnastike, osim ciljanih vježbi za mišiće inervirane živčanim vlaknima iz inervacijskog područja brahijalnog pleksusa, treba provoditi i vježbe za stimulaciju razvoja opće motorike preko aktivnih kinezioloških pristupa neurorazvojne terapije (NRT) i Vojta terapije (3), a u kasnijoj dobi, kada djeteta postane suradljivije i vježbe snaženja (3,35,36).

### **Kakva i kolika uloga roditelja treba biti u rehabilitacijskom procesu djece s OPB-om?**

Edukacija roditelja i obitelji važan je zadatak terapeuta u rehabilitaciji OPB-om. Terapeut mora znati procijeniti oštećenje živca i pružiti informacije roditeljima kako zaštititi zglobove i ruke od daljnjeg oštećenja pravilnim pozicioniranjem i rukovanjem s djetetom u svakodnevnim aktivnostima te ih educirati za program vježbi kod kuće. Edukacija treba započeti u rodilištu i uključivati vježbe opsega pokreta, handling i tehnike ranog pozicioniranja. Nakon toga roditelje treba podučiti i vježbama koje će omogućiti razvoj motorike, snaženje i senzorno osvješćivanje (12) te elemente

programa NRT-a i Vojta terapije. Intenzitet i učestalost vježbi treba individualno odrediti ovisno o dobi djeteta, kliničkoj slici, a prilagođeno specifičnosti obiteljske situacije. Elementi vježbe implementiraju se u svakodnevne aktivnosti (3).

Upute roditeljima trebaju biti jasne, roditelji moraju shvatiti važnost vježbi, ali ne i pretjerivati s njima. Edukacija mora biti kontinuirana te uključivati izravno podučavanje i demonstracije. Video materijali trebaju biti samo dodatak neposrednoj edukaciji.

### **Koje oblike konzervativnog liječenja uz kineziterapiju je opravdano koristiti?**

U liječenju OPB-a uz kineziterapiju i senzorno osvješćivanje koriste se i drugi oblici konzervativnog liječenja: elektrostimulacija, EMG *biofeedback*, hidroterapija, termoterapija, botulinum toksin tip A (BTX-A), ortoze, kinezitaping i druga pomagala (37).

Izostaju znanstveni dokazi o učinkovitosti nekih rehabilitacijskih tehnika koje se koriste u konzervativnom liječenju (uporaba kinezitape traka, hidroterapije, elektrostimulacije). Iako njihova djelotvornost nije dokazana, ne znači da nisu učinkovite pa se koriste u brojnim centrima (37).

Elektrostimulacijom (ES) izaziva se kontrakcija skeletnih mišića serijom podražajnih impulsa s ciljem sprječavanja njihove atrofije i poticanja regeneracije živaca. Nema dokaza o njezinoj učinkovitosti ni jasnih preporuka u pogledu opreme, vrsti struje, intenzitetu i trajanju impulsa, mjestu postavljanja elektroda, početku tretmana, trajanju terapije. Vrijeme početka liječenja u literaturi varira od 3 tjedna do 4,5 mjeseci (37). Potrebno je individualno odlučivanje o njezinoj primjeni, jer učinkovitost električne stimulacije na ozlijeđeni živac i denervirani mišić tek treba ispitati. Ako se netko odluči na primjenu ES-a, parametri moraju biti pažljivo prilagođeni dobi djeteta i stupnju senzornog i motoričkog deficita. Terapeut treba poduzeti mjere opreza kako bi izbjegao pretjerano stimuliranje ili zamor okolnih mišića (zamor može dovesti do izraženije atrofije) kao i oštećenje kože i okolnog tkiva (34,38). Preporuka je da se klasična ES zamijeni EMG *biofeedbackom* gdje god je to moguće.

Iako nema znanstvenih radova koji dokazuju učinkovitost hidroterapije kod OPB-a, hidroterapija je zahvaljujući pozitivnom utjecaju uzgona u provođenju aktivnog pokreta, otporu pokretu pri kretanju kroz vodu, stjecanju simetričnih obrazaca pokreta plivanjem i povoljnim toplinskim učinkom, dokazala svoju učinkovitost kod drugih bolesti s izraženom mišićnom slabošću (39).

Termoterapiju možemo primijeniti pomoću toplih obloga ili parafina. Koristi se kao uvod u pasivne i aktivne vježbe. Treba biti oprezan pri primjeni topline jer se često radi o djetetu male dobi, a dječja koža osjetljivija je na toplinu i razvoj opekline (34).

Injekcija botulinum toksina u zdrave mišiće antagoniste pokazala se učinkovitom u liječenju mišićne neravnoteže, ko-kontraktura i mišićnih kontraktura u djece s neonatalnom paralizom brahijalnog pleksusa (najviše se primjenjuje u *m. latissimus dorsi*, *m. subscapularis*, *m. pectoralis major*, *m. triceps*) (37).

Kinezitape traka se može koristiti za stabilizaciju lopatice i poboljšanje mobilnosti ramena, ali u literaturi nema dokaza njezine učinkovitosti.

Literatura podržava korištenje ortoza. Ortoza je ortopedsko pomagalo za stabilizaciju, sprječavanje kontraktura i deformacije te pomoć u funkciji. Posebno su korisne za smanjenje kompenzacijskih pokreta i kod slabosti zapešća i prstiju. Dostupne su statičke i dinamičke udlage, korisne su ovisno o problemima koji su identificirani. Statičke se ortoze koriste za imobilizaciju i prevenciju deformacija i kontraktura, dok dinamičke ortoze primjenjuju sile vlaka i tlaka za ispravljanje deformacija, očuvanje pokretljivosti zgloba, jačanje mišića i poboljšanje funkcije (40).

S ciljem razvijanja funkcionalnih sposobnosti potrebnih za izvođenje aktivnosti svakodnevnog života, prevladavanju različitih poteškoća tijekom razvoja i obrazovanja te pružanja psihološke pomoći djeci i roditeljima, potrebno je dijete pravodobno uključiti u radnu terapiju, tretman edukacijskog rehabilitatora i psihologa.

### **Kada preporučiti kirurško liječenje, koji oblik kirurške intervencije i kome ga uputiti?**

Osim konzervativnog oblika liječenja u literaturi se često spominje i kirurško liječenje djece s OPB-om koje može biti rano i kasno. Rane operacije, neuroliza (eksizija neuroma i skidanje ožiljnog tkiva) i rekonstrukcija nervnim presatkom su neurokirurške intervencije sa ciljem uspostavljanja kontinuiteta živca (2). Kasne kirurške intervencije koje uključuju transfer tetiva i/ili osteotomiju, te tenotomije su ortopedske intervencije s ciljem poboljšanja funkcije zgloba (2). Mišljenja o potrebi ranog kirurškog liječenja i optimalnoj dobi djeteta za intervenciju su podijeljena. Neki smatraju da je rana kirurška intervencija neopravdana, jer se oporavak događa i spontano tijekom prve godine života (11). Drugi smatraju da do optimalnog oporavka neće doći bez neurokirurške intervencije i to bolje što je dijete mlađe (2,11).

Većina podržava stav da je kirurško liječenje potrebno kod kompletne lezije OPB-a kod djece koja ne pokazuju spontani oporavak tijekom prvih mjeseci života, odnosno kod djece koja nemaju funkciju bicepsa (fleksija lakta protiv gravitacije) u dobi od 3 mjeseca (14,41,42).

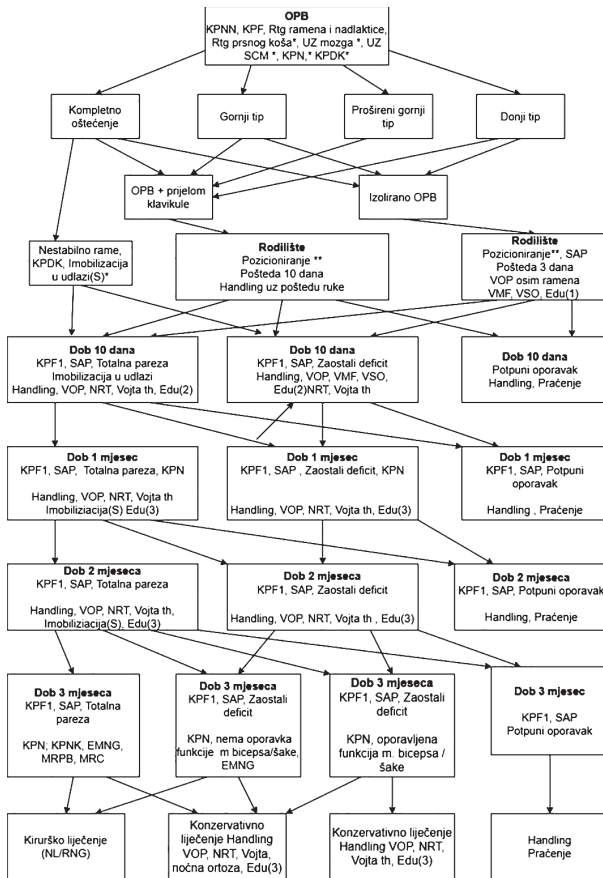
### **Do kada treba provoditi rehabilitaciju djece s OPB-om?**

Oporavak evidentan na EMG-u 6-8 godina nakon povrede opisao je Gatchava, što je suprotno mišljenju da se oporavak javlja unutar prve dvije godine (26). Na temelju tih rezultata preporuča se dugogodišnja terapija. Rehabilitaciju treba nastaviti dok god se pojavljuje oporavak. Ako zaostane makar i malen hendikep, preporučljivo je nastaviti tretman do odrasle dobi uz stalnu superviziju.

Kod starije djece kod koje perzistira nesposobnost treba se usredotočiti na vježbe u kući koje će djetetu pomoći u osamostaljivanju. Preporuča se da se dijete uključi u razne rekreativne aktivnosti poput plivanja.

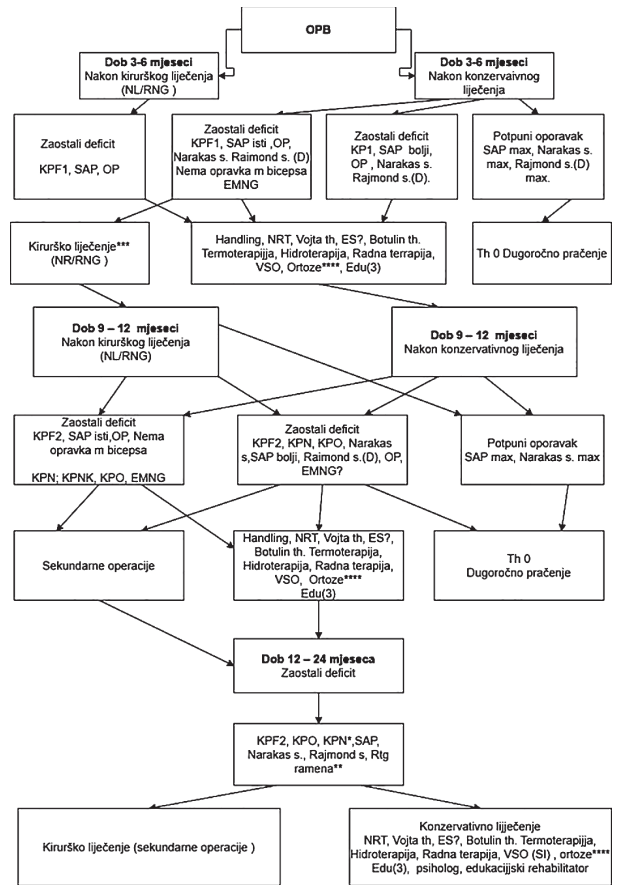
Analizirajući dostupnu znanstvenu literaturu koja nudi različita dijagnostička i rehabilitacijska rješenja i na osnovi kliničkog iskustva stručni tim je odgovorio na pitanja s kojima se susrećemo pri rehabilitaciji djece s prirođenim oštećenjem pleksusa brahijalisa te izradio dijagnostičko-rehabilitacijske smjernice za djecu u dobi 0-3 mjeseca (sl. 2); smjernice za djecu u dobi 3-24 mjeseca (sl. 3) te smjernice za stariju djecu (sl. 4.) Članovi Sekcije dječjih fizijatara pri Hrvatskom društvu za fizikalnu i rehabilitacijsku medicinu na Kongresu fizikalne i rehabilitacijske medicine u travnju 2022. u Šibeniku usvojilo je ove smjernice (postupnik) za rehabilitaciju djece s prirođenim oštećenjem pleksusa brahijalisa

Pojedina pitanja, ponajprije povezana s nekim oblicima dijagnostičke obrade i terapije ostala su otvorena i potrebna su daljnja proučavanja.



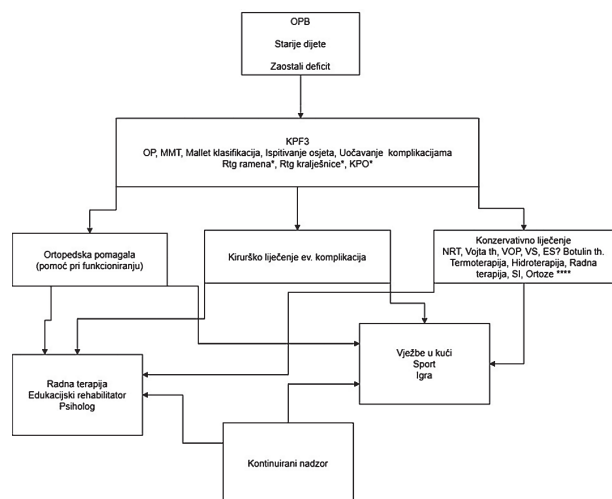
Sl. 2. Dijagnostičko rehabilitacijske smjernice za djecu s OPB-om u dobi od 0 do 3 mjeseca

OPB - Oštećenje plexus brahijalisa; KPNN - Klinički pregled neonatologa; KPF - Klinički pregled fizijatra; KPF1 Klinički pregled fizijatra jednom mjesečno; KPN - Klinički pregled neuropedijatra; KPDK - Klinički pregled dječjeg kirurga; KPNK - Klinički pregled neurokirurga; SAP - Skala aktivnog pokreta; VOP - Vježbe opsega pokreta; VMF - Vježbe motoričke funkcije; VSO - Vježbe senzornog osvješćivanja; (S) - Tijekom spavanja; (D) - Donji tip oštećenja; NL - Neurolog; RNG - Rekonstrukcija nervnim graftom; MRPB - Magnetska rezonanca plexusa brahijalisa; MRC - Magnetska rezonanca vratne kralježnice; \* - U slučaju sumnje na pridružene povrede/ prema kliničkoj slici; \*\* - Izbjegavati pronirani položaj i ležanje na strani povrijeđene ruke; ? - Individualno odlučivanje (procjena fizijatra); Edu(1) - Edukacija roditelja za Pozicioniranje, VOP, Handling; Edu(2) - Edukacija roditelja za: Pozicioniranje, VOP, Handling, VSO, VMF; Edu(3) - Edukacija roditelja za: Pozicioniranje, VOP, Handling, VSO, VMF, elemente NRT i Vojsa th;



Sl. 3. Dijagnostičko rehabilitacijske smjernice za djecu s OPB-om u dobi od 3 do 24 mjeseca

OPB - Oštećenje plexusa brahijalisa; KPNN - Klinički pregled neonatologa; KPF - Klinički pregled fizijatra; KPF1 Klinički pregled fizijatra jednom mjesečno; KPF2 - Klinički pregled fizijatra jednom u 6 tjedana; KPN - Klinički pregled neuropedijatra; KPDK - Klinički pregled dječjeg kirurga; KPNK - Klinički pregled neurokirurga; KPO - Klinički pregled ortopeda; SAP - Skala aktivnog pokreta; VOP - Vježbe opsega pokreta; VSO - Vježbe senzornog osvješćivanja; (D) - Donji tip oštećenja; NL - Neurolog; RNG - Rekonstrukcija nervnim graftom; \*\*\* - Kirurško liječenje i MR ako je SAP ispod određene vrijednosti; \*\*\*\* - s ciljem sprječavanja kontraktura, stabilizacije zgloba, poboljšanja funkcije; ? - Individualno odlučivanje (procjena fizijatra); Edu(3) - Edukacija roditelja za Pozicioniranje, VOP, Handling, VSO, VMF, elemente NRT i Vojsa th; OP - Opseg pokreta zgloba, pasivni; SI - Senzorna integracija; VS - Vježbe snaženja; max - Maksimalna vrijednost pojedinog testa



Slika 4. Dijagnostičko rehabilitacijske smjernice za djece s OPB-om u dobi iznad 2 godine

OPB - Oštećenje pleksus brahijalisa; KPF3 - Klinički pregled fizijatra svakih 3-6 mjeseci; KPO - Klinički pregled ortopeda; VOP - Vježbe opsega pokreta; \* - U slučaju sumnje na pridružene povrede/ prema kliničkoj slici; \*\*\*\* - s ciljem sprječavanja kontraktura, stabilizacije zgloba, poboljšanja funkcije; ? - Individualno odlučivanje (procjena fizijatra); OP - Opseg pokreta zgloba, pasivni; SI - Senzorna integracija; VS - Vježbe snaženja; MMT - Manualni mišićni test;

## L I T E R A T U R A

1. Mardešić D. Novorođenče. U: Mardešić D, ur. Pedijatrija. Zagreb: Školska knjiga, 2003, 349.
2. Semel-Concepcion J, Gray JM, Nasr H, Conway A. Neonatal Brachial Plexus Palsies. Medscape Updated: Sep 14, 2022. <https://emedicine.medscape.com/article/317057-overview>
3. Stojčević Polovina M. Načela rehabilitacijskog tretmana djece s parezom plexus brachialis. Anali Klin boln Dr M. Stojanović 1987; 26; 1-50.
4. Smith BW, Daunter AK, Yang LJ, Wilson TJ. An update on the management of neonatal brachial plexus palsy—replacing old paradigms: a review. JAMA Pediatr 2018; 112(6): 585-91.
5. Dodds SD, Wolfe SW. Perinatal brachial plexus palsy. Curr Opin Pediatr 2000; 12(1): v40-7.
6. Abid A. Brachial plexus birth palsy: management during the first year of life. Orth Traumatol Surg Res 2016; 102(1): 125-32.
7. Pondaag W, Malessy MJ. Outcome assessment for brachial plexus birth injury. Results from the Pluto world-wide consensus survey. J Orth Res 2018; 36(9): 2533-41.
8. Thatte MR, Nayak NS, Hiremath AS. Management of birth brachial plexus injury including use of distal nerve transfers. J Hand Surg 2020; 25(3): 267-75.
9. Volpe JJ. Injuries of extracranial, cranial, intracranial, spinal cord, and peripheral nervous system structure. U: Volpe JJ, ur. Volpe's Neurology of the Newborn. Philadelphia: Elsevier; 2018, 1106-13.

10. Benjamin K. Part 1. Injuries to the brachial plexus: mechanisms of injury and identification of risk factors. Adv Neonat Care 2005; 5(4): 181-9.
11. Hoeksma AF, Ter Steeg AM, Nelissen RG i sur. Neurological recovery in obstetric brachial plexus injuries: a historical cohort study. Develop Med Child Neurol 2004; 46(2):76-83.
12. Benjamin K. Part 2. Distinguishing physical characteristics and management of brachial plexus injuries. Adv Neonat Care 2005; 5(5): 240-51.
13. Walle T, Hartikainen-Sorri AL. Obstetric shoulder injury: associated risk factors, prediction and prognosis. Acta Obstet Gynecol Scand 1993; 72(6): 450-4.
14. Jackson ST, Hoffer MM, Parrish N. Brachial-plexus palsy in the newborn. Bone Joint Surg 1988; 70(8): 1217-20.
15. Yang LJ. Neonatal brachial plexus palsy—Management and prognostic factors. Int Sem Perinatol 2014; 38(4): 222-34.
16. Ahn ES, Jung MS, Lee YK i sur. Neonatal clavicular fracture: recent 10-year study. Pediatr Int. 2015; 57(1): 60-3.
17. Joseph PR, Rosenfeld W. Clavicular fractures in neonates. Am J Dis Child 1990; 144(2): 165-7.
18. Leshikar HB, Bauer AS, Lightdale-Miric N i sur. Clavicle fracture is not predictive of the need for microsurgery in brachial plexus birth palsy. J Pediatr Orthop 2018; 38(2): 128-32.
19. Wall LB, Mills JK, Leveno K i sur. Incidence and prognosis of neonatal brachial plexus palsy with and without clavicle fractures. Obst Gynecol 2014; 123(6): 1288-93.
20. Al-Qattan MM, Clarke HM, Curtis CG. The prognostic value of concurrent clavicular fractures in newborns with obstetric brachial plexus palsy. J Hand Surg 1994; 19(6): 729-30.
21. Duff SV, DeMatteo C. Clinical assessment of the infant and child following perinatal brachial plexus injury. J Hand Therap 2015; 28(2): 126-34.
22. Soucacos PN, Vekris MD, Kostas J i sur. Secondary reconstructive procedures in obstetrical brachial plexus palsy: forearm, wrist, and hand deformities. Sem Plast Surg 2005; 19(1): 96-102.
23. Curtis C, Stephens D, Clarke HM i sur. The active movement scale: an evaluative tool for infants with obstetrical brachial plexus palsy. J Hand Surg 2002; 27(3): 470-8.
24. Raimondi P. Evaluation of results in obstetric brachial plexus palsy. The hand. Presented at the International Meeting on Obstetric Brachial Plexus Palsy, Heerlen, Germany, 1993.
25. Sundholm LK, Eliasson AC, Foissbeig H. Obstetric brachial plexus injuries: assessment protocol and functional outcome at age 5 years. Develop Med Child Neurol 1998; 40(1): 4-11.
26. Durrigl T, Vitulić V. Reumatologija. Zagreb: Jugoslavenka medicinska naklada, 1982, 112.
27. Girard AO, Suresh V, Lopez CD i sur. Radiographic imaging modalities for perinatal brachial plexus palsy: a systematic review. Chil Nerv Syst 2022; 38(7): 1241-58.
28. Gunes A, Bulut E, Uzumcugil A i sur. Brachial plexus ultrasound and MRI in children with brachial plexus birth injury. Am J Neuroradiol 2018; 39(9): 1745-50.



29. Brown T, Cupido C, Scarfone H i sur. Developmental apraxia arising from neonatal brachial plexus palsy. *Neurology* 2000; 55(1): 24-30.
30. Veličković TD. Basic principles of the neurodevelopmental treatment (NDT) Bobath. *life*. 2002;4:9-11.
31. Quinton MB. The Importance of the body image in our daily lives and in therapy. *Schweizerischer, Bund der Therapeuten cerebraler Bewegungsstörungen. Mitteilungsblatt* 1986; 25: 9-17.
32. Sherlock DA, Hems TE. Obstetric brachial plexus injuries. *Scot Med J* 2004; 49(4): 123-5.
33. Bobath K. A neurophysiological basis for the treatment of cerebral palsy. Lavenham: Mac Keith Press, 1980, 26-88.
34. Ramos LE, Zell JP. Rehabilitation program for children with brachial plexus and peripheral nerve injury. *Sem Ped Neurol* 2000; 7(1): 52-7.
35. Quinton MB. Concepts and Guidelines in Baby Treatment. *Clinician's View*, 2003.
36. Bly L, Whiteside A, Medvescek R. Baby treatment based on NDT Principles. San Antonio: Therapy Skill Builders, 1999, 1-7.
37. Frade F, Gómez-Salgado J, Jacobsohn L i sur. Rehabilitation of neonatal brachial plexus palsy: integrative literature review. *J Clin Med* 2019; 8(7): 980.
38. Bobinac Georgievski A, Jušić A, Mandić V i sur. Elektrofiziološke metode u medicinskoj rehabilitaciji. Tečaj trajne izobrazbe liječnika. 1986, 28:40.
39. Ljubin Č. Eektrostimulacijska terapija. U: Jajić I, ur. Fiziikalna medicina. Zagreb: Medicinska knjiga, 1996, 137.
40. Jelić M. Ortopedska pomagala. U: Pećina M, ur. Ortopedija. Zagreb: Naprijed, 1996, 120-2.
41. Gilbert A. Long-term evaluation of brachial plexus surgery in obstetrical palsy. *Hand Clin* 1995; 11(4): 583-94.
42. Waters PM. Comparison of the natural history, the outcome of microsurgical repair, and the outcome of operative reconstruction in brachial plexus birth palsy. *JBJS* 1999; 81(5): 649-59.

## SUMMARY

### GUIDELINES FOR THE CLASSIFICATION, DIAGNOSIS, TREATMENT AND REHABILITATION OF NEWBORNS AND CHILDREN WITH BRACHIAL PLEXUS BIRTH INJURY

A. ROTA ČEPRNJA<sup>1</sup>, V. MATIJEVIĆ<sup>2,3,4</sup>, T. ŠIMUNIĆ<sup>5</sup>, S. VUKOVIĆ BARAS<sup>1</sup>, S. KUZMIČIĆ<sup>1</sup>,  
M. PARLOV<sup>1</sup>, V. BILANDŽIĆ<sup>1</sup>, D. MIKULIĆ<sup>6</sup>

<sup>1</sup>Split University Hospital Center, Department of Physical and Rehabilitation Medicine, Split; <sup>2</sup>Department of Rheumatology, Physical Medicine and Rehabilitation, Sestre milosrdnice University Hospital Center, Zagreb; <sup>3</sup>Faculty of Dental Medicine and Health, Osijek; <sup>4</sup>Libertas International University, Zagreb; <sup>5</sup>Department of Physical Medicine and Rehabilitation, Dr Ivo Pedišić General Hospital, Sisak; <sup>6</sup>Emergency Department, Sestre milosrdnice University Hospital Center, Zagreb, Croatia

Brachial plexus birth palsy (BPBP) is a neuromotor flaccid paralysis caused by injury to one or more roots of the brachial plexus (BP) during childbirth. It is usually observed shortly after birth. The incidence of BPBP is between 0.5 to 4.4 per 1000 childbirths. Most cases of BPBP are transient and there is a spontaneous, complete recovery of function in the first weeks of life. In some children (20% to 30%), arm weakness persists and leads to neuromuscular dysfunction and permanent disability. In the literature, there are still variations in the classification, diagnosis and treatment of this disorder. They vary from author to author and are based on different studies. The common guideline for habilitation is to restore sensory and motor control, maintain and increase the range of motion, increase muscle strength, encourage bilateral functional activity, and prevent secondary complications. Differences can be seen in the way these tasks are accomplished. There are two basic forms of BPBP treatment, conservative and surgical. Conservative treatment includes intensive kinesitherapy, use of complementary techniques such as electrostimulation, thermotherapy, hydrogymnastics, use of splints, botulinum toxin injections, occupational therapy, etc. Early conservative treatment is the main option in the treatment of BPBP. By reviewing the literature, we noticed that there is no scientific evidence for some habilitation techniques used in conservative treatment. They are used in many centers, although their effectiveness has not been proven. Surgical treatment can be primary (neurosurgical) and secondary (orthopedic). There are disagreements in the literature regarding the need for neurosurgical treatment of BPBP and, if decided upon, the age at which it should be performed. The purpose of this research was to review the literature with the aim of assessing the available information on the classification, diagnosis and habilitation prognosis. Due to uneven attitudes in the literature, based on the available scientific evidence and personal clinical experiences, we have created our own guidelines for the classification, diagnosis, treatment and habilitation of newborns and children with BPBP. Members of the Section of Pediatric Physiatrists at the Croatian Society for Physical and Rehabilitation Medicine adopted these guidelines (procedure) for the habilitation of children with brachial plexus birth injury at the Congress of Physical and Rehabilitation Medicine in April 2022 in Šibenik.

**Key words:** brachial plexus, birth, damage, procedure, diagnosis, habilitation