

---

**Universidade de Évora - Escola de Ciências e Tecnologia**

**Mestrado Integrado em Medicina Veterinária**

Relatório de Estágio

**Acompanhamento a curto e longo prazo de sépsis sinovial  
em equinos**

Catarina Arvana Cheira Mourinha Mira

Orientador(es) | Susana Monteiro  
João Pedro Cabeça dos Reis Candeias  
Ricardo Manuel Martins de Matos


Évora 2023

---

---

---

---



**Universidade de Évora - Escola de Ciências e Tecnologia**

**Mestrado Integrado em Medicina Veterinária**

Relatório de Estágio


**Acompanhamento a curto e longo prazo de sépsis sinovial  
em equinos**

**Catarina Arvana Cheira Mourinha Mira**

Orientador(es) | Susana Monteiro  
João Pedro Cabeça dos Reis Candeias  
Ricardo Manuel Martins de Matos

Évora 2023





O relatório de estágio foi objeto de apreciação e discussão pública pelo seguinte júri nomeado pelo Diretor da Escola de Ciências e Tecnologia:

Presidente | Rita Payan-Carreira (Universidade de Évora)

Vogais | João Crespo () (Arguente)  
Susana Monteiro (Universidade de Évora) (Orientador)

## **Agradecimentos**

Aos meus pais e à minha irmã, por todo o apoio incondicional e por todos os seus sacrifícios que permitiram a concretização de um sonho.

À Professora Doutora Susana Monteiro, por toda a paciência e disponibilidade dispensada desde o momento que aceitou ser minha orientadora interna.

Ao Dr. João Pedro Candeias e ao Enfermeiro Flávio, por me transmitirem os seus ensinamentos, sempre com boa disposição e pelas boas conversas partilhadas durante as longas viagens de carro.

A toda a equipa da Clínica Veterinária Militar de Equinos, por me receberem de forma tão calorosa. Ao Tenente-Coronel Médico Veterinário Ricardo Matos, ao Major Médico Veterinário Francisco Medeiros, ao Capitão Médico Veterinário David Couto, ao Alferes Médico Veterinário Gonçalo Camacho, à Alferes Médica Veterinária Joana Rodrigues e ao Alferes Enfermeiro João Marcos, por todos os momentos de aprendizagem e pela enorme disponibilidade durante e após o período de estágio. Aos ferradores pela partilha dos seus conhecimentos, especialmente ao João Lobo, à Sara Capela, ao Bruno Melo e ao André Oliveira.

Aos meus colegas de estágio, Miriam e Margarida pela ajuda e pelas gargalhadas partilhadas, e à Ana pelo companheirismo nos últimos meses de estágio.

Aos meus colegas de curso, quando provaram que o nosso curso não se faz sozinho. À Pingu, à Chaka, à Sousa e à Rafa, por todo o apoio que me deram e pelos momentos incríveis que passámos. Sem dúvida, as melhores pessoas que Évora me podia dar.

Ao Luís, por estar sempre ao meu lado e por me acalmar durante os momentos mais tensos.

À Priscila, por me fazer sentir em casa num lugar completamente novo, pelas conversas de longas horas e pela amizade que ficou comigo.

A todas as pessoas que contribuíram e permitiram que a minha paixão pelos cavalos crescesse ao longo dos anos, especialmente ao Prof. Carlos Claro, ao Prof. José Fernando, ao Miguel pai e ao Miguel filho.

Muito obrigada a todos!

## **Resumo**

O presente relatório tem como objetivo a descrição das atividades realizadas no decorrer do estágio curricular do Mestrado Integrado em Medicina Veterinária da Universidade de Évora.

A primeira parte consiste numa apresentação da casuística acompanhada na área de Clínica de Equinos e Espécies Pecuárias, descrevendo-se alguns procedimentos ou casos clínicos mais frequentes.

A segunda parte consiste numa monografia sobre o tema “Acompanhamento a curto e longo prazo de sépsis sinovial em equinos”. Por fim, serão expostos dois casos clínicos acompanhados no decorrer do estágio relacionados com o tema da monografia.

**Palavras-chave:** Equino; Infecção sinovial; Sépsis sinovial; Prognóstico a curto prazo; Prognóstico a longo prazo.

## **Short-term and long-term follow-up of synovial sepsis in horses**

### **Abstract**

The goal of this report is to describe the activities developed during the integrated externship of the master's degree in Veterinary Medicine from the University of Évora.

The first part consists of a presentation of the case series followed in the Equine and Livestock Species Clinic area, describing some of the most frequent procedures or clinical cases.

The second part consists of a monograph on the topic “Short and long-term follow-up of synovial sepsis in horses”. Finally, two clinical cases followed during the externship related to the theme of the monograph, will be exposed.

**Keywords:** Equine; Synovial infection; Synovial sepsis; Short-term outcome; Long-term outcome.

## Índice

Agradecimentos .....	I
Resumo .....	III
Abstract .....	IV
Índice de gráficos .....	VII
Índice de tabelas .....	VIII
Índice de figuras .....	X
Lista de abreviaturas, siglas e símbolos .....	XIV
1. Introdução.....	1
1.1. Descrição do local de estágio .....	1
2. Casuística .....	2
2.1. Medicina Preventiva .....	3
2.2. Assistência Reprodutiva.....	7
2.3. Clínica Médica e Cirúrgica .....	10
2.3.1. Ortopedia.....	12
2.3.2. Dermatologia .....	15
2.3.3. Odontoestomatologia .....	18
2.3.4. Gastroenterologia.....	21
2.3.5. Pneumologia.....	22
2.3.6. Oftalmologia.....	23
2.3.7. Endocrinologia .....	25
2.3.8. Ginecologia, Andrologia e Obstetrícia .....	27
2.3.9. Neurologia.....	28
2.4. Necrópsia.....	29
2.5. Exame em Ato de Compra de Equinos .....	32



3. Monografia: Acompanhamento a curto e longo prazo de sépsis sinovial em equinos	33
3.1. Estruturas sinoviais .....	33
3.1.1. Anatomia e fisiologia de articulações sinoviais .....	33
3.1.2. Anatomia e fisiologia de bainhas tendinosas .....	36
3.1.3. Anatomia e fisiologia de bursas .....	38
3.2. Infecção Sinovial.....	39
3.2.1. Patofisiologia.....	40
3.2.2. Etiologia.....	41
3.2.3. Sinais clínicos.....	43
3.2.4. Diagnóstico.....	44
3.2.5. Tratamento .....	50
3.2.6. Prognóstico.....	54
3.3. Casos Clínicos .....	59
3.3.1. Caso clínico 1 .....	59
3.3.2. Caso clínico 2 .....	65
3.3.3. Discussão dos casos clínicos .....	69
4. Conclusão .....	72
5. Bibliografia.....	73

## **Índice de gráficos**

**Gráfico 1.** Frequência relativa e frequência absoluta das intervenções realizadas nas duas partes do estágio curricular de acordo com a espécie (n = 4119)..... 2

**Gráfico 2.** Frequência relativa e frequência absoluta das intervenções realizadas nas duas partes do estágio curricular de acordo com a área (n = 4119)..... 3

## Índice de tabelas

<b>Tabela 1.</b> Frequência relativa e frequência absoluta das intervenções na área de Medicina Preventiva de acordo com a espécie, realizadas nas duas partes do estágio curricular. ...	3
<b>Tabela 2.</b> Frequência absoluta das intervenções na área de Medicina Preventiva em bovinos e ovinos na Vetsel. ....	4
<b>Tabela 3.</b> Frequência absoluta dos procedimentos de Medicina Preventiva em equinos na Vetsel e CVME. ....	6
<b>Tabela 4.</b> Frequência relativa e frequência absoluta das intervenções na área de Assistência Reprodutiva de acordo com a espécie, realizadas nas duas partes do estágio curricular. ....	7
<b>Tabela 5.</b> Frequência absoluta das intervenções na área de Assistência reprodutiva em equinos na CVME. ....	8
<b>Tabela 6.</b> Frequência relativa e frequência absoluta das intervenções na área de Clínica Médica e Cirúrgica de acordo com a espécie, realizadas nas duas partes do estágio curricular. ....	10
<b>Tabela 7.</b> Frequência absoluta das intervenções na área de Clínica Médica e Cirúrgica em ovinos e bovinos na Vetsel. ....	11
<b>Tabela 8.</b> Frequência absoluta das intervenções na área de Clínica Médica e Cirúrgica em equinos na Vetsel e CVME. ....	11
<b>Tabela 9.</b> Frequência absoluta do total de casos clínicos de ortopedia em equinos. ....	12
<b>Tabela 10.</b> Frequência absoluta do total de casos clínicos de dermatologia em equinos. ....	15
<b>Tabela 11.</b> Frequência absoluta do total de casos clínicos de odontoestomatologia em equinos. ....	19
<b>Tabela 12.</b> Frequência absoluta do total de casos clínicos de endocrinologia em equinos. ....	25
<b>Tabela 13.</b> Frequência absoluta do total de casos clínicos de Ginecologia, Andrologia e Obstetrícia em equinos. ....	27
<b>Tabela 14.</b> Frequência relativa e frequência absoluta das intervenções na área de Necrópsia de acordo com a espécie, realizadas nas duas partes do estágio curricular. ..	29

<b>Tabela 15.</b> Frequência absoluta das intervenções na área de Necrópsia em equinos na CVME. ....	30
<b>Tabela 16.</b> Resultados da análise do LS (valores demonstrados em intervalo) em 5 situações (adaptado de Frisbie & Johnson, 2019) .....	46
<b>Tabela 17.</b> Exemplos de antimicrobianos sistêmicos e as suas doses em cavalos adultos utilizados em casos de IS (Duggan & Mair, 2021; Suarez-Fuentes et al., 2018; Vajs et al., 2022). ....	51
<b>Tabela 18.</b> Exemplos de antimicrobianos locais utilizados em casos de IS (Annear et al., 2011; O'Brien et al., 2021; Vajs et al., 2022; L. Wright et al., 2017). ....	52

## Índice de figuras

<b>Figura 1.</b> Marcas auriculares e alicate para a sua colocação em bovinos. (Amaral, 2020) .....	4
<b>Figura 2.</b> Locais de inoculação intradérmica de tuberculina. (Fonseca, 2020) .....	5
<b>Figura 3.</b> Imagem transversal ultrassonográfica do útero. <b>A)</b> útero edema de grau 1. <b>B)</b> Útero edema de grau 2. (adaptado de McCue 2021c).....	10
<b>Figura 4.</b> Projeção radiográfica dorso lateral palmaro medial oblíqua do boleto. Observam-se sinais de osteoartrite, formação periarticular de osteófitos (setas). (Ross, 2006) .....	13
<b>Figura 5.</b> <b>A)</b> desbridamento do casco na zona da pinça para drenagem de abscesso subsolar. <b>B)</b> limpeza com solução antisséptica.....	15
<b>Figura 6.</b> Animal com lesões de alopecia pruríticas generalizadas. A rabada estava partida devido ao animal se coçar nas paredes. ....	17
<b>Figura 7.</b> Poldro de 1 mês de idade com uma ferida penetrante na zona dorsal do carpo do MTD. <b>A)</b> Zona da ferida antes de iniciar a limpeza. <b>B)</b> Zona da ferida após tricotomia e limpeza exterior com solução antisséptica. <b>C)</b> Penso realizado para proteger a ferida.	18
<b>Figura 8.</b> Arcada dentária maxilar antes da redução das pontas de esmalte (setas) e depois da redução. (adaptado de Earley & Reiswig, 2020).....	20
<b>Figura 9.</b> Um dente de lobo maxilar (seta) (adaptado de Hole, 2016).....	21
<b>Figura 10.</b> Nasofaringe de um cavalo normal. (DPR) recesso faríngeo dorsal; (GPO) orifício da bolsa gutural; (E) epiglote; (SP) palato mole (adaptado de Barakzai, 2007).23	
<b>Figura 11.</b> <b>A)</b> Cavalo com blefarospasmo do olho esquerdo. Notar a direção ventral das pestanas do olho esquerdo (seta) em relação ao olho direito. <b>B)</b> O mesmo cavalo com edema difuso da córnea e com neovascularização da córnea.....	25
<b>Figura 12.</b> Ferradura invertida com palmilha e silicone para tratamento de laminite bilateral nos membros torácicos. ....	26
<b>Figura 13.</b> <b>A)</b> Animal com hipertricose. <b>B)</b> O mesmo animal com falha do aparelho suspensor do boleto dos membros torácicos. (Fotos gentilmente cedidas pela Alferes Médica Veterinária Joana Rodrigues).....	27
<b>Figura 14.</b> Animal apenas apoia a pinça do MPD e observa-se alguma abdução do mesmo membro.....	30

<b>Figura 15.</b> A) Cadáver posicionado em decúbito lateral esquerdo. Foi realizado um acesso dorsal na zona lombar. Massa (rodeada a amarelo). B) Estrutura óssea da zona pélvica e lombossagrada para servir de referência. (*) processos espinhosos das últimas vértebras lombares. (●) processos transversos das últimas vértebras lombares. (Fotos cedidas gentilmente pelo Capitão Médico Veterinário David Couto).....	31
<b>Figura 16.</b> Representação esquemática da articulação sinovial. (adaptado de van Weeren, 2016a).....	34
<b>Figura 17.</b> Representação esquemática da cartilagem articular com a orientação e distribuição dos condrócitos e fibras de colagénio (adaptado de Ovalle & Nahirney, 2021) .....	35
<b>Figura 18.</b> Representação esquemática da matriz extracelular e os seus constituintes. (adaptado de Ovalle & Nahirney, 2021) .....	36
<b>Figura 19.</b> A) Zona palmar do metacarpo após remoção dos tendões flexores e nível de secção transversal. B) Secção transversal do metacarpo distal. (1) scutum proximal; (2) bainha digital flexora tendinosa; (3) manica flexoria; (4) TFDP; (5) TFDS. (adaptado de Denoix, 2019) .....	37
<b>Figura 20.</b> Imagem ultrassonográfica transversal da bainha digital flexora tendinosa (azul) com a sua parede dorsal (setas) evidenciada pela efusão presente. Existe uma rutura da manica flexoria na zona lateral. É possível observar o mesotendão lateral do TFDP (*). (MF) manica flexoria. (adaptado de Tannahill, 2021).....	38
<b>Figura 21.</b> Corte sagital do dígito. É possível observar a bursa do navicular (verde) entre o osso navicular (amarelo) e o TFDP (azul). (adaptado de Denoix, 2000).....	39
<b>Figura 22.</b> Poldro de 3 meses de idade com distensão das articulações do carpo. Apresenta sinais de depressão e dor (posição das orelhas e pálpebra superior levantada) (adaptado de Lindegaard et al., 2022).....	44
<b>Figura 23.</b> Fluido estéril injetado na articulação por um acesso distante da ferida, saindo pelo local da ferida, indicando contaminação da articulação. (Lugo & Gaughan, 2006)44	
<b>Figura 24.</b> Radiografias da zona do tarso com alterações associadas a IS. A) Ar na bainha do tendão extensor digital longo (seta). B) Ar na articulação tibiotársica (círculos) e ar no tecido subcutâneo proximal ao calcâneo (seta). C) Radiolucência ao nível da tróclea medial do tálus (seta) sugestivo de osteomielite. (adaptado de Vajs et al., 2022). .....	48

<b>Figura 25.</b> Imagem ultrassonográfica longitudinal da zona dorsal da articulação metacarpofalângica com IS com mais de 24h. Observa-se distensão ligeira de fluido, espessamento da membrana sinovial (*) e um ponto hiperecogénico (seta). (adaptado de Beccati et al., 2015). .....	49
<b>Figura 26.</b> Imagem ultrassonográfica longitudinal da zona dorsomedial da articulação tibiotársica com IS com mais de 24h. Efusão sinovial marcada com fluido ecogénico e pontos hiperecogénicos (setas). (adaptado de Beccati et al., 2015).....	50
<b>Figura 27.</b> Lavagem sinovial através da técnica through-and-through num poldro em decúbito lateral (Annear et al., 2011).....	53
<b>Figura 28.</b> Artroscópio posicionado para iniciar exame. Acesso dorsomedial da articulação TT. (McIlwraith et al., 2015a) .....	54
<b>Figura 29.</b> Aumento de volume do curvilhão do MPD.....	60
<b>Figura 30.</b> Imagens radiográficas do tarso do MPD. <b>A)</b> Projeção latero-medial. Presença de ar (círculo branco). Zonas radiolucetas na crista intermédia da tibia (círculo amarelo). <b>B)</b> Projeção dorsoplantar. Presença de ar (círculo). (imagens cedidas gentilmente pela Alferes Médica Veterinária Alferes Rodrigues) .....	61
<b>Figura 31.</b> Radiografia com contraste positivo do tarso do MPD. <b>A)</b> Projeção dorso45°medial-plantarolateral. <b>B)</b> ampliação da imagem A. As setas indicam o contraste junto à superfície das trócleas do tálus. (imagens cedidas gentilmente pela Alferes Médica Veterinária Alferes Rodrigues).....	61
<b>Figura 32.</b> Lavagem articular through-and-through da articulação TT. É possível observar a solução de lavagem a sair pela ferida (seta). .....	62
<b>Figura 33.</b> Imagens ultrassonográficas do curvilhão do MPD. As imagens foram obtidas com uma sonda linear 7.5 MHz. <b>(A e B)</b> imagens longitudinais da região dorso-medial do curvilhão. <b>(A)</b> Efusão sinovial e membrana sinovial espessada e hipertrofiada (primeira ultrassonografia, 14 dias pós trauma). <b>(B)</b> Efusão sinovial com pontos hiperecogénicos (setas) (segunda ultrassonografia, 19 dias pós trauma). (imagens cedidas gentilmente pelo Capitão Médico Veterinário David Couto) .....	63
<b>Figura 34.</b> Imagens ultrassonográficas do curvilhão do MPD. As imagens foram obtidas com uma sonda linear 7.5 MHz. <b>(A e B)</b> imagens longitudinais da região dorso-medial do curvilhão. LS com muito conteúdo fibroso. <b>(A)</b> terceira ultrassonografia, 30 dias pós	

trauma. <b>(B)</b> quarta ultrassonografia, 53 dias pós trauma. (imagens cedidas gentilmente pelo Capitão Médico Veterinário David Couto).....	63
<b>Figura 35.</b> Radiografia do tarso do MPD ao fim de 81 dias pós trauma. <b>(A)</b> projeção lateral medial, observam-se sinais de osteoartrite como remodelação óssea (<) e perda do espaço intra-articular. <b>(B)</b> projeção dorso plantar, observa-se um fragmento osteocondral do maléolo medial da tibia (<) e remodelação óssea (seta). (imagens cedidas gentilmente pelo Capitão Médico Veterinário David Couto).....	64
<b>Figura 36.</b> Imagens radiográficas do curvilhão do MPD. <b>(A)</b> Projeção dorsoplantar. Áreas de lise óssea no calcâneo e tálus (setas). <b>(B)</b> Projeção lateromedial. Áreas de lise óssea no calcâneo (setas) e área de efusão sinovial (<). (imagens cedidas gentilmente pelo Capitão Médico Veterinário David Couto) .....	66
<b>Figura 37.</b> <b>A e B)</b> aumento de volume focal (*) no MPD; <b>C)</b> posição anti-álgica do MPD com hiperflexão do boleto.....	67
<b>Figura 38.</b> Projeção skyline da soldra. Observa-se área de lise óssea na tróclea medial do fémur rodeada por linha de esclerose (<). (imagens cedidas gentilmente pelo Capitão Médico Veterinário David Couto) .....	67
<b>Figura 39.</b> Projeção dorso45°medial-plantarolateral. São observadas áreas de lise óssea rodeadas por esclerose na crista intermédia da tibia e na tróclea lateral do tálus (setas). (imagens cedidas gentilmente pelo Capitão Médico Veterinário David Couto).....	68
<b>Figura 40.</b> Imagens ultrassonográficas da soldra do MPD. As imagens foram obtidas com uma sonda linear 7.5 MHz. <b>(A)</b> imagem longitudinal obtida do aspeto lateral da articulação FTL. Menisco lateral com forma alterada, com zona hipoecóica (*). <b>(B)</b> imagem longitudinal obtida do aspeto medial da articulação FTM. Observou-se uma estrutura com comunicação com a articulação FTM (*). <b>(CFL)</b> côndilo femoral lateral; <b>(CFM)</b> côndilo femoral medial. (imagens cedidas gentilmente pelo Capitão Médico Veterinário David Couto).....	68
<b>Figura 41.</b> Imagem longitudinal obtida do aspeto medial da articulação FTM, observa-se o menisco medial normal. <b>(CFM)</b> côndilo femoral medial. (imagens cedidas gentilmente pelo Capitão Médico Veterinário David Couto).....	69



## Lista de abreviaturas, siglas e símbolos

AAEP – Associação Americana de Médicos Veterinários de equinos

AB – Antibioterapia

ACTH – Hormona adrenocorticotrófica

CTCN – Contagem total das células nucleadas

CVME – Clínica Veterinária Militar de Equinos

DMSO – Dimetilsulfóxido

EDTA – Ácido etilenodiamino tetraacético

ES – Estrutura sinovial

FC – Frequência cardíaca

FEI – Federação Equestre Internacional

FEP – Federação Equestre Portuguesa

FR – Frequência respiratória

FTL – Femorotibial lateral

FTM – Femorotibial medial

FTP – Femorotibiopatelar

hCG – Gonadotrofina coriônica humana

IFD – Interfalângica distal

IFP – Interfalângica proximal

IL-1 – Interleucina 1

IM – Intramuscular

IS – Infecção sinovial

IV – Intravenosa

LS – Líquido sinovial

LSB – Ligamento suspensor do boleto

MMPs – Metaloproteinases

MPD – Membro pélvico direito

MTD – Membro torácico direito

MTE – Membro torácico esquerdo

OS – Osso subcondral

PGE2 – Prostaglandinas E2

PPID – Disfunção da *pars intermedia* da glândula pituitária

PT – Proteínas totais

RNE – Registo Nacional de Equídeos

SID – Uma vez por dia

SME – Síndrome metabólica equina

TFDP – Tendão flexor digital profundo

TFDS – Tendão flexor digital superficial

TNF- $\alpha$  – Fator de necrose tumoral  $\alpha$

TT – Tibiotársica

## **1. Introdução**

O presente documento tem como objetivo descrever as atividades realizadas durante o estágio curricular no âmbito do Mestrado Integrado de Medicina Veterinária da Universidade de Évora.

O estágio curricular decorreu em dois locais diferentes, permitindo ter um contacto maior com diferentes espécies, diferentes profissionais e diferentes métodos de trabalho.

A primeira parte do estágio decorreu em regime ambulatorio através do acompanhamento do Médico Veterinário João Pedro Candeias da Vetsel (sediada em Sousel), na região do Alto Alentejo e Alentejo Central. Teve duração aproximada de três meses, entre 10 de outubro e 31 de dezembro de 2021. Apesar do foco principal da estagiária ser na área dos equinos, foi possível acompanhar explorações pecuárias de bovinos e ovinos, maioritariamente na especialidade da Medicina Preventiva. As atividades desenvolvidas envolvendo os equinos, centravam-se maioritariamente na área da ortopedia.

A segunda parte do estágio decorreu em regime hospitalar na Clínica Veterinária Militar de Equinos (CVME), localizada na Escola das Armas do Exército Português, no concelho de Mafra, sob a orientação do Tenente-Coronel Médico Veterinário Ricardo Matos e o restante corpo clínico. O estágio teve duração aproximada de cinco meses, entre 13 de janeiro e 31 de maio de 2022. As atividades desenvolvidas centravam-se maioritariamente na área da ortopedia.

O presente relatório inicia-se com a descrição das atividades desenvolvidas ao longo do estágio, seguindo de uma monografia relacionada com o acompanhamento a curto e longo prazo de infeções sinoviais em equinos e terminando com dois casos clínicos relacionados com o tema.

### **1.1. Descrição do local de estágio**

A primeira parte do estágio permitiu um acompanhamento de serviço médico veterinário em animais de exploração pecuária de bovinos e ovinos de aptidão cárnea em sistema extensivo na grande maioria. Os casos acompanhados de equinos eram na maioria cavalos de *endurance*. Os serviços acompanhados localizavam-se na região do Alto Alentejo e Alentejo Central.

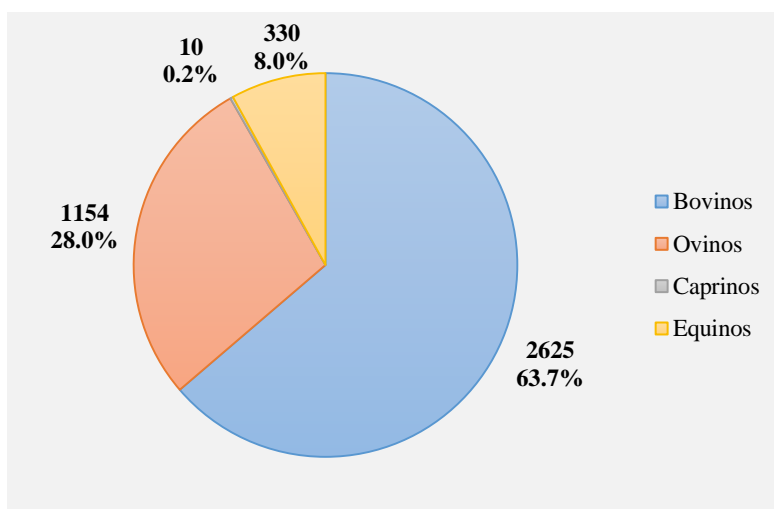
A segunda parte do estágio decorreu na CVME. Esta inclui um corpo clínico de cinco médicos veterinários e um enfermeiro veterinário e uma equipa de quatro ferradores. As instalações da CVME são compostas por duas salas de tratamento, uma sala de indução, uma sala de cirurgia, um laboratório, uma farmácia, várias boxes de internamento e uma oficina de ferração.

A Escola das Armas inclui dois picadeiros cobertos, um picadeiro exterior, uma pista de ensino, dois campos de obstáculos, uma pista de galope, um percurso de *cross*, uma guia mecânica, vários parques vedados, cento e cinquenta boxes e dezoito baias. A coudelaria militar conta com um efetivo de cerca de cento e vinte cavalos, destinados à atividade desportiva, à atividade reprodutiva e animais já reformados.

## 2. Casuística

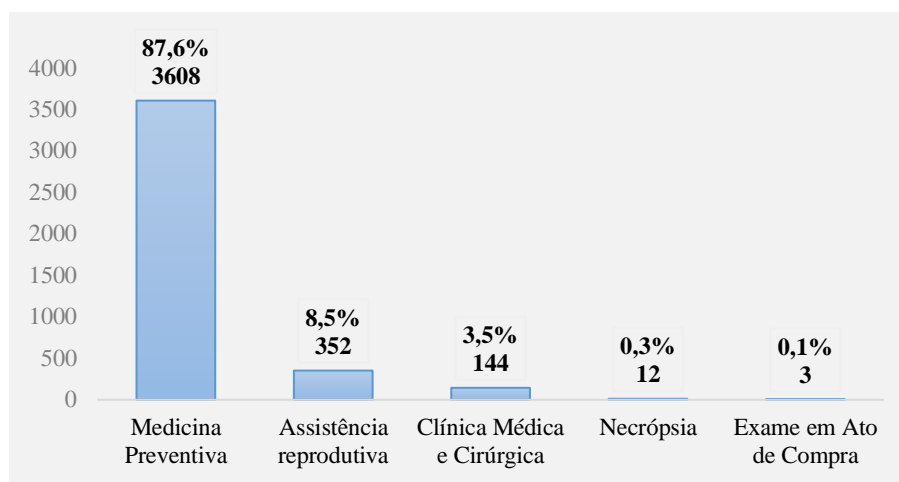
O presente capítulo tem como objetivo apresentar os casos acompanhados ao longo do estágio de forma prática e organizada. Os casos abordados estarão divididos por área de intervenção, incluindo Medicina Preventiva, Assistência Reprodutiva, Necrópsia, Clínica Médica e Cirúrgica e Exame em Ato de Compra de equinos. Posteriormente cada área vai ser abordada de forma mais detalhada e por espécie.

De acordo com o gráfico 1 os bovinos foram os animais com maior número de intervenções, correspondendo a 63,7%, seguindo-se os ovinos com 28%, os equinos com 8% e os caprinos com 0,2%.



**Gráfico 1.** Frequência relativa e frequência absoluta das intervenções realizadas nas duas partes do estágio curricular de acordo com a espécie (n = 4119).

De acordo com o gráfico 2 a área com maior número de intervenções corresponde a Medicina Preventiva com 87,6%, seguindo-se da Assistência Reprodutiva com 8,5%, Clínica Médica e Cirúrgica com 3,5%, Necrópsia com 0,3% e Exame em Ato de Compra com 0,1%.



**Gráfico 2.** Frequência relativa e frequência absoluta das intervenções realizadas nas duas partes do estágio curricular de acordo com a área (n = 4119).

## 2.1. Medicina Preventiva

Ao longo do estágio esta área representou cerca de 88% da casuística, com maior número de intervenções em bovinos e ovinos, como se pode observar na tabela 1.

**Tabela 1.** Frequência relativa e frequência absoluta das intervenções na área de Medicina Preventiva de acordo com a espécie, realizadas nas duas partes do estágio curricular.

<b>Medicina Preventiva</b>		
<b>Espécie</b>	<b>Fa</b>	<b>Fr (%)</b>
<b>Bovinos</b>	2596	72,0
<b>Ovinos</b>	950	26,3
<b>Equinos</b>	62	1,7
<b>Total</b>	3608	100

### Animais de produção

O maior número de procedimentos corresponde à vacinação e à desparasitação, como se pode conferir na tabela 2.

**Tabela 2.** Frequência absoluta das intervenções na área de Medicina Preventiva em bovinos e ovinos na Vetsel.

<b>Medicina Preventiva</b>	<b>Fa</b>
Vacinação	1568
Desparasitação	988
Identificação	900
Rastreio de brucelose	410
Rastreio de tuberculose	380

Ao longo do estágio as vacinas utilizadas com maior frequência em bovinos e ovinos tinham como objetivo a prevenção de doenças digestivas como as clostridioses (Bravoxin 10®), diarreias neonatais em vitelos (Rotavec Corona®) e a doença Febre Catarral (Syvazul® BTV). As desparasitações ao longo do estágio foram feitas maioritariamente de forma tópica (Virbamec® Pour-On) ou injetável (Vectimax®), tendo na sua composição o princípio ativo ivermectina.

A identificação dos bovinos e ovinos é contemplada pelo Sistema Nacional de Identificação e Registo Animal (SNIRA). Ao longo do estágio, os bovinos foram identificados e registados através da colocação de duas marcas auriculares convencionais (figura 1). Os ovinos foram identificados e registados através da colocação de uma marca auricular convencional e um bolo reticular com o mesmo código de identificação.



**Figura 1.** Marcas auriculares e alicate para a sua colocação em bovinos. (Amaral, 2020)

Foram efetuados ao longo do estágio intervenções obrigatórias na área da Medicina Preventiva, tais como o rastreio da tuberculose bovina, brucelose bovina e brucelose de pequenos ruminantes.

Em Portugal o programa de erradicação da tuberculose bovina está de acordo com o Decreto-Lei n.º 272/2000 de 8 de Novembro (Decreto-Lei n.º 272/2000 de 8 de Novembro). O diagnóstico é efetuado através da realização da prova de intradermotuberculinização comparada a todos os bovinos com mais de 6 semanas de idade (DGAV, 2013). Esta prova consiste na inoculação da tuberculina aviária e tuberculina mamífera na tábua do pescoço do animal e leitura posterior dos resultados após 72h (figura 2) (Decreto-lei 157/98, de 9 de Junho, 1998).



**Figura 2.** Locais de inoculação intradérmica de tuberculina. (Fonseca, 2020)

Em Portugal o programa sanitário de erradicação da brucelose em bovinos e pequenos ruminantes está de acordo com o Decreto-Lei 244/2000 de 27 de Setembro (Decreto-lei 244/2000, de 27 de Setembro, 2000). O rastreio é obrigatório dos bovinos com mais de 12 meses de idade e dos pequenos ruminantes com mais de 6 meses de idade, através da prova de Rosa de Bengala, e confirmação dos resultados positivos com a prova da Fixação de Complemento (Decreto-lei 244/2000, de 27 de Setembro, 2000).

### **Equinos**

Foi acompanhado em maior número de intervenções na área de Medicina Preventiva na CVME como se observa na tabela 3. As vacinações tinham como objetivo a prevenção da doença Gripe Equina e do Tétano através do uso da vacina Proteq®Flu-Te. A vacina foi administrada via intramuscular (IM) na tábua do pescoço.

A Gripe Equina é uma doença infecciosa comum do sistema respiratório dos equinos, causada pelo vírus Influenza A equino. O agente etiológico é muito contagioso e a

transmissão ocorre através de partículas de aerossóis dispersadas pela tosse ou transmissão por fomites. A maioria dos sinais clínicos são respiratórios e podem estar associados a febre, edema e aumento dos linfonodos (AAEP, 2021a).

O Tétano é uma doença muitas vezes fatal causada pela toxina produzida pela bactéria *Clostridium tetani*. A bactéria está presente no trato gastrointestinal e fezes dos equinos e outros animais e é abundante no solo. A doença é o resultado da exposição dos tecidos (lacerações, incisão cirúrgica ou feridas perfurantes) à bactéria (AAEP, 2021b).

**Tabela 3.** Frequência absoluta dos procedimentos de Medicina Preventiva em equinos na Vetsel e CVME.

<b>Medicina Preventiva</b>	<b>Fa (Vetsel)</b>	<b>Fa (CVME)</b>
Vacinação	3	27
Desparasitação	1	18
Identificação	1	12

O plano vacinal adotado durante o estágio, para os cavalos que competiam em provas tuteladas pela Federação Equestre Portuguesa (FEP) e pela Federação Equestre Internacional (FEI) estava de acordo com os regulamentos veterinários da FEI (FEI, 2019). É obrigatório nestes casos vacinar o animal contra o vírus Influenza A equino, realizando numa primeira fase duas vacinações com um intervalo de 21-92 dias entre elas. Em seguida realiza-se o primeiro reforço nos sete meses posteriores à segunda vacinação da primeira fase. Os reforços posteriores devem ser realizados no máximo seis meses mais 21 dias nos cavalos em competição.

Na CVME o protocolo vacinal utilizado nas éguas reprodutoras consistia na vacinação entre as 4 e 6 semanas pré-parto. Nos poldros a primovacinação era realizada aos 6 meses de idade, em seguida aos 7 meses de idade e depois aos 13 meses de idade.

Os desparasitantes mais utilizados ao longo do estágio consistiam numa pasta cujo princípio ativo podia ser praziquantel (Equimax®) ou ivermectina (Noromectin®). O desparasitante utilizado na CVME nos poldros até atingirem os 6 meses de idade tinha como princípio ativo febendazol (Panacur®10).

A identificação dos equinos é contemplada pelo Registo Nacional de Equídeos (RNE) e resulta da colocação de um microchip no lado esquerdo, no terço médio do pescoço a três

dedos do topo da crineira (fica alojado na zona da inserção do ligamento nucal) e posteriormente a realização do resenho (RNE, 2015). Na CVME este tipo de procedimentos foi realizado em poldros a partir dos 2 meses de idade.

## 2.2. Assistência Reprodutiva

A maior parte dos procedimentos de assistência reprodutiva foram realizados nas espécies de ovinos e equinos, como se observa na tabela 4.

**Tabela 4.** Frequência relativa e frequência absoluta das intervenções na área de Assistência Reprodutiva de acordo com a espécie, realizadas nas duas partes do estágio curricular.

<b>Assistência Reprodutiva</b>		
<b>Espécie</b>	<b>Fa</b>	<b>Fr (%)</b>
<b>Bovinos</b>	13	3,7
<b>Ovinos</b>	200	56,8
<b>Equinos</b>	139	39,5
<b>Total</b>	352	100

### Animais de produção

Ao longo do estágio foram realizados 213 diagnósticos de gestação. Foram realizados através da ultrassonografia transretal no caso dos bovinos e da ultrassonografia transabdominal no caso dos ovinos. Este procedimento permite separar e agrupar as fêmeas gestantes e não gestantes, tornando-se muito útil para gerir programas de nutrição e planejar uma época de partos tornando um manejo mais eficiente do efetivo. A ultrassonografia transretal é o método preferencial para realizar um diagnóstico de gestação precoce em bovinos (Hunnam et al., 2009). Este método é mais eficaz a partir dos 30 dias de gestação (Gunn & Hall, 2018). A ultrassonografia transabdominal é um método mais prático em relação à ultrassonografia transretal nos pequenos ruminantes causando menos stress no animal e tornando-se mais rápido (Jones & Reed, 2017). É possível identificar sinais indicativos da gestação antes do dia 45 de gestação em ovinos com a ultrassonografia transabdominal (Jones et al., 2016).



## **Equinos**

Não houve registos de casos da Vetsel nesta área. Na CVME grande parte dos procedimentos resultaram do controlo reprodutivo das éguas concentrados na época reprodutiva (com início em março) (tabela 5). Foram realizadas 7 colheitas de sémen através do uso da vagina artificial e de um manequim. As inseminações artificiais foram sempre realizadas com sémen fresco.

**Tabela 5.** Frequência absoluta das intervenções na área de Assistência reprodutiva em equinos na CVME.

<b>Assistência Reprodutiva</b>	<b>Fa (CVME)</b>
Controlo reprodutivo das éguas	119
Colheita de sémen	7
Inseminação artificial	13

A égua é classificada como poliéstrica sazonal e durante a época reprodutiva o seu ciclo éstrico tem uma duração entre 21 e 24 dias (Bettencourt et al., 2018b). A sua época reprodutiva resulta do fotoperíodo crescente (quando os dias são mais longos). No hemisfério norte a época reprodutiva ocorre entre abril e outubro e é nesta época que existe uma maior estimulação da atividade ovárica (Bettencourt et al., 2018b).

É importante realizar um exame reprodutivo de todas as éguas antes do início da época reprodutiva, com o objetivo de identificar potenciais problemas reprodutivos e avaliar o potencial da égua para ficar gestante e levar uma gestação a termo (McCue, 2021b).

Na CVME antes do início da época reprodutiva todas as éguas foram submetidas a um exame reprodutivo que incluía a história clínica, um breve exame físico, exame da genitália externa, palpação transretal e ultrassonografia transretal. O primeiro passo consistia na identificação e obtenção da história reprodutiva do animal, sendo que esses dados já se encontravam devidamente registados das épocas reprodutivas anteriores. O exame físico consistia num exame breve e rápido do sistema locomotor (através da inspeção estática e inspeção dinâmica a passo), da avaliação da condição corporal e da dieta. Nesta fase era decidido se as éguas necessitavam de realizar um casqueamento corretivo dos cascos. O exame da genitália externa consistia na observação da conformação perineal e vulvar. A palpação transretal e ultrassonografia transretal

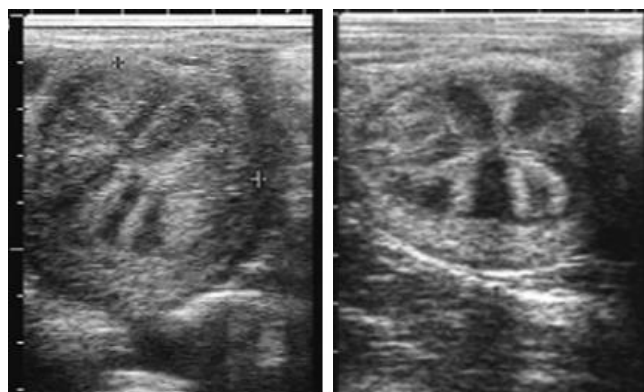
permitiram avaliar o trato reprodutor através da sua palpação e visualização e identificar potenciais afeções uterinas e ováricas.

Durante os vários controlos reprodutivos das éguas a palpação transretal e ultrassonografia transretal foram exames realizados com muita frequência e fundamentais para a implementação do programa de inseminação artificial na CVME. Aliado a estes dois procedimentos também foi utilizado terapia hormonal nas éguas.

A palpação transretal, antecedia sempre a ultrassonografia, permite avaliar o tónus do útero e cérvix, textura e tamanho dos ovários. Durante o estro o útero encontra-se mais mole devido à presença de edema uterino e na fase do diestro o útero e o cérvix têm aumento do tónus (McCue, 2021a). O folículo pré ovulatório perto do momento da ovulação fica mole e após a ovulação é possível palpar uma pequena depressão no lugar do folículo que ovulou que corresponde ao corpo hemorrágico (McCue, 2021a). O corpo lúteo não se consegue palpar.

A ultrassonografia transretal permite visualizar as estruturas do trato reprodutivo que não podem ser palpadas. Permite avaliar o tamanho dos folículos ováricos e classificar o grau de edema uterino, prevendo quando vai ocorrer a ovulação. O folículo pré-ovulatório tem um diâmetro variável entre 35-50mm e nas 24h pré-ovulatórias tende a adotar uma forma mais cónica (Bettencourt et al., 2018a). O edema uterino de grau 1 é frequente na fase pré ou durante a ovulação e o edema de grau 2 geralmente antecede a ovulação entre 1 e 2 dias (figura 3) (McCue, 2021c).

O programa de inseminação artificial na CVME consistia no uso de sémen fresco, este tem uma viabilidade no útero de 48h (Dascanio & McCue, 2021). Quando o folículo pré-ovulatório tinha um diâmetro superior a 35mm procedia-se à administração de gonadotrofina coriónica humana (hCG) na dose 1500 unidades (Chorulon®) via intravenosa (IV) com o objetivo de induzir a ovulação. A inseminação era realizada 24h pós indução da ovulação e o controlo ultrassonográfico era feito 24h pós inseminação e caso não ocorresse ovulação, realizava-se novo controlo ultrassonográfico 48h pós inseminação.



**Figura 3.** Imagem transversal ultrassonográfica do útero. **A)** útero edema de grau 1. **B)** Útero edema de grau 2. (adaptado de McCue 2021c).

### 2.3. Clínica Médica e Cirúrgica

Os casos de equinos representam 86,1% das intervenções em Clínica Médica e Cirúrgica, seguido dos bovinos que representam 11,1% (tabela 6).

**Tabela 6.** Frequência relativa e frequência absoluta das intervenções na área de Clínica Médica e Cirúrgica de acordo com a espécie, realizadas nas duas partes do estágio curricular.

#### Clínica Médica e Cirúrgica

Espécie	Fa	Fr (%)
<b>Bovinos</b>	16	11,1
<b>Ovinos</b>	4	2,8
<b>Equinos</b>	124	86,1
<b>Total</b>	144	100

#### Animais de produção

De acordo com a tabela 7, foram acompanhados 8 casos da área de Pneumologia correspondentes a 4 ovinos e a 4 bovinos adultos. Os animais apresentavam tosse, corrimento nasal purulento e por vezes febre e baixa condição corporal. O tratamento consistiu na administração de flunixinina meglumina e oxitetraciclina. A pneumonia/broncopneumonia em bovinos resulta da conjugação de diferentes agentes

infeciosos, como bactérias e vírus. No caso dos ovinos também é frequente a causa ser de origem parasitária (MacKay, 2022).

Na área de oftalmologia foram acompanhados 4 casos de úlceras corneais em bovinos, sendo comum serem de origem traumática ou infecciosa (causa mais frequente doença queratoconjuntivite infecciosa bovina) (Irby & Angelos, 2018). Os animais apresentavam blefarospasmo, corrimento ocular, edema focal na córnea e conjuntivite. O tratamento instituído baseava-se numa administração única via subconjuntival de oxitetraciclina e flunixinina meglumina.

**Tabela 7.** Frequência absoluta das intervenções na área de Clínica Médica e Cirúrgica em ovinos e bovinos na Vetsel.

<b>Clínica Médica e Cirúrgica</b>	<b>Afeção</b>	<b>Fa</b>
Pneumologia	Pneumonia/broncopneumonia	8
Oftalmologia	Úlcera corneal	4
Gastroenterologia	Diarreia neonatal	3
Ginecologia, andrologia e obstetrícia	Parto distócico	3
Dermatologia	Mamite crónica	1
Ortopedia	Causa não identificada	1

### **Equinos**

Na tabela 8 é possível observar que a área de ortopedia teve um maior número de intervenções em ambos os locais do estágio, seguido pela área de dermatologia e odontoestomatologia.

**Tabela 8.** Frequência absoluta das intervenções na área de Clínica Médica e Cirúrgica em equinos na Vetsel e CVME.

<b>Clínica Médica e Cirúrgica</b>	<b>Fa (Vetsel)</b>	<b>Fa (CVME)</b>
Ortopedia	20	38
Dermatologia	5	21
Odontoestomatologia	7	10
Gastroenterologia	2	4
Pneumologia	3	4
Endocrinologia	0	3

Oftalmologia	0	3
Ginecologia, andrologia e obstetrícia	1	2
Neurologia	1	0

### 2.3.1. Ortopedia

Como já foi dito anteriormente, grande parte dos casos acompanhados de equinos ao longo do estágio correspondem à área de ortopedia (tabela 9). Os casos acompanhados em maior número correspondem a 11 casos de osteoartrite, seguido pelos 7 casos de causa não identificada, 7 casos de exame radiográfico em poldros, 6 casos de abscesso subsolear, 4 casos de desmite do ligamento suspensor do boleto (LSB) e 4 casos de tendinite do tendão flexor digital superficial (TFDS).

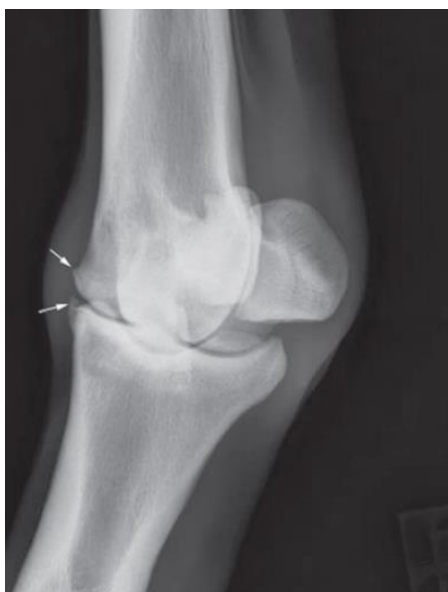**Tabela 9.** Frequência absoluta do total de casos clínicos de ortopedia em equinos.

<b>Ortopedia</b>	<b>Fa</b>
Osteoartrite	11
Causa não identificada	7
Exame radiográfico em poldros	7
Abcesso subsolear	6
Desmite do LSB	4
Tendinite do TFDS	4
Dorsolombalgia	3
Laminite	3
Exostose	2
Artrite séptica	1
Desmite do ligamento colateral da articulação interfalângica distal (IFD)	1
Desmite do ligamento colateral da articulação interfalângica proximal (IFP)	1
Harpejamento	1
Sinovite proliferativa	1
Quisto subcondral	1
Meniscopatia	1
Neoplasia na zona lombossagrada	1
Osteocondrite dissecante	1

Osteocondroma no carpo	1
Tendinite do tendão extensor radial do carpo	1

Nesta área a maior parte dos casos clínicos eram abordados através da realização de um exame clínico que englobava as seguintes etapas: anamnese, inspeção estática, palpação, inspeção dinâmica, testes de flexão, bloqueios perineurais ou sinoviais e exames imagiológicos (radiografia ou ultrassonografia).

As articulações mais afetadas nos casos de osteoartrite foram as articulações do dígito (metacarpofalângica, IFP e IFD) e do tarso distal (intertársica distal e tarsometatársica). Na grande maioria os animais apresentavam claudicação na inspeção dinâmica e por vezes efusão da articulação afetada na inspeção estática. Foram realizados bloqueios perineurais ou sinoviais para direcionar o exame radiográfico e ultrassonográfico. A radiografia permitiu observar alterações ósseas nas articulações como a formação periarticular de osteófitos (figura 4), lise subcondral, esclerose subcondral ou diminuição do espaço intra-articular.



**Figura 4.** Projeção radiográfica dorso lateral palmaro medial oblíqua do bolete. Observam-se sinais de osteoartrite, formação periarticular de osteófitos (setas). (Ross, 2006)

A ultrassonografia não deve ser excluída em articulações com lesões radiográficas óbvias, pois podem coexistir lesões de tecido mole (Barrett et al., 2020). Alterações radiográficas

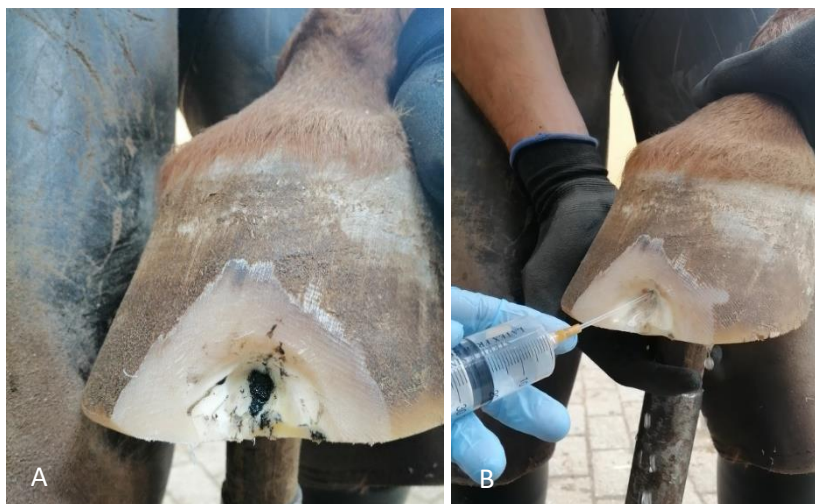ligeiras a severas da cartilagem articular da articulação do boleto estão associadas a lesões ultrassonográficas dos ligamentos colaterais (De Bastiani et al., 2021).

O tratamento instituído na maior parte dos casos baseava-se na terapia anti-inflamatória via intra-articular com corticosteróides (triamcinolona, betametasona ou metilprednisolona) e, se necessário, administração via sistémica com anti-inflamatórios não esteróides (fenilbutazona ou flunixinina meglumina). A triamcinolona (Retardoesteroide® 2 mg/ml) associada ao uso de ácido hialurónico foram utilizados no tratamento das articulações de alto movimento como o boleto. A betametasona (Diprofos Depot® 14 mg/2 ml) e a metilprednisolona (Depo Medrol® 40mg/ml) foram utilizadas nas articulações de baixo movimento, nas articulações interfalângicas e no tarso distal, respetivamente.

Na CVME foram realizadas radiografias em poldros entre 1 e 2 meses de idade para fazer o controlo de algumas doenças do grupo Condições Osteocondrais Juvenis (*Juvenile osteochondral conditions* (Denoix et al., 2013)), tais como osteocondrite dissecante, fisite, epifisite, desvios angulares e malformação dos ossos cuboides. As regiões radiografadas foram as seguintes: os quatro dígitos (articulações IFD, IFP e metatarso/metacarpo falângica), os dois carpos (articulações radiocárpica, intercárpica e carpo metacárpica), os dois curvilhões (articulações tibiotársica, intertársicas e tarso metatársica) e as duas soldras (articulação femorotibiopatelar). Foram realizadas duas projeções do dígito, carpo e curvilhão (lateromedial e dorso plantar/palmar) e uma projeção da soldra (lateromedial). Apenas em 1 dos 7 poldros radiografados se registaram alterações radiográficas, observou-se um fragmento osteocondral bilateral na soldra. O animal não apresentava clínica e não foi considerado um achado significativo pois até aos 18 meses de idade muitas das lesões de fragmentação osteocondral desaparecem (Jacquet et al., 2013).

Foram acompanhados 6 casos de abcesso subsolear. A maioria dos animais demonstrava claudicação severa do membro afetado, com aumento do pulso digital e da temperatura do casco. Após o uso da pinça de cascos para localizar o local da dor prosseguia-se ao desbridamento da sola com uma faca de cascos permitindo criar um trajeto de drenagem do abcesso (figura 5A). Em seguida através do uso de um cateter procedia-se à limpeza da zona desbridada com uma solução antisséptica de betadine e água oxigenada (figura

5B). De forma a promover a drenagem, realizavam-se pensos sendo a primeira camada um cataplasma (Animalintex®) seguido de algodão, tendo sido depois coberto com uma ligadura adesiva (vetrap) e fita americana. Foi instituída terapia anti-inflamatória oral com fenilbutazona durante 3 a 5 dias.



**Figura 5.** A) desbridamento do casco na zona da pinça para drenagem de abscesso subsolear. B) limpeza com solução antisséptica.

### 2.3.2. Dermatologia

A grande maioria dos casos em dermatologia correspondem a 9 casos de lacerações na pele e a 9 casos de dermatofitose, seguido pelos 3 casos de abscessos subcutâneos e 2 casos de dermatofilose (tabela 10).

**Tabela 10.** Frequência absoluta do total de casos clínicos de dermatologia em equinos.

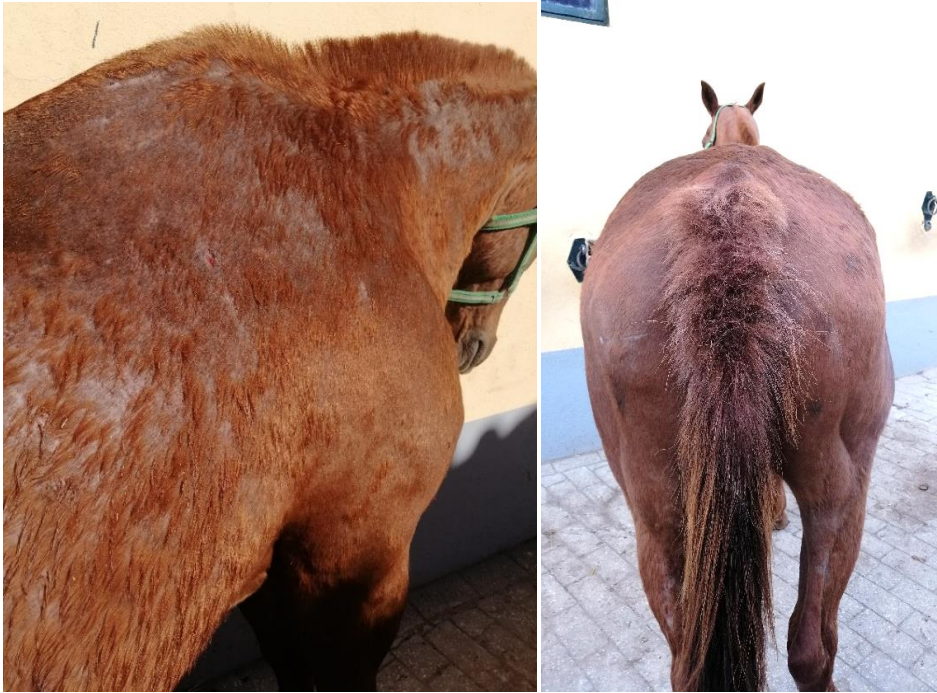<b>Dermatologia</b>	<b>Fa</b>
Dermatofitose	9
Ferida	9
Abcesso subcutâneo	3
Dermatofilose	2
Melanoma cutâneo	1
Sarna	1
Seroma	1



Dermatofitose (ou *ringworm*) é uma das doenças mais comuns da pele no cavalo, sendo o agente etiológico mais frequente o *Trichophyton equinum* (A. Durham, 2020). Todos os casos de dermatofitose foram acompanhados na CVME. Os animais tinham lesões focais alopecias, localizadas principalmente na zona da cabeça onde assenta a cabeçada, mas também foram observadas na zona da cilha e da soldra. Os animais não aparentavam ter prurido. É comum os locais das lesões estarem associadas aos locais de contacto do equipamento do cavalo, como a área da cilha, a área da cabeçada e a área das rédeas, pois servem de fomites mas também por causarem disrupção do estrato córneo (A. Durham, 2020). Em alguns casos foram realizadas raspagens de pele profundas e superficiais para pesquisa de ectoparasitas, no entanto foram sempre negativas. Estabeleceu-se um diagnóstico presuntivo de dermatofitose. É recomendado recolher amostras de pêlo e crostas das margens das lesões e observar diretamente ao microscópio ou realizar cultura (A. Durham, 2020).

O tratamento instituído baseava-se na administração via tópica de enilconazol (Imaverol®100 mg/ml) nas zonas alopecias uma vez por dia a cada 4 dias, exceto nos cavalos que eram trabalhados regularmente e nesse caso aplicava-se uma vez por dia diariamente até começar a nascer pêlo novo nas lesões alopecias. É recomendado a aplicação tópica do antifúngico em todas as zonas do cavalo e não apenas no local das lesões, mesmo depois de um tratamento bem-sucedido o cavalo pode atuar como uma fomite (A. Durham, 2020). O material utilizado nos cavalos afetados não era utilizado nos outros animais para evitar o seu contágio. Todos os animais responderam bem ao tratamento.

Apenas um caso de dermatofitose teve uma apresentação clínica diferente em relação aos outros casos. O caso referia-se a uma égua gestante que se encontrava a campo. Esta apresentava crostas e lesões alopecias generalizadas associadas a prurido (figura 6). O animal foi desparasitado oralmente e realizaram-se banhos a cada 4 dias com enilconazol (Imaverol®100 mg/ml) e clorexidina. Ao fim de 3 semanas o animal tinha pêlo novo a crescer e sem prurido.



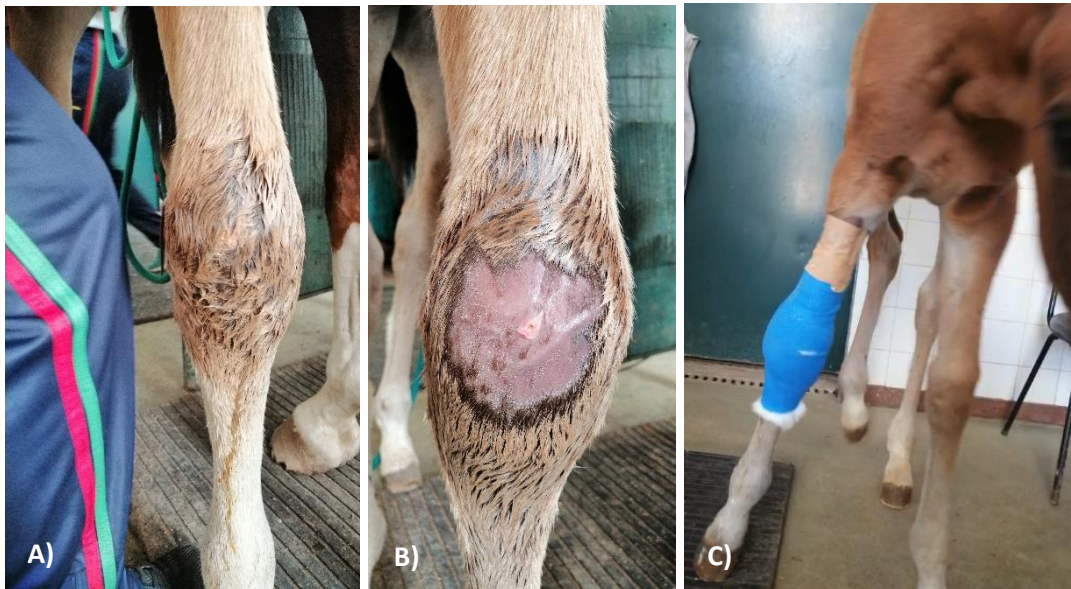**Figura 6.** Animal com lesões de alopecia prurítica generalizadas. A rabada estava partida devido ao animal se coçar nas paredes.

As feridas de pele são um problema comum na clínica de equinos. Devido à resposta *fight or flight* em relação a um estímulo nocivo e uma baixa proteção da extremidade distal conferida pela musculatura, estes animais facilmente sofrem feridas traumáticas que facilmente expõem os tecidos por baixo da pele. É importante avaliar a localização da ferida e quais os tecidos que estão envolvidos de modo a instituir um tratamento eficaz e prever um prognóstico (Kamus & Theoret, 2018). Um dos casos acompanhados referia-se a uma ferida penetrante na zona dorsal do carpo do membro torácico direito (MTD) (figura 7A), com suspeita de penetração sinovial. Foi realizado exame radiográfico com contraste positivo e exame ultrassonográfico e confirmou-se ausência de comunicação sinovial.

As feridas podem cicatrizar por primeira intenção permitindo obter melhor prognóstico, diminuindo a contaminação e a quantidade de tecido de reparação para estabelecer a função e integridade da pele (Kamus & Theoret, 2018). No entanto nem sempre é possível devido a elevada contaminação ou grande perda de tecido e nesses casos a cicatrização ocorre por segunda intenção (Kamus & Theoret, 2018).

A abordagem inicial para qualquer ferida acompanhada ao longo do estágio baseava-se na contenção química do animal com a associação de um alfa 2 agonista (detomidina 0,01mg/kg IV, Domidine®10mg/ml) e um opióide (butorfanol 0,02mg/kg IV, Torbugesic Vet®10mg/ml) seguido da tricotomia, limpeza da ferida com um antisséptico e uma solução salina e desbridamento dos bordos da ferida com uma lâmina de bisturi. A maioria das feridas cicatrizaram por segunda intenção e apenas uma ferida foi suturada.

Em alguns casos foi necessário realizar penso. Na primeira camada utilizou-se compressas aplicadas por cima da ferida, seguido de uma segunda camada com algodão em rolo mantido no lugar por uma ligadura e por último uma terceira camada com ligadura adesiva (vetrap). Foi aplicado adesivo no topo do penso para prevenir a sua descida e entrada de material da cama (figura 7C).



**Figura 7.** Poldro de 1 mês de idade com uma ferida penetrante na zona dorsal do carpo do MTD. **A)** Zona da ferida antes de iniciar a limpeza. **B)** Zona da ferida após tricotomia e limpeza exterior com solução antisséptica. **C)** Penso realizado para proteger a ferida.

### 2.3.3. Odontostomatologia

Grande parte dos procedimentos na área de odontostomatologia resultaram de exames orais de rotina e em muitos desses casos foi realizada extração de dentes de lobo (tabela 11).

**Tabela 11.** Frequência absoluta do total de casos clínicos de odontoestomatologia em equinos.

<b>Odontoestomatologia</b>	<b>Fa</b>
Exames orais de rotina	10
Extração de dentes de lobo	4
Massa oral	1
Laceração na língua	1
Necrose da língua	1

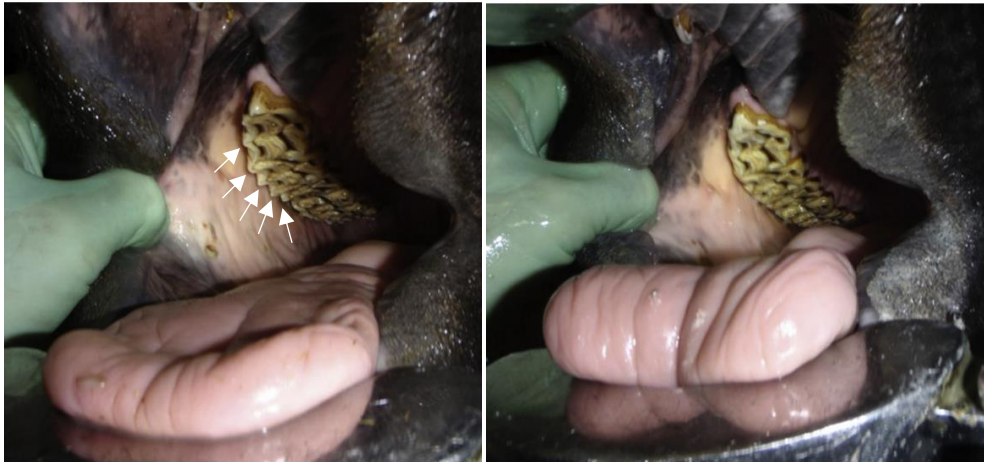A realização do exame oral de um equino deve ser a cada 6-12 meses, dependendo da taxa de erupção dentária e do desenvolvimento de alguma afeção dentária à medida que o animal envelhece (Limone, 2021). Antes de iniciar o exame intraoral o animal era sedado com um alfa 2 agonista (detomidina 0,01 mg/kg IV) associado a butorfanol (0,02 mg/kg IV) e a boca era lavada com o auxílio de uma mangueira.

O exame iniciava com a anamnese com o intuito de obter informação sobre alterações que possam ter ocorrido na alimentação, se existia alguma queixa do comportamento do animal quando montado ou quando se colocava a embocadura e o historial de exames orais anteriores.

Procedia-se a um exame externo da cabeça, palpando os músculos mastigadores, os linfonodos, a articulação temporo-mandibular e a palpação externa dos dentes molares. Realizava-se a percussão dos seios nasais e avaliava-se o movimento lateral da mandíbula. Em seguida procedia-se ao exame dos dentes incisivos e avaliava-se a linha de oclusão. O exame intraoral necessitava da colocação do abre-bocas. Nesta fase procedia-se à visualização da cavidade oral com o auxílio de uma fonte de luz e à palpação das arcadas dentárias.

Os achados mais comuns dos exames orais acompanhados ao longo do estágio foram as pontas de esmalte e por consequência úlceras bucais. A mandíbula do equino deve ter um movimento lateral durante a mastigação, no entanto quando alimentados com concentrado esse movimento tende a ser mais vertical originando as pontas de esmalte (Dixon, 2018). As pontas de esmalte encontram-se na face lingual (medial) dos dentes mandibulares e na face bucal (lateral) dos dentes maxilares (figura 8) (Earley & Reiswig, 2020). De modo a reduzir as pontas de esmalte foram utilizadas limas elétricas. Quando

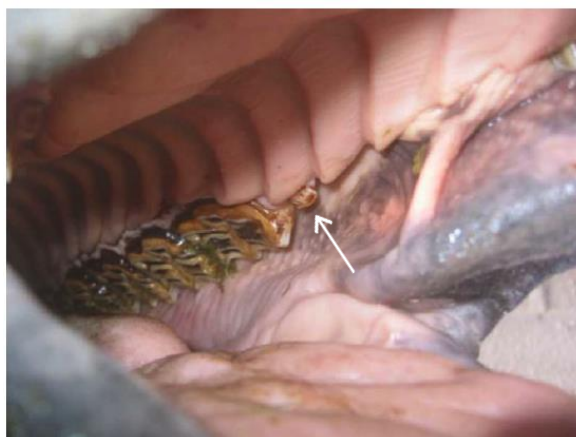existiam úlceras bucais realizava-se a lavagem bucal duas vezes por dia com clorexidina (Zoopan clorhexidina 1%) durante uma semana.



**Figura 8.** Arcada dentária maxilar antes da redução das pontas de esmalte (setas) e depois da redução. (adaptado de Earley & Reiswig, 2020).

Os dentes de lobo (primeiro pré-molar ou dente 05 de acordo com o sistema Triadan) são vestigiais, no entanto é comum estarem presentes (figura 9). Os dentes de lobo maxilares são frequentes e quando presentes é comum ser bilateral ao contrário dos dentes de lobo mandibulares que são raros (Hole, 2016).

É frequente realizar a sua extração, no entanto é um tema controverso (Dixon, 2018; Hole, 2016). A sua extração tem como objetivo dar conforto ao animal quando é utilizada uma embocadura, no entanto a maior parte das extrações são realizadas sem o animal exibir sinais clínicos que sugerem a sua interferência (Hole, 2016). Para proceder à sua extração é recomendado sedar o animal, utilizar um abre-bocas e realizar anestesia regional e local (Hole, 2016).



**Figura 9.** Um dente de lobo maxilar (seta) (adaptado de Hole, 2016).

#### **2.3.4. Gastroenterologia**

Foram acompanhados 6 casos de cólicas de causa não identificada que responderam de forma positiva ao tratamento médico.

A cólica refere-se a um episódio de dor aguda abdominal e é considerada uma urgência e caso não seja tratada pode ser fatal. A dor abdominal pode ter inúmeras causas sendo que a causa gastrointestinal é a mais frequente. Outras causas podem ser de origem do sistema reprodutor ou urinário. A maior parte dos casos são resolvidos com tratamento médico sem recorrer a cirurgia. As causas mais frequentes de cólica incluem a cólica espasmódica, impactação de cólon maior e deslocamento de cólon maior sendo que existe um número significativo de casos que não se obtém um diagnóstico definitivo (Rhodes & Madrigal, 2021).

Em todos os casos acompanhados foi realizada uma anamnese com o intuito de saber se o animal era mantido em boxe ou em padock, se tinha água à disposição e se esta se encontrava limpa, o tipo de alimentação, se o animal estava a defecar, se tinha sido administrada alguma medicação e quais os sinais de dor que aparentava e qual a sua duração. Em seguida realizava-se um exame físico rápido onde se avaliava o comportamento, a atitude e a intensidade da dor. Procedia-se à avaliação das constantes vitais através da medição da frequência cardíaca (FC), frequência respiratória (FR), tempo de repleção capilar, tempo de repleção da prega cutânea e temperatura retal. A mucosa gengival era avaliada de acordo com a sua cor e humidade. A auscultação

abdominal consistia na auscultação dos 4 quadrantes abdominais para avaliar a motilidade intestinal.

A entubação nasogástrica foi realizada em 3 casos inicialmente como meio de diagnóstico para quantificar e determinar o refluxo gástrico e no final como terapia para administrar fluidos (Rhodes & Madrigal, 2021) cerca de 3 litros de água morna. Este procedimento é prioritário quando a FC é maior que 60 batimentos por minuto, existe refluxo espontâneo, na palpação transretal é palpado intestino delgado e quando existe dor abdominal significativa (Rhodes & Madrigal, 2021).

A palpação transretal foi realizada em 3 casos e o exame transretal estava normal em todos eles. É um dos meios de diagnóstico mais realizados em cavalos com cólica (Curtis et al., 2015). Permite diagnosticar impatações de colón maior, colón menor, ceco e reto e diagnosticar deslocções de colón maior (Rhodes & Madrigal, 2021).

### **2.3.5. Pneumologia**

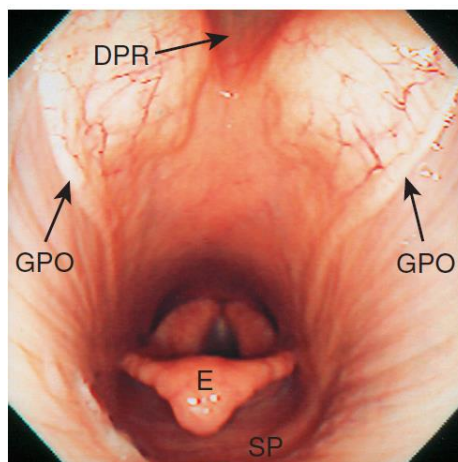
Foram acompanhados 7 casos de pneumologia os quais não foi possível chegar a um diagnóstico. Em todos os animais foi realizado a anamnese com o intuito de obter informações sobre a atitude do animal, a presença de corrimento nasal ou tosse, alterações na performance e se existia histórico de episódios anteriores. Também era importante obter detalhes do local onde o animal se encontrava como o tipo de ventilação e detalhes sobre a alimentação do animal.

Durante a avaliação clínica do sistema respiratório, avaliava-se a FR, se existiam ruídos respiratórios audíveis sem auscultação e se havia presença de corrimento nasal ou tosse. Realizava-se a auscultação da traqueia e a auscultação dos pulmões nos espaços intercostais. Também era realizado a percussão dos seios paranasais.

A maior parte dos animais apresentava corrimento nasal mucopurulento bilateral associado a tosse. Nestes casos foi administrado um antimicrobiano (penicilina ou cefquinoma) e um mucolítico (bromexina). A infeção respiratória nos equinos pode ter origem viral (como o vírus Influenza equina e herpesvírus equino) ou bacteriana (como as bactérias *Streptococcus equi zooepidemicus* e *Streptococcus equi equi*) sendo frequente ser secundário a infeção viral (Rush, 2015).

Foi realizada endoscopia em repouso do sistema respiratório em 3 casos, no entanto os exames foram inconclusivos. O exame endoscópico foi realizado com os animais contidos num tronco de contenção e sedados com detomidina (0,01 mg/kg IV) e butorfanol (0,02 mg/kg IV). O exame deve ser iniciado sem sedar o animal para não interferir com a função laríngea, de outro modo é possível obter falsos positivos (Hewson & Arroyo, 2015).

Inicialmente o endoscópio era introduzido na narina esquerda pelo meato ventral até à nasofaringe. A laringe era visualizada e a sua função era avaliada durante a respiração espontânea e após a estimulação dos movimentos laríngeos ao induzir a deglutição (instilar água pelo endoscópio) e durante o *slap test* (percussão no tórax do animal). Em seguida visualizava-se a traqueia até à carina (bifurcação da traqueia). Por vezes a passagem do endoscópio para a traqueia provocava o deslocamento dorsal do palato mole (algo observado quando o endoscópio era retirado) no entanto não foi considerado significativo pois o animal ao deglutir levava ao reposicionamento normal (Barakzai, 2007). Em seguida as bolsas guturais eram visualizadas através da introdução do endoscópio na narina pelo meato ventral e dirigido até à aba cartilaginosa (figura 10) que cobre o orifício da bolsa gutural ipsilateral.



**Figura 10.** Nasofaringe de um cavalo normal. (DPR) recesso faríngeo dorsal; (GPO) orifício da bolsa gutural; (E) epiglote; (SP) palato mole (adaptado de Barakzai, 2007).

### 2.3.6. Oftalmologia

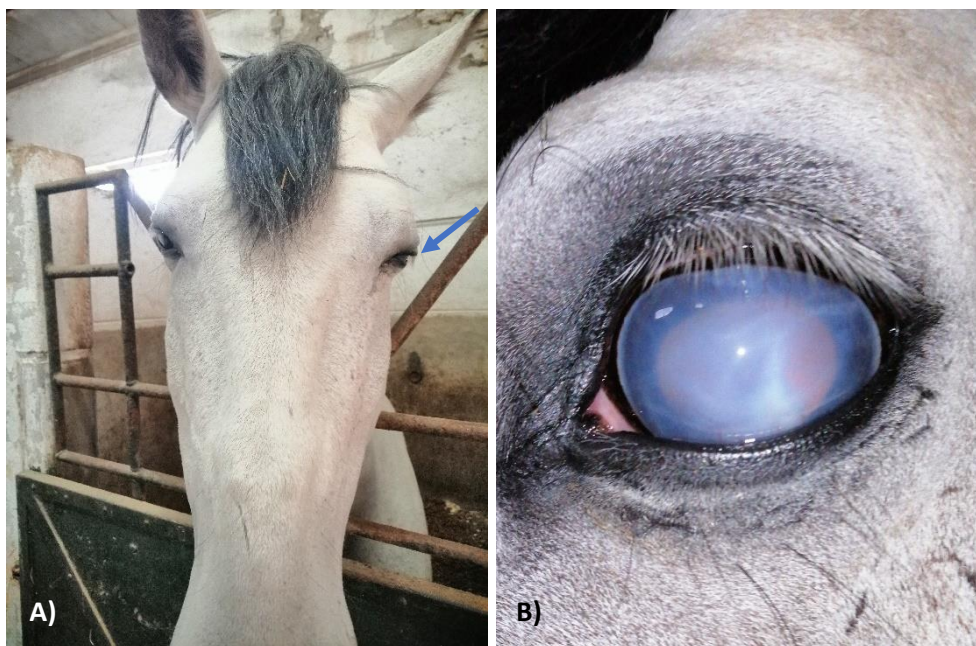Apenas foram acompanhados 3 casos de oftalmologia não sendo possível obter um diagnóstico. A abordagem adotada de cada caso iniciava sempre com o exame físico. Era



realizada uma anamnese de modo a obter informação sobre a queixa clínica, se a condição afeta um ou ambos os olhos, se existiam tratamentos anteriores, qual a duração dos sinais clínicos e existência de trauma. Em seguida o animal era observado à distância para avaliar a atitude e a sua capacidade de se orientar no ambiente. Em seguida de um plano de frente para a cabeça do animal avaliava-se a simetria da cabeça, das pestanas, dos globos oculares e pupilas. Uma direção mais ventral das pestanas em relação à córnea é um sinal de blefarospasmo (Seruca & Lowe, 2016) (figura 11A).

Em seguida realizava-se o exame neuro-oftálmico através da avaliação da resposta de ameaça e dos reflexos pupilar e palpebral. Num plano mais aproximado observam-se as pálpebras, a conjuntiva e a membrana nictitante. Com recurso a uma fonte de luz observavam-se as estruturas do segmento anterior como a córnea, a íris e a esclera. Em seguida realizava-se o teste de fluoresceína para despiste de úlcera de córnea.

Um dos animais apresentou corrimento ocular e blefarospasmo do olho esquerdo. Observou-se edema difuso e neovascularização da córnea do olho esquerdo (figura 11B). O animal tinha sido diagnosticado como sendo cego de ambos os olhos há mais de um ano, antes da consulta. O teste de fluoresceína deu negativo e suspeitou-se de uveíte recorrente. Institui-se tratamento sistémico com anti-inflamatório oral (fenilbutazona) durante três dias. Institui-se tratamento tópico com antifúngico (clotrimazol, Diomicete®), corticosteroide associado a antimicrobiano (gentamicina e dexametasona, Dexamitrex®) e durante 5 dias um midriático (tropicamida, Tropicil Top®). O animal deixou de ter alguma dor ocular, no entanto o edema da córnea persistia. Decidiu-se instituir tratamento tópico com maleato de timolol 0,5% (Timoptol®) e brinzolamida 1% (Azopt®) devido a suspeita de glaucoma, no entanto o animal não respondeu ao tratamento.



**Figura 11. A)** Cavalo com blefarospasmo do olho esquerdo. Notar a direção ventral das pestanas do olho esquerdo (seta) em relação ao olho direito. **B)** O mesmo cavalo com edema difuso da córnea e com neovascularização da córnea.

### 2.3.7. Endocrinologia

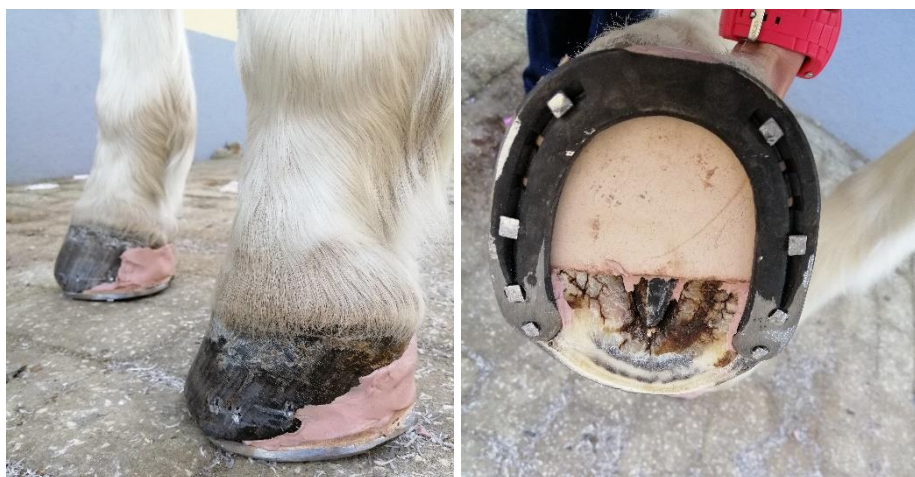Foram acompanhados 3 casos de endocrinologia, 2 casos referentes à disfunção da *pars intermedia* da glândula pituitária (PPID) e 1 caso referente a síndrome metabólica equina (SME) (tabela 12).

**Tabela 12.** Frequência absoluta do total de casos clínicos de endocrinologia em equinos.

Endocrinologia	Fa
SME	1
PPID	2

O diagnóstico da SME foi presuntivo através dos sinais clínicos como laminite clínica bilateral dos membros torácicos e presença de depósitos de gordura regional na região do pescoço (*cresty neck*) e na base da cauda (Frank et al., 2020). O diagnóstico é baseado nos sinais clínicos e na presença de desregulação de insulina (Frank et al., 2020). Foi realizada radiografia de ambos os cascos confirmando a rotação da terceira falange. Para tratamento da laminite procedeu-se ao casqueamento do casco com corte apenas na zona da pinça e colocaram-se ferraduras invertidas com palmilha e silicone (figura 12). Para

manejo da dor foi administrado butorfanol via IM durante 2 dias e fenilbutazona via oral durante 6 dias. Foi realizada apenas uma vez a administração de DMSO (dimetilsulfóxido) por infusão contínua. Foi eliminado da dieta do animal a ração e o acesso à erva (Frank et al., 2020) e apenas comia palha e feno. O animal perdeu algum peso e começou a trabalhar na guia nos três andamentos três vezes por semana de forma confortável ao fim de 5 meses.



**Figura 12.** Ferradura invertida com palmilha e silicone para tratamento de laminite bilateral nos membros torácicos.

A PPID é comum em cavalos mais velhos com idade igual ou superior a 15 anos (McFarlane et al., 2021). Ambos os animais tinham hipertricose generalizada (figura 13A) e idade superior a 15 anos, sinais muito sugestivos da doença (McFarlane et al., 2021). Um dos animais tinha laminite bilateral associada a dor extrema impossibilitando o animal de estar em estação. Devido à idade avançada do animal e a impossibilidade de se manter em estação sozinho, decidiu-se pela sua eutanásia. Foi realizada a medição basal da hormona adrenocorticotrófica (ACTH) do segundo caso, com um valor superior a 40 pg/ml no mês de Abril que suportava o diagnóstico (McFarlane et al., 2021). Foi eliminada da dieta do animal a ração e o acesso à erva e apenas comia palha e feno. O animal acabou por ser eutanasiado por demonstrar um quadro clínico grave e agudo de lesão no aparelho suspensor do boleto dos membros torácicos (figura 13B), após o animal ir para o campo. No exame post-mortem observou-se rutura completa do TFDS do MTD e rutura completa do LSB do MTE (membro torácico esquerdo).



**Figura 13.** A) Animal com hipertricose. B) O mesmo animal com falha do aparelho suspensor do boleto dos membros torácicos. (Fotos gentilmente cedidas pela Alferes Médica Veterinária Joana Rodrigues)

### 2.3.8. Ginecologia, Andrologia e Obstetrícia

Foram acompanhados 2 procedimentos cirúrgicos ao longo do estágio de equinos, resultantes de 2 orquiectomias eletivas. Foi acompanhado também um caso de uma égua com tumor das células da granulosa no ovário.

**Tabela 13.** Frequência absoluta do total de casos clínicos de Ginecologia, Andrologia e Obstetrícia em equinos.

<b>Ginecologia, andrologia e obstetrícia</b>	<b>Fi</b>
Orquiectomia	2
Tumor das células da granulosa	1

A orquiectomia é um dos procedimentos cirúrgicos mais comum a ser realizado na clínica de equinos. Os dois procedimentos acompanhados foram realizados com os animais em decúbito sob anestesia geral, mas também é possível realizar com o animal em estação sedado (Kilcoyne & Spier, 2021).

Antes da cirurgia é importante fazer um exame físico do animal, incluindo a palpação dos testículos e os anéis inguinais para excluir a possibilidade de um animal criptorquídeo ou com hérnia inguinal e a vacinação do tétano deve ser verificada (Kilcoyne & Spier, 2021).

Em ambas as castrações, foi administrado antes da cirurgia um anti-inflamatório não esteróide (flunixinina meglumina 1,1 mg/kg IV ou fenilbutazona oral) e um antimicrobiano

(penicilina procaína 22 000IU/kg IM ou Trimetoprim-sulfonamida via oral), mantendo-se essa administração nas mesmas doses durante 3 a 5 dias no período pós-cirúrgico. A pré-medicação consistia na administração de acepromazina (0,04 mg/kg IV) e detomidina (0,01 mg/kg IV) associada a butorfanol (0,02 mg/kg IV). A indução anestésica foi realizada com administração de quetamina (2,2 mg/kg IV) e diazepam (0,05 mg/kg IV). A manutenção da anestesia se necessário durante a orquiectomia realizada no campo foi através da administração de metade da dose inicial de quetamina e metade da dose inicial de detomidina. A manutenção da anestesia durante a orquiectomia realizada na sala de cirurgia foi através da anestesia volátil com isoflurano.

A técnica utilizada na castração a campo foi a técnica aberta e na castração na sala de cirurgia foi utilizada a técnica fechada. Na técnica aberta a incisão incide sobre a pele escrotal, túnica dartos, fáscia escrotal e túnica parietal, no entanto na técnica fechada não ocorre incisão da túnica parietal e esta é removida juntamente com as estruturas que envolve (testículos e cordão espermático) (Schumacher, 2019). Na cirurgia a campo a cicatrização ocorreu por segunda intenção e na cirurgia realizada em âmbito hospitalar ocorreu por primeira intenção (Kilcoyne & Spier, 2021).

### **2.3.9. Neurologia**

Foi acompanhado apenas um caso de neurologia. O animal em questão era um equino macho de 15 anos de idade, da raça *Friesian* que demonstrava ataxia. O animal apresentava incoordenação motora e diminuição da propriocepção dos membros pélvicos durante a marcha.

A ataxia propriocetiva (ou ataxia espinal) é o tipo de ataxia mais comum nos equinos resultante de lesão na medula espinal, sendo frequente os animais demonstrarem défices propriocetivos e parésia dos membros (Johnson, 2013). Os diagnósticos diferenciais podem incluir doenças infecciosas como mieloencefalite protozoária equina (doença comum no hemisfério ocidental), vírus do Nilo Ocidental ou mieloencefalopatia por herpesvírus equino, trauma medular ou doença degenerativa (Johnson, 2013).

Foi realizada colheita de sangue para análise laboratorial para despiste do vírus do Nilo Ocidental com resultado negativo. Não sendo possível chegar a um diagnóstico definitivo foi administrado flunixin meglumina (1,1 mg/kg IV) e oxitetraciclina (5 mg/kg IV) uma

vez por dia durante 4 dias e foi aconselhado o animal ficar num *paddock* mais plano. Ao fim de alguns dias o animal melhorou. Está descrito que a piroplasmose equina pode provocar ataxia e a oxitetraciclina faz parte do tratamento de piroplasmose pois tem efeito contra o protozoário *Theileria equi* (Wise et al., 2013).

## 2.4. Necrópsia

Foram acompanhadas no total 12 necrópsias, que correspondem a 10 caprinos jovens e a 2 equinos (tabela 14).

**Tabela 14.** Frequência relativa e frequência absoluta das intervenções na área de Necrópsia de acordo com a espécie, realizadas nas duas partes do estágio curricular.

<b>Necrópsia</b>		
<b>Espécie</b>	<b>Fa</b>	<b>Fr (%)</b>
<b>Caprinos</b>	10	83,3
<b>Equinos</b>	2	16,7
<b>Total</b>	12	100

### Animais de produção

Os 10 cabritos pertenciam todos à mesma exploração e todos eles tiveram morte-súbita. O exame post-mortem revelou sinais de enterite e abomasite e o conteúdo gástrico na maioria dos casos era líquido. Com base na informação da alimentação dos animais estes alimentavam-se maioritariamente de alimento concentrado rico em carboidratos fermentescíveis, sendo um fator que contribui para a proliferação de *Clostridium perfringens* e por consequência a produção e libertação de toxinas (Uzal & Songer, 2008).

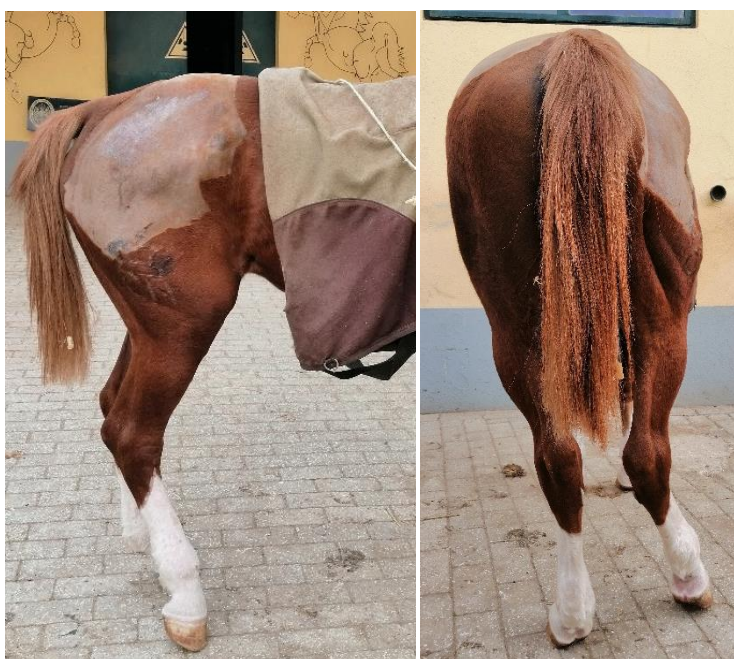### Equinos

Não houve registos de casos da Vetsel nesta área. De acordo com a tabela 15, foram acompanhados 2 casos de equinos na área de necrópsia. Um dos casos de equinos já foi mencionado anteriormente na área de endocrinologia com a observação no exame post-mortem de rutura de TFDS e LSB. O segundo caso é referente a uma neoplasia encontrada na zona lombossagrada.

**Tabela 15.** Frequência absoluta das intervenções na área de Necrópsia em equinos na CVME.

<b>Necrópsia</b>	<b>Fa (CVME)</b>
Rutura do TFDS e LSB	1
Neoplasia na região lombossagrada	1

O segundo caso é referente a um cavalo geriátrico com 23 anos de idade que apresentou de forma súbita uma alteração na biomecânica do MPD (membro pélvico direito). Na inspeção estática o animal apoiava apenas a pinça do membro em questão e tinha alguma abdução do mesmo membro (figura 14). Na inspeção dinâmica o animal apenas apoiava a pinça do MPD.

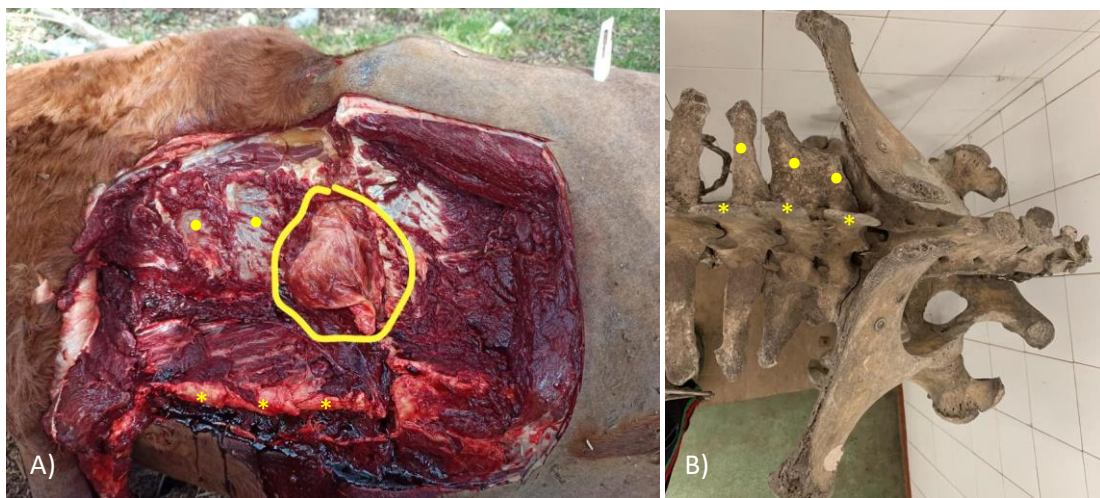


**Figura 14.** Animal apenas apoia a pinça do MPD e observa-se alguma abdução do mesmo membro.

O teste de flexão do dígito, soldra e curvilhão e o teste de abdução e adução do MPD deram negativos. Os bloqueios perineurais (até ao bloqueio do nervo tibial) e sinoviais (coxofemoral e femoropatelar) deram negativo. Durante a radiografia e ultrassonografia do dígito, curvilhão, soldra e coxofemoral não foram encontrados achados significativos. Através da ajuda do Médico Veterinário Jairo Cárdenas, este aconselhou a realizar uma ultrassonografia da zona lombossagrada. Através da ultrassonografia transretal e transcutânea da região lombossagrada foi possível observar alterações que sugeriram a presença de uma massa nessa zona.

A condição do animal foi deteriorando com o tempo, apresentava taquicardia associada a dor, anorexia, estava prostrado e o membro pélvico contralateral encontrava-se inchado por sobrecarga. Animal acabou por ser eutanasiado. No exame post-mortem observou-se uma massa localizada nos processos transversos das últimas vértebras lombares do lado direito (figura 15A). Foram recolhidas amostras da massa e enviadas para laboratório externo que permitiu obter o diagnóstico da massa, carcinoma escamoso de alto grau de malignidade.

O plexo lombossagrado origina-se no segmento L3-S4 e dada a localização da neoplasia esta poderia estar a causar uma neuropatia, nomeadamente no nervo femoral devido à alteração da biomecânica observada, que é semelhante em casos de paralisia do nervo femoral (Cárdenas, sem data; Dyson et al., 1988; Mirra et al., 2018; Moreno et al., 2020). O nervo femoral enerva a musculatura que realiza a extensão da soldra e quando esta não ocorre, devido ao sistema recíproco do membro pélvico todo o membro fica em flexão e o animal apenas apoia a pinça (Mirra et al., 2018; Moreno et al., 2020).



**Figura 15.** A) Cadáver posicionado em decúbito lateral esquerdo. Foi realizado um acesso dorsal na zona lombar. Massa (rodeada a amarelo). B) Estrutura óssea da zona pélvica e lombossagrada para servir de referência. (\*) processos espinhosos das últimas vértebras lombares. (●) processos transversos das últimas vértebras lombares. (Fotos cedidas gentilmente pelo Capitão Médico Veterinário David Couto)



## **2.5. Exame em Ato de Compra de Equinos**

O exame em ato de compra de um equino tem como objetivo realizar um exame clínico completo em nome de um potencial comprador, permitindo avaliar fatores de natureza veterinária que possam interferir na aptidão do animal para o uso pretendido (RCVS & BEVA, 2018). O médico veterinário após terminar o exame, com base na informação recolhida forma uma opinião que é reportada ao comprador. O médico veterinário antes de realizar o exame em ato de compra deve tentar perceber quem está a vender o equino e a identidade do animal, pois pode estar perante uma situação de conflito de interesses e nesse caso o médico veterinário pode declinar em realizar o exame.

Ao longo do estágio foram acompanhados 3 exames em ato de compra de equinos. O exame clínico iniciava-se com um exame externo do animal em repouso, utilizando a palpação, manipulação e visualização para identificar sinais evidentes de lesão, doença ou alteração física. Nesta fase realizava-se a auscultação cardíaca e pulmonar. Em seguida realizava-se um exame dinâmico à guia, observando o animal nos três andamentos. Nesta fase realizavam-se testes de flexão dos quatro membros. Em seguida procedia-se ao exame radiográfico da zona do casco (2 projeções), boleto (4 projeções), carpo (2 projeções), tarso (4 projeções) e soldra (2 projeções).

### **3. Monografia: Acompanhamento a curto e longo prazo de sépsis sinovial em equinos**

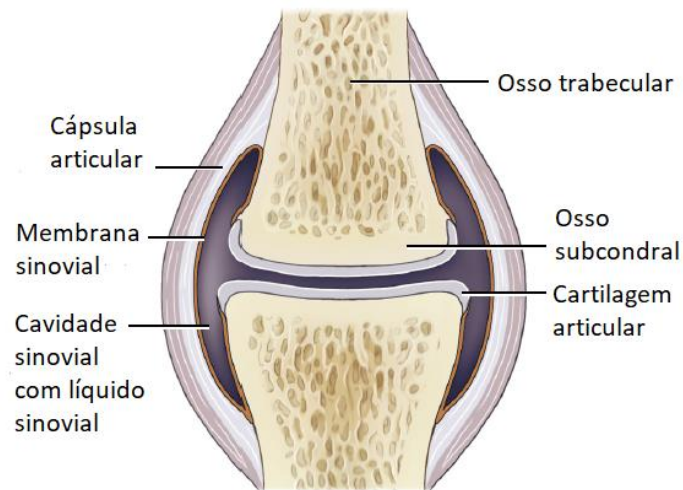
#### **3.1. Estruturas sinoviais**

Uma estrutura sinovial (ES) é uma cavidade que contém no seu interior líquido sinovial (LS) que é produzido pela própria cavidade (Kummerle et al., 2019; Schramme & Schumacher, 2019). A função da ES é facilitar o movimento entre estruturas independentes através de um líquido viscoso que diminui os efeitos de fricção e dissipa forças (M. Durham & Dyson, 2011; Frisbie & Johnson, 2019). As ES podem ser classificadas em três tipos: articulações sinoviais, bainhas tendinosas e bursas.

##### **3.1.1. Anatomia e fisiologia de articulações sinoviais**

A principal função da articulação sinovial é impedir que ocorra fricção entre dois ossos que se movimentam em conjunto. A articulação sinovial é composta por osso subcondral (OS), cartilagem, LS, cápsula articular e ligamentos (Frisbie & Johnson, 2019) (figura 16).

A cápsula articular é formada por uma camada exterior (cápsula fibrosa) e uma camada interior (membrana sinovial) (van Weeren, 2016a). A cápsula fibrosa liga-se às estruturas extra-articulares permitindo estabilizar a articulação e tem função propriocetiva através das suas terminações nervosas (Frisbie & Johnson, 2019). A membrana sinovial (ou sinóvia) delimita a cavidade articular, é responsável pelo conteúdo do LS e pela vascularização e inervação da cartilagem (van Weeren, 2016a). A população celular que constitui a membrana sinovial é composta por sinoviócitos tipo A (responsáveis pela fagocitose e pinocitose de partículas indesejadas na articulação) e tipo B (responsáveis pela secreção de proteínas que regulam o metabolismo da articulação) (Henderson & Pettipher, 1985).



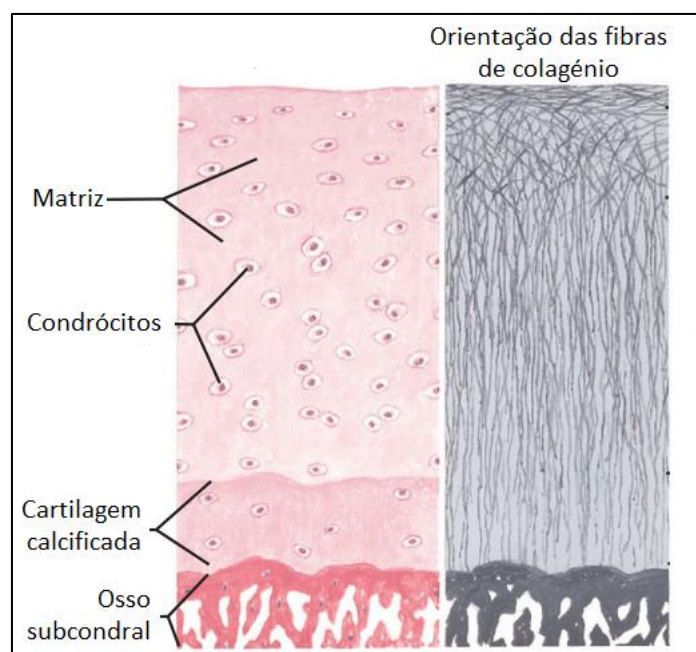
**Figura 16.** Representação esquemática da articulação sinovial. (adaptado de van Weeren, 2016a)

O LS é composto por plasma sanguíneo com grande conteúdo de ácido hialurônico (tornando o LS viscoso), pouco conteúdo celular sendo o mais frequente linfócitos e outras células mononucleares e constituído por proteínas como colagénio, metaloproteinases (MMPs) e interleuquinas (Todhunter, 1996).

A cartilagem articular é a principal estrutura em conjunto com todos os outros elementos que formam uma articulação, que permite um movimento sem fricção da parte da articulação (Frisbie & Johnson, 2019). Esta estrutura não tem um sistema próprio de inervação e de irrigação vascular e linfática estando dependente do LS para receber nutrientes e remover resíduos (de Grauw, 2011). A cartilagem é formada por células denominadas de condrócitos e por uma matriz extracelular. Os condrócitos produzem todos os componentes da matriz extracelular, sendo esta composta principalmente por água, colagénio tipo II e proteoglicanos (Todhunter, 1996).

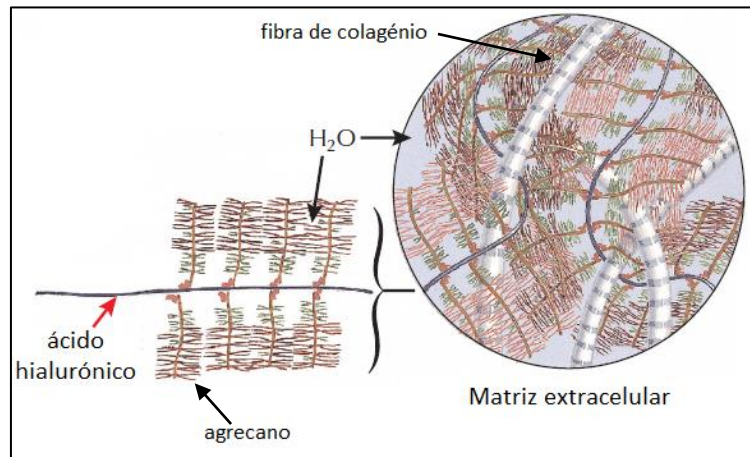
Os condrócitos têm uma morfologia e um perfil metabólico diferente ao longo da cartilagem (van Weeren, 2016a). Nas camadas mais profundas da cartilagem os condrócitos são mais redondos e mais ativos metabolicamente e na camada mais superficial são achatados e menos ativos metabolicamente (Aydelotte & Kuettner, 1988; van Weeren, 2016a) (figura 17).

O colagénio é o componente da cartilagem que se opõe às forças de stress que acometem a superfície articular e a sua função deve-se à sua organização ao longo da cartilagem (Frisbie & Johnson, 2019). Nas camadas mais profundas da cartilagem as fibras de colagénio têm maior diâmetro e estão dispostas mais perpendicularmente à superfície articular, e nas camadas mais superficiais as fibras estão paralelas à superfície articular (Sophia Fox et al., 2009) (figura 17). Nos animais mais jovens as fibras de colagénio encontram-se ainda todas paralelas à superfície articular e a sua moldagem na forma final é desencadeada por sinais de carga mecânica (Schipper et al., 2008).



**Figura 17.** Representação esquemática da cartilagem articular com a orientação e distribuição dos condrócitos e fibras de colagénio (adaptado de Ovalle & Nahirney, 2021)

Os proteoglicanos são responsáveis por proporcionar resistência às forças compressivas que acometem a cartilagem e a sua molécula principal é o agrecano (Frisbie & Johnson, 2019). Os proteoglicanos estão conectados às fibras de colagénio através das moléculas de ácido hialurónico (van Weeren, 2016a) (figura 18). O agrecano possui carga negativa e por isso atrai a água, quando uma carga externa é aplicada na cartilagem a água sai para a cavidade articular e as moléculas do agrecano ficam mais juntas e geram forças de repulsão entre elas (Ogston, 1970). Este movimento da água é importante para a lubrificação da articulação e para uma eficaz oposição às cargas que acometem a articulação.

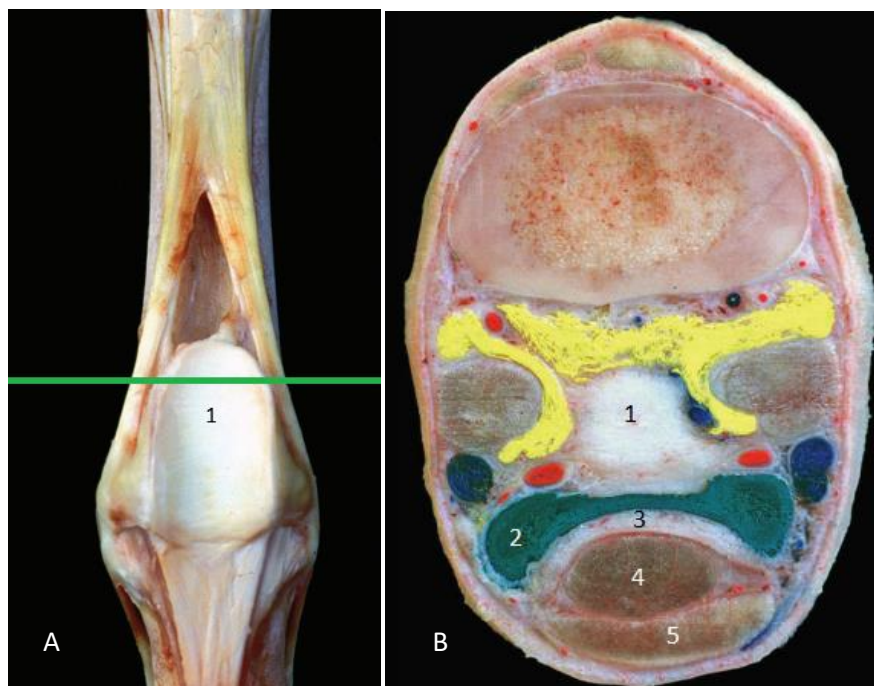


**Figura 18.** Representação esquemática da matriz extracelular e os seus constituintes. (adaptado de Ovalle & Nahirney, 2021)

O OS conecta-se à cartilagem através de uma camada de cartilagem calcificada, e junto a esta camada é formado por osso compacto, enquanto mais longe da cartilagem é formado por osso trabecular (Gannon & Sokoloff, 1999). Este tipo de conformação permite obter um suporte firme e rijo e ao mesmo tempo alguma elasticidade (van Weeren, 2016a). O OS é altamente vascularizado e innervado, tendo uma atividade metabólica muito ativa (van Weeren, 2016a).

### 3.1.2. Anatomia e fisiologia de bainhas tendinosas

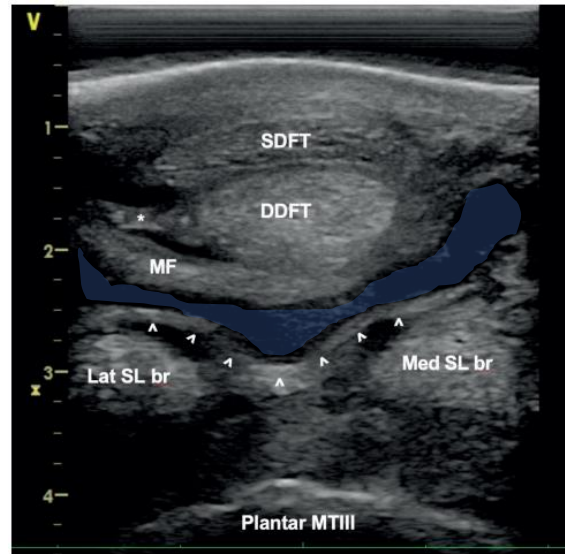
As bainhas tendinosas rodeiam os tendões na maior parte das vezes quando estes passam por uma articulação, facilitando o deslizamento dos tendões durante a flexão e extensão (M. Durham & Dyson, 2011; Kummerle et al., 2019). Esta ES permite criar um ambiente sem fricção entre o deslizamento de um tendão em relação a uma proeminência óssea (Kummerle et al., 2019). Muitas vezes associado às bainhas sinoviais encontram-se estruturas fibrocartilaginosa que se estendem por cima das proeminências ósseas facilitando o deslizamento do tendão (Kummerle et al., 2019). O *scutum* proximal que se insere nos ossos sesamóides é um exemplo, permitindo um deslizamento suave dos tendões flexores digitais (M. Durham & Dyson, 2011) (figura 19).



**Figura 19.** **A)** Zona palmar do metacarpo após remoção dos tendões flexores e nível de secção transversal. **B)** Secção transversal do metacarpo distal. (1) *scutum* proximal; (2) bainha digital flexora tendinosa; (3) *manica flexoria*; (4) TFDP; (5) TFDS. (adaptado de Denoix, 2019)

A bainha sinovial é composta por uma camada externa fibrosa e uma camada interna sinovial (M. Durham & Dyson, 2011; Kummerle et al., 2019). A camada mais externa é responsável pela estabilidade e vascularização da bainha (M. Durham & Dyson, 2011). A camada mais interna (também chamada de membrana sinovial) rodeia o tendão (camada visceral) e a zona interna da bainha (camada parietal) e é responsável pelo conteúdo do LS que se encontra entre a camada visceral e parietal da bainha (M. Durham & Dyson, 2011). A bainha sinovial é dividida em compartimentos por estruturas denominadas de mesotendões (formados pela camada visceral e parietal da membrana sinovial) que frequentemente fornecem vascularização ao tendão (M. Durham & Dyson, 2011; Kummerle et al., 2019).

Ao longo da bainha digital flexora tendinosa existem vários mesotendões entre os tendões flexores e a bainha, um exemplo dessas estruturas são os mesotendões lateral e medial do TFDP (tendão flexor digital profundo) acima da *manica flexoria* (Tannahill, 2021) (figura 20).



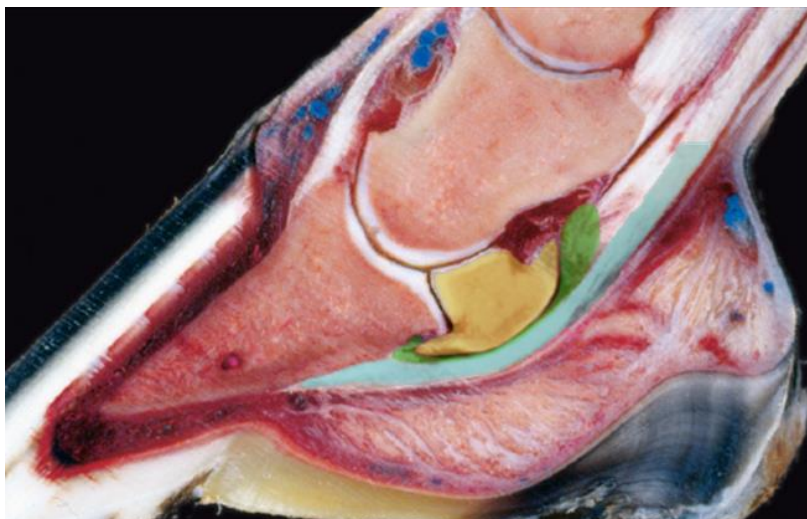
**Figura 20.** Imagem ultrassonográfica transversal da bainha digital flexora tendinosa (azul) com a sua parede dorsal (setas) evidenciada pela efusão presente. Existe uma rutura da *manica flexoria* na zona lateral. É possível observar o mesotendão lateral do TFDP (\*). (MF) *manica flexoria*. (adaptado de Tannahill, 2021).

### 3.1.3. Anatomia e fisiologia de bursas

As bursas são bolsas que se localizam entre uma estrutura muscular, tendinosa ou ligamentar e um osso e por vezes comunicam com articulações ou com outras bursas que sejam próximas (Schramme & Schumacher, 2019). Tal como as bainhas sinoviais, as bursas são delimitadas por uma camada mais externa fibrosa e uma membrana sinovial interna que produz o conteúdo do LS que se encontra dentro da bolsa (Schramme & Schumacher, 2019). A bursa não envolve o músculo/ligamento/tendão como uma bainha tendinosa, apenas serve como uma “almofada” na zona onde a pressão é mais concentrada entre duas estruturas (M. Durham & Dyson, 2011). Como exemplo, a bursa do navicular encontra-se entre o osso navicular e o TFDP (figura 21).

As bursas podem ser classificadas em congénitas (ou anatómicas) ou adquiridas (Ruangchaijaturorn et al., 2017; Schramme & Schumacher, 2019). As bursas adquiridas (ou falsas) desenvolvem-se por trauma repetido entre uma proeminência óssea e os tecidos moles que estão por cima (Ruangchaijaturorn et al., 2017). No cavalo, muitas vezes estas bursas formam-se entre o tecido subcutâneo sobre o carpo, o olecrânio ou o calcâneo (Schramme & Schumacher, 2019). Inicialmente as bursas adquiridas resultam de acumulação de líquido inflamatório e hemorrágico, com o tempo fica encapsulado por

tecido fibroso e eventualmente forma-se uma membrana sinovial que produz um LS que difere em viscosidade, em quantidade e em qualidade de ácido hialurônico (Schramme & Schumacher, 2019).



**Figura 21.** Corte sagital do dígito. É possível observar a bursa do navicular (verde) entre o osso navicular (amarelo) e o TFDP (azul). (adaptado de Denoix, 2000)

### 3.2. Infecção Sinovial

Sépsis ou infecção sinovial (IS) refere-se à contaminação bacteriana de uma ES (articulação, bainha ou bursa). É um problema comum em cavalos colocando em risco a carreira desportiva e a vida do animal (Pille & Martens, 2009; Richardson & Stewart, 2019; Souza et al., 2022).

A IS provoca uma inflamação severa, devido às toxinas libertadas pelos microrganismos e pela resposta inflamatória da ES, levando a uma cascata de eventos que podem deixar sequelas na cartilagem e sinóvia (Richardson & Stewart, 2019; van Weeren, 2016b).

Sépsis sinovial pode ter origem hematogénica, traumática e iatrogénica, sendo as duas últimas mais frequentes em animais adultos (Richardson & Stewart, 2019; van Weeren, 2016b) e a primeira mais frequente em poldros (Lindegaard et al., 2022).

Esta condição patológica nem sempre é fácil de diagnosticar (Adkins, 2012), no entanto as análises laboratoriais do LS são muito importantes, aliadas aos sinais clínicos e à imagiologia para chegar a um diagnóstico (Richardson & Stewart, 2019).



O tratamento tem como objetivo eliminar a infecção da cavidade sinovial através da sua lavagem com volumes de alto débito e terapia antimicrobiana sistêmica e regional (Souza et al., 2022).

O prognóstico pode ser avaliado a curto prazo, mais especificamente a sobrevivência do animal no momento da alta hospitalar (56-100%) ou a longo prazo, mais especificamente a retoma do animal à função atlética (36-94%) (Souza et al., 2022). Tendo em conta os valores anteriores é difícil prever o prognóstico de casos individuais, devido aos intervalos tão grandes. É de extrema importância saber quais os fatores de risco que influenciam o prognóstico de um cavalo com uma IS de modo a ajudar na decisão do proprietário e médico veterinário (Souza et al., 2022).

### **3.2.1. Patofisiologia**

Após a infecção da ES, os microrganismos produzem toxinas e enzimas que induzem uma resposta inflamatória fulminante pelo animal levando a uma série de eventos com influência negativa para os tecidos da articulação (van Weeren, 2016b). Após a infecção ocorrer, vai haver aumento da permeabilidade vascular da membrana sinovial permitindo a passagem de fibrina e macrófagos e muitos mediadores inflamatórios vão ser libertados na cavidade sinovial (van Weeren, 2016b).

Os mediadores libertados significativos na doença articular incluem metaloproteinases (MMPs), agrecanases, prostaglandinas, radicais livres, citocina interleucina 1 (IL-1) e fator de necrose tumoral  $\alpha$  (TNF- $\alpha$ ) (McIlwraith, 2016). As MMPs produzidas pelos sinoviócitos e condrócitos degradam a matriz extracelular da cartilagem (McIlwraith, 2016). As agrecanases, produzidas pelos sinoviócitos e condrócitos, são as enzimas principais que degradam a molécula agrecano da cartilagem (McIlwraith, 2016). As prostaglandinas E2 (PGE2) são produzidas pelos condrócitos e sinoviócitos por estimulação da IL-1 e TNF- $\alpha$ , provocam vasodilatação, aumentam a percepção da dor e diminuem o conteúdo de proteoglicanos da cartilagem (Takafuji et al., 2002). Os radicais livres são produzidos pelos sinoviócitos e diminuem a concentração de ácido hialurónico do LS (Greenwald & Moy, 1980). As citocinas IL-1 estimulam os sinoviócitos e condrócitos a libertarem MMPs, agrecanases e PGE2, que por sua vez diminuem a concentração de proteoglicanos da cartilagem (Dayer et al., 1986; McIlwraith, 2016). O papel do TNF- $\alpha$  não é tão conhecido como o da IL-1, no entanto contribui mais para a

dor e morbidade clínica estando envolvido no processo inicial da inflamação (McIlwraith, 2016).

Devido a este processo a cartilagem fica mais suscetível às forças normais exercidas pelo animal, perpetuando o processo inflamatório e induzindo alterações no tecido ósseo e na membrana sinovial (Frisbie & Johnson, 2019). Lesão irreversível na cartilagem corresponde à fase final da artrite séptica e contribui para a função articular prejudicada, claudicação permanente e um prognóstico pobre (Baxter, 2004).

### **3.2.2. Etiologia**

A origem da contaminação da ES pode ser devido a três grandes tipos, hematogénica, traumática e iatrogénica (Richardson & Stewart, 2019).

Em poldros é mais frequente ocorrer artrite séptica de origem hematogénica, podendo atingir poldros entre o nascimento e os 7 meses de idade (Lindegaard et al., 2022). Muitas vezes esta doença manifesta-se em mais do que uma articulação e é comum estar associada a processos de fisite e osteomielite (Lindegaard et al., 2022; O'Brien et al., 2021; van Weeren, 2016b). As diferentes apresentações da doença ocorrem como sequele de processos infecciosos bacteriémicos ou septicémicos (Lindegaard et al., 2022; Richardson & Stewart, 2019; van Weeren, 2016b) que resultam de uma falha completa (valores das IgG séricas menores que 4g/L) ou parcial (valores das IgG séricas entre 4-8g/L) da transferência de imunidade passiva (Liepman et al., 2015; Richardson & Stewart, 2019).

O foco da infeção pode estar localizado no sistema respiratório, gastrointestinal ou na zona umbilical (Annear et al., 2011; Lindegaard et al., 2021; Richardson & Stewart, 2019; van Weeren, 2016b). As bactérias isoladas em poldros podem ser Gram negativas e Gram positivas. Certos estudos reportam uma maior frequência das bactérias Gram negativas, sendo as bactérias mais frequentes *E. coli* e *Actinobacillus* spp. (Annear et al., 2011; Hepworth-Warren et al., 2015). No entanto existem estudos que reportam maior frequência das bactérias Gram positivas, sendo estas mais frequentes *Staphylococcus* spp e *Streptococcus* spp (Neil et al., 2010; O'Brien et al., 2021; Vos & Ducharme, 2008).

Nos animais adultos a causa mais frequente de IS é de origem traumática (Richardson & Stewart, 2019; van Weeren, 2016b). A extremidade distal do cavalo tem muito pouco

tecido mole e por isso confere pouca proteção quando ocorre trauma, facilmente afetando uma ES (Kilcoyne & Nieto, 2021; Richardson & Stewart, 2019). A região do tarso é afetada com maior frequência, especificamente as bursas localizadas na zona plantar (Vajs et al., 2022). Neste tipo de IS é frequente estarem presentes várias bactérias, que pertencem à flora da pele do cavalo ou ao ambiente que rodeia o cavalo (Kilcoyne & Nieto, 2021; Orsini, 2017). É comum isolar as bactérias *Staphylococcus* spp, *Streptococcus* spp, *Enterobacteriaceae* e anaeróbios (Kilcoyne & Nieto, 2021; Orsini, 2017).

A IS iatrogénica de causa cirúrgica (0,5-0,75%) (Borg & Carmalt, 2013; Brunsting et al., 2018; Hawthorn et al., 2016) ou médica (0,02-0,1%) (Gillespie et al., 2016; Krause et al., 2022; C. Steel et al., 2013) tem baixa incidência. As bactérias isoladas mais comuns nestas situações são *Staphylococcus* spp e *Streptococcus* spp (Richardson & Stewart, 2019). Está descrito em alguns estudos que realizar injeções intra-articulares em regime ambulatorio não está associado a um maior risco de IS (Krause et al., 2022; L. C. R. Smith et al., 2019). É reportado na literatura que o uso de antimicrobianos durante as injeções intra-articulares não reduzem o risco de IS (Krause et al., 2022). Por outro lado, o uso de glicosaminoglicanos polissulfatados (PSGAGs) durante as injeções intra-articulares está associado a um maior risco de desenvolver IS (L. C. R. Smith et al., 2019).

De acordo com um estudo recente, sobre as práticas para diminuir o risco de contaminação sinovial, para a injeção intra-articular é recomendado não fazer tricotomia da região, usar agulhas diferentes para preparar as medicações e injetar na articulação, preparar de forma assética o local pelo menos 7 minutos pela pessoa que vai fazer a administração e utilizar luvas estéreis (Gillespie et al., 2016). O mesmo estudo concluiu que os profissionais com menos anos de experiência apresentam uma taxa de infeção mais baixa.

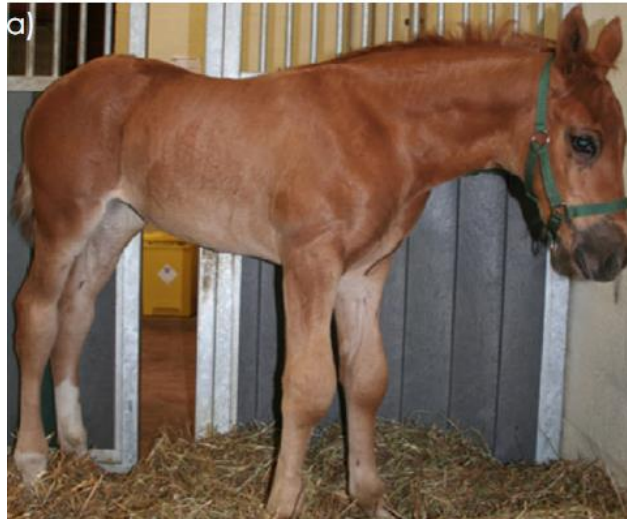Os fatores de risco associados a um aumento de IS após endoscopia sinovial eletiva são remoção de fragmentos osteocondrais com >40mm durante artroscopias, ocorrência de infeção no local de incisão cirúrgica, artroscopia da articulação femoropatelar, animais mais novos (Brunsting et al., 2018) e tenoscopia de bainhas tendinosas, com risco acrescido em bainhas tendinosas do carpo (Hawthorn et al., 2016). O uso profilático de antimicrobianos peri operatório não está associado a um menor risco de IS após

endoscopia sinovial eletiva, pelo contrário, está associado a um maior risco de complicações gastrointestinais (Borg & Carmalt, 2013; L. M. Pezzanite et al., 2021).

### **3.2.3. Sinais clínicos**

Os animais com IS podem demonstrar efusão sinovial, edema peri-articular, dor à palpação e à flexão passiva, claudicação severa aguda, muitas vezes com supressão do membro (Mostafa et al., 2014; Richardson & Stewart, 2019; van Weeren, 2016b). A região afetada pode estar quente e pode existir celulite peri-articular (Mostafa et al., 2014). Pode estar presente uma ferida externa, tendo em conta que a causa mais frequente de IS em adultos é traumática. O grau de claudicação, de acordo com a escala da Associação Americana de Médicos Veterinários de Equinos (AAEP), pode variar entre 0-5/5 (Byrne et al., 2020; Mostafa et al., 2014; Vajs et al., 2022) e o grau de efusão sinovial pode variar entre não presente a marcada (Byrne et al., 2020). Animais podem demonstrar FC e FR elevadas e febre (Mostafa et al., 2014). O pulso digital pode estar aumentado (Griffin et al., 2012).

Em poldros é comum existir IS em mais do que uma articulação, sendo de extrema importância avaliar e palpar todas as articulações (Annear et al., 2011) (figura 22). Quando existe suspeita de IS num poldro é importante procurar sinais de septicémia e outras fontes de infeção (Annear et al., 2011; Lindegaard et al., 2022). Para lá dos sinais específicos de uma artrite séptica em poldros, estes podem apresentar sinais de falha de transferência de imunidade passiva e/ou sinais de septicémia como febre, decúbito, apetite reduzido ou letargia (Lindegaard et al., 2022).

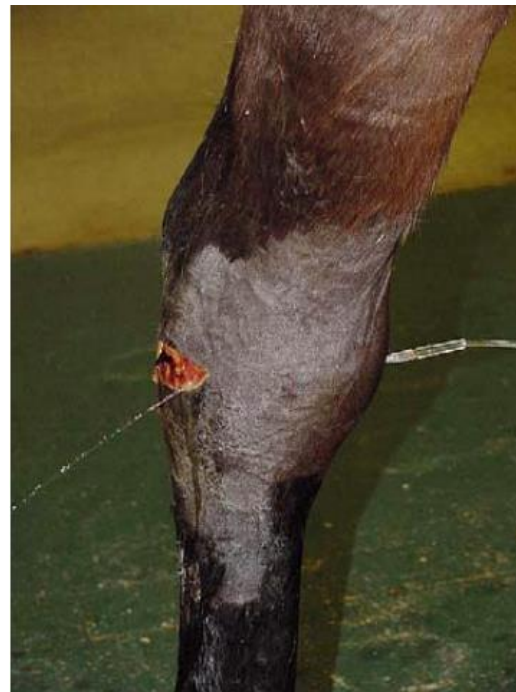

**Figura 22.** Poldro de 3 meses de idade com distensão das articulações do carpo. Apresenta sinais de depressão e dor (posição das orelhas e pálpebra superior levantada) (adaptado de Lindegaard et al., 2022)

#### 3.2.4. Diagnóstico

O diagnóstico definitivo é baseado nos sinais clínicos, na análise do LS, na imagiologia e na cultura microbiológica (van Weeren, 2016b). O LS deve ser avaliado de acordo com as características físicas, a citologia, a cultura e o conteúdo de proteínas totais (PT), de células totais nucleadas e de neutrófilos (van Weeren, 2016b). Outros parâmetros menos frequentemente usados estão reportados na literatura como úteis no diagnóstico, tais como a medição da proteína sero amiloide A no sangue e no LS e medição dos D-dímeros no LS (van Weeren, 2016b).

Por vezes não é possível obter uma amostra de LS por sinoviocentese existindo outras técnicas para confirmar o diagnóstico. No caso de existir uma ferida com suspeita de comunicação sinovial é útil instilar uma solução estéril fisiológica na ES (num local distante da ferida evitando tecido inflamado) e



**Figura 23.** Fluido estéril injetado na articulação por um acesso distante da ferida, saindo pelo local da ferida, indicando contaminação da articulação. (Lugo & Gaughan, 2006)

observar se a solução sai pela ferida (Duggan & Mair, 2021; Vajs et al., 2022) (figura 23). De modo a facilitar a saída da solução de uma articulação pode-se realizar a sua extensão e flexão (van Weeren, 2016b). Em casos de infeção crónica com excesso de material fibrinoso que interfere na colheita do LS é possível fazer uma lavagem sinovial com baixo volume e recolher o líquido para exame citológico (Adkins, 2012).

#### **3.2.4.1. Análise do Líquido Sinovial**

O LS deve ser recolhido de uma região (bursa, bainha ou articulação) preparada de forma asséptica (Wood & Koenig, 2020). Assim que o LS é recolhido é possível iniciar a avaliação através da inspeção visual. O LS normal deve ser transparente, amarelo e muito viscoso (Wood & Koenig, 2020). O LS de uma ES infetada pode ir desde um amarelo mais escuro a laranja ou a vermelho (Lindegard et al., 2022; Wood & Koenig, 2020). Se a amostra estiver turva indica um aumento de células de origem inflamatória, e pode estar presente conteúdo purulento ou com fibrina (Lindegard et al., 2022; Wood & Koenig, 2020). Devido à presença de efusão sinovial e à degradação enzimática do ácido hialurónico, a viscosidade do LS vai estar diminuída (Wood & Koenig, 2020). É possível avaliar de forma subjetiva a viscosidade do LS, colocando um pouco da amostra recolhida numa lâmina ou entre o polegar e o dedo (Wood & Koenig, 2020).

A contagem total das células nucleadas (CTCN) pode ser feita de forma manual ou através do uso de um hemocitómetro (C. M. Steel, 2008; Wood & Koenig, 2020). As células nucleadas correspondem às células sanguíneas da linha branca e a sua contagem costuma ser menor que  $1,35 \times 10^9/L$  numa articulação saudável ou menor que  $0,144 \times 10^9/L$  numa bainha tendinosa saudável (Wood & Koenig, 2020). Quando existe a suspeita de um processo inflamatório séptico os valores da CTCN costumam ser maiores que  $30,0 \times 10^9/L$  (Wood & Koenig, 2020).

O valor das PT pode ser medido com um refratómetro ou com ensaios bioquímicos (Wood & Koenig, 2020). Pode-se considerar um valor normal menor que 25g/L (Wood & Koenig, 2020). Quando existe IS os valores vão ser maiores que 30g/L (van Weeren, 2016b). É importante referir que o valor das PT e da CTCN aumenta com a sinoviocentese das estruturas sinoviais (C. M. Steel, 2008; Wood & Koenig, 2020) (tabela 16).

O LS deve ser recolhido para um tubo com ácido etilenodiamino tetra-acético (EDTA) para a realização da citologia (Wood & Koenig, 2020). As amostras utilizadas para os esfregaços devem derivar de LS recolhido recentemente e deve ser realizado um tipo de coloração Romanowsky associado sempre a um esfregaço com coloração Gram (C. M. Steel, 2008; Wood & Koenig, 2020). A citologia vai permitir avaliar a diferenciação celular e se existem microrganismos (C. M. Steel, 2008; Wood & Koenig, 2020).

Num LS normal os monócitos e macrófagos são as células predominantes (>90%) (van Weeren, 2016b; Wood & Koenig, 2020). É possível fazer um diagnóstico definitivo de IS quando existem mais de 90% de neutrófilos degenerados com ou sem a presença de bactérias intracelulares, no entanto a ausência de neutrófilos degenerados não exclui IS (Richardson & Stewart, 2019).

**Tabela 16.** Resultados da análise do LS (valores demonstrados em intervalo) em 5 situações (adaptado de Frisbie & Johnson, 2019)

<b>Parâmetro</b>	<b>Normal</b>	<b>Sinovite ligeira (ex: OCD)</b>	<b>Osteoartrite</b>	<b>Artrocentese</b>	<b>Infeção articular</b>
<b>CTCN (/µL)</b>	50-500	20-250	< 1 x 10 <sup>3</sup>	1-4 x 10 <sup>3</sup>	20-2 x 10 <sup>5</sup>
<b>% neutrófilos</b>	<10	<10	<15	50	>90
<b>% células mononucleares</b>	>90	>90	>85	50	<10
<b>PT (g/L)</b>	8-25	8-30	8-35	15-25	40-80+

### 3.2.4.2. Cultura microbiológica

A cultura microbiológica é considerada o teste *gold standard* para chegar ao diagnóstico definitivo de IS e deve ser realizado sempre que há suspeita de IS (Richardson & Stewart, 2019; van Weeren, 2016b). No entanto é importante referir que as culturas positivas de LS podem variar entre 52% a 85,7% (Crosby et al., 2019; Hepworth-Warren et al., 2015; Isgren et al., 2020; Neil et al., 2010; O'Brien et al., 2021; Walmsley et al., 2011) logo é um teste limitado.

O resultado positivo da cultura varia com o método utilizado, o agente etiológico e a terapia antimicrobiana realizada anteriormente (Richardson & Stewart, 2019). De acordo com um estudo os meios enriquecidos com sangue para fazer cultura permitem obter resultados positivos na ordem dos 79%, um valor superior em relação aos outros meios

de cultura (Dumoulin et al., 2010). De acordo com um estudo, a administração de antimicrobianos sistémicos previamente à sinoviocentese não influenciou o resultado positivo da cultura (Taylor et al., 2010), no entanto outro estudo mais recente conclui que a obtenção de culturas de sangue de pacientes sépticos está associada à diminuição dos agentes isolados quando é feito tratamento antimicrobiano (Scheer et al., 2019). Recomenda-se assim a realização de cultura de LS e sangue, caso o paciente já tenha iniciado terapia antimicrobiana.

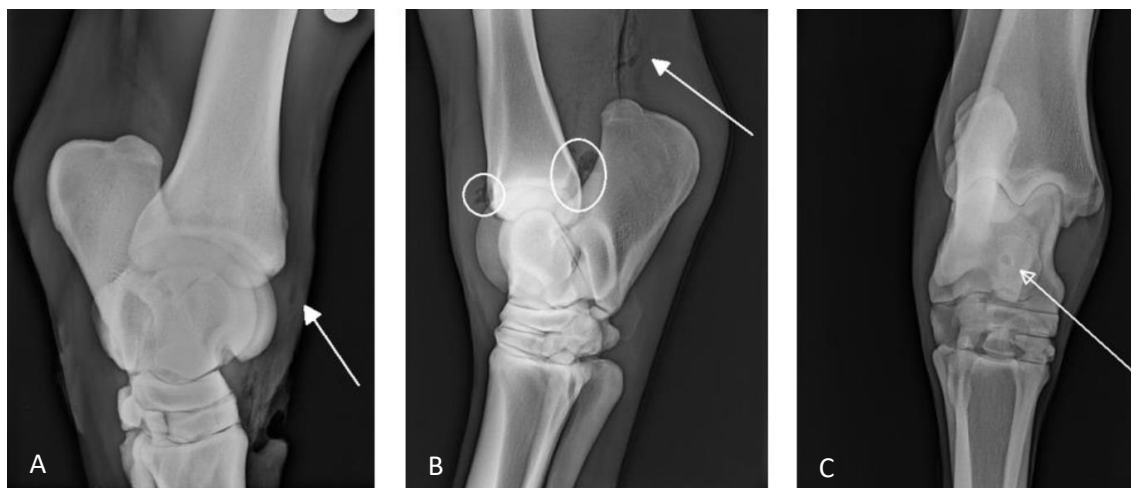
É recomendado realizar cultura de LS e sangue de um animal com sépsis pois aumenta a probabilidade de obter um resultado positivo (Lindegaard et al., 2022). Os agentes isolados no sangue e no LS podem ser os mesmos ou podem ser diferentes guiando a terapia antimicrobiana (Lindegaard et al., 2022).

É importante associar à cultura microbiológica os testes de sensibilidade antimicrobiana, pois permite identificar o agente etiológico e direcionar a terapia antimicrobiana (Lindegaard et al., 2022; Raidal, 2019). No entanto deve ser iniciada terapia antimicrobiana empírica mesmo quando se realiza cultura microbiológica pois os resultados demoram a ser revelados (Raidal, 2019).

#### **3.2.4.3. Imagiologia**

Radiografia é indicada quando há suspeita de IS associada a feridas (van Weeren, 2016b) e para despiste de fraturas e outros diagnósticos diferenciais. É importante fazer este exame em poldros com artrite séptica pois na maioria dos casos está associada a processos de osteomielite e fisite (Mostafa et al., 2014). Os sinais radiográficos no início do processo séptico podem ser subtis passando despercebidos e nos dias seguintes tais alterações podem ocorrer de forma rápida (Richardson & Stewart, 2019). Em casos de IS associada a trauma podem ser observados sinais indicativos de osteomielite e de gás presente numa articulação ou bainha (Vajs et al., 2022) (figura 24). Está descrito que em estadios agudos observa-se edema dos tecidos moles sem alterações ósseas, enquanto em estadios crónicos é possível observar lise do osso subcondral e reação osteofítica (Mostafa et al., 2014). Está reportado num estudo que apenas 29% dos casos de IS tinham alterações radiográficas significativas (I. M. Wright et al., 2010).





**Figura 24.** Radiografias da zona do tarso com alterações associadas a IS. **A)** Ar na bainha do tendão extensor digital longo (seta). **B)** Ar na articulação tibiotársica (círculos) e ar no tecido subcutâneo proximal ao calcâneo (seta). **C)** Radiolucência ao nível da tróclea medial do tálus (seta) sugestivo de osteomielite. (adaptado de Vajs et al., 2022).

Como foi referido anteriormente a causa mais comum de IS é por trauma sendo a região do tarso mais comumente afetada, especialmente as bursas do calcâneo (Vajs et al., 2022). Num estudo, estão descritas lesões radiográficas na tuberosidade calcânea em 42% dos casos de bursite séptica do calcâneo, tais como lise pouco marcada, osteíte proliferativa, sequestro ósseo e fragmentação (Post et al., 2010). Num estudo mais recente está reportado envolvimento ósseo da tuberosidade calcânea (fragmentação, fratura e osteomielite) em 23,6% dos casos de bursite séptica (Isgren et al., 2020).

No caso de bainhas tendinosas estarem afetadas por um processo séptico, está reportado num estudo sobre a bainha tendinosa digital flexora alterações radiográficas como presença de gás em regiões da bainha, osteíte dos ossos sesamóides proximais e lesões corticais na zona palmar/plantar da primeira e segunda falange (Frees et al., 2002).

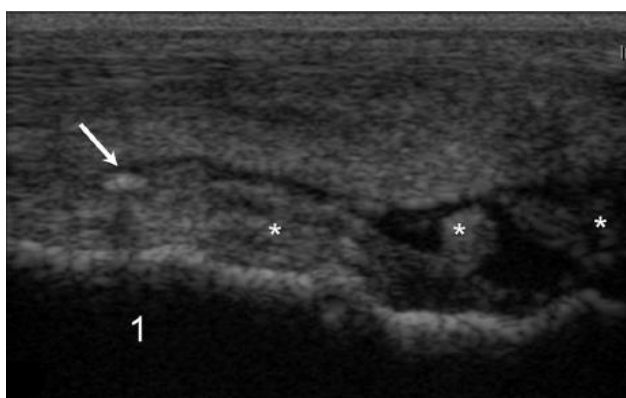
A radiografia com contraste positivo também é útil para chegar ao diagnóstico e deve ser utilizada quando há suspeita de IS associada a feridas e não é possível obter LS para análise (Bryant et al., 2019).

A ultrassonografia usada sozinha não permite chegar a um diagnóstico definitivo de IS, no entanto aliada aos outros meios de diagnóstico torna-se útil (Beccati et al., 2015). Este exame permite identificar lesões no tecido mole envolvido na IS e guiar a abordagem para realizar uma sinoviocentese (Beccati et al., 2015; Vajs et al., 2022). Quando existe

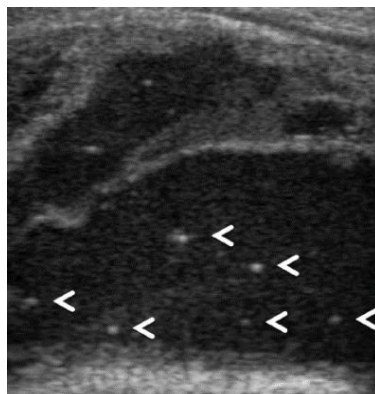
comunicação entre uma ferida e a ES a ultrassonografia permite a sua identificação, sendo um achado importante quando os resultados laboratoriais são inconclusivos (Beccati et al., 2015; Vajs et al., 2022).

É possível avaliar a qualidade e o volume do LS e a espessura da membrana e cápsula sinovial (Beccati et al., 2015; Frees et al., 2002; Vajs et al., 2022). Este exame não permite um estudo completo anatômico, limitando dessa forma a caracterização de uma efusão sinovial e da sua causa (Annear et al., 2011). Na maioria dos casos de IS existe efusão sinovial marcada, espessamento sinovial moderado a grave (figura 25), LS ecogénico com pontos hiperecogénicos e material fibrinoso (Beccati et al., 2015). Quando existe ar numa cavidade sinovial este pode surgir por penetração através de uma ferida ou por produção bacteriana, e na ultrassonografia aparece descrito como pontos hiperecogénicos (Beccati et al., 2015) (figura 26). Outros tipos de achados associados à afeção em questão e ao trauma são possíveis de identificar na ultrassonografia como desmíte, tendinite, corpos estranhos e alterações nas superfícies ósseas e nas superfícies da cartilagem hialina (Beccati et al., 2015; Frees et al., 2002; Mostafa et al., 2014; I. M. Wright et al., 2010).

Após 24h do início dos sinais clínicos as alterações ultrassonográficas têm tendência a revelar efusão sinovial marcada, espessamento sinovial grave e material fibrinoso no LS (Beccati et al., 2015).



**Figura 25.** Imagem ultrassonográfica longitudinal da zona dorsal da articulação metacarpofalângica com IS com mais de 24h. Observa-se distensão ligeira de fluido, espessamento da membrana sinovial (\*) e um ponto hiperecogénico (seta). (adaptado de Beccati et al., 2015).



**Figura 26.** Imagem ultrassonográfica longitudinal da zona dorsomedial da articulação tibiotársica com IS com mais de 24h. Efusão sinovial marcada com fluido ecogénico e pontos hiperecogénicos (setas). (adaptado de Beccati et al., 2015).

### **3.2.5. Tratamento**

O objetivo do tratamento consiste na eliminação do processo infeccioso e inflamatório da ES o mais rápido possível através de uma terapia agressiva com lavagem sinovial de alto débito e terapia antimicrobiana (Richardson & Stewart, 2019). É importante prevenir sequelas da IS que possam colocar em risco a vida do animal e a sua função a longo prazo (Richardson & Stewart, 2019).

#### **3.2.5.1. Terapia antimicrobiana**

A terapia antimicrobiana deve ser implementada o mais cedo possível após a confirmação do diagnóstico e deve ser guiada pelos resultados da cultura e do teste de sensibilidade (Richardson & Stewart, 2019). No entanto os resultados demoram a ser revelados e nem sempre é possível obter um resultado positivo da cultura, e por isso inicia-se uma antibioterapia (AB) empírica (Raidal, 2019).

O processo séptico pode ter origem em bactérias Gram positivas e Gram negativas, por isso recomenda-se iniciar AB de largo espectro (Lindegard et al., 2022; Richardson & Stewart, 2019; van Weeren, 2016b). É comum combinar AB sistémica com AB local pois permite atingir altas concentrações do antimicrobiano no local da infeção mantendo a sua concentração sistémica baixa (Richardson & Stewart, 2019). Também é importante não fazer apenas AB local, especialmente em poldros com artrite séptica pois muitas vezes está associado a um processo de septicémia (van Weeren, 2016b).

A escolha do antimicrobiano depende da sua distribuição no tecido ósseo e nas estruturas sinoviais, da atividade do antimicrobiano num ambiente séptico e da via de administração (Lindegard et al., 2022). Para aumentar a eficácia do antimicrobiano, deve-se associar lavagem sinovial para remover bactérias, tecido necrótico e células inflamatórias, pois muitos antimicrobianos têm pouca penetração no tecido necrótico ou em material purulento ou ácido (Lindegard et al., 2022).

Os antimicrobianos sistêmicos mais comuns incluem a associação entre penicilina e gentamicina, penicilina e ampicilina, trimetoprim-sulfonamida e tetraciclina (Byrne et al., 2020; Duggan & Mair, 2021; Lindegard et al., 2022; O'Brien et al., 2021; Vajs et al., 2022) (tabela 17). As cefalosporinas também são usadas, no entanto estas pertencem à categoria crítica (EMA, 2020; Lindegard et al., 2022). Em poldros doentes a via de administração preferível é IV pois costumam ter o sistema hemodinâmico comprometido levando a uma reduzida absorção do antimicrobiano pela via IM e oral (Floyd et al., 2022).

**Tabela 17.** Exemplos de antimicrobianos sistêmicos e as suas doses em cavalos adultos utilizados em casos de IS (Duggan & Mair, 2021; Suarez-Fuentes et al., 2018; Vajs et al., 2022).

<b>AB</b>	<b>Dose</b>	<b>Via de administração</b>	<b>Frequência de administração</b>
<b>Penicilina G procaína</b>	22 000IU/kg	IM	q12h
<b>Penicilina sódica</b>	30 000IU/kg	IV	q8h
<b>Gentamicina</b>	4,4-6,6mg/kg	IV	q24h
<b>Doxiciclina</b>	10mg/kg	oral	q12h
<b>Trimetoprim-sulfonamida</b>	30mg/kg	oral	q12h

Vias de administração local comuns no tratamento de IS são perfusão regional intravenosa ou intraóssea e administração intra-sinovial (Byrne et al., 2020; Crosby et al., 2019; O'Brien et al., 2021; Suarez-Fuentes et al., 2018; Vajs et al., 2022). Neste tipo de AB são utilizados antimicrobianos dependentes da concentração, sendo que a sua eficácia é maior quando a concentração do fármaco no local da infeção ultrapassa a concentração mínima inibitória bacteriana (o ideal será mais de 10 vezes) (Raidal, 2019; Redding et al., 2022). A classe de antimicrobianos mais frequentemente utilizada são os aminoglicosídeos, mais especificamente a gentamicina e a amicacina (Duggan & Mair, 2021; O'Brien et al., 2021; Suarez-Fuentes et al., 2018; Vajs et al., 2022) (tabela 18).

**Tabela 18.** Exemplos de antimicrobianos locais utilizados em casos de IS (Annear et al., 2011; O'Brien et al., 2021; Vajs et al., 2022; L. Wright et al., 2017).

AB	Dose	Via de administração
Amicacina	125-2000mg/ES	Intra-sinovial
Gentamicina	100-2000mg/ES	Intra-sinovial

### 3.2.5.2. Lavagem sinovial

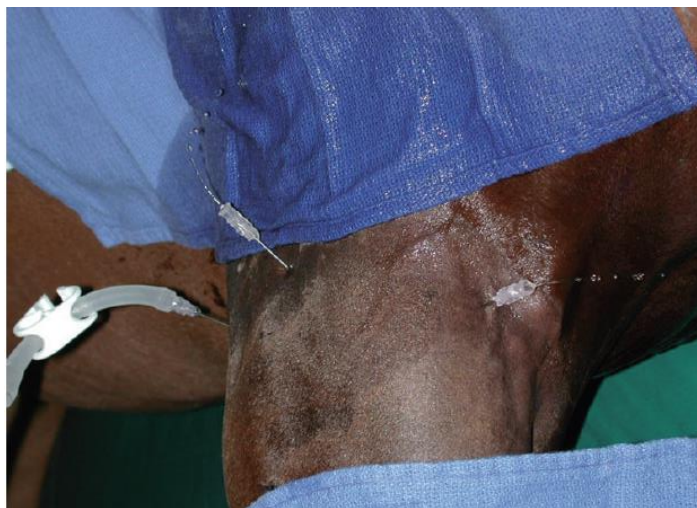O objetivo da lavagem sinovial é reduzir a carga bacteriana, tornar o ambiente sinovial inóspito para as bactérias e remover material das bactérias e do hospedeiro que contribuam para uma inflamação persistente (Annear et al., 2011; Orsini, 2017; Richardson & Stewart, 2019). A lavagem sinovial pode ser realizada através do uso de agulhas (técnica *Through-and-through*) e endoscopia (Orsini, 2017; Pille & Martens, 2009; Vos & Ducharme, 2008; Walmsley et al., 2011; Wereszka et al., 2007). A escolha da técnica depende da estrutura afetada, severidade da doença, disponibilidade do material, riscos associados à anestesia geral e situação económica do proprietário do animal (Annear et al., 2011; O'Brien et al., 2021).

A lavagem é realizada na maioria das vezes com soluções cristaloides isotónicas com um volume entre 0,5-20L (Annear et al., 2011; Frees et al., 2002; Lindegaard et al., 2022; O'Brien et al., 2021; van Weeren, 2016b). Está reportado na literatura o uso de clorexidina e iodopovidona na lavagem sinovial, no entanto em concentrações 0,05% e 0,2% respetivamente, provoca lesões na cartilagem e sinóvia (Bertone et al., 1986; Wilson et al., 1994). O uso de clorexidina a 0,05% como solução de lavagem sinovial está reportado mais recentemente em processos sépticos crónicos (casos que não responderam após uma ou múltiplas lavagens sinoviais) como um procedimento de último recurso com um prognóstico de sobrevivência favorável (Rosa et al., 2022).

A técnica *through-and-through* é a menos invasiva e pode ser realizada sem anestesia geral (van Weeren, 2016b). Em poldros esta técnica deve ser realizada com o animal em decúbito lateral, sedado ou com anestesia leve (Annear et al., 2011; Lindegaard et al., 2022) (figura 27). Em adultos é possível fazer uma lavagem em estação recorrendo ao uso de sedação e anestesia loco-regional (Richardson & Stewart, 2019). São colocadas pelo menos 2 agulhas de grande calibre (18G, 16G, 14G ou 12G) em pontos opostos (Lindegaard et al., 2022; O'Brien et al., 2021). É recomendado deixar distender a ES e

massajar permitindo que a solução de lavagem chegue a todas as zonas (van Weeren, 2016b).

Esta técnica tem a desvantagem de facilmente as agulhas ficarem obstruídas por resíduos de fibrina (Meijer et al., 2000; Richardson & Stewart, 2019; van Weeren, 2016b). Uma maneira de ultrapassar este problema é recorrer ao uso de pequenas incisões (cerca de 6mm) para criar portais de saída do fluxo, no entanto deve ser feito por um profissional experiente em artroscopia (Richardson & Stewart, 2019; van Weeren, 2016b). No final é realizado um penso, a incisão pode ficar aberta ou realiza-se uma sutura de pele (Richardson & Stewart, 2019; van Weeren, 2016b).

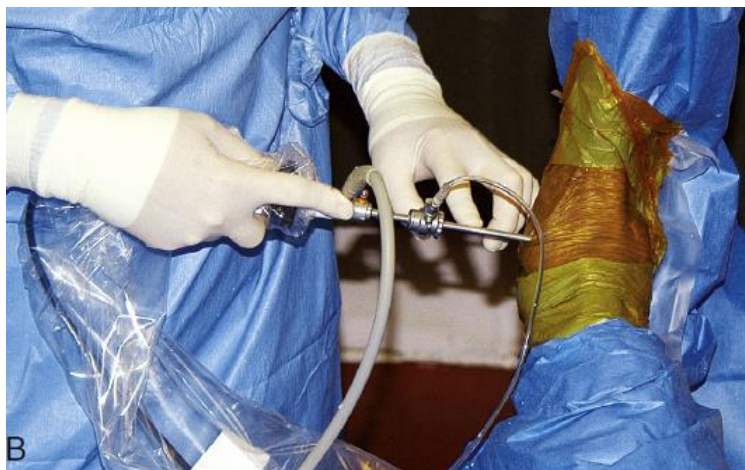

**Figura 27.** Lavagem sinovial através da técnica through-and-through num poldro em decúbito lateral (Annear et al., 2011)

A endoscopia é considerada a melhor técnica de lavagem (Frees et al., 2002; Mostafa et al., 2014; Post et al., 2010; Richardson & Stewart, 2019; Rinnovati et al., 2018; I. M. Wright et al., 2010) (figura 28). No entanto existem estudos onde é referido não existir associação entre o tipo de lavagem e o prognóstico, referindo que o importante é utilizar grandes volumes de solução de lavagem e criar vários portais (Crosby et al., 2019; Loftin et al., 2016; Troillet et al., 2020; Wereszka et al., 2007). A grande vantagem desta técnica é que permite remover manualmente resíduos de fibrina, sinóvia e cartilagem e ao mesmo tempo ajuda a estabelecer um prognóstico com base nas alterações que são observadas (Annear et al., 2011; Lindegaard et al., 2022; Mostafa et al., 2014; Richardson & Stewart,

2019; van Weeren, 2016b). É necessário recorrer à anestesia geral para este procedimento (Annear et al., 2011; Gillingham & Mair, 2022; Richardson & Stewart, 2019).

No final de cada lavagem é recomendado retirar o máximo possível de fluido e administrar antimicrobianos por via intra-sinovial (Lindegard et al., 2022; O'Brien et al., 2021).



**Figura 28.** Artroscópio posicionado para iniciar exame. Acesso dorsomedial da articulação TT. (McIlwraith et al., 2015a)

### 3.2.6. Prognóstico

De acordo com um estudo recente, onde foi realizada uma revisão da literatura existente sobre IS em cavalos, está indicado que a maioria dos estudos utilizam dois tipos de variáveis para medir o prognóstico a curto e a longo prazo: sobrevivência até à alta hospitalar e retorno à função atlética, respetivamente (Souza et al., 2022).

No presente trabalho, decidiu-se abordar toda a informação bibliográfica reunida sobre o prognóstico e organizá-la de acordo com 10 parâmetros/fatores que podem ou não influenciar o prognóstico de IS em equinos. Estes são idade e raça do animal, etiologia, AB sistémica e local, análise do LS, início do tratamento, lavagem sinovial, patologia óssea ou tendinosa, fatores cirúrgicos, o tipo de ES e presença de *pannus* (baseado em Souza et al., 2022).

#### a) **Idade e raça do animal**

Poldros com menos de 30 dias de idade com infecção articular têm menor probabilidade de sobreviverem até obterem alta hospitalar (Neil et al., 2010; O'Brien et al., 2021). Poldros com esta idade têm maior incidência de doença multissistêmica, falha de transferência de imunidade passiva e envolvimento de múltiplos locais ósseos e articulações (Hepworth-Warren et al., 2015; Neil et al., 2010; O'Brien et al., 2021). Em poldros quanto maior o número de articulações afetadas menor é a taxa de sobrevivência (Hepworth-Warren et al., 2015).

Patologias concomitantes em poldros é um fator de risco importante que afeta o prognóstico a curto prazo (Neil et al., 2010). Um estudo realizado em poldros Puro Sangue Inglês de corrida concluiu que a presença de doença multissistêmica não impede o animal de realizar pelo menos uma prova de corrida durante a sua carreira desportiva (L. J. Smith, Marr, et al., 2010).

As raças de cavalos de tração e de pôneis nativos têm maior probabilidade de retomar a sua função atlética em relação às raças árabes, de sangue quente e Puro Sangue Inglês (Findley et al., 2014). Os autores do mesmo estudo explicam que este achado pode ser devido à menor exigência da atividade atlética ou a uma maior tolerância a um grau ligeiro de claudicação.

#### b) **Etiologia**

Está reportado num estudo que isolados de bactérias multirresistentes, principalmente Gram negativas e com uma concentração mínima inibitória maior para o antimicrobiano enrofloxacina diminui a probabilidade de sobrevivência até à alta hospitalar (Gilbertie et al., 2018). O mesmo estudo concluiu que infecções causadas por bactérias Gram negativas aumentam a CTCN, sugerindo que uma elevada CTCN pode ser indicativo de IS de origem bacteriana Gram negativa. Outro estudo também concluiu que isolados de bactérias Gram negativas influenciam de forma negativa o prognóstico a curto prazo, o mesmo acontece quando se deteta infecção bacteriana mista e neutrófilos degenerados (Vos & Ducharme, 2008). Outro estudo concluiu que quando era isolado *Staphylococcus aureus* o prognóstico a longo prazo era pobre (Taylor et al., 2010). Infecção articular por



*Rhodococcus equi* em poldros tem uma taxa de mortalidade muito alta (Ruocco et al., 2020; Troillet et al., 2020).

A IS está associada a um pior prognóstico quando esta tem origem iatrogénica ou origem desconhecida (Milner et al., 2014; Pille & Martens, 2009). Enquanto a origem traumática associada a uma ferida com grande diâmetro está associada a uma maior probabilidade de sobrevivência (Milner et al., 2014). De acordo com os autores do mesmo estudo, esse achado pode estar relacionado com a rápida identificação da lesão pelo proprietário ou pode estar relacionado com uma maior drenagem do LS inflamatório pela comunicação da ferida com a ES, diminuindo os efeitos nefastos da grande pressão intra-sinovial e dos mediadores inflamatórios.

#### c) **Estrutura sinovial**

Quando os membros afetados são pélvicos, a probabilidade de sobrevivência diminui, em relação aos membros torácicos (Milner et al., 2014). No entanto a probabilidade de retomar a função atlética diminui quando os membros torácicos são afetados em relação aos membros pélvicos (Rubio-Martínez et al., 2012). Neste último, o autor coloca a hipótese de grande parte do peso do cavalo ser colocado nos membros torácicos, dificultando a performance.

IS de uma bursa diminui a sobrevivência em comparação com a IS de uma articulação (Milner et al., 2014). Outro estudo especifica que feridas apenas envolvidas na IS da bursa subcutânea em relação às outras bursas calcâneas, aumenta a sobrevivência (Post et al., 2010).

Quando há envolvimento em mais de uma ES, a sobrevivência do animal diminui em relação a um animal com envolvimento de apenas uma ES (Rubio-Martínez et al., 2012).

#### d) **Início do tratamento**

Dois estudos indicam que a administração de antimicrobianos sistémicos anteriores à admissão hospitalar favorece a sobrevivência em casos de IS (Isgren et al., 2020; Rubio-Martínez et al., 2012). É recomendado iniciar tratamento o mais rápido possível, principalmente AB sistémica (Rubio-Martínez et al., 2012).

Início do tratamento nas primeiras 24h do início dos sinais clínicos está associado a uma maior sobrevivência (Vos & Ducharme, 2008; Wereszka et al., 2007) enquanto o atraso de 1-10 dias do início dos sinais clínicos até o animal iniciar o tratamento está associado a uma menor sobrevivência (L. J. Smith, Mellor, et al., 2010; Wereszka et al., 2007). Outro estudo reporta um melhor prognóstico para retomar à função atlética quando o tratamento é instituído nas primeiras 36h do início de uma laceração sinovial (Fraser & Bladon, 2010). A hospitalização tardia dos animais com IS reduz a sobrevivência e o retorno à função atlética (Findley et al., 2014).

Vários estudos indicam que a duração da IS até o animal receber tratamento não influencia a sobrevivência ou o retorno à função atlética (Crosby et al., 2019; Duggan & Mair, 2021; Milner et al., 2014; Post et al., 2010; Taylor et al., 2010; Troillet et al., 2020; Walmsley et al., 2011). No entanto é recomendado na mesma que os casos sejam abordados o mais cedo possível tendo em conta o bem-estar do animal (Duggan & Mair, 2021).

#### e) **Análise do LS**

Os valores da CTCN, percentagem dos neutrófilos, PT e existir evidência de bactérias não influenciaram o prognóstico de casos de perfuração traumática de articulações e bainhas num estudo (Troillet et al., 2020). No entanto está reportado em estudos que a obtenção de uma cultura microbiológica positiva afeta a sobrevivência e o retorno à função atlética (Taylor et al., 2010; Walmsley et al., 2011). Milner et al. (2014) descreve a sobrevivência através do valor das PT no pré e pós-cirúrgico, 55-60 g/L e 50-55 g/L respetivamente.

#### f) **AB sistémica e local**

Cavalos tratados com doxiciclina têm menor probabilidade de retomar a função atlética (Crosby et al., 2019). Os autores explicam o uso deste fármaco mais frequentemente em cavalos jovens ou em casos refratários ao tratamento. No mesmo estudo está reportado que o uso prolongado de AB sistémica está associado a maior sobrevivência, mas a menor retorno à função atlética. Este último achado tem uma possível explicação fornecida pelos autores, que referem o uso prolongado de AB sistémica em casos refratários com risco de desenvolver sequelas da IS reduzindo a performance no futuro. Outro estudo indica um

prognóstico melhor em relação à performance do animal quando a AB sistêmica é mais curta (Troillet et al., 2020).

O uso de AB via perfusão regional intravenosa está associado a reduzida sobrevivência e performance do animal, algo que pode ser explicado de acordo com os autores, pelo uso frequente em casos com uma infecção estabelecida (Pille & Martens, 2009; I. M. Wright et al., 2010).

**g) Patologia óssea ou tendinosa**

Dentro das patologias ósseas, está reportado num estudo (Post et al., 2010) que o envolvimento da tuberosidade calcânea em processos infecciosos das bursas do calcâneo devido a feridas traumáticas piora o prognóstico em relação a lesões que apenas afetam tecido mole, possivelmente devido à dificuldade em realizar o acesso cirúrgico a essa estrutura óssea. De acordo com Findley et al. (2014) a IS por perfuração do casco, associada a lesões da terceira falange aumenta a mortalidade.

Dentro das patologias tendinosas, como nos casos de rutura ou que envolvam mais de 30% da área transversal, há aumento da mortalidade e diminuição da performance futura (Isgren et al., 2020; Walmsley et al., 2011; Wereszka et al., 2007).

**h) Fatores cirúrgicos**

O aumento da mortalidade está associado a maior duração da anestesia geral, a indução anestésica do animal fora das horas normais de trabalho e a realização de mais de um processo de endoscopia cirúrgica (Isgren et al., 2020; Milner et al., 2014). A realização de mais de uma cirurgia diminui o retorno à atividade atlética (Findley et al., 2014). O número de endoscopias como tratamento depende da inflamação e de infecção persistente, provavelmente por essa razão mais de uma endoscopia piora o prognóstico (Milner et al., 2014).

**i) Presença de *pannus***

A presença de *pannus* está associado a uma redução da sobrevivência e da performance do animal (Wereszka et al., 2007; I. M. Wright et al., 2010). Quando a IS se instala é frequente formarem-se conglomerados fibrinocelulares intra-sinoviais ou *pannus*

(McIlwraith et al., 2015b). *Pannus* serve de nicho para as bactérias, é rico em células inflamatórias e limita o acesso da circulação dos antimicrobianos (I. M. Wright, 2002).

#### **j) Lavagem sinovial**

Um artigo de revisão (Gillingham & Mair, 2022) juntou informação de bibliografia existente sobre o prognóstico de lavagem sinovial por endoscopia e *through-and-through*, e três estudos que foram incluídos na literatura estudada (Duggan & Mair, 2021; Troillet et al., 2020; Wereszka et al., 2007) compararam as duas técnicas e concluíram não existir diferenças significativas entre elas. O mesmo artigo refere que são necessários mais estudos, idealmente prospectivos e controlados, para obter mais informações sobre a diferença do prognóstico entre estas duas técnicas.

### **3.3. Casos Clínicos**

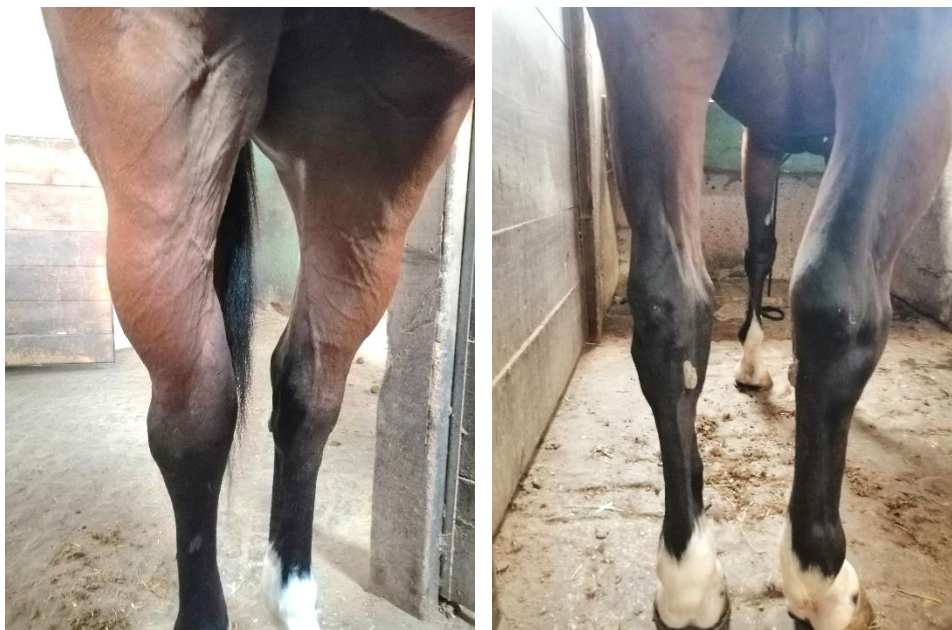#### **3.3.1. Caso clínico 1**

##### **História clínica**

O primeiro caso refere-se a uma égua de raça cruzado-português, com 5 anos de idade, que se encontrava em trabalho de desbaste. A égua apresentou-se no hospital com a queixa de ter sofrido um trauma dentro da boxe há três dias e desde esse momento a região do curvilhão do MPD tinha começado a inchar. De acordo com a pessoa responsável pelo animal, este nunca claudicou depois do episódio traumático.

##### **Achados clínicos**

O exame de estado geral do animal estava normal. Na inspeção estática o tarso do MPD tinha aumento de volume (figura 29) e na zona medial observou-se uma ferida com um diâmetro aproximado a 1cm que drenava líquido inflamatório. Na inspeção dinâmica a passo e trote o animal não apresentou alterações na biomecânica.

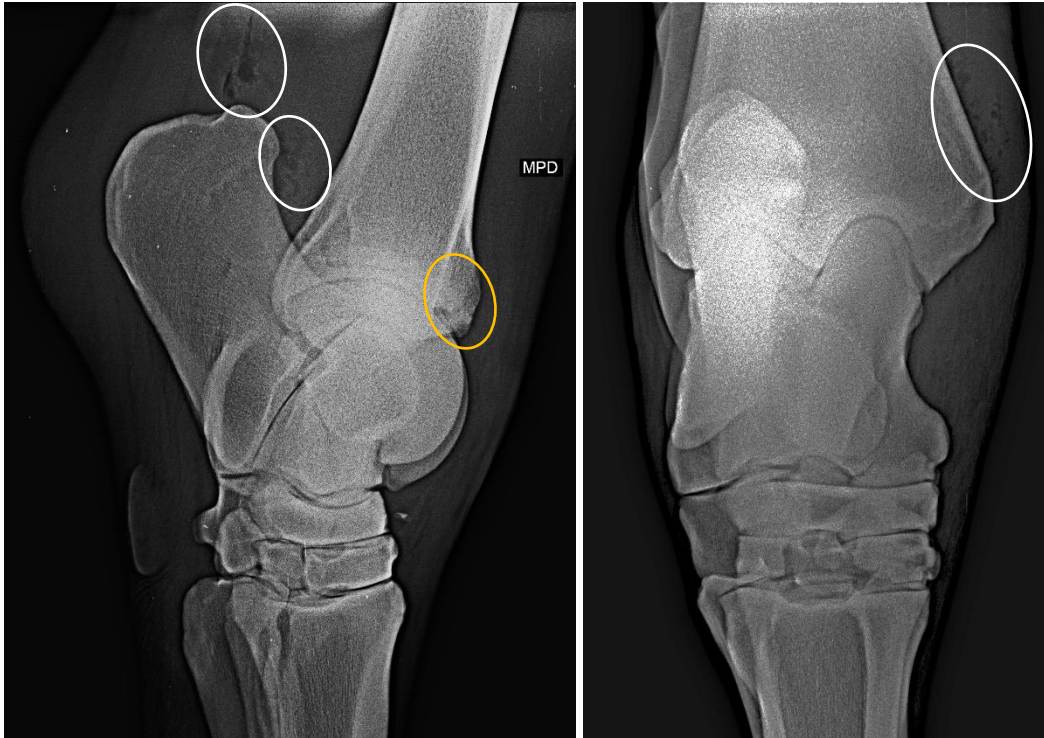


**Figura 29.** Aumento de volume do curvilhão do MPD.

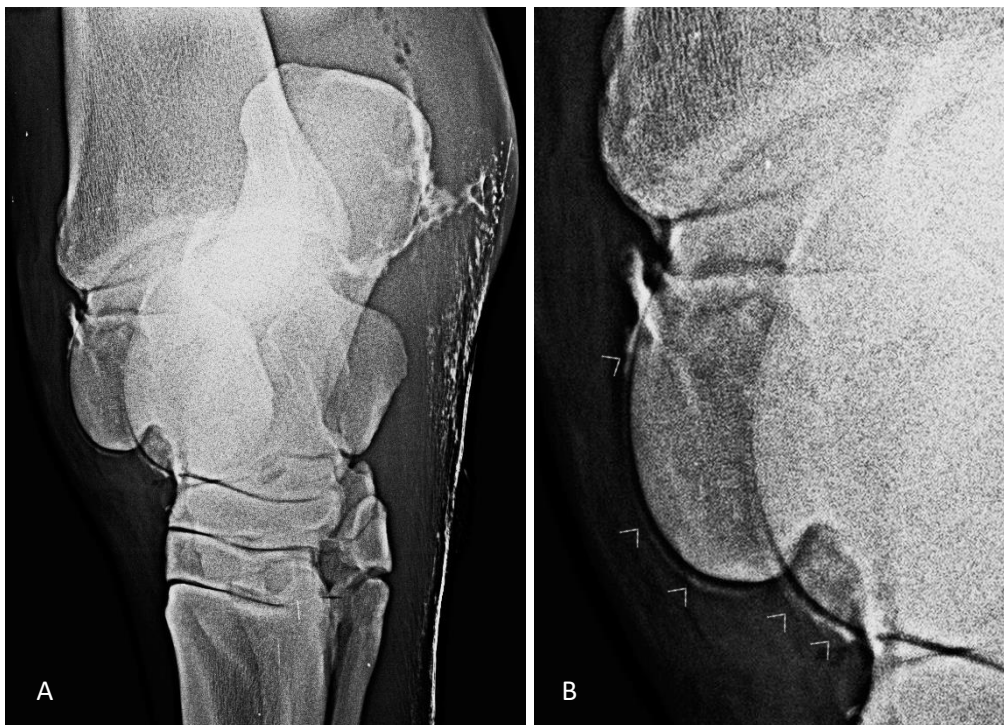Limpou-se o exterior da ferida com uma solução antisséptica de clorexidina a 0,05% e foram injetados 15 ml de clorexidina com um cateter de 14G pelo orifício da ferida e estes ficaram retidos. Através do movimento ativo de flexão e extensão do tarso a clorexidina foi drenando pela ferida. Suspeitou-se o desenvolvimento de uma infecção subcutânea e instituiu-se um tratamento diário da limpeza da ferida com clorexidina a 0,05% num total de 500ml que eram injetados pelo orifício da ferida com seringas de 50ml intercaladas com movimento passivo de flexão e extensão do tarso para drenar a solução de limpeza. O animal continuou a trabalhar normalmente.

Devido ao tarso continuar com aumento de volume, sem o animal apresentar claudicação, realizou-se radiografia do tarso do MPD. Observaram-se zonas compatíveis com presença de ar no tecido subcutâneo e na articulação tibiotársica (TT) (figura 30A e B). A crista intermédia da tíbia apresentava zonas radiolúcidas (figura 30A). Procedeu-se à radiografia do tarso com contraste positivo através da administração do contraste pela ferida, sendo possível observar o contraste junto às trócleas do tálus (figura 31), confirmando a existência de uma comunicação entre a ferida e articulação TT.

De acordo com os achados imagiológicos e os sinais clínicos, o animal foi diagnosticado com IS da articulação TT.



**Figura 30.** Imagens radiográficas do tarso do MPD. **A)** Projeção latero-medial. Presença de ar (círculo branco). Zonas radiolúcentes na crista intermédia da tíbia (círculo amarelo). **B)** Projeção dorsoplantar. Presença de ar (círculo). (imagens cedidas gentilmente pela Alferes Médica Veterinária Alferes Rodrigues)



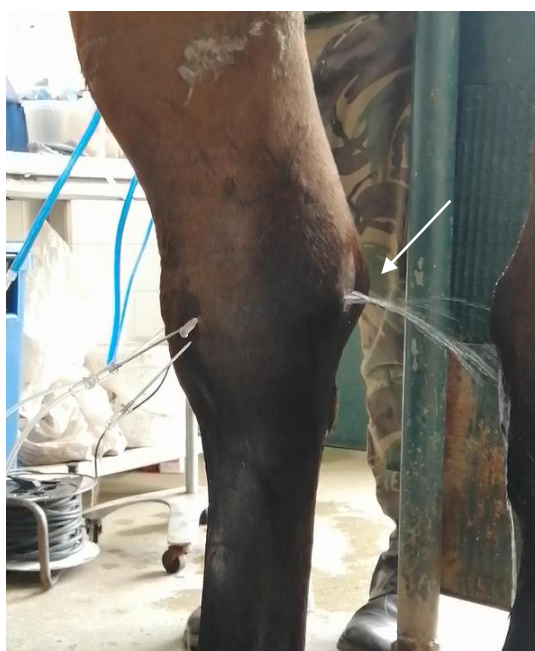**Figura 31.** Radiografia com contraste positivo do tarso do MPD. **A)** Projeção dorso45°medial-plantarolateral. **B)** ampliação da imagem A. As setas indicam o contraste junto à superfície das trócleas do tálus. (imagens cedidas gentilmente pela Alferes Médica Veterinária Alferes Rodrigues)

## Tratamento

Foram realizados dois procedimentos de lavagem articular *through-and-through* com 10L de solução Lactato de Ringer com agulhas de 14G, sendo criados dois portais para saída do fluxo (figura 32). Foi realizada apenas uma artrocentese (antes da segunda lavagem articular) para avaliar o LS de acordo com a cor e viscosidade (amarelo e pouco viscoso) e as PT (48g/L).

Foi instituída terapia antimicrobiana sistêmica com cefquinoma (Ceffect® 25mg/ml) 1mg/kg SID (uma vez por dia) IM durante 26 dias e terapia antimicrobiana local com administração de 750mg de amicacina via intra-articular no final de cada procedimento de lavagem sinovial.

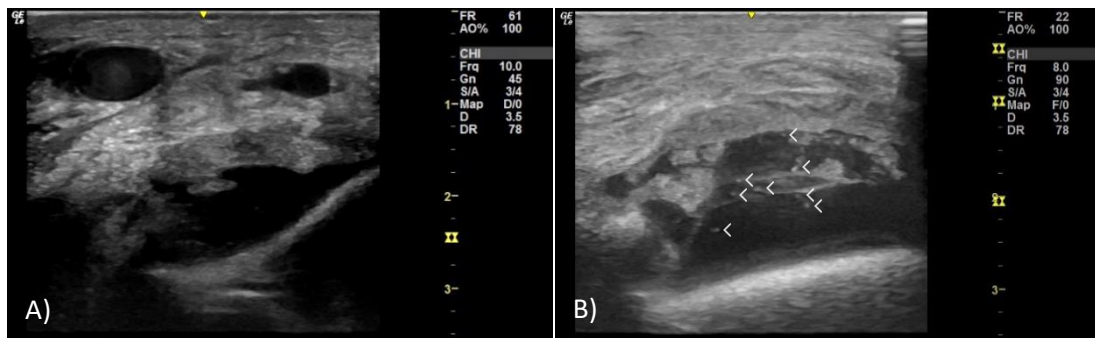
Foi instituído terapia anti-inflamatória sistêmica com flunixinina meglumina (NIXYVET® 50 mg/ml) 1,1mg/kg SID (uma vez por dia) IV durante 26 dias e posteriormente com fenilbutazona (Equipalazone®1g) via oral durante 15 dias. Animal ficou em repouso na boxe.



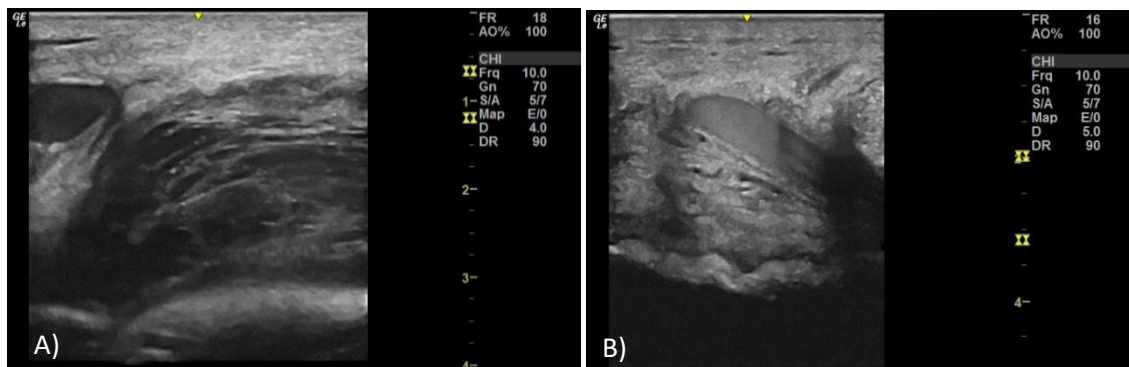
**Figura 32.** Lavagem articular *through-and-through* da articulação TT. É possível observar a solução de lavagem a sair pela ferida (seta).

## Exames imagiológicos

Foram realizados vários exames de ultrassonografia e de radiografia do tarso do MPD de modo a acompanhar a evolução das alterações imagiológicas. Observou-se nas imagens ultrassonográficas dos dois primeiros exames efusão no recesso dorso-medial da articulação TT, LS com partículas hiperecogénicas e membrana sinovial espessada e hipertrofiada (figura 33). Nos dois últimos exames ultrassonográficos observou-se muito conteúdo fibroso no recesso dorso-medial da articulação TT (figura 34).



**Figura 33.** Imagens ultrassonográficas do curvilhão do MPD. As imagens foram obtidas com uma sonda linear 7.5 MHz. **(A e B)** imagens longitudinais da região dorso-medial do curvilhão. **(A)** Efusão sinovial e membrana sinovial espessada e hipertrofiada (primeira ultrassonografia, 14 dias pós trauma). **(B)** Efusão sinovial com pontos hiperecogénicos (setas) (segunda ultrassonografia, 19 dias pós trauma). (imagens cedidas gentilmente pelo Capitão Médico Veterinário David Couto)

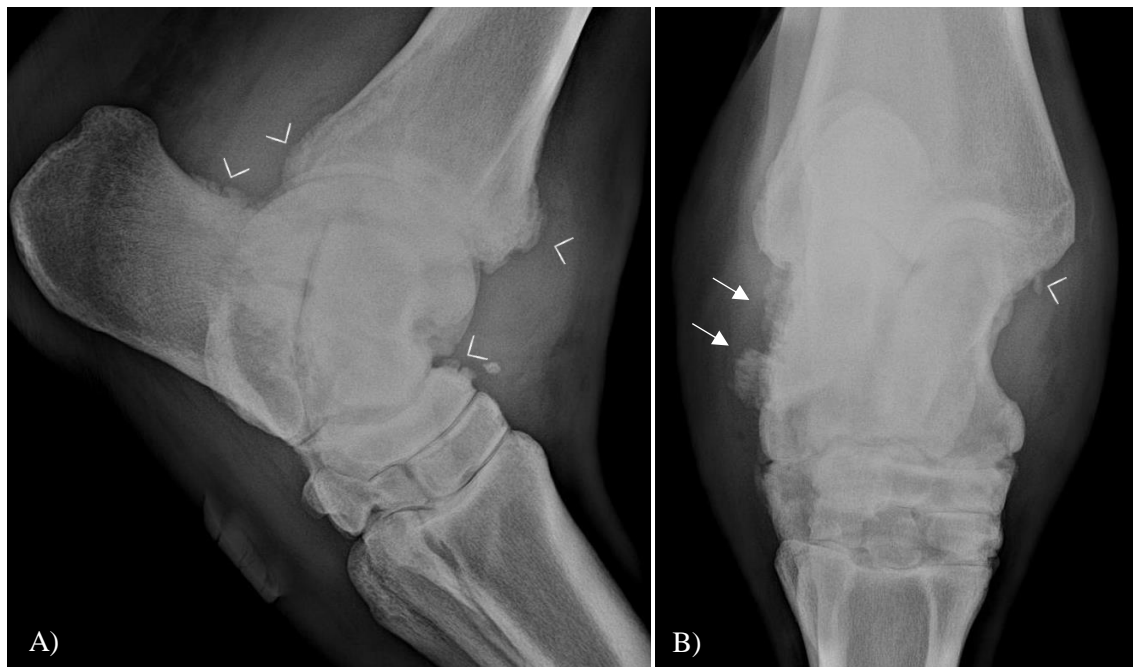


**Figura 34.** Imagens ultrassonográficas do curvilhão do MPD. As imagens foram obtidas com uma sonda linear 7.5 MHz. **(A e B)** imagens longitudinais da região dorso-medial do curvilhão. LS com muito conteúdo fibroso. **(A)** terceira ultrassonografia, 30 dias pós trauma. **(B)** quarta ultrassonografia, 53 dias pós trauma. (imagens cedidas gentilmente pelo Capitão Médico Veterinário David Couto)

Nas radiografias do tarso ao fim de 61 dias pós trauma, observou-se um conjunto de sinais radiográficos compatíveis com osteoartrite severa (diminuição do espaço intra-articular e



remodelação óssea) nas articulações TT, intertársica proximal e intertársica distal com um agravamento ao fim de 81 dias pós trauma (figura 35), onde é possível observar um fragmento osteocondral solto do maléolo medial da tibia.



**Figura 35.** Radiografia do tarso do MPD ao fim de 81 dias pós trauma. **(A)** projeção lateral medial, observam-se sinais de osteoartrite como remodelação óssea (<) e perda do espaço intra-articular. **(B)** projeção dorso plantar, observa-se um fragmento osteocondral do maléolo medial da tibia (<) e remodelação óssea (seta). (imagens cedidas gentilmente pelo Capitão Médico Veterinário David Couto)

### Prognóstico

Após 7 dias da primeira lavagem sinovial o animal foi submetido a outro procedimento de lavagem articular, pois ao longo do tempo tinha desenvolvido febre (39°C) e claudicação evidente a passo. Apesar de alguma melhoria da claudicação o animal voltou a piorar desenvolvendo febre, claudicação evidente a passo com supressão de apoio em repouso na boxe.

De acordo com a apresentação clínica e os achados imagiológicos o prognóstico desportivo é mau, pelo que, quando obtiver a alta hospitalar, o animal será apenas usado como reprodutor.

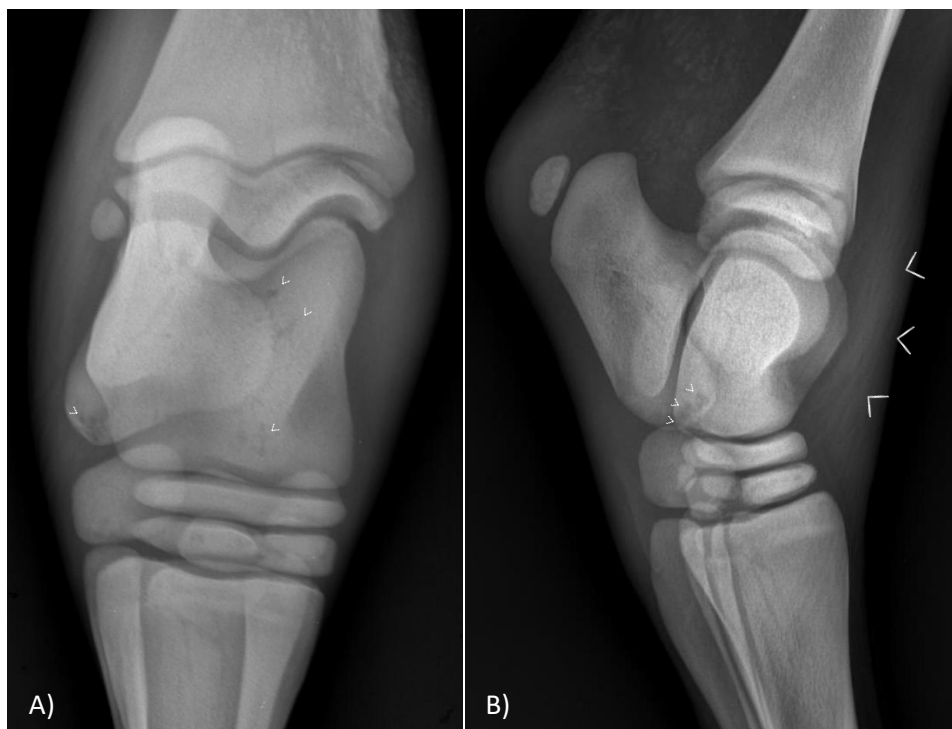
### 3.3.2. Caso clínico 2

#### História clínica

O segundo caso é referente a uma poldra com 3 anos de idade, de raça cruzado-português que se encontrava a campo e ainda não tinha iniciado o trabalho de desbaste. O motivo de queixa devia-se ao animal ter o casco do MPD deformado.

O animal tinha histórico de ter desenvolvido uma artrite séptica na soldra e curvilhão do MPD quando tinha 10 dias de idade, cerca de 3 anos antes da apresentação à consulta. Nessa altura, o animal apresentou-se com supressão de apoio do MPD, com aumento de volume e temperatura do curvilhão e da soldra, prostrado, com febre e úraco persistente. A abordagem clínica do processo de IS do animal quando tinha 10 dias de idade foi realizada da seguinte forma:

- **Exame ultrassonográfico:** LS ecogénico com partículas suspensas da articulação TT e o LS dos três compartimentos da articulação femorotibiopatelar (FTP) tinha padrão hiperecogénico.
- **Exame radiográfico:** através das radiografias da soldra e do curvilhão do MPD foi possível observar zonas de lise óssea no calcâneo e no tálus (figura 36).
- **Artrocentese:** O LS da articulação TT estava amarelo turvo com partículas em suspensão e o LS da articulação femoropatelar era purulento e espesso.
- **Tratamento:**
  - Lavagem articular *through-and-through* das articulações afetadas com agulhas de 14G e com solução salina, com o animal em decúbito lateral e com anestesia geral. Após três dias realizou-se lavagem por artroscopia, mas sem relatório sobre as alterações encontradas.
  - Terapia antimicrobiana sistémica com cefquinoma (Ceffect® 25mg/ml) IM SID e terapia antimicrobiana local com 625mg de amicacina intra-articular na articulação TT e em cada um dos três compartimentos da articulação FTP.
  - Terapia anti-inflamatória com flunixinina meglumina (Finadyne® 50 mg/ml) IV SID.
  - Limpezas diárias do umbigo com iodopovidona (Betadine®).



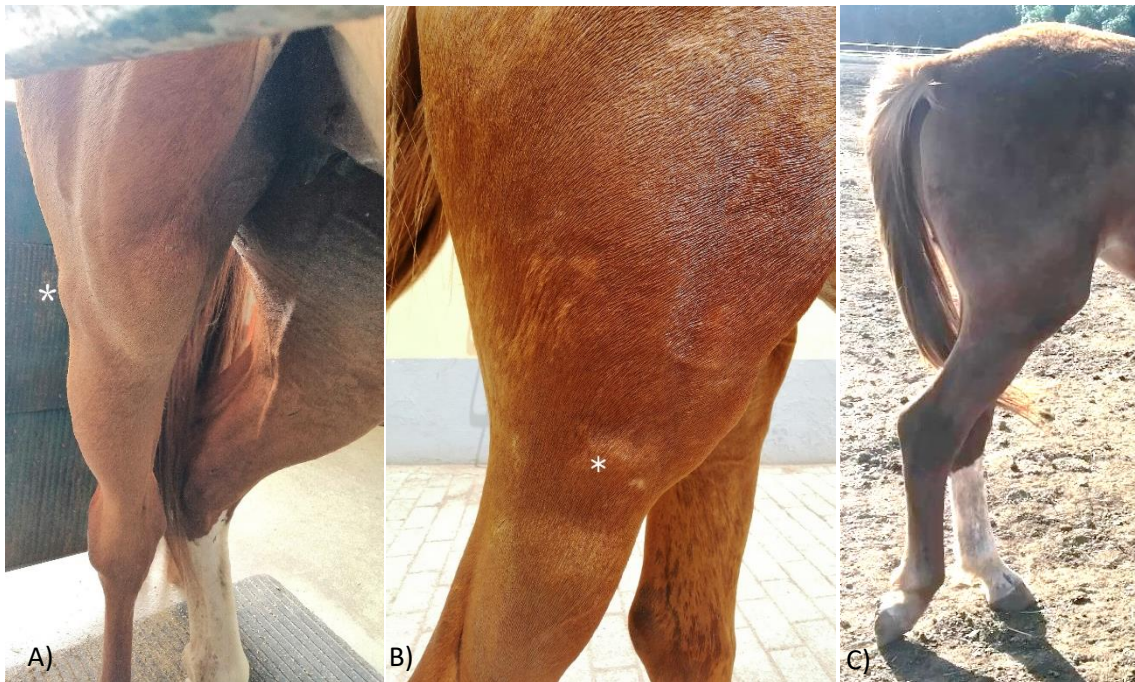
**Figura 36.** Imagens radiográficas do curvilhão do MPD. **(A)** Projeção dorsoplantar. Áreas de lise óssea no calcâneo e tálus (setas). **(B)** Projeção lateromedial. Áreas de lise óssea no calcâneo (setas) e área de efusão sinovial (<). (imagens cedidas gentilmente pelo Capitão Médico Veterinário David Couto)

### Achados clínicos

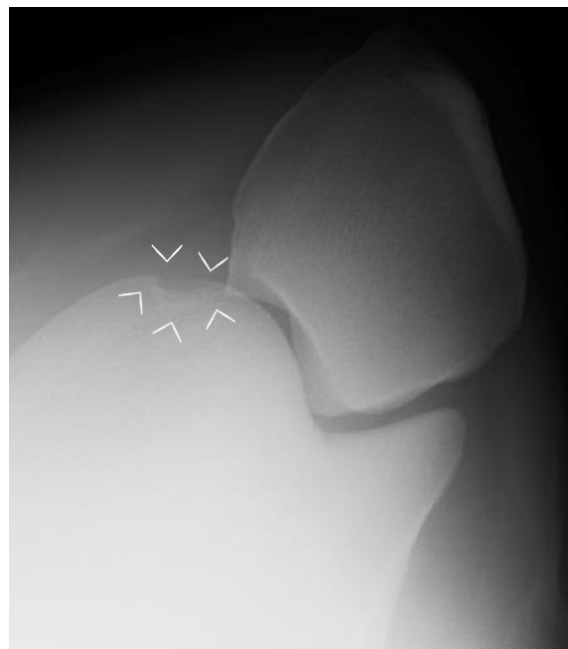No exame de estado geral estava tudo normal. Na inspeção estática apresentava posição antiálgica do MPD com hiperflexão do boleto (figura 37C) e má conformação do casco do MPD. Foi possível observar um aumento de volume focal lateral na região da articulação femorotibial lateral (FTL) e à palpação tinha consistência dura (figura 37A e B). Na inspeção dinâmica a passo apresentava uma claudicação subtil do MPD, com elevação da cabeça quando apoiava o MPD.

Foi realizada radiografia e ultrassonografia da soldra e do curvilhão do MPD. A radiografia da soldra revelou uma área de lise óssea rodeada por uma linha de esclerose na tróclea medial do fémur (figura 38). A radiografia do curvilhão revelou áreas radiolucidas rodeadas por esclerose na crista intermédia da tíbia e na tróclea lateral do tálus (figura 39). A ultrassonografia da soldra revelou alteração da forma do menisco lateral e com uma zona hipoecóica (figura 40A) e uma estrutura que comunica com a

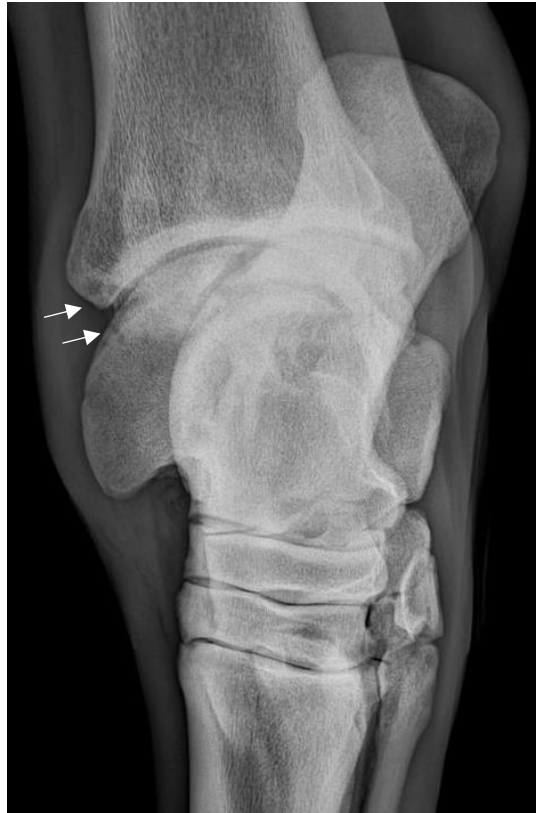articulação femorotibial medial (FTM) (figura 40B). A ultrassonografia do curvilhão revelou irregularidade óssea em ambas as trócleas do tálus.



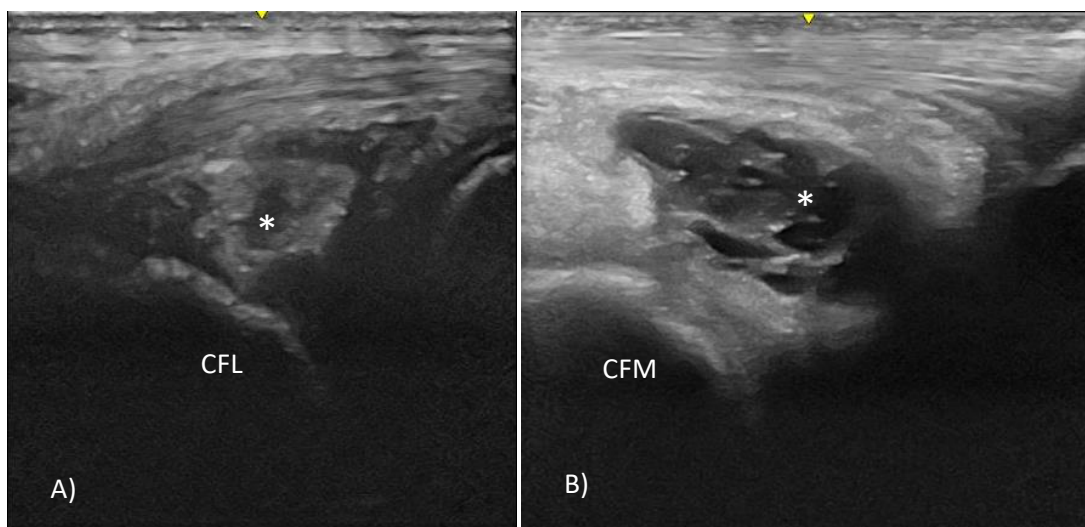
**Figura 37.** A e B) aumento de volume focal (\*) no MPD; C) posição anti-álgica do MPD com hiperflexão do boleto.



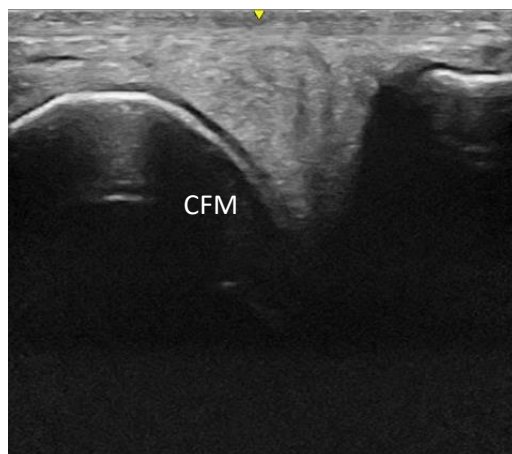
**Figura 38.** Projeção *skyline* da soldra. Observa-se área de lise óssea na tróclea medial do fêmur rodeada por linha de esclerose (<). (imagens cedidas gentilmente pelo Capitão Médico Veterinário David Couto)



**Figura 39.** Projeção dorso45°medial-plantarolateral. São observadas áreas de lise óssea rodeadas por esclerose na crista intermédia da tíbia e na tróclea lateral do tálus (setas). (imagens cedidas gentilmente pelo Capitão Médico Veterinário David Couto)



**Figura 40.** Imagens ultrassonográficas da soldra do MPD. As imagens foram obtidas com uma sonda linear 7.5 MHz. **(A)** imagem longitudinal obtida do aspeto lateral da articulação FTL. Menisco lateral com forma alterada, com zona hipocóica (\*). **(B)** imagem longitudinal obtida do aspeto medial da articulação FTM. Observou-se uma estrutura com comunicação com a articulação FTM (\*). **(CFL)** côndilo femoral lateral; **(CFM)** côndilo femoral medial. (imagens cedidas gentilmente pelo Capitão Médico Veterinário David Couto)



**Figura 41.** Imagem longitudinal obtida do aspecto medial da articulação FTM, observa-se o menisco medial normal. (CFM) cômulo femoral medial. (imagens cedidas gentilmente pelo Capitão Médico Veterinário David Couto)

### **Prognóstico**

De acordo com a apresentação clínica e as alterações imagiológicas observadas decidiu-se reformar o animal para a reprodução.

### **3.3.3. Discussão dos casos clínicos**

O primeiro caso refere-se a um animal adulto que desenvolveu uma IS da articulação TT de causa traumática com ferida associada, localizada no tarso. É muito frequente em animais adultos a origem da IS ser traumática, e o tarso é a região mais comumente afetada (Crosby et al., 2019; Gilbertie et al., 2018; Richardson & Stewart, 2019). O segundo caso refere-se a um animal que quando tinha 10 dias de idade desenvolveu IS em duas articulações (TT e FTP) e apresentava úracó persistente. Em poldros a causa mais frequente de IS é hematogénica e é comum acometer mais do que uma articulação em poldros com menos de um mês de idade (Hepworth-Warren et al., 2015; O'Brien et al., 2021). O processo de IS em poldros está associado a processos de sépsis e a falha de transferência de imunidade passiva e é comum a zona umbilical ser o foco de infeção (Lindegaard et al., 2022; L. Wright et al., 2017). O Úracó persistente ocorre com maior

frequência em poldros imunocomprometidos e os sinais clínicos podem manifestar-se logo a seguir ao parto ou cerca de 7-14 dias pós parto (Bernick et al., 2021).

Ao longo do processo de IS ambos os animais demonstraram em algum momento efusão sinovial marcada, edema peri-articular, dor à palpação e à flexão passiva, claudicação severa aguda com supressão do membro, febre e perda de apetite. Numa fase mais aguda o segundo caso apresentou todos os sinais descritos anteriormente, mas no primeiro caso na fase aguda não apresentou nenhum tipo de alteração da biomecânica, apenas numa fase mais crónica é que apresentou uma claudicação severa com supressão de apoio associado a febre e perda de apetite. A cápsula articular e a membrana sinovial são tecidos muito enervados, e o aumento da pressão intra-sinovial devido a efusão sinovial causa dor (Richardson & Stewart, 2019). É possível que ocorra a drenagem de LS inflamatório diminuindo a pressão intra-articular e a libertação de mediadores inflamatórios quando existe comunicação entre uma ES e uma ferida (Milner et al., 2014). A égua do primeiro caso clínico continuou a trabalhar normalmente com a ferida aberta nos primeiros dias, é possível que algum LS tenha drenado. Outra hipótese pode estar relacionada com a lavagem diária nos primeiros dias pós trauma, com solução de clorexidina a 0,05%, permitindo algum tipo de lavagem intra-articular removendo mediadores inflamatórios e toxinas de origem bacteriana e algum efeito bacteriostático sobre as bactérias diminuindo a dor. Também é plausível, por consequência da limpeza e de uma possível infeção subcutânea, a rutura da cápsula articular fragilizada e a sua contaminação.

Em nenhum dos casos foi realizada cultura microbiológica devido a limitações financeiras. Em várias fontes bibliográficas é recomendado realizar esse teste associado a testes de sensibilidade microbiana (Motta et al., 2020; Raidal, 2019) no entanto devido aos resultados positivos poderem variar entre 52% a 85,7% (Crosby et al., 2019; Hepworth-Warren et al., 2015; Isgren et al., 2020; Neil et al., 2010; O'Brien et al., 2021; Walmsley et al., 2011) é um teste limitado.

A AB sistémica administrada em ambos os casos foi cefquinoma, uma cefalosporina de quarta geração com atividade antibacteriana contra *Streptococcus zooepidemicus*, *Staphylococcus* spp., *Actinobacillus equuli*, *Rhodococcus* spp., *Pseudomonas* spp., *E. coli*, e outras Enterobacteriaceae (Khusro et al., 2021), estas são bactérias isoladas frequentemente em processos de IS (Hepworth-Warren et al., 2015; Motta et al., 2020;

Robinson et al., 2016). A cefquinoma é um antimicrobiano restrito que apenas deve ser usado quando os antibióticos de primeira linha não são eficazes e o seu uso deve ser baseado nos resultados dos testes de sensibilidade (EMA, 2020). Apesar da cefquinoma ser uma boa escolha para tratamento de IS (Hepworth-Warren et al., 2015), não deve ser usada como antimicrobiano de primeira linha sem realizar um teste de sensibilidade primeiro. Com isto é importante instituir uma AB de acordo com as recomendações mais recentes de forma a reduzir o risco das bactérias resistentes em humanos e animais.

Foi utilizada AB intra-articular nos dois casos clínicos com amicacina (nas doses 750mg e 625mg por articulação, no primeiro e segundo caso clínico respetivamente), de acordo com várias referências este antimicrobiano é frequentemente utilizado em AB local em processos de IS com doses entre 125mg e 2g (Annear et al., 2011; O'Brien et al., 2021; Vajs et al., 2022; L. Wright et al., 2017). A amicacina pertence à classe dos aminoglicosídeos, atua em grande parte em bactérias Gram negativas e algumas bactérias Gram positivas tais como *Streptococcus* spp. e *Staphylococcus* spp. (Rush, 2004). O seu uso intra-articular em equinos é *off-label* e as doses apropriadas que devem ser utilizadas continua a ser um tema de debate (L. M. Pezzanite et al., 2022). Está reportado que a amicacina intra-articular nas doses 31,25mg, 125 mg e 500mg tem efeito terapêutico em grande parte das bactérias comuns em equinos no entanto também é citotóxica para a cartilagem articular (L. Pezzanite et al., 2021). As doses utilizadas nos dois casos clínicos coincidem com o intervalo utilizado em várias fontes (Duggan & Mair, 2021; O'Brien et al., 2021; Vajs et al., 2022) no entanto devido ao efeito tóxico na cartilagem as doses utilizadas poderiam ter sido mais baixas e terem na mesma um efeito terapêutico eficaz (L. Pezzanite et al., 2021).

Os achados radiográficos observados durante a evolução do primeiro caso clínico são compatíveis com osteoartrite severa, que pode ter sido potenciada pelo contacto prolongado da cartilagem e sinóvia com clorexidina a 0,05%, uma concentração que está reportada como sendo tóxica para a articulação (Best et al., 2007; Wilson et al., 1994). Num estudo realizado em medicina humana sobre irrigação acidental com clorexidina durante artroscopias ao joelho, todos os 5 casos desenvolveram dor, perda de função,



inchaço, perda do espaço intra-articular na radiografia e fragmentos de cartilagem soltos entre 1 e 3 meses após a cirurgia (Douw et al., 1998).

A ultrassonografia do segundo caso clínico realizada aos 3 anos de idade, revelou uma meniscopatia que pode ser uma sequela da artrite séptica ou uma afeção que ocorreu depois.

#### **4. Conclusão**

A realização do estágio curricular e a elaboração deste trabalho é o culminar de seis anos de formação académica do curso de Medicina Veterinária. Durante o estágio foi possível aplicar num contexto de prática clínica, todo o conhecimento teórico adquirido antes e durante o estágio. Apesar da clínica de equinos ser o foco de interesse, os 8 meses de estágio permitiram também ter um contacto com as espécies pecuárias sendo uma mais-valia para o futuro da vida profissional. O facto de o estágio ter sido efetuado em dois locais diferentes permitiu ter contacto com diversos profissionais e com diferentes realidades tal como a clínica em âmbito ambulatorio e âmbito hospitalar. O mesmo permitiu reconhecer e lidar com as limitações económicas e a gestão das expectativas dos proprietários.

A elaboração deste trabalho permitiu fazer uma breve revisão bibliográfica dos procedimentos clínicos e patologias mais frequentemente acompanhadas ao longo do estágio, o que permitiu consolidar alguns conhecimentos e adquirir outros.

O tema de infeção sinovial em equinos despertou especial interesse pelo conhecimento da sua etiologia, diagnóstico, tratamento e prognóstico a curto e longo prazo. Apenas foram acompanhados dois casos de infeção sinovial e em ambos a sua função atlética ficou comprometida.

## 5. Bibliografia

- AAEP. (2021a). *Equine Influenza*. American Association of Equine Practitioners. <https://aaep.org/document/equine-influenza-eiv>
- AAEP. (2021b). *Tetanus*. American Association of Equine Practitioners. <https://aaep.org/guidelines/vaccination-guidelines/core-vaccination-guidelines/tetanus>
- Adkins, A. R. (2012). Establishing a diagnosis of septic arthritis/osteomyelitis - a challenging process. *Equine Veterinary Education*, 24(12), 615–617.
- Amaral, S. de A. (2020). *Terapia a laser: uma técnica alternativa no tratamento de vacas caídas devido a lesões neurológicas*. Tese de Mestrado em Medicina Veterinária. Universidade de Évora.
- Annear, M. J., Furr, M. O., & White nd, N. A. (2011). Septic arthritis in foals. *Equine Veterinary Education*, 23(8), 422–431.
- Aydelotte, M. B., & Kuettner, K. E. (1988). Differences between sub-populations of cultured bovine articular chondrocytes. I. Morphology and cartilage matrix production. *Connective Tissue Research*, 18(3), 205–222.
- Barakzai, S. (2007). Pharynx. Em *Handbook of Equine Respiratory Endoscopy* (1.<sup>a</sup> ed., pp. 31–47). Elsevier.
- Barrett, M., Acutt, E., Redding, W. R., Selberg, K., Valdés-Martínez, A., Spriet, M., Schramme, M., Segard-Weisse, E., & Turner, T. A. (2020). Diagnostic Imaging. Em *Adams and Stashak's Lameness in Horses* (7.<sup>a</sup> ed., pp. 189–438). Wiley.
- Baxter, G. M. (2004). Management of wounds involving synovial structures in horses. *Clinical Techniques in Equine Practice*, 3(2), 204–214.
- Beccati, F., Gialletti, R., Passamonti, F., Nannarone, S., Di Meo, A., & Pepe, M. (2015). Ultrasonographic findings in 38 horses with septic arthritis/tenosynovitis. *Veterinary Radiology & Ultrasound*, 56(1), 68–76.

- Bernick, A., Nieth, J., & Wehrend, A. (2021). [Urachal patency in neonatal foals - a review of the literature]. *Tierärztliche Praxis Ausgabe G: Großtiere / Nutztiere*, 49(04), 275–280.
- Bertone, A. L., McIlwraith, C. W., Powers, B. E., & Radin, M. J. (1986). Effect of Four Antimicrobial Lavage Solutions on the Tarsocrural Joint of Horses. *Veterinary Surgery*, 15(4), 305–315.
- Best, A. J., Nixon, M. F., & Taylor, G. J. S. (2007). Brief exposure of 0.05% chlorhexidine does not impair non-osteoarthritic human cartilage metabolism. *Journal of Hospital Infection*, 67(1), 67–71.
- Bettencourt, E., Antunes, L., Gonçalves, A., Branco, S., & Rocha, A. (2018a). Exame reprodutivo da égua. Em *Reprodução em Equinos - Manual Prático* (pp. 59–74). Universidade de Évora.
- Bettencourt, E., Antunes, L., Gonçalves, A., Branco, S., & Rocha, A. (2018b). Sazonalidade reprodutiva. Em *Reprodução em Equinos - Manual Prático* (pp. 57–59). Universidade de Évora.
- Borg, H., & Carmalt, J. L. (2013). Postoperative Septic Arthritis After Elective Equine Arthroscopy Without Antimicrobial Prophylaxis. *Veterinary Surgery*, 42(3), 262–266.
- Brunsting, J. Y., Pille, F. J., Oosterlinck, M., Haspeslagh, M., & Wilderjans, H. C. (2018). Incidence and risk factors of surgical site infection and septic arthritis after elective arthroscopy in horses. *Veterinary Surgery*, 47(1), 52–59.
- Bryant, H. A., Dixon, J. J., Weller, R., & Bolt, D. M. (2019). Use of positive contrast radiography to identify synovial involvement in horses with traumatic limb wounds. *Equine Veterinary Journal*, 51(1), 20–23.
- Byrne, C. A., Lumsden, J. M., Lang, H. M., & O’Sullivan, C. B. (2020). Synovial sepsis of unknown origin in the adult Thoroughbred racehorse. *Equine Veterinary Journal*, 52(1), 91–97.

- Cárdenas, J. J. (sem data). *Entendimento da alteração biomecânica da alavanca patelar*. Equarter. Obtido 24 de Agosto de 2022, de <https://equarter.com.br/blog/entendimento-da-alteracao-biomecanica-da-alavanca-patelar>
- Crosby, D. E., Labens, R., Hughes, K. J., Nielsen, S., & Hilbert, B. J. (2019). Factors Associated With Survival and Return to Function Following Synovial Infections in Horses. *Frontiers in Veterinary Science*, 6, 367.
- Curtis, L., Burford, J. H., Thomas, J. S. M., Curran, M. L., Bayes, T. C., England, G. C. W., & Freeman, S. L. (2015). Prospective study of the primary evaluation of 1016 horses with clinical signs of abdominal pain by veterinary practitioners, and the differentiation of critical and non-critical cases. *Acta Veterinaria Scandinavica*, 57(1), 69.
- Dascanio, J. J., & McCue, P. M. (2021). Breeding with Fresh or Cooled Semen. Em *Equine Reproductive Procedures* (2.<sup>a</sup> ed., pp. 161–163). Wiley.
- Dayer, J. M., de Rochemonteix, B., Burrus, B., Demczuk, S., & Dinarello, C. A. (1986). Human recombinant interleukin 1 stimulates collagenase and prostaglandin E2 production by human synovial cells. *Journal of Clinical Investigation*, 77(2), 645–648.
- De Bastiani, G., La Côte, F. D. De, Azevedo, M. D. S., Jacobsen, T. K., & Kommers, G. D. (2021). Cartilage Degeneration of the Metacarpal Condyle and Enthesopathies of The Collateral Ligaments of Equine Metacarpophalangeal Joint. *Journal of Equine Veterinary Science*, 106, 103754.
- de Grauw, J. C. (2011). Molecular monitoring of equine joint homeostasis. *Veterinary Quarterly*, 31(2), 77–86.
- Decreto-lei 157/98, de 9 de Junho, Pub. L. No. Diário da República n.º 133/1998, Série I-A (1998). <https://dre.tretas.org/dre/93714/decreto-lei-157-98-de-9-de-junho>
- Decreto-lei 244/2000, de 27 de Setembro, Pub. L. No. Diário da República n.º 224/2000, Série I-A (2000). <https://dre.tretas.org/dre/118938/decreto-lei-244-2000-de-27-de>

setembr

- Decreto-Lei n.º 272/2000 de 8 de Novembro do Ministério da Agricultura, do Desenvolvimento Rural e das Pescas, Pub. L. No. Diário da República n.º 258/2000, Série I-A, 6230 (2000). <https://data.dre.pt/eli/dec-lei/272/2000/11/08/p/dre/pt/html>
- Denoix, J. M. (2000). The Equine Foot. Em *The Equine Distal Limb: Atlas of Clinical Anatomy and Comparative Imaging* (p. 38).
- Denoix, J. M. (2019). The Metacarpus. Em *Essentials in Clinical Anatomy of the Equine Locomotor System* (p. 85 e 95). Taylor & Francis.
- Denoix, J. M., Jeffcott, L. B., McIlwraith, C. W., & van Weeren, P. R. (2013). A review of terminology for equine juvenile osteochondral conditions (JOCC) based on anatomical and functional considerations. *Veterinary Journal*, 197(1), 29–35.
- DGAV. (2013). *Standard requirements for the submission of programme for eradication, control and monitoring. Tuberculose bovina – Manuais de Procedimentos*. Obtido 22 de Julho de 2022, de <https://www.dgav.pt/animais/conteudo/animais-de-producao/bovinos/saude-animal-em-bovinos/doencas-dos-bovinos/tuberculose-bovina/tuberculose-bovina-manuais-de-procedimentos/>
- Dixon, P. M. (2018). The Evolution of Horses and the Evolution of Equine Dentistry. *AAEP proceedings, October*, 79–116.
- Douw, C. M., Bulstra, S. K., Vandenbroucke, J., Geesink, R. G. T., & Vermeulen, A. (1998). Clinical and pathological changes in the knee after accidental chlorhexidine irrigation during arthroscopy: Case reports and review of the literature. *The Journal of Bone and Joint Surgery*, 80(3), 437–440.
- Duggan, M. J. S., & Mair, T. S. (2021). Comparison of outcomes following treatment of septic calcaneal bursitis by needle or bursoscopic lavage: A retrospective study of 29 horses. *Equine Veterinary Education*, 33(3), 135–142.
- Dumoulin, M., Pille, F., Van Den Abeele, A.-M., Boyen, F., Boussauw, B., Oosterlinck, M., Pasmans, F., Gasthuys, F., & Martens, A. (2010). Use of blood culture medium

- enrichment for synovial fluid culture in horses: A comparison of different culture methods. *Equine Veterinary Journal*, 42(6), 541–546.
- Durham, A. (2020). Diagnosing and treating ringworm in horses. *In Practice*, 42(4), 233–237.
- Durham, M., & Dyson, S. J. (2011). Applied Anatomy of the Musculoskeletal System. Em *Diagnosis and Management of Lameness in the Horse* (2.<sup>a</sup> ed., pp. 88–100). Elsevier Inc.
- Dyson, S., Taylor, P., & Whitwell, K. (1988). Femoral nerve paralysis after general anaesthesia. *Equine Veterinary Journal*, 20(5), 376–380.
- Earley, E. T., & Reiswig, J. D. (2020). Equine Dental Floating (Crown Osontoplasty). *Veterinary Clinics of North America: Equine Practice*, 36(3), 501–526.
- EMA. (2020). *Categorisation of antibiotics in the European Union*. European Medicines Agency - Science Medicines Health. Obtido 22 de Julho de 2022, de <https://www.ema.europa.eu/en/news/categorisation-antibiotics-used-animals-promotes-responsible-use-protect-public-animal-health>
- FEI. (2019). 2019 Veterinary Regulations. *14 Edition 2018*, 10–11.
- Findley, J. A., Pinchbeck, G. L., Milner, P. I., Bladon, B. M., Boswell, J., Mair, T. S., Suthers, J. M., & Singer, E. R. (2014). Outcome of horses with synovial structure involvement following solar foot penetrations in four UK veterinary hospitals: 95 cases. *Equine Veterinary Journal*, 46(3), 352–357.
- Floyd, E. F., Easton-Jones, C. A., & Theelen, M. J. P. (2022). Systemic antimicrobial therapy in foals. *Equine Veterinary Education*, 34(1), 49–56.
- Fonseca, A. M. D. da. (2020). *Clínica de espécies Pecuárias*. Tese de Mestrado em Medicina Veterinária. Universidade de Évora.
- Frank, N., Bailey, S., Bertin, F.-R., Laat, M. de, Durham, A., Kritchevsky, J., & Menzies-Gow, N. (2020). Recommendations for the Diagnosis and Treatment of Equine

Metabolic Syndrome (EMS). *Equine Endocrinology Group*, 1–20.  
<https://sites.tufts.edu/equineendogroup/>

Fraser, B. S. L., & Bladon, B. M. (2010). Tenoscopic surgery for treatment of lacerations of the digital flexor tendon sheath. *Equine Veterinary Journal*, 36(6), 528–531.

Frees, K. E., Lillich, J. D., Gaughan, E. M., & DeBowes, R. M. (2002). Tenoscopic-assisted treatment of open digital flexor tendon sheath injuries in horses: 20 cases (1992-2001). *Journal of the American Veterinary Medical Association*, 220(12), 1823–1827.

Frisbie, D. D., & Johnson, S. A. (2019). Synovial joint biology and pathobiology. Em *Equine Surgery* (5.<sup>a</sup> ed., pp. 1326–1348). Elsevier Inc.

Gannon, F. H., & Sokoloff, L. (1999). Histomorphometry of the aging human patella: histologic criteria and controls. *Osteoarthritis and Cartilage*, 7(2), 173–181.

Gilbertie, J. M., Schnabel, L. V., Stefanovski, D., Kelly, D. J., Jacob, M. E., & Schaer, T. P. (2018). Gram-negative multi-drug resistant bacteria influence survival to discharge for horses with septic synovial structures: 206 Cases (2010–2015). *Veterinary Microbiology*, 226, 64–73.

Gillespie, C. C., Adams, S. B., & Moore, G. E. (2016). Methods and Variables Associated with the Risk of Septic Arthritis Following Intra-Articular Injections in Horses: A Survey of Veterinarians. *Veterinary Surgery*, 45(8), 1071–1076.

Gillingham, J., & Mair, T. S. (2022). Surgical treatment of synovial sepsis: Is endoscopy the best approach? *Equine Veterinary Education*, 34(7), 389–392.

Greenwald, R. A., & Moy, W. W. (1980). Effect of oxygen-derived free radicals on hyaluronic acid. *Arthritis & Rheumatism*, 23(4), 455–463.

Griffin, J. F., Coleman, M. C., Quist, E., Spaulding, K. A., Dabareiner, R. M., Giri, D. K., & Pool, R. R. (2012). Septic arthritis, navicular bursitis and osseous cyst-like lesion in a foal. *Equine Veterinary Education*, 24(12), 610–614.

- Gunn, D., & Hall, J. B. (2018). Pregnancy Testing in Beef Cattle. *University of Idaho Extension, BUL 913*.
- Hawthorn, A., Reardon, R., O'Meara, B., James, F., & Bladon, B. (2016). Post operative synovial sepsis following endoscopic surgery: Increased risk associated with the carpal sheath. *Equine Veterinary Journal, 48*(4), 430–433.
- Henderson, B., & Pettipher, E. R. (1985). The synovial lining cell: Biology and pathobiology. *Seminars in Arthritis and Rheumatism, 15*(1), 1–32.
- Hepworth-Warren, K. L., Wong, D. M., Fulkerson, C. V., Wang, C., & Sun, Y. (2015). Bacterial isolates, antimicrobial susceptibility patterns, and factors associated with infection and outcome in foals with septic arthritis: 83 cases (1998–2013). *Journal of the American Veterinary Medical Association, 246*(7), 785–793.
- Hewson, J., & Arroyo, L. G. (2015). Respiratory Disease: Diagnostic Approaches in the Horse. *Veterinary Clinics of North America: Equine Practice, 31*(2), 307–336.
- Hole, S. L. (2016). Wolf teeth and their extraction. *Equine Veterinary Education, 28*(6), 344–351.
- Hunnam, J., Parkinson, T., Lopez-Villalobos, N., & McDougall, S. (2009). Comparison of transcutaneous ultrasound over the right flank with transrectal ultrasound for pregnancy diagnosis in the dairy cow. *Australian Veterinary Journal, 87*(8), 318–322.
- Irby, N. L., & Angelos, J. A. (2018). Ocular Diseases. In *Em Rebhun's Diseases of Dairy Cattle* (3.<sup>a</sup> ed., pp. 668–712). Elsevier.
- Isgren, C. M., Salem, S. E., Singer, E. R., Wylie, C. E., Lipreri, G., Graham, R. J. T. Y., Bladon, B., Boswell, J. C., Fiske-Jackson, A. R., Mair, T. S., & Rubio-Martínez, L. M. (2020). A multi-centre cohort study investigating the outcome of synovial contamination or sepsis of the calcaneal bursae in horses treated by endoscopic lavage and debridement. *Equine Veterinary Journal, 52*(3), 404–410.
- Jacquet, S., Robert, C., Valette, J.-P., & Denoix, J.-M. (2013). Evolution of radiological



findings detected in the limbs of 321 young horses between the ages of 6 and 18 months. *The Veterinary Journal*, 197(1), 58–64.

Johnson, A. L. (2013). Approach to the Ataxic Horse. *NAVC Conference Large Animal*.  
<https://www.vetfolio.com/learn/article/approach-to-the-ataxic-horse>

Jones, A. K., Gately, R. E., McFadden, K. K., Zinn, S. A., Govoni, K. E., & Reed, S. A. (2016). Transabdominal ultrasound for detection of pregnancy, fetal and placental landmarks, and fetal age before Day 45 of gestation in the sheep. *Theriogenology*, 85(5), 939-945.e1.

Jones, A. K., & Reed, S. A. (2017). Benefits of ultrasound scanning during gestation in the small ruminant. *Small Ruminant Research*, 149, 163–171.

Kamus, L., & Theoret, C. (2018). Choosing the Best Approach to Wound Management and Closure. *Veterinary Clinics of North America: Equine Practice*, 34(3), 499–509.

Khusro, A., Aarti, C., Buendía-Rodríguez, G., Arasu, M. V., Al-Dhabi, N. A., & Barbabosa-Pliego, A. (2021). Adverse Effect of Antibiotics Administration on Horse Health: An Overview. *Journal of Equine Veterinary Science*, 97, 103339.

Kilcoyne, I., & Nieto, J. E. (2021). Orthopedic Infections—Clinical Applications of Intravenous Regional Limb Perfusion in the Field. *Veterinary Clinics of North America: Equine Practice*, 37(2), 275–291.

Kilcoyne, I., & Spier, S. J. (2021). Castration Complications. *Veterinary Clinics of North America: Equine Practice*, 37(2), 259–273.

Krause, D. M., Pezzanite, L. M., Griffenhagen, G. M., & Hendrickson, D. A. (2022). Comparison of equine synovial sepsis rate following intrasynovial injection in ambulatory versus hospital settings. *Equine Veterinary Journal*, 54(3), 523–530.

Kummerle, J. M., Theiss, F., & Smith, R. K. W. (2019). Diagnosis and management of tendon and ligament disorders. In *Equine Surgery* (5.<sup>a</sup> ed., pp. 1411–1445). Elsevier Inc.

- Liepman, R. S., Dembek, K. A., Slovis, N. M., Reed, S. M., & Toribio, R. E. (2015). Validation of IgG cut-off values and their association with survival in neonatal foals. *Equine Veterinary Journal*, 47(5), 526–530.
- Limone, L. (2021). How-to Session: Advancing Dentistry for Field Uses: How to Perform a Thorough Oral Examination. *AAEP proceedings*, 67, 385–392.
- Lindgaard, C., Galen, G., Aarsvold, S., Berg, L. C., & Verwilghen, D. (2021). Haematogenous septic arthritis, physitis and osteomyelitis in foals: A tutorial review on pathogenesis, diagnosis, treatment and prognosis. Part 1. *Equine Veterinary Education*, 33(12), 659–672.
- Lindgaard, C., van Galen, G., Aarsvold, S., Berg, L., & Verwilghen, D. (2022). Haematogenous septic arthritis, physitis and osteomyelitis in foals: A tutorial review on pathogenesis, diagnosis, treatment and prognosis. Part 2. *Equine Veterinary Education*, 34(1), 37–48.
- Loftin, P. G., Beard, W. L., Guyan, M. E., & White, B. J. (2016). Comparison of Arthroscopic Lavage and Needle Lavage Techniques, and Lavage Volume on the Recovery of Colored Microspheres From the Tarsocrural Joints of Cadaver Horses. *Veterinary Surgery*, 45(2), 240–245.
- Lugo, J., & Gaughan, E. M. (2006). Septic Arthritis, Tenosynovitis, and Infections of Hoof Structures. *Veterinary Clinics of North America: Equine Practice*, 22(2), 363–388.
- MacKay, E. (2022). *Overview of Respiratory Diseases of Sheep and Goats*. MSD Manual Veterinary Manual. Obtido 22 de Julho de 2022, de <https://www.msdtvetmanual.com/respiratory-system/respiratory-diseases-of-sheep-and-goats/overview-of-respiratory-diseases-of-sheep-and-goats>
- McCue, P. M. (2021a). Palpation of the Reproductive Tract. Em *Equine Reproductive Procedures* (2.<sup>a</sup> ed., pp. 27–30). Wiley.
- McCue, P. M. (2021b). Reproductive Evaluation. Em *Equine Reproductive Procedures* (2.<sup>a</sup> ed., pp. 1–5). Wiley.

- McCue, P. M. (2021c). Ultrasound Evaluation. Em *Equine Reproductive Procedures* (2.<sup>a</sup> ed., pp. 31–36). Wiley.
- McFarlane, D., Johnson, P. J., & Schott, H. C. (2021). Recommendations on diagnosis and management of pituitary pars intermedia dysfunction (PPID). *Equine Endocrinology Group*. <https://sites.tufts.edu/equineendogroup/>
- McIlwraith, C. W., Nixon, A. J., & Wright, I. M. (2015a). Diagnostic and Surgical Arthroscopy of the Tarsocrural (Tibiotarsal) Joint. Em *Diagnostic and Surgical Arthroscopy in the Horse* (4.<sup>a</sup> ed., pp. 243–272). Elsevier.
- McIlwraith, C. W., Nixon, A. J., & Wright, I. M. (2015b). Endoscopic Surgery in the Management of Contamination and Infection of Joints, Tendon Sheaths, and Bursae. Em *Diagnostic and Surgical Arthroscopy in the Horse* (4.<sup>a</sup> ed., pp. 407–418). Elsevier.
- McIlwraith, C. W. (2016). Traumatic Arthritis and Posttraumatic Osteoarthritis in the Horse. Em *Joint Disease in the Horse* (2.<sup>a</sup> ed., pp. 33–48). Elsevier Inc.
- Meijer, M. C., Weeren, P. R., & Rijkenhuizen, A. B. M. (2000). Clinical Experiences of Treating Septic Arthritis in the Equine by Repeated Joint Lavage: a Series of 39 Cases. *Journal of Veterinary Medicine Series A*, 47(6), 351–365.
- Milner, P. I., Bardell, D. A., Warner, L., Packer, M. J., Senior, J. M., Singer, E. R., & Archer, D. C. (2014). Factors associated with survival to hospital discharge following endoscopic treatment for synovial sepsis in 214 horses. *Equine Veterinary Journal*, 46(6), 701–705.
- Mirra, A., Bregger, M. D. K., & Levionnois, O. L. (2018). Suspicion of postanesthetic femoral paralysis of the non-dependent limb in a horse. *Frontiers in Veterinary Science*, 5(FEB), 7–11.
- Moreno, K. L., Scallan, E. M., Friedeck, W. O., & Simon, B. T. (2020). Transient pelvic limb neuropathy following proximal metatarsal and tarsal magnetic resonance imaging in seven horses. *Equine Veterinary Journal*, 52(3), 359–363.

- Mostafa, M., Abu-Seida, A., & Ismael, A. (2014). Septic tarsitis in horses: clinical, radiological, ultrasonographic, arthroscopic and bacteriological findings. *Research Opinions in animals & Veterinary Sciences*, 4, 30–34.
- Motta, R. G., Martins, L. de S. A., Silva, R. C. da, Portilho, F. V. R., Guerra, S. T., Mota, A. da R., Dalanezi, F. M., Siqueira, A. K., Nardi Junior, G. de, Listoni, F. J. P., & Ribeiro, M. G. (2020). Etiology, multidrug resistance, and acute-phase proteins biomarkers as in equine septic arthritis. *Ciência Rural*, 50(12), 1–12.
- Neil, K., Axon, J., Begg, A., Todhunter, P., Adams, P., Fine, A., Caron, J., & Adkins, A. (2010). Retrospective study of 108 foals with septic osteomyelitis. *Australian Veterinary Journal*, 88(1–2), 4–12.
- O'Brien, T. J., Rosanowski, S. M., Mitchell, K. D., Carrick, J. B., Butt, T. D., & Adkins, A. R. (2021). Factors associated with survival and racing performance of 114 Thoroughbred foals with septic arthritis compared with maternal siblings (2009–2015). *Equine Veterinary Journal*, 53(5), 935–943.
- Ogston, A. G. (1970). The biological functions of the glycosaminoglycans. Em *Chemistry and Molecular Biology of the Intercellular Matrix* (E.A. Balaz, pp. 1231–1240).
- Orsini, J. A. (2017). Update on Managing Serious Wound Infections in Horses: Wounds Involving Joints and Other Synovial Structures. *Journal of Equine Veterinary Science*, 55, 115–122.
- Ovalle, W. K., & Nahirney, P. C. (2021). Cartilage and Bone. Em *Netter's Essential Histology With Correlated Histopathology* (3.<sup>a</sup> ed., pp. 143–145). Elsevier, Inc.
- Pezzanite, L., Chow, L., Hendrickson, D., Gustafson, D. L., Russell Moore, A., Stoneback, J., Griffenhagen, G. M., Piquini, G., Phillips, J., Lunghofer, P., Dow, S., & Goodrich, L. R. (2021). Evaluation of Intra-Articular Amikacin Administration in an Equine Non-inflammatory Joint Model to Identify Effective Bactericidal Concentrations While Minimizing Cytotoxicity. *Frontiers in Veterinary Science*, 8.
- Pezzanite, L. M., Griffenhagen, G. M., Krause, D. M., & Hendrickson, D. A. (2021). Retrospective evaluation of association between perioperative antimicrobial

- protocol and complications following elective equine synovial endoscopy. *Veterinary Medicine and Science*, 7(3), 609–620.
- Pezzanite, L. M., Hendrickson, D. A., Dow, S., Stoneback, J., Chow, L., Krause, D., & Goodrich, L. (2022). Intra-articular administration of antibiotics in horses: Justifications, risks, reconsideration of use and outcomes. *Equine Veterinary Journal*, 54(1), 24–38.
- Pille, F., & Martens, A. (2009). A retrospective study on 195 horses with contaminated and infected synovial cavities. *Vlaams Diergeneeskundig Tijdschrift*, 78, 97–104.
- Post, E. M., Singer, E. R., Clegg, P. D., Smith, R. K., & Cripps, P. J. (2010). Retrospective study of 24 cases of septic calcaneal bursitis in the horse. *Equine Veterinary Journal*, 35(7), 662–668.
- Raidal, S. (2019). Antimicrobial stewardship in equine practice. *Australian Veterinary Journal*, 97(7), 238–242.
- RCVS, & BEVA. (2018). BEVA / RCVS Guidance Notes on the Examination of a Horse on Behalf of a Prospective Purchaser (amended 2018). *British Equine Veterinary Association*. <https://www.beva.org.uk/Guidance-and-Resources/PPE>
- Redding, L. E., Elzer, E. J., & Ortved, K. F. (2022). Effects of regional limb perfusion technique on concentrations of antibiotic achieved at the target site: A meta-analysis. *PLOS ONE*, 17(4), e0265971.
- Rhodes, D. M., & Madrigal, R. (2021). Management of Colic in the Field. *Veterinary Clinics of North America: Equine Practice*, 37(2), 421–439.
- Richardson, D. W., & Stewart, S. (2019). Synovial and Osseous Infection. In *Equine Surgery* (5.<sup>a</sup> ed., pp. 1458–1470). Elsevier Inc.
- Rinnovati, R., Butina, B. B., Lanci, A., & Mariella, J. (2018). Diagnosis, Treatment, Surgical Management, and Outcome of Septic Arthritis of Tarsocrural Joint in 16 Foals. *Journal of Equine Veterinary Science*, 67, 128–132.

- RNE. (2015). *Manual de Identificação e Registo de Equídeos*. DGAV - RNE – Registo Nacional de Equídeos. Obtido 22 de Julho de 2022, de <https://www.dgav.pt/animais/conteudo/animaisde%20producao/equideos/identificacao-registo-e-movimentacao-animal/>
- Robinson, C. S., Timofte, D., Singer, E. R., Rimmington, L., & Rubio-Martínez, L. M. (2016). Prevalence and antimicrobial susceptibility of bacterial isolates from horses with synovial sepsis: A cross-sectional study of 95 cases. *The Veterinary Journal*, *216*, 117–121.
- Rosa, T., Magalhães, M., & Lamas, L. (2022). Treatment of chronic septic arthritis with 0,05% chlorhexidine solution: outcome and survival. *ECVS Annual Scientific Meeting 2022*.
- Ross, M. W. (2006). Diagnosis of osteoarthritis and traumatic joint disease. Em A. Lindner (Ed.), *Management of lameness causes in sport horses* (p. 105). Wageningen Academic Publishers.
- Ruangchaijatuporn, T., Gaetke-Udager, K., Jacobson, J. A., Yablon, C. M., & Morag, Y. (2017). Ultrasound evaluation of bursae: anatomy and pathological appearances. *Skeletal Radiology*, *46*(4), 445–462.
- Rubio-Martínez, L. M., Elmas, C. R., Black, B., & Monteith, G. (2012). Clinical use of antimicrobial regional limb perfusion in horses: 174 cases (1999–2009). *Journal of the American Veterinary Medical Association*, *241*(12), 1650–1658.
- Ruocco, N. A., Luedke, L. K., Fortier, L. A., Ducharme, N. G., & Reesink, H. L. (2020). *Rhodococcus equi* Joint Sepsis and Osteomyelitis Is Associated With a Grave Prognosis in Foals. *Frontiers in Veterinary Science*, *6*.
- Rush, B. R. (2004). Antimicrobial therapy. Em *Equine Clinical Pharmacology* (pp. 322–323). WB Saunders.
- Rush, B. R. (2015). *Overview of Respiratory Diseases of Horses*. MSD Manual Veterinary Manual. Obtido 22 de Julho de 2022, de <https://www.msdrvmanual.com/respiratory-system/respiratory-diseases-of->

horses/overview-of-respiratory-diseases-of-horses

- Scheer, C. S., Fuchs, C., Gründling, M., Vollmer, M., Bast, J., Bohnert, J. A., Zimmermann, K., Hahnenkamp, K., Rehberg, S., & Kuhn, S.-O. (2019). Impact of antibiotic administration on blood culture positivity at the beginning of sepsis: a prospective clinical cohort study. *Clinical Microbiology and Infection*, 25(3), 326–331.
- Schipper, H., Kranenbarg, S., van Leeuwen, J., Gijzen, M., Haazelager, M., & van Turnhout, M. (2008). Quantitative description of collagen structure in the articular cartilage of the young and adult equine distal metacarpus. *Animal Biology*, 58(4), 353–370.
- Schramme, M., & Schumacher, J. (2019). Management of bursitis. Em *Equine Surgery* (5.<sup>a</sup> ed., pp. 1399–1410). Elsevier Inc.
- Schumacher, J. (2019). Testis. Em *Equine Surgery* (5.<sup>a</sup> ed., pp. 994–1034). Elsevier.
- Seruca, C., & Lowe, R. (2016). Equine ophthalmic examination: Routine diagnostic techniques. *Equine Veterinary Education*, 28(8), 455–469.
- Smith, L. C. R., Wylie, C. E., Palmer, L., & Ramzan, P. H. L. (2019). Synovial sepsis is rare following intrasynovial medication in equine ambulatory practice. *Equine Veterinary Journal*, 51(5), 595–599.
- Smith, L. J., Marr, C. M., Payne, R. J., Stoneham, S. J., & Reid, S. W. J. (2010). What is the likelihood that Thoroughbred foals treated for septic arthritis will race? *Equine Veterinary Journal*, 36(5), 452–456.
- Smith, L. J., Mellor, D. J., Marr, C. M., & Mair, T. S. (2010). What is the likelihood that a horse treated for septic digital tenosynovitis will return to its previous level of athletic function? *Equine Veterinary Journal*, 38(4), 337–341.
- Sophia Fox, A. J., Bedi, A., & Rodeo, S. A. (2009). The Basic Science of Articular Cartilage: Structure, Composition, and Function. *Sports Health: A Multidisciplinary Approach*, 1(6), 461–468.

- Souza, T. C., Suthers, J. M., Busschers, E., Burford, J. H., & Freeman, S. L. (2022). A scoping review of the current evidence on treatment and outcomes following synovial sepsis. *Equine Veterinary Journal*, *54*(3), 467–480.
- Steel, C. M. (2008). Equine Synovial Fluid Analysis. *Veterinary Clinics of North America: Equine Practice*, *24*(2), 437–454.
- Steel, C., Pannirselvam, R., & Anderson, G. (2013). Risk of septic arthritis after intra-articular medication: a study of 16,624 injections in Thoroughbred racehorses. *Australian Veterinary Journal*, *91*(7), 268–273.
- Suarez-Fuentes, D. G., Caston, S. S., Tatarniuk, D. M., Kersh, K. D., & Ferrero, N. R. (2018). Outcome of horses undergoing navicular bursotomy for the treatment of contaminated or septic navicular bursitis: 19 cases (2002–2016). *Equine Veterinary Journal*, *50*(2), 179–185.
- Takafuji, V. A., McIlwraith, C. W., & Howard, R. D. (2002). Effects of equine recombinant interleukin-1 $\alpha$  and interleukin-1 $\beta$  on proteoglycan metabolism and prostaglandin E2 synthesis in equine articular cartilage explants. *American Journal of Veterinary Research*, *63*(4), 551–558.
- Tannahill, V. J. (2021). Diagnosis of digital flexor tendon sheath conditions in the horse. *UK-Vet Equine*, *5*(1), 24–31.
- Taylor, A. H., Mair, T. S., Smith, L. J., & Perkins, J. D. (2010). Bacterial culture of septic synovial structures of horses: Does a positive bacterial culture influence prognosis? *Equine Veterinary Journal*, *42*(3), 213–218.
- Todhunter, R. J. (1996). Anatomy and physiology of synovial joints. In *Joint Diseases in the Horse* (1.<sup>a</sup> ed., pp. 1–28). Saunders.
- Troillet, A., Winter, K., Behrens, C., & Gerloch, K. (2020). Retrospective analysis of endoscopic versus needle lavage in horses with traumatically injured joints and tendon sheaths. *Pferdeheilkunde*, *36*(2), 143–150.
- Uzal, F. A., & Songer, J. G. (2008). Diagnosis of *Clostridium Perfringens* Intestinal



- Infections in Sheep and Goats. *Journal of Veterinary Diagnostic Investigation*, 20(3), 253–265.
- Vajs, T., Nekouei, O., & Biermann, N. M. (2022). A Descriptive Study of the Clinical Presentation, Management, and Outcome of Horses with Acute Soft Tissue Trauma of the Tarsus and the Association with Synovial Involvement. *Animals*, 12(4), 524.
- van Weeren, P. R. (2016a). General Anatomy and Physiology of Joints. Em *Joint Disease in the Horse* (2.<sup>a</sup> ed., pp. 1–24). Elsevier Inc.
- van Weeren, P. R. (2016b). Septic Arthritis. Em *Joint Disease in the Horse* (2.<sup>a</sup> ed., pp. 91–104). Elsevier Inc.
- Vos, N. J., & Ducharme, N. G. (2008). Analysis of factors influencing prognosis in foals with septic arthritis. *Irish Veterinary Journal*, 61(2), 102.
- Walmsley, E., Anderson, G., Muurlink, M., & Whitton, R. (2011). Retrospective investigation of prognostic indicators for adult horses with infection of a synovial structure. *Australian Veterinary Journal*, 89(6), 226–231.
- Wereszka, M. M., White, N. A., & Furr, M. O. (2007). Factors associated with outcome following treatment of horses with septic tenosynovitis: 51 cases (1986–2003). *Journal of the American Veterinary Medical Association*, 230(8), 1195–1200.
- Wilson, D. G., Cooley, J., MacWilliams, P. S., & Markel, M. D. (1994). Effects of 0.05% Chlorhexidine Lavage on the Tarsocrural Joints of Horses. *Veterinary Surgery*, 23(6), 442–447.
- Wise, L. N., Kappmeyer, L. S., Mealey, R. H., & Knowles, D. P. (2013). Review of Equine Piroplasmiasis. *Journal of Veterinary Internal Medicine*, 27(6), 1334–1346.
- Wood, R. D., & Koenig, J. (2020). Synovial Fluid Analysis of the Horse. Em *Veterinary Cytology* (pp. 736–743). Wiley.
- Wright, I. M. (2002). Arthroscopic surgery in the management of contamination and infection of joints, tendon sheaths, and bursae. *Clinical Techniques in Equine*

*Practice*, 1(4), 234–244.

Wright, I. M., Smith, M. R. W., Humphrey, D. J., Eaton-Evans, T. C. J., & Hillyer, M. H. (2010). Endoscopic surgery in the treatment of contaminated and infected synovial cavities. *Equine Veterinary Journal*, 35(6), 613–619.

Wright, L., Ekstrøm, C. T., Kristoffersen, M., & Lindegaard, C. (2017). Haematogenous septic arthritis in foals: Short- and long-term outcome and analysis of factors affecting prognosis. *Equine Veterinary Education*, 29(6), 328–336.