

**MONIKA KAMIŃSKA**<sup>1</sup>  
Instytut Historii Sztuki UJ  
ORCID:0000-0003-4295-9490

**ANITA SZCZEPANEK**<sup>2</sup>  
Katedra Anatomii UJ CM  
ORCID 0000-0003-0936-767X

**RYSZARD GRYGLEWSKI**<sup>3</sup>  
Katedra Historii Medycyny UJ CM  
ORCID:0000-0002-1171-7846

**MICHAŁ CHLIPALA**<sup>4</sup>  
Katedra Historii Medycyny UJ CM  
ORCID:0000-0002-3899-1634

**MARTA BARSZCZ**<sup>5</sup>  
Szkoła Doktorska Nauk Medycznych i Nauk o Zdrowiu UJ CM,  
Katedra i Zakład Medycyny Sądowej UJ CM  
ORCID:0000-0001-5785-6203

## **POCHÓWEK PRYMASA POLSKI ADAMA IGNACEGO KOMOROWSKIEGO W ŚWIETLE BADAŃ HISTORYCZNO- -ANTROPOLOGICZNYCH**<sup>6</sup>

<sup>1</sup> Mgr Monika Kamińska – historyk sztuki, archeolog, doktorantka w Instytucie Historii Sztuki UJ; obszary badawcze: archeologia architektury, wczesnośredniowieczna architektura sakralna, historia liturgii. Email: [monika.kaminska@doctoral.uj.edu.pl](mailto:monika.kaminska@doctoral.uj.edu.pl).

<sup>2</sup> Dr hab. Anita Szczepanek, prof. PAN – archeolog funeralny, antropolog; pracownik Ośrodka Archeologii Gór i Wyżyn IAiE PAN oraz Katedry Anatomii UJ CM. Obszary badawcze – pochówki ludzkie od czasów najdawniejszych po współczesne. E-mail: [anita.szczepanek@uj.edu.pl](mailto:anita.szczepanek@uj.edu.pl).

<sup>3</sup> Prof. dr hab. Ryszard Witold Gryglewski, historyk medycyny. Od 2000 roku związany zawodowo z Katedrą Historii Medycyny UJ CM. Zainteresowania badawcze obejmują m.in. historię przełomowych odkryć w polu nauk lekarskich, biografistykę lekarską, tradycję polskiej historiografii i filozofii medycyny. Email: [ryszard.gryglewski@uj.edu.pl](mailto:ryszard.gryglewski@uj.edu.pl).

<sup>4</sup> Mgr Michał Chlipala – prawnik i historyk, absolwent UJ. Pracownik Katedry Historii Medycyny UJ-CM. Email: [m.chlipala@uj.edu.pl](mailto:m.chlipala@uj.edu.pl).

<sup>5</sup> Mgr Marta Barszcz – biolog, antropolog fizyczny; doktorantka w Szkole Doktorskiej Nauk Medycznych i Nauk o Zdrowiu Uniwersytetu Jagiellońskiego Collegium Medicum, Katedrze i Zakładzie Medycyny Sądowej Uniwersytetu Jagiellońskiego Collegium Medicum. Obszary badawcze: rekonstrukcja przyżyciowego wyglądu twarzy na podstawie czaszki, pośmiertna tomografia komputerowa. E-mail: [marta.barszcz@doctoral.uj.edu.pl](mailto:marta.barszcz@doctoral.uj.edu.pl).

<sup>6</sup> Autorzy artykułu wyrażają podziękowania dla Diecezji Łowickiej za udostępnienie szczątków prymasa Adama Komorowskiego do badań antropologicznych.

## The burial of the Primate of Poland Adam Ignacy Komorowski in the light of historical and anthropological research

### Abstract

Primate A.I. Komorowski wanted his body to be laid in Łowicz and his entrails in Skierniewice. During the anthropological analysis of the skeleton, lesions and marks after the tissue removal were noticed. These observations were confirmed by written documents and iconographical sources. Combined, they formed the basis for the reconstruction of the Primate's face. The extraction of internal organs became the basis for tracing thanatological practices in Poland. (tłum. Marcin Barszcz)

**Keywords:** Łowicz, Primate A.I. Komorowski, anthropology, thanatological practices, facial reconstruction

### Abstrakt

Prymas A.I. Komorowski chciał, aby jego ciało zostało złożone w Łowiczu, a wnętrzności w Skierniewicach. Podczas analizy antropologicznej szkieletu zaobserwowano zmiany chorobowe oraz ślady po usunięciu tkanek miękkich. Obserwacje te znajdują potwierdzenie w źródłach pisanych i ikonograficznych; stały się też podstawą do rekonstrukcji twarzy prymasa. Ekstrakcja narządów wewnętrznych stała się podstawą do prześledzenia praktyk tanatopraktycznych w Polsce.

**Słowa kluczowe:** Łowicz, prymas A.I. Komorowski, antropologia, praktyki tanatopraktyczne, rekonstrukcja twarzy

## Pochówek Adama Ignacego Komorowskiego

Szczaćki prymasa Adama Ignacego Komorowskiego znajdowały się w ufundowanej przez niego krypcie grobowej w katedrze w Łowiczu (województwo łódzkie). Prowadzona w latach 2015-2019 inwestycja budowlana, poprzedzona badaniami archeologiczno-architektonicznymi, miała na celu udostępnienie krypt i podziemi katedry w formie trasy turystycznej. Celem pracy jest opis pochówku na tle stosowanych w dawnej Polsce praktyk funeralnych.

Położony niemal w geograficznym centrum Polski Łowicz był od 1136 r. własnością arcybiskupów gnieźnieńskich<sup>7</sup>; z inicjatywy Jarosława Bogorii ze Skotnik około połowy XIV w. został wzniesiony w Łowiczu zamek<sup>8</sup> i pierwszy ceglany kościół pw. Najświętszej Maryi Panny<sup>9</sup>. W roku 1433 kościół został podniesiony do rangi kolegiaty<sup>10</sup>. Korzystne położenie Łowicza na szlakach handlowych, a także bliskość Warszawy – stolicy Polski od

<sup>7</sup> *Kodeks Dyplomatyczny Wielkopolski*, t. 1, Poznań 1877, nr 7, <https://www.wbc.poznan.pl/dlibra/show-content/publication/edition/20061?id=20061&dirids=1> (dostęp 22.02.2021).

<sup>8</sup> *Kronika Janka z Czarnkowa*, oprac. J. Szlachtowski, w: *Monumenta Poloniae historica Pomniki dziejowe Polski*, t. 2, wyd. A. Bielowski, Lwów 1872, s. 673; *Kronika Janka z Czarnkowa*, tłum. J. Żerbiło, oprac. M.D. Kowalski, wyd. 3, Kraków 2001, s. 63.

<sup>9</sup> M. Kamińska, *Cztery fragmenty późnogotyckiej płyty nagrobnej z katedry w Łowiczu. Przyczynek do historii łowickiego kościoła p.w. Wniebowzięcia NMP w późnym średniowieczu*, w: *Sztuka na Mazowszu. Nowe otwarcie*, red. A. Pieńkos, M. Wardzyński, Warszawa 2019, s. 46-47.

<sup>10</sup> *Jana Łaskiego Liber beneficiorum archidiecezji gnieźnieńskiej*, wyd. ks. J. Łukowski, J. Korytkowski, t. 2, Gniezno 1881, s. 236.

końca XVI w. – miały znaczący wpływ na niemal stałą obecność w mieście arcybiskupów gnieźnieńskich (noszących od pocz. XV w. tytuł prymasów<sup>11</sup>). Bliskość dworu królewskiego, z którym prymasi byli blisko związani (choćby z racji sprawowania funkcji interrexa w okresach bezkrólewia), zaowocowała zatrudnieniem w prymasowskiej kolegiacie i rezydencji najwyższej rangi artystów<sup>12</sup>. W 1992 r. kościół został podniesiony do godności katedry.

Kolegiata łowicka została wybrana przez dwunastu prymasów na miejsce swojego pochówku. Jednym z nich był Adam Ignacy Komorowski, mianowany przez króla prymasem w 1748 r. Komorowski herbu Korczak pełnił wówczas funkcję proboszcza katedry krakowskiej; był też nominatem biskupem – koadiutorem kijowskim<sup>13</sup>.

Nowo obrany prymas od listopada 1749 r. mieszkał w pałacu prymasowskim w Skierniewicach, gdzie rezydował do śmierci w 1759 r.<sup>14</sup>; często jednak bywał w Łowiczu, który w testamencie obrał na miejsce swojego pochówku. Dyspozycja pochówku w kolegiacie opatrzona została legatem na budowę kaplicy oraz adnotacją: „NB. Na mauzolea do kollegiaty Łowickiej, gdzie ciało moje leżeć będzie, także y w Skierniewicach w kaplicy święty Anny, gdzie wnętrzności z sercem tudzież w katedrze Gnieźnieńskiej sumptum assigno z pozostałych zbóż krescencyi 1758 y inszych prowentów y remanentów, o czym informabit IMć X. Kanonik Kosicki, y te mauzolea procura bit”<sup>15</sup>.

Prymas zmarł 2 marca 1759 r. w wieku 60 lat<sup>16</sup>; pogrzeb odbył się w kolegiacie łowickiej w dniach 28-30 marca<sup>17</sup>. Trumna z ciałem, do czasu ukończenia budowy kaplicy i krypty grobowej (w 1764 r.), znajdowała się tymczasowo w jednej z krypt kolegiackich<sup>18</sup>. Serce Adama Ignacego Komorowskiego zostało złożone, zgodnie z życzeniem zmarłego, w skierniewickim kościele pw. św. Jakuba<sup>19</sup>. Po przebudowie tegoż kościoła w 1781 r. serce umieszczono w metalowej, złożonej puszcze w kształcie serca wmurowanej w południową ścianę kościoła, a na niej umieszczono portret i inskrypcję<sup>20</sup>.

Trumna prymasa otwierana była w 1829 r. Ówczesny wicekustosz kolegiaty, podczas okresowego porządkowania grobów, bez uzgodnienia z kolegiatą wyjął z trumny pierścien

<sup>11</sup> K. Śmigiel, *Z problematyki badawczej dotyczącej dziejów prymasostwa polskiego*, „Archiwa, Biblioteki i Muzea Kościelne”, 110/2018, s. 417.

<sup>12</sup> J. Gajewski, *Sztuka w prymasowskim Łowiczu*, w: *Łowicz. Dzieje miasta*, red. R. Kołodziejczyk, Warszawa 1986, s. 462-606.

<sup>13</sup> J. Korytkowski, *Arcybiskupi gnieźnieńscy prymasowie i metropolici polscy od roku 1000 aż do roku 1821 czyli do połączenia arcybiskupstwa gnieźnieńskiego z biskupstwem poznańskim według źródeł archiwalnych*, t. 4, Poznań 1891, s. 573-574; J. Wieteska, *Prymas Adam Komorowski*, Warszawa 1985, s. 1.

<sup>14</sup> J. Korytkowski, op. cit., t. 4, s. 574-575, 588.

<sup>15</sup> Ibidem, s. 614-615.

<sup>16</sup> *Liber mortuorum ab a. 1736 ad 1810. Lovic* (Archiwum Diecezjalne w Łowiczu), akt nr 12, fol. 21r.; S. Librowski, *Wypisy z akt kapituły w Łowiczu do zakrystii, skarbcza, biblioteki, archiwum i kancelarii miejscowej kolegiaty i kapituły z lat 1525-1818*, „Archiwa, Biblioteki i Muzea Kościelne”, 53/1986, s. 338-339; J. Korytkowski, op. cit., t. 4, s. 606; J. Wieteska, *Prymas*, s. 5; za: *Liber Actorum Capituli Loviciensis, ab anno 1746 ad an. 1761*, (Archiwum Diecezji Łowickiej), t. 8, sygn. A.1.10, s. 382.

<sup>17</sup> J. Wieteska, *Prymas*, s. 7.

<sup>18</sup> Ibidem, s. 4.

<sup>19</sup> J. Korytkowski, op. cit., t. 4, s. 616; M. Anacka-Lyjak, *Kościół św. Jakuba w Skierniewicach. Przeszość i terażniejszość*, Skierniewice 2001, s. 38-39.

<sup>20</sup> J. Wieteska, *Prymas*, s. 8-9.

i krzyż z łańcuchem. Insygnia te zostały sprzedane, a uzyskane z nich fundusze przeznaczono na konieczne wydatki kolegiaty<sup>21</sup>.

Nie do końca wiadomo, co się działo ze szczątkami prymasa do lat dziewięćdziesiątych XX w. Krypta ta, podobnie jak pozostałe, została splądrowana prawdopodobnie na przełomie 1914 i 1915 r., kiedy w kościele osadzeni byli jeńcy rosyjscy<sup>22</sup>. Podczas jej porządkowania w 1996 r. natrafiono na fragmenty szkieletów dwóch osób. Szczątki w północnej części krypty były rozrzucone i w znacznej części przysypane gruzem i pojedynczymi kośćmi ludzkimi, wrzuconymi przez znajdujące się w północnym murze okno (ryc. 1). Szczątki w południowej części znajdowały się częściowo w układzie anatomicznym; wśród nich znaleziony został złoty pierścień, przekazany do zbiorów skarbcza katedralnego. Zachowane elementy szkieletów obydwu osób zostały zebrane i złożone do dwóch współczesnych trumien. Z przekazów źródłowych wiadomo, że w krypcie prymasa Komorowskiego został pochowany, zgodnie ze swoją ostatnią wolą, prymas Władysław Łubieński<sup>23</sup>.

Podczas badań archeologicznych prowadzonych w nawie północnej katedry w 2015 r. szkielety zostały poddane analizie antropologicznej. Przedmiotem niniejszej publikacji są szczątki z północnej części krypty, określone w 1996 r. jako należące do prymasa Adama Ignacego Komorowskiego.

Przeprowadzona analiza antropologiczna uwzględniała klasyczne metody pozwalające na ustalenie wieku w chwili zgonu oraz płci pochowanego. Wiek w chwili zgonu oszacowano w oparciu o kryteria morfologiczne uwzględniające stopień obliteracji szwów czaszkowych



Ryc. 1.

<sup>21</sup> Ibidem, s. 4-5.

<sup>22</sup> *Nie wybila godzina wybawienia z otchłani nieszczęść... Kronika dziejów Łowicza Władysława Tarczyńskiego*, oprac. M. Wojtylak, Warszawa 2015, s. 180, 187-188, 196, 205-206; *Sprawozdanie ze zniszczeń w kościele kolegiackim sporządzone na polecenie landrata powiatu łowickiego i sochaczewskiego przez ks. Wacława Bielawskiego*, oprac. M. Wojtylak, w: M. Wojtylak, *I wojna światowa w Łowiczu w dokumentach Archiwum Państwowego w Warszawie Oddział w Łowiczu*, „Roczniki Łowickie”, 12/2014, s. 134-135.

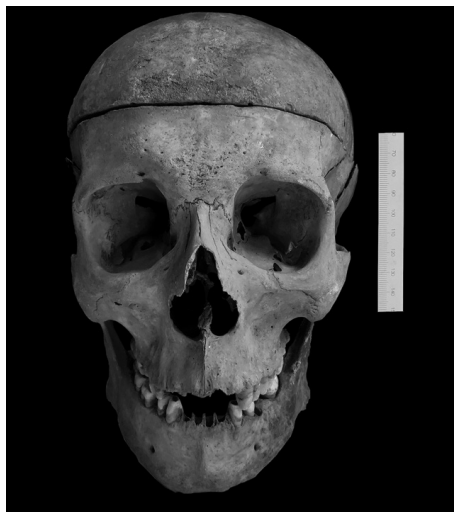<sup>23</sup> J. Korytkowski, op. cit., t. 5, Poznań 1892, s. 51.

oraz starcie zębów, a płeć na podstawie obserwacji cech dymorficznych czaszki i miednicy<sup>24</sup>. Rekonstrukcja przyżyciowej wysokości ciała nastąpiła w oparciu o równania regresji stosowane dla populacji pradziejowych i historycznych<sup>25</sup>.

Szkielet był prawie kompletny, część kości została na podstawie szczegółów budowy morfologicznej wyselekcjonowana spośród szczątków innych osób. Czaszka miała masywną budowę, łuki brwiowe były silnie zaznaczone, wyrostki sutkowate duże, a łuska kości potylicznej silnie urzeźbiona. Stwierdzono zaawansowany stopień obliteracji szwów czaszkowych. Na czaszce wykonano zabieg kraniotomii, polegający na odcięciu górnej części sklepienia (ryc. 2).

W szczęce i zuchwie zachowane były nierównomiernie starte zęby stałe, najbardziej zaawansowany stopień starcia wykazywały wszystkie siekacze. Część zębów została utracona przyżyciowo, a zębodoły były obliterowane.

-	M2	ob	P2	P1	C	I2	II	II	I2	C	P1	P2	M1	M2	-
M3	M2	M1	ob	P1	C	I2	II	II	I2	C	P1	P2	ob	M2	-



Ryc. 2.

Na podstawie zachowanych elementów szkieletu stwierdzono, że analizowane szczątki należały do mężczyzny w wieku 55-60 lat. Bezpośrednia przyczyna zgonu nie została ustalona.

W identyfikacji szczątków prymasa oparto się na przekazach źródłowych opisujących A.I. Komorowskiego. Dotyczyły one nie tylko jego wyglądu, ale także zwyczajów i przymiotów duchowych. Autorem takiego opisu był, znający osobiście arcybiskupa, Jakub Radliński, generał zakonu bożogrobców w Miechowie. Na podstawie jego rękopisu zostały opublikowane dwa opisy prymasa autorstwa XVIII-wiecznych historyków. Pierwszy opis, z 1740, pochodzi z *Pamiętników Jędrzeja Kitowicza*. Autor określił w nim prymasa jako urodziwego, o wdzięcznym głosie, z zamiłowaniem do wina węgierskiego. Jego wadą było jednak zamiłowanie do żucia tytoniu, zalecone ponoć jako lekarstwo przeciw skorbutowi. Jako przyczynę śmierci prymasa Kitowicz podał gangrenę, która wdała się w dawną ranę na nodze<sup>26</sup>.

stwo przeciw skorbutowi. Jako przyczynę śmierci prymasa Kitowicz podał gangrenę, która wdała się w dawną ranę na nodze<sup>26</sup>.

<sup>24</sup> T.W. Phenice, *A newly developed visual method of sexing of the os pubis*, "American journal of physical anthropology", 30/1969, nr 2, s. 297-301; D.H. Ubelaker, *Human skeletal remains. Excavation, analysis, interpretation*, Washington 1989; T. White, P. Folkens, *The Human Bone Manual*, Burlington-San Diego-London 2005.

<sup>25</sup> V. Formicola, M. Franceschi, *Regression equations for estimating stature from long bones of early Holocene European samples*, „American Journal of Physical Anthropology: The Official Publication of the American Association of Physical Anthropologists”, 100/1996, nr 1, s. 83-88.

<sup>26</sup> A. Kitowicz, *Pamiętniki do panowania Augusta III i Stanisława Augusta z rękopisu x. Andrzeja Kitowicza wydane przez A. Woykowskiego*, Poznań 1840, s. 13-14. Fragment tekstu znajduje w aneksie źródłowym na końcu publikacji.

Ćwierć wieku później o prymasie pisał Julian Bartoszewicz. Ta charakterystyka, obszerniejsza, jest zasadniczo powtórzeniem poprzedniej, ale bogatsza w opis przymiotów fizycznych i duchowych Adama Komorowskiego. Bartoszewicz również wspomniał o skorbucie leczonym tytoniem oraz o gangrenie, zaostrożonej nadmiernym spożywaniem węgryzna<sup>27</sup>.

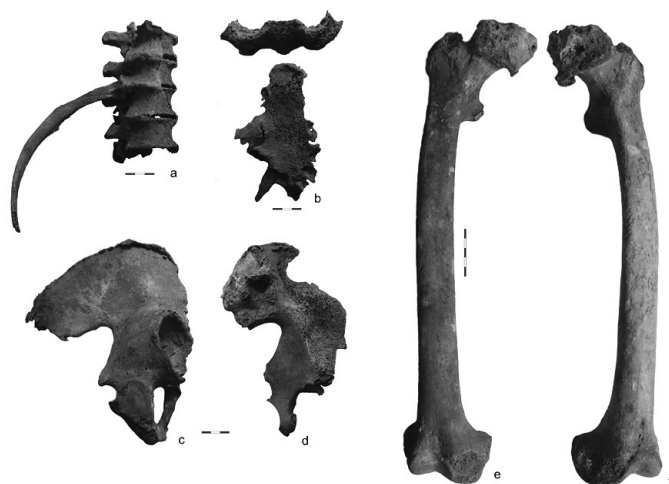
W źródłach dwukrotnie pojawia się wzmianka o ciężkich chorobach prymasa, kiedy to był nieprzytomny i bliski śmierci. Ozdrowienie nastąpiło po mszach odprawionych za zdrowie prymasa w pobliskich Miedniewicach przed słynącym cudami obrazem Najświętszej Maryi Panny, m.in. w 1752 r.: „Tu JO. Xiąże Prymas Adam Komorowski w ciężkiej chorobie, iuż bez zmysłów będący, od godnych Prałatów przytomnych ofiarowany, zaraz zdrów zostaje, z całym dworem przybywa, dzięki czyni N.M. P. z zbudowaniem ludu”<sup>28</sup>.

Zachowane opisy prymasa Adama Komorowskiego znalazły częściowo potwierdzenie w obserwacjach antropologicznych. Na zaawansowany wiek w chwili zgonu wskazuje obliteracja szwów czaszkowych, silne starcie zębów i skostnienie chrząstki tarczowatej. Silne starcie siekaczy mogło wynikać z opisywanego zwyczaju żucia tytoniu. Na zachowanych kręgach wszystkich odcinków kręgosłupa widoczne były zmiany zwyrodnieniowe. W odcinku piersiowym zaobserwowano skostnienie więzadła podłużnego przedniego po stronie prawej, skostniała była także część prawych więzadeł promienistych głów żeber (ryc. 3a). Trzon mostka zrosnięty był z wyrostkiem mieczykowatym, na trzonie widoczne były zmiany zwyrodnieniowe powierzchni stawowych oraz skostnienie chrząstek żeberowych. Na uwagę zasługuje uszkodzenie zewnętrznej, zbitej warstwy kości na powierzchni przedniej mostka (ryc. 3b). Przyczepy mięśniowe na kościach kończyny górnej były silnie zaznaczone. Pomiar kości długich: prawej (340 mm) i lewej (346 mm) kości ramiennej prawej (275 mm) i lewej (260 mm) kości łokciowej, prawej (258 mm) kości promieniowej pozwoliły na oszacowanie przyżyciowej wysokości ciała na 175-176 cm, co jest zgodne z przekazami źródłowymi. Na prawej i lewej kości miednicznej widoczny jest przerost tkanki kostnej i entezofity w rejonie grzebieni kości biodrowych, powierzchni uchowatej i guzowatości biodrowej, a także guzów kulszowych. Na powierzchni krzyżowo-miednicznej lewego talerza biodrowego zewnętrzna warstwa zbitej tkanki kostnej została uszkodzona (ryc. 3 c, d). Prawa i lewa kość udowa posiadała zaawansowane zmiany zwyrodnieniowo-wytwórcze w nasadzie bliższej (ryc. 3 e, f) oraz silnie zaznaczoną, przerośniętą kresę chropawą. Na guzach piętowych kości stopy prawej i lewej, w miejscu przyczepu ścięgna Achillesa, występowały entezofity, które określane są jako ostrogi. Zaawansowane zmiany zwyrodnieniowo-wytwórcze obecne na różnych elementach szkieletu postkranialnego (ryc. 4), a zwłaszcza skostnienie więzadła podłużnego przedniego po stronie prawej<sup>29</sup>, wskazują na schorzenie określane jako rozsiana samoistna hiperostoza szkieletu (uogólniony samoistny nadmierny rozrost kości, choroba Forestiera – DISH – Diffuse Idiopathic Skeletal Hyperostosis). Cechą dystynktywną tej jednostki jest właśnie prawostronne skostnienie więzadła podłużnego przedniego wynikające

<sup>27</sup> J. Bartoszewicz, *Arcybiskupi Gnieźnieńscy, Prymasi Rzeczypospolitej i Warszawscy, Prymasi Królestwa Polskiego. Wizerunki z Galeryi Łowickiej objaśnione tekstem historycznym*, Warszawa 1864, s. 1, 8-9, 12, <https://polona.pl/item/arcbiskupi-gnieznienscy-prymasi-rzeczypospolitej-i-warszawscy-prymasi-krolestwa,MTAzOTc2/2/#info:metadata> (dostęp 6.09.2020). Por. J. Korytkowski, op. cit., t. 5, s. 584.

<sup>28</sup> M. i B. Kwiatkowsy, *Dzieje sanktuarium Matki Bożej Świątobodzkiej w Miedniewicach*, Niepokalanów–Miedniewice 2017, s. 129; J. Korytkowski, op. cit., t. 5, s. 594; R. Oczykowski, *Obrazy cudowne w dawnym powiecie łowickim*, Warszawa 1888, s. 120.

<sup>29</sup> D.J. Ortner, *Identification of pathological conditions in human skeletal remains*, Academic press 2003.



Ryc. 3.

z lewostronnego położenia aorty zstępującej<sup>30</sup>. Schorzenie to przejawiało się zapewne znaczną bolesnością okolic połączeń stawowych i prowadziło do ograniczenia mobilności chorego. Etiologia DISH nie została do końca poznana, uważa się, że nadmierny przerost tkanki kostnej częściej występuje u otyłych, starszych osób, powyżej 60 lat, przy czym bardziej narażeni są chorzy na cukrzycę<sup>31</sup>. Analizy paleopatologiczne wskazują, że ważnym czynnikiem stymulującym rozrost kości są także preferencje żywieniowe – większą częstość DISH stwierdzono u osób o wyższym statusie społecznym i zwiększonym udziale mięsa w diecie<sup>32</sup>. Obserwacje te zostały częściowo potwierdzone analizami stabilnych izotopów węgla i azotu, prowadzonych celem ustalenia diety pochowanych<sup>33</sup>.

Uszkodzenie rękoności mostka oraz zniszczenie zbitej, zewnętrznej warstwy tkanki kostnej na powierzchni przedniej rękoności i trzonu mostka związane było zapewne z ekstrakcją serca i być może płuc po śmierci prymasa. Zabieg ten połączony był zapewne z „oczyszczeniem” (curettage) kości z tkanek miękkich, co doprowadziło do odsłonięcia istoty gąbczastej. Po przeprowadzonej kraniotomii usunięto i prawdopodobnie oddzielnie pochowano także mózg A.I. Komorowskiego. Być może usunięto także jelita – świadczy o tym uszkodzenie zewnętrznej warstwy tkanki kostnej na lewym talerzu kości biodrowej. Ekstrakcje narządów wewnętrznych i ich oddzielne pochówki często były przeprowadzane i dotyczyły wielu wysokiej rangi duchownych w Europie od czasów średniowiecza<sup>34</sup>.

<sup>30</sup> Ibidem; R. Sebro, *Confirmation of the influence of descending aorta on osteophyte formation in dish*, „JCR: Journal of Clinical Rheumatology”, 24/2018, nr 6, s. 351-353.

<sup>31</sup> D.J. Ortner, op. cit.; R. Mader, I. Lavi, *Diabetes mellitus and hypertension as risk factors for early diffuse idiopathic skeletal hyperostosis (DISH)*, „Osteoarthritis and Cartilage”, 17/2009, nr 6, s. 825-828.

<sup>32</sup> J. Rogers, T. Waldron, *DISH and the monastic way of life*, „International Journal of Osteoarchaeology”, 11/2001, nr 5, s. 357-365.

<sup>33</sup> K. Quintelier, A. Eryvnyck, G. Müldner, W. Van Neer, M.P. Richards, B.T. Fuller, *Isotopic examination of links between diet, social differentiation, and DISH at the post-medieval Carmelite Friary of Aalst, Belgium*, „American Journal of Physical Anthropology”, 153/2014, nr 2, s. 203-213.

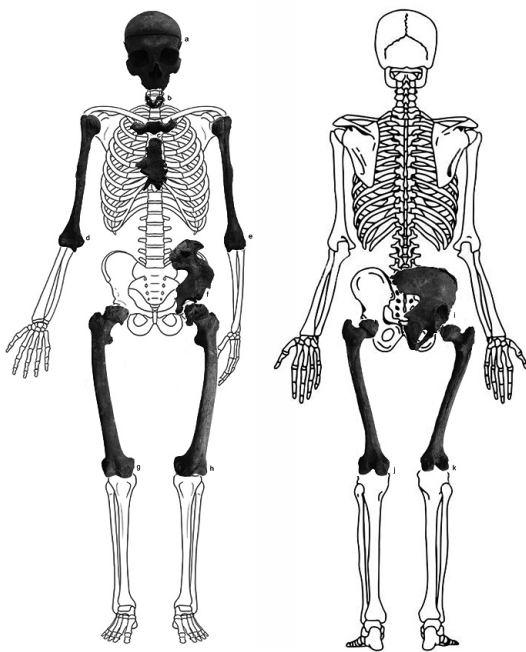
<sup>34</sup> E. Weiss-Krejci, *Heart burial in medieval and early post-medieval central Europe*, w: *Body parts and bodies whole. Changing Relations and Meanings*, red. K. Rebay-Salisbury, M.L. S. Sørensen, J. Hughes, Oxford 2010,

## Praktyki tanatopraktyczne na ziemiach polskich

### 1. Średniowieczne próby zachowania doczesnych szczątków

Jakkolwiek praktyki tanatopraktyczne w świadomości większości ludzi kojarzą się ze światem antycznym, nie zaprzestano ich również w średniowiecznej Europie. Oczywiście postępowano tak przede wszystkim z doczesnymi szczątkami przedstawicieli wyższych warstw społecznych: władców, dostojników kościelnych czy arystokratów. Działania takie wynikały przede wszystkim z konieczności zachowania ciała do czasu pogrzebu, względnie wobec osób zmarłych w auzrze świętości<sup>35</sup>. Szczątki można było zachować wraz z ich cielesną powłoką (dzięki zabalsamowaniu lub ewisceracji zwłok), ew. ograniczyć się do samego materiału kostnego. Ewisceracja oznaczała pozbycie się wnętrzności i zakonserwowanie ciała za pomocą soli i wonnych ziół. Osobne pochówki wnętrzności, niezależnie od rzeczywistej potrzeby konserwacji zwłok do transportu, upowszechniły się w Anglii i Francji od XII w.<sup>36</sup> W szczególności osobne pochówki serca pozostały modnym obyczajem francuskiej arystokracji, również w okresie nowożytnym<sup>37</sup>.

Drugim, niezmiernie popularnym w średniowieczu, sposobem konserwacji szczątków zmarłych było odcięcie ciała od kości (ekskarnacja). Z racji popularności w krajach niemieckojęzycznych (gdzie pierwsze świadectwa dotyczące ekskarnacji można znaleźć już w X w.) uzyskała ona nazwę „obyczaju niemieckiego” (*mos teutonicus*). Ciało pozbawione wnętrzności było rozkawałkowane i wygotowywane w winie, occie czy wodzie, aż do odpadnięcia tkanki miękkiej od kości<sup>38</sup>.



Ryc. 4.

s. 119-134. R. Colleter, F. Dedouit, S. Duchesne, F.Z. Mokrane, V. Gendrot, P. Gerard, H. Dabernat, E. Crubezy, N. Telmon, *Procedures and frequencies of embalming and heart extractions in modern period in Brittany. Contribution to the evolution of ritual funerary in Europe*, "PloS One", 11/2016, z. 12, <https://doi.org/10.1371/journal.pone.0167988> (dostęp 6.09.2020).

<sup>35</sup> A. Wieczorkiewicz, *Muzeum ludzkich ciał*, Gdańsk 2000, s. 71-73.

<sup>36</sup> Tak pochowano chociażby Ottona I Wielkiego. E. Weiss-Krejci, *Excarnation, evisceration, and exhumation in medieval and post-medieval Europe*, w: *Interacting with the Dead: Perspectives on Mortuary Archaeology for the New Millennium*, red. G. Rakita, J. Buikstra, L. Beck, S. Williams, Gainesville 2005, s. 158; idem, *Heart burial ...*, s. 120.

<sup>37</sup> P. Ariès, *Człowiek i śmierć*, tłum. E. Bąkowska, Warszawa 1992, s. 354.

<sup>38</sup> E. Weiss-Krejci, *Excarnation...*, s. 160.



Praktyka ta doprowadziła do dyskusji teologicznej, której efektem było wydanie przez papieża Bonifacego VIII w 1299 r. bulli, w której zakazał on podobnych praktyk, dopuszczając jednak późniejszą ekshumację i translację kości zmarłego. O wadze tych postanowień dla papieża może świadczyć fakt, że w kilka miesięcy później, na początku 1300 r., promulgował ją ponownie.

## 2. Nowożytne metody balsamiarskie

Metody balsamowania zwłok rozwijające się pomiędzy XVI a XVIII stuleciem można ogólnie podzielić na głęboko i małowazyjne. W pierwszym przypadku zwłoki zostają poddane sekcji celem usunięcia narządów wewnętrznych (trzewi i mózgu) oraz pozbawione oczu. Tak właśnie miał postępować francuski chirurg i anatom Ambroise Paré, wykonując kraniotomię, przecinając klatkę piersiową i powłoki brzuszne<sup>39</sup>. Pieter van Foreest [Petrus Forestus], który nadzorował autopsję zwłok i proces balsamowania zwłok księcia Wilhelma Orańskiego<sup>40</sup>, pozostawił po sobie opis zastosowanych technik i środków. Nie różniły się one istotnie od modelu zaproponowanego przez Parégo<sup>41</sup>. U progu XVIII stulecia francuski lekarz Pierre Donis nakazywał usunąć mózg, oczy i wnętrzności, wypełnić puste przestrzenie mieszaniną aromatycznych ziół, wykonać głębokie nacięcia w tkankach i wprowadzić tą drogą środki konserwujące. Ciało pokrywano balsamem i szczelnie bandażowano<sup>42</sup>.

Flamandczyk Lodewijk van Bils opracował własną, trójstopniową, złożoną i kosztowną metodę balsamowania całych zwłok, która opierała się na wielomiesięcznej kąpieli ciała w płynie konserwującym bez konieczności prowadzenia wcześniej autopsji<sup>43</sup>. W 1687 r. Stephen Blanchard w swoim podręczniku anatomii opisał metodę balsamowania, która opierała się przepłukaniu przewodu pokarmowego oraz układu tętniczo-żylnego wodą i wtlaczania winnego spirytusu<sup>44</sup>.

Rozpowszechnienie w drugiej połowie XVII w. metod iniekcyjnych w preparatyce anatomicznej pozwoliło na ich wykorzystanie w sztuce balsamiarskiej. Anatom Frederik Ruysch opracował tzw. *liquor balsamicum*, substancję wprowadzaną bezpośrednio do systemu naczyniowego za pomocą kaniuli<sup>45</sup>. Ruysch nie zdradził jej składu. Współczesne badania wskazują, że w jej skład wchodziły: skrzepla krew świni, błękit pruski i tlenek rtęci<sup>46</sup>. W 1694 r. w książce *Methodus Balsamundi Corporis Humani* Gabriel Clauderus, zaprezentował prostą recepturę, wprowadzanego dożylnie płynu, który składał się z wody,

<sup>39</sup> L. Kooijmans, *Death Defied: The Anatomy Lessons of Frederik Ruyschs*, Brill 2010, s. 46.

<sup>40</sup> H.J. Cook, *Matters of Exchange: Commerce, Medicine, and Science in the Dutch Golden Age*, Yale University Press 2007, s. 271-276.

<sup>41</sup> C. Vermeeren, H. van Haaster, *The embalming of the ancestors of the Dutch royal family*, "Vegetation History and Archaeobotany", 11/2002, nr 1/2, s. 121-126.

<sup>42</sup> P. Dionis, *Cours d'operations de chirurgie: démontrées au Jardin royal*, Chez la Veuve d'Ouri 1777, s. 606-615.

<sup>43</sup> A. Lingard, *Embalmer's Recipe Book*, 2015; P.D. Omodeo, *Lodewijk de Bils' and Tobias Andreae's Cartesian Bodies*, „Early Science and Medicine”, 22/2017, nr 4, s. 301-332.

<sup>44</sup> S. Blanchard, *Anatomia Reformata*, Leiden 1687, s. 281-288.

<sup>45</sup> B. Martinez, *The Cabinet of Frederik Ruysch*, *Embryo Project Encyclopedia*, 2013, <https://embryo.asu.edu/pages/cabinet-frederik-ruysch> (dostęp 6.09.2020).

<sup>46</sup> E. Brenner, *Human body preservation – old and new techniques*, "Journal of anatomy", 224/2014, nr 3, s. 316-344.

węglanu potasu i chlorku amonu<sup>47</sup>. Procedura nie wymagała wykonywania wcześniejszych czynności sekcyjnych. W 1699 r. paryski aptekarz Louis Penicher wydał osobny traktat poświęcony historii i współczesnym jemu praktykom balsamowania zwłok, w którym stoi na stanowisku, że pozytywny efekt można uzyskać jedynie usuwając wcześniej narządy<sup>48</sup>.

### 3. Środki balsamierskie

Częstym składnikiem receptur był alkohol, który odwadniał tkanki i działał utrwalająco: wysokoprocentowy, wermut czy wino. Podobną funkcję pełniła sól oraz ocet gotowany z piołunem, a także, mający higroskopijne własności, węglan potasu<sup>49</sup>.

Do zabezpieczenia i utwardzenia tkanek korzystano z żywic naturalnych, które wykazywały działanie antyseptyczne, w tym głównie: mirry i terpentyny, a także roślin o właściwościach przeciwwgrzybiczych i antybakteryjnych, m.in. aloesu, rumianku i rozmarynu<sup>50</sup>. Wykorzystywano również przeciwnilne działanie arszeniku. Do utwardzania tkanek, jak i wypełniania naczyń stosowano wosk pszczeli<sup>51</sup>.

### 4. Staropolski obyczaj pogrzebowy

We wczesnonowożytnej Rzeczypospolitej konieczność podjęcia kroków zabezpieczających ciała zmarłych, oprócz kwestii związanych z pozycją społeczną zmarłego, wynikała przede wszystkim ze zwyczajów pogrzebowych. Staropolska *pompa funebris* wymuszała urządzenie spektakularnych, poprzedzonych długimi przygotowaniem pogrzebów. Co zrozumiałe, czas pomiędzy zgonem a pogrzebem mógł wówczas wydłużać się w miesiące, należało więc zakonserwować doczesne szczątki denata<sup>52</sup>.

W Rzeczypospolitej, podobnie jak w wielu innych krajach tamtych czasów, najbardziej dokładnej procedurze balsamowania poddawano zwłoki monarsze. Stąd konieczność dokonania otwarcia zwłok monarszych (jak wówczas mawiano „egzenteracji”). Odstępowano od niej wyjątkowo, z reguły na życzenie samego zmarłego wyrażone w testamencie – jak np. zażyczyli sobie Aleksander Jagiellończyk i Zygmunt Stary<sup>53</sup>. Otwierano także ciała osób stojących wysoko w hierarchii społecznej.

<sup>47</sup> J-N. Gannal, *History of embalming, and of preparations in anatomy, pathology, and natural history*, J. Dobson 1840, s. 96.

<sup>48</sup> L. Penicher, *Traité des embaumements selo les anciens et les modernes*, Paris 1699.

<sup>49</sup> T.R. Hambly, *Dr. Hambly's Historical Guide To Embalming Cookbook*, Lulu.com 2016, s. 24-28.

<sup>50</sup> Ibidem.

<sup>51</sup> J-N. Gannal, op. cit., s. 262.

<sup>52</sup> M. Bogucka, *Staropolskie obyczaje w XVI-XVII wieku*, Warszawa 1994, s. 56-57; Z. Kuchowicz, *Człowiek polskiego baroku*, Łódź 1992, s. 346-347. Wiele przykładów podwójnych pogrzebów podaje J.A. Chrościcki, *Pompa funebris. Z dziejów kultury staropolskiej*, Warszawa 1974, s. 61-66.

<sup>53</sup> J. Pietrzak, „Ciało umarłe większego wymaga opatrzenia” – sekcja zwłok polskich królów i królowych od XVI do XVIII wieku w kontekście przygotowań do ceremonii pogrzebowej, w: *Śmierć, pogrzeb i upamiętnienie władców w dawnej Polsce*, red. nauk. H. Rajfura, P. Szewdo, B. Świadek, M. Walczak, P. Węcowski, Warszawa 2020, s. 146-148.

### 5. Postępowanie z ciałem

Ciało wstępnie przygotowane (obmyte, w razie potrzeby ogolone) pozbawiano krwi, a następnie otwierano, celem wyjęcia wnętrzości. Osobno otwierano czaszkę, dbając, by nie uszkodzić oblicza monarchy. Tak przygotowane szczątki płukano, następnie wypychano ziołami (czasami z dodatkiem słomy czy trocin dla objętości). Pustą mózgowiczaszkę również zdarzało się wypychać np. końskim włosiem. Ślady szycia przesypano zmielonymi ziołami, smarowano wonnymi olejkami czy terpentyną. Na koniec zmarłego fryzowano czy pudrowano. Jako dość wyjątkowy przypadek należałoby uznać oddzielenie tkanki mięśniowej od skóry i kości w przypadku szczątków Augusta II Mocnego<sup>54</sup>.

Do Polski, być może pod wpływem francuskim, dotarł także zwyczaj odrębnego chowania zabalsamowanego serca<sup>55</sup>. Ciekawym przykładem jest pogrzeb serca i języka Pawła Karola Sanguszki, urządzony w Lubartowie w 1751 r., mający wymiar symboliczny, gdyż książę „sercu rzetelność prawdy przyznawał”<sup>56</sup>.

Ślady pośmiertnego otwarcia zwłok można było znaleźć np. na szkieletach dostojników kościelnych odnalezionych w kryptach archikatedry w Przemyślu. Szczątki zmarłego w 1832 r. biskupa Jana Antoniego de Potoczki wykazują ślady otwarcia klatki piersiowej. Ponadto na czaszce biskupa wykonano pośmiertną kraniotomię, odpinując część mózgową czaszki. Ślady kraniotomii wykazują też szczątki zmarłego w 1824 r. biskupa Antoniego Gołaszewskiego (w jego wypadku nie udało się potwierdzić otwarcia jam ciała). Dla odmiany brak śladów kraniotomii, a za to ślady torakotomii (wykonanej prawdopodobnie w celu wydobywania serca) noszą szczątki zmarłego w 1769 r. biskupa Michała Piotra Witosławskiego<sup>57</sup>.

Co ciekawe, ślady pośmiertnej kraniotomii zaobserwowano na niezidentyfikowanych szczątkach dziecięcych odnalezionych w sarkofagu Anny Marii Izabeli Wazówny z archikatedry św. Jana Chrzciciela w Warszawie. Zarówno ten wypadek, jak i przytoczone wyżej dane dotyczące pochówków biskupów przemyskich pozwalają badaczom wysnuć wniosek, że pośmiertna autopsja była rozpowszechniona jedynie wśród warstw wyższych społeczeństwa dawnej Rzeczypospolitej<sup>58</sup>.

### 6. Środki tanatopraktyjne w dawnej Rzeczypospolitej

Tańszą i popularną nawet wśród koronowanych głów metodą konserwacji zwłok było ich zabezpieczenie za pomocą wapna, czasem z dodatkiem wonnych ziół. Tak zakonserwowano

<sup>54</sup> Ibidem, s. 155-156 i 164-166.

<sup>55</sup> B. Rok, *Człowiek wobec śmierci w kulturze staropolskiej*, Wrocław 1995, s. 63; R. Sulewska, *Warszawskie uroczystości pogrzebowe królów i ich rodzin w XVI i XVII wieku. Ceremoniał, przestrzeń, oprawa plastyczna*, „Rocznik Historii Sztuki”, 44/2019, s. 184, 190, 192, 198-202.

<sup>56</sup> H. Osiecka-Samsonowicz, „Z wielką pompą do nieba” – pogrzebowe „theatrum” w Rzeczypospolitej XVIII wieku, „Rocznik Historii Sztuki”, 44/2019, s. 212-213.

<sup>57</sup> T. Kozłowski, A. Drązkowska, M. Krajewska, *Szczątki wybranych przedstawicieli dawnych elit Rzeczypospolitej w świetle badań antropologicznych i paleopatologicznych*, w: *Kultura funeralna elit Rzeczypospolitej od XVI do XVIII wieku na terenie Korony i Wielkiego Księstwa Litewskiego. Próba analizy interdyscyplinarnej*, red. A. Drązkowska, Toruń 2015, s. 181-190.

<sup>58</sup> Ibidem, s. 199-200 i 213.

zwłoki Zygmunta Starego, Barbary Radziwiłłówny czy Krystyny z Radziwiłłów, drugiej żony Jana Zamoyskiego<sup>59</sup>.

W przypadku bardziej zaawansowanych praktyk tanatopraksyjnych, pozbawione wnętrzości zwłoki, po ich przepłukaniu roztworami soli lub winem z ziołami, wypychano m.in.: lawendą, rozmarynem, wawrzynem szlachetnym, bazylią pospolitą, hyzopem lekarskim i kwiatami z rodziny astrowatych. Takie elementy mieszanki roślinnej odnaleziono w jamie brzusznej zmarłego w 1766 r. biskupa Walentego Wężyka, pochowanego w archikatedrze przemyskiej. Również w jamie brzusznej biskupa Józefa Tadeusza Kierskiego stwierdzono obecność przede wszystkim rozmarynu, macierzanki i majeranku. W szczątkach z krypty warszawskiej archikatedry pw. św. Jana Chrzciciela odnaleziono macierzankę, cząber ogrodowy, goździki oraz rogownicę polną<sup>60</sup>. Jak zauważyli badacze, są to silnie aromatyczne mieszanki o niejednorodnym składzie. Starano się dobierać zioła o odpowiednich właściwościach, zapewne w zależności od indywidualnych preferencji lub dostępności<sup>61</sup>.

### Pośmiertne losy szczątków prymasa

Na podstawie zachowanych relacji, jak i prowadzonych badań można stwierdzić, że szczątki prymasa Komorowskiego potraktowano podobnie jak szczątki innych dostojników kościelnych poddanych badaniom archeologiczno-anatomicznym. Ślady po kraniotomii i torakotomii świadczą o wyjęciu mózgu i serca (które, jak wiadomo z relacji pisanych, pochowano w Skierniewicach), zaś uszkodzenia na lewym talerzu kości biodrowej są zapewne wynikiem „egzenteracji” – czyli wyjęcia wnętrzości. Zgodnie z przyjętym w dawnej Polsce obyczajem doczesne szczątki prymasa Komorowskiego zabezpieczono zapewne jakąś mieszką roślinną, jednak potwierdzenie tego wniosku, jak i ewentualnego składu owej mieszanki wymagałoby osobnych badań archeobotanicznych, możliwych tylko w pierwotnym miejscu złożenia zwłok. W zapiskach ks. Józefa Wieteski, proboszcza kolegiaty w latach 1962-1982, znajduje się notatka o następującej treści: „Relacja ks. E. Kawińskiego o odkuciu w filarze naczynia miedzianego z wnętrzościami któregoś arcbpa – murarz Rowiński”<sup>62</sup>. Na zapewne ten sam pojemnik natrafiono w 2010 r. podczas prac przy rewitalizacji katedry. Walcowaty, metalowy pojemnik z ozdobnym wiekiem i uchwytemi zawierał brunatną, gęstą substancję (ryc. 5 a, b). Być może były to wnętrzości prymasa Adama Komorowskiego.

Zachowana czaszka prymasa (ryc. 2) w połączeniu z licznymi zachowanymi malowanymi i rzeźbionymi portretami (ryc. 6) stały się podstawą do wykonania rekonstrukcji przyżyciowego wyglądu twarzy metodą komputerową 2D (ryc. 7). Przed wykonaniem rekonstrukcji dokonano analizy antropologicznej kości pod kątem predykcji tkanek miękkich, wykonano pomiary oraz sfotografowano czaszkę w pozycji frankfurckiej. Powstałe w ten sposób

<sup>59</sup> J. Pietrzak, op. cit., s. 166; A. Marchwińska, *Pogrzeb Barbary Radziwiłłówny i odprawa jej królewskiego dworu (1551)*, „Studia Waweliana”, 13/2007, s. 105; zgodnie z rachunkami z pogrzebu K. Zamoyskiej przy pozycji „truna” rozliczono „ziele” oraz „wapno”, por. Chrościcki, op. cit., s. 267.

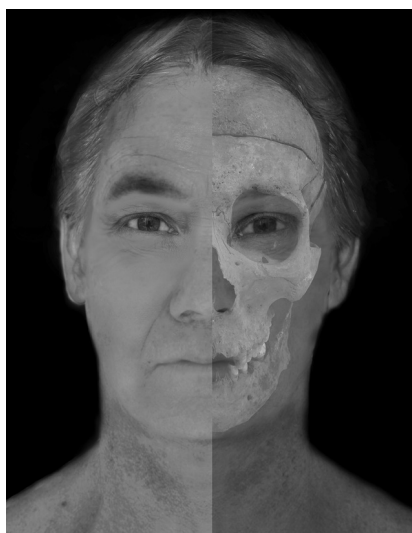<sup>60</sup> K. Pińska, A. Sady, A. Drązkowska, *Szczątki roślin z badań archeologicznych z wybranych stanowisk Polski i Litwy*, w: *Kultura funeralna elit Rzeczypospolitej od XVI do XVIII wieku na terenie Korony i Wielkiego Księstwa Litewskiego. Próba analizy interdyscyplinarnej*, red. A. Drązkowska, Toruń 2015, s. 306-307 i 308.

<sup>61</sup> Ibidem, s. 321-322.

<sup>62</sup> Notatki znajdują się w Archiwum Diecezjalnym w Łowiczu. Za ich udostępnienie dziękuję ks. Stanisławowi Majkutowi. Ks. E. Kawiński był proboszczem kolegiaty łowickiej w latach 1938-1961; J. Wieteska, *Moje wspomnienia (1899-1989)*, Warszawa 1992, s. 74.



a  
b  
Ryc. 5.



Ryc. 6.

obrazy poddano dalszej obróbce w programie GIMP 2.10.22. Do predykcji grubości tkanek miękkich wykorzystano wartości dla dorosłych mężczyzn pochodzenia europejskiego<sup>63</sup>. Nie uwzględniono wszystkich punktów antropometrycznych, zwracając uwagę tylko na te, które były istotne podczas rekonstrukcji metodą 2D. Wyprofilowanie skrzydełek nosa było możliwe dzięki analizie kształtu brzołków otworu gruszkowatego<sup>64</sup>. Do ustawienia szpary ocznej wykorzystano ułożenie grzebienia łzowego oraz guzka jarzmowego<sup>65</sup>, natomiast ukształtowanie zmarszczki nakątnej było możliwe dzięki opracowaniom Fedosyutkina i Nainysa<sup>66</sup>. Predykcja grubości warg oraz wyprofilowanie czerwieni wargi górnej nie było możliwe ze względu na uszkodzenia siekaczy szczęk i żuchwy oraz ubytki wyrostków zębodołowych. Również uszkodzony kołec nosowy przedni uniemożliwił predykcję kąta zawartego pomiędzy podstawą nosa a kośćmi szczękowymi.

<sup>63</sup> R. Helmer, *Schädelidentifizierung durch elektronische Bildmischung*, Heidelberg 1984.

<sup>64</sup> M.M. Gerasimov, *The reconstruction of the Face from the Basic Structure of the Skull*, tłum. W. Tshernezky, Russia 1975.

<sup>65</sup> J.L. Angel, *Restoration of the head and face for identification*, w: *Proceedings of Meetings of American Academy of Forensic Science*, St. Louis, MO 1978, s. 125-142.

<sup>66</sup> B.A. Fedosyutkin, J.V. Nainys, *The relationship of skull morphology to facial features*, w: M.Y. Iscan, R.P. Helmer, *Forensic Analysis of the Skull: craniofacial analysis, reconstruction, and identification*, New York 1993, s. 199-213.

Przeprowadzone analizy antropologiczne szczątków oraz rekonstrukcja „prawdziwej męskiej piękności” twarzy prymasa potwierdzają przekazy źródłowe odnośnie do wyglądu, zwyczajów i wieku w chwili zgonu A.I. Komorowskiego. Skłonność do hucznego biesiadowania została „zapisana w kościach” przez zmiany patologiczne polegające na nadmiernym przeroście tkanki kostnej (DISH); można także przypisać nadmierne starcie siekaczy przyzwyczajeniom żucia tytoniu. Niestety, nie jest możliwa obserwacja zmian w kośćcu stanowiących bezpośrednią przyczynę zgonu i opisanych: „Umarł na gangrenę w nodze kiedyś skaleczonej”. Na porządkowanych szkieletowi kościach piszczelowych nie stwierdzono zmian zapalnych świadczących o wieloletnim przebiegu procesu zapalnego.

Przeprowadzone badania antropologiczne i źródłowe potwierdziły zastosowanie pewnych praktyk tanatopraktyjnych, którym poddano ciało zmarłego prymasa Adama Ignacego Komorowskiego. Praktyki te były typowe dla zabiegów stosowanych w owym czasie i zgodne z panującymi ówczesnie zwyczajami. W przeprowadzonych badaniach podkreślić należy zwłaszcza możliwość potwierdzenia praktyk tanatopraktyjnych, jakim poddano ciało duchownego, które zgodne były z panującymi ówczesnie zwyczajami.



Ryc. 7.

### **Aneks źródłowy**

„Był [Adam Komorowski] pan wspaniały, urodziwy, dwór chował okazały, wino pijał stare węgierskie i gościom go nieżałował. Głos miał ogromny, przytem wdzięczny; ton kościelny i inne obrządki duchowne umiał doskonale. Jedną miał wadę, szpecącą jego figurę, że dla skorbutu z rady doktorów żując często tytuń, wprawił się w nałóg przewracania ustawicznie językiem, jakby dużą sztukę w gębie mastykował, co czynił nawet przy ołtarzu, lub siedząc na biskupim tronie. [...] Umarł na gangrenę w nodze kiedyś skaleczonej, zbytkiem wina tęgiego sprawioną w Skierniewicach roku 1759. Odstąpiony od doktorów (których panowie nadaremnie trzymają nadwornych od przypadku śmierci), wezwał zachwalonego w Łowiczu bonifratra. Ten się go wyleczyć podjął. Póki rzezał zboliałe ciało, prymas nieczując bólu,

wołał: «o bonus frater», gdy mu zaś dojął do żywego wrzeszczał: «o malus frater», i nie mogąc wytrzymać bólu, nie dał skończyć operacji i tak przejęty do serca boleścią umarł<sup>67</sup>.

„Był Komorowski nadzwyczaj towarzyski i przystępny, a w rozmowie nadzwyczaj miły. Umiał się zastanawiać, dawać zdania pełne dojrzałej rozważli. Do tego był nadzwyczaj sprawiedliwy. Oddychał wszędzie czystą moralnością chrześcijańską. Jeżeli wziął jakąś sprawę przed się, własną czy obcą, pomyślnie ją zawsze doprowadził do końca, bo złej się nie podjął, a dobrej pilnował. Był nareszcie nadzwyczaj skromnym, łagodnym, a twarzy swojej nie potrafił stroić w uśmiech tam, gdzie płakać było potrzeba. Nie było w naturze jego ani udania, ani zmyślnego wstydu. Rysy twarzy jego były tak piękne i wyraziste, że budziły od razu jakieś zaufanie. Miał Adam w ogóle postać szlachetną i pełną godności, nakazującą mimowolny szacunek. Wysoki wzrostem dobrze odpowiadał prawdziwej męskiej piękności. Wszystko, nawet i spojrzenie miał wspaniałe, w całej jego postaci oddychała powaga, wdzięk, miłość, nauka i życie. Podług społecznych młody już Komorowski godzien był nie tylko infuły, ale nawet panowania i majestatu. [...] Nie tylko charakter miał łagodny i miły xiążę, ale nawet i sam głos jego był wdzięczny i donośny, a ton mowy prawie uroczysty i kościelny. [...] Powiadają, że nałóg stary jest drugą naturą. Komorowski doświadczył tego na sobie. Od lat młodych przyzwyczajony do hucznego towarzystwa, spijać zdrowia musiał, i powoli tak się nałożył do tego zwyczaju, że bez wina obejść się nie mógł. Dla innych było to może wygodnie, ale dla xięcia prymasa nie bardzo, bo słabowity z natury, cierpiał oddawna jeszcze na nogę, którą kiedyś za młodu skaleczył. Miał przytem Komorowski jeszcze nieprzyjemną wadę, z której wywiązał się inny rzadki a oryginalny zwyczaj. Miał oddawna skorbut. Przywołani lekarze poradzili mu żuć w ustach tytoń. Zastosował się do tego, na swoje nieszczęście i ciągle gryzł w ustach tytoń, rok jeden, potem dwa; skorbut przecie nie ustępował. Przez ten czas, prymas nauczył się bezustannie ruszać ustami jakby wysysał sok z rośliny i jadł coś bezustanku. Ruszał więc pomimowolnie wargami i językiem; w komnatach swoich, przy ołtarzu, na tronie arcybiskupim, przy odprawianiu modlitw, Komorowski żuł i ssał ciągle. [...] Odnowiła się gangrena w nodze niegdyś słabowitej która długie lata xięciu dokuczwała. Powiadają, że gangrenę zaostrzyło mocne wino, które xiążę spijał podług swego zwyczaju. Opuścili go przed śmiercią wszyscy doktorowie. Trzymał Komorowski nadwornego lekarza, ale ten nic nie poradził. Wezwał zatem xiążę zachwalonego sobie braciszka bonifratra z Łowicza, który obiecywał, że go z choroby wyprowadzi, i przywróci do zdrowia. Braciszek rznął nożem zbolełe ciało, a xiążę żadnego bólu nie czuł w nodze, i powtarzał tylko stękając: «O! bone frater!» Nareszcie braciszek dojął prymasa do żywego, tak, że chory zerwał się z łoża i wrzeszczał: «O! male frater! o male frater!» Niewytrzymał nieznośnego bólu i odpędził lekarza; nie dał sobie kończyć operacji i jęczał tylko, aż nareszcie boleść posuwając się stopniowo doszła do serca i na dniu 2 marca w Skierniewiczach zakończył życie. Miał lat 60 wieku<sup>68</sup>.

<sup>67</sup> A. Kitowicz, op. cit., s. 13-14.

<sup>68</sup> Według rękopisu ks. Jakóba Radlińskiego, generała zakonu bożogrobców. J. Bartoszewicz, op. cit.; por. J. Korytkowski, op. cit., t. 5, s. 584.

## Bibliografia

### Źródła

- Jana Łaskiego Liber beneficiorum archidiecezji gnieźnieńskiej*, wyd. ks. J. Łukowski, J. Korytkowski, t. 2, Gniezno 1881.
- Kitowicz A., *Pamiętniki do panowania Augusta III i Stanisława Augusta z rękopisu x. Andrzeja Kitowicza wydane przez A. Woykowskiego*, Poznań 1840.
- Kodeks Dyplomatyczny Wielkopolski*, t. 1, Poznań 1877, nr 7, <https://www.wbc.poznan.pl/dlibra/show-content/publication/edition/20061?id=20061&dirids=1> (dostęp 22.02.2021).
- Kronika Janka z Czarnkowa*, oprac. J. Szlachetowski, w: *Monumenta Poloniae historica Pomniki dziejowe Polski*, t. 2, wyd. A. Bielowski, Lwów 1872, s. 619-756.
- Kronika Janka z Czarnkowa*, tłum. J. Żerbiło, oprac. M.D. Kowalski, wyd. 3, Kraków 2001.
- Liber Actorum Capituli Loviciensis, ab anno 1746 ad an. 1761* (Archiwum Diecezji Łowickiej), t. 8, sygn. A.1.10.
- Liber mortuorum ab a. 1736 ad 1810. Lovic* (Archiwum Diecezjalne w Łowiczu).
- Sprawozdanie ze zniszczeń w kościele kolegiackim sporządzone na polecenie landrata powiatu łowickiego i sochaczewskiego przez ks. Wacława Bielawskiego*, oprac. M. Wojtylak, w: M. Wojtylak, *I wojna światowa w Łowiczu w dokumentach Archiwum Państwowego w Warszawie Oddział w Łowiczu*, „Roczniki Łowickie”, 12/2014, s. 134-135.
- Nie wybiła godzina wybawienia z otchłani nieszczęść... Kronika dziejów Łowicza Władysława Tarczyńskiego*, oprac. M. Wojtylak, Warszawa 2015.

### Opracowania

- Anacka-Lyjak M., *Kościół św. Jakuba w Skierniewicach. Przeszłość i teraźniejszość*, Skierniewice 2001.
- Angel J.L., *Restoration of the head and face for identification*, w: *Proceedings of Meetings of American Academy of Forensic Science*, St. Louis, MO 1978, s. 125-142.
- Ariès P., *Człowiek i śmierć*, tłum. E. Bąkowska, Warszawa 1992.
- Bartoszewicz J., *Arcybiskupi Gnieźnieńscy, Prymasi Rzeczypospolitej i Warszawscy, Prymasi Królestwa Polskiego. Wizerunki z Galeryi Łowickiej objaśnione tekstem historycznym*, Warszawa 1864, <https://polona.pl/item/arcbiskupi-gnieznienscy-prymasi-rzeczypospolitej-i-warszawscy-prymasi-krolestwa,MTAzOTc2/2/#info:metadata> (dostęp 6.09.2020).
- Blanchard S., *Anatomia Reformata*, Leiden 1687.
- Brenner E., *Human body preservation – old and new techniques*, „Journal of anatomy”, 224/2014, nr 3, s. 316-344.
- Bogucka M., *Staropolskie obyczaje w XVI-XVII wieku*, Warszawa 1994.
- Chrościcki J.A., *Pompa funebris. Z dziejów kultury staropolskiej*, Warszawa 1974.
- Colleter R., Dedouit F., Duchesne S., Mokrane F.Z., Gendrot V., Gerard P., Dabernat H., Crubezy E., Telmon N., *Procedures and frequencies of embalming and heart extractions in modern period in Brittany. Contribution to the evolution of ritual funerary in Europe*, „PloS One”, 11/2016, z. 12, <https://doi.org/10.1371/journal.pone.0167988> (dostęp 6.09.2020).
- Cook H.J., *Matters of Exchange: Commerce, Medicine, and Science in the Dutch Golden Age*, Yale University Press 2007, s. 271-276.
- Dionis P., *Cours d'operations de chirurgie: démontrées au Jardin royal*, Chez la Veuve d'Ouri 1777.
- Fedosytkin B.A., Nainys J.V., *The relationship of skull morphology to facial features*, w: M.Y. Iscan, R.P. Helmer, *Forensic Analysis of the Skull: craniofacial analysis, reconstruction, and identification*, New York 1993, s. 199-213.



- Formicola V., Franceschi M., *Regression equations for estimating stature from long bones of early Holocene European samples*, „American Journal of Physical Anthropology: The Official Publication of the American Association of Physical Anthropologists”, 100/1996, z. 1, s. 83-88.
- Gajewski J., *Sztuka w prymasowskim Łowiczu*, w: *Łowicz. Dzieje miasta*, red. R. Kołodziejczyk, Warszawa 1986, s. 462-606.
- Gannal J-N., *History of embalming, and of preparations in anatomy, pathology, and natural history*, J. Dobson 1840.
- Gerasimov M.M., *The reconstruction of the Face from the Basic Structure of the Skull*, tłum. W. Tshernetzky, Russia 1975.
- Hambly T.R., *Dr. Hambly's Historical Guide To Embalming Cookbook*, Lulu.com 2016.
- Helmer R., *Schädelidentifizierung durch elektronische Bildmischung*, Heidelberg 1984.
- Kamińska M., *Cztery fragmenty późnogotyckiej płyty nagrobnej z katedry w Łowiczu. Przyczynek do historii łowickiego kościoła p.w. Wniebowzięcia NMP w późnym średniowieczu*, w: *Sztuka na Mazowszu. Nowe otwarcie*, red. A. Pieńkos, M. Wardzyński, Warszawa 2019, s. 45-62.
- Kooijmans L., *Death Defied: The Anatomy Lessons of Frederik Ruysch*, Brill 2010.
- Korytkowski J., *Arcybiskupi gnieźnienscy prymasowie i metropolici polscy od roku 1000 aż do roku 1821 czyli do połączenia arcybiskupstwa gnieźnińskiego z biskupstwem poznańskim według źródeł archiwalnych*, t. 4, Poznań 1891, [http://dir.icm.edu.pl/Arcebiskupi\\_gnieznienscy/](http://dir.icm.edu.pl/Arcebiskupi_gnieznienscy/) (dostęp 6.09.2020).
- Korytkowski J., *Arcybiskupi gnieźnienscy prymasowie i metropolici polscy od roku 1000 aż do roku 1821 czyli do połączenia arcybiskupstwa gnieźnińskiego z biskupstwem poznańskim według źródeł archiwalnych*, t. 5, Poznań 1892, [http://dir.icm.edu.pl/Arcebiskupi\\_gnieznienscy/](http://dir.icm.edu.pl/Arcebiskupi_gnieznienscy/) (dostęp 6.09.2020).
- Kozłowski T., Drażkowska A., Krajewska M., *Szczątki wybranych przedstawicieli dawnych elit Rzeczypospolitej w świetle badań antropologicznych i paleopatologicznych*, w: *Kultura funeralna elit Rzeczypospolitej od XVI do XVIII wieku na terenie Korony i Wielkiego Księstwa Litewskiego. Próba analizy interdyscyplinarnej*, red. A. Drażkowska, Toruń 2015, s. 169-215.
- Kuchowicz Z., *Człowiek polskiego baroku*, Łódź 1992.
- Kwiatkowsy M. i B., *Dzieje sanktuarium Matki Bożej Świętorodzinnej w Miedniewicach*, Niepokalanów–Miedniewice 2017.
- Librowski S., *Wypisy z akt kapituły w Łowiczu do zakrystii, skarbcza, biblioteki, archiwum i kancelarii miejscowej kolegiaty i kapituły z lat 1525-1818*, „Archiwa, Biblioteki i Muzea Kościelne”, 53/1986, s. 277-393.
- Lingard A., *Embalmer's Recipe Book*, 2015.
- Mader R., Lavi I., *Diabetes mellitus and hypertension as risk factors for early diffuse idiopathic skeletal hyperostosis (DISH)*, „Osteoarthritis and Cartilage”, 17/2009, nr 6, s. 825-828.
- Marchwińska A., *Pogrzeb Barbary Radziwiłłówny i odprawa jej królewskiego dworu (1551)*, „Studia Waweliana”, 13/2007, s. 105-113.
- Martinez B., *The Cabinet of Frederik Ruysch, Embryo Project Encyclopedia*, 2013 <https://embryo.asu.edu/pages/cabinet-frederik-ruysch> (dostęp 6.09.2020).
- Oczykowski R., *Obrazy cudowne w dawnym powiecie łowickim*, Warszawa 1888.
- Omodeo P.D., *Lodewijk de Bils' and Tobias Andreae's Cartesian Bodies*, „Early Science and Medicine”, 22/2017, nr 4, s. 301-332.
- Ortner D.J., *Identification of pathological conditions in human skeletal remains*, Academic press 2003.
- Osiecka-Samsonowicz H., „Z wielką pompą do nieba” – pogrzebowe „theatrum” w Rzeczypospolitej XVIII wieku, „Rocznik Historii Sztuki”, 44/2019, s. 212-213.
- Penicher L., *Traité des embaumements selo les anciens et les modernes*, Paris 1699.
- Phenice T.W., *A newly developed visual method of sexing of the os pubis*, „American journal of physical anthropology”, 30/1969, nr 2, s. 297-301.

- Pietrzak J., „*Ciało umarłe większego wymaga opatrzenia*” – sekcja zwłok polskich królów i królowych od XVI do XVIII wieku w kontekście przygotowań do ceremonii pogrzebowej, w: *Śmierć, pogrzeb i upamiętnienie władców w dawnej Polsce*, red. nauk. H. Rajfura, P. Szewdo, B. Świadek, M. Walczak, P. Węcowski, Warszawa 2020, s. 142-170.
- Pińska K., Sady A., Drążkowska A., *Szczątki roślin z badań archeologicznych z wybranych stanowisk Polski i Litwy*, w: *Kultura funeralna elit Rzeczypospolitej od XVI do XVIII wieku na terenie Korony i Wielkiego Księstwa Litewskiego. Próba analizy interdyscyplinarnej*, red. A. Drążkowska, Toruń 2015, s. 269-324.
- Quintelier K., Eryvynck A., Müldner G., Van Neer W., Richards M.P., Fuller B.T., *Isotopic examination of links between diet, social differentiation, and DISH at the post-medieval Carmelite Friary of Aalst, Belgium*, „*American Journal of Physical Anthropology*”, 153/2014, nr 2, s. 203-213.
- Rogers J., Waldron T., *DISH and the monastic way of life*, „*International Journal of Osteoarchaeology*”, 11/2001, nr 5, s. 357-365.
- Rok B., *Człowiek wobec śmierci w kulturze staropolskiej*, Wrocław 1995.
- Sebro R., *Confirmation of the influence of descending aorta on osteophyte formation in dish*, „*JCR: Journal of Clinical Rheumatology*”, 24/2018, nr 6, s. 351-353.
- Sulewska R., *Warszawskie uroczystości pogrzebowe królów i ich rodzin w XVI i XVII wieku. Cereemoniał, przestrzeń, oprawa plastyczna*, „*Rocznik Historii Sztuki*”, 44/2019, s. 179-204.
- Śmigiel K., *Z problematyki badawczej dotyczącej dziejów prymasostwa polskiego*, „*Archiwa, Biblioteki i Muzea Kościelne*”, 110/2018, s. 415-420.
- Ubelaker D.H., *Human skeletal remains. Excavation, analysis, interpretation*, Washington 1989.
- Weiss-Krejci E., *Excarnation, evisceration, and exhumation in medieval and post-medieval Europe*, w: *Interacting with the Dead: Perspectives on Mortuary Archaeology for the New Millennium*, red. G. Rakita, J. Buikstra, L. Beck, S. Williams, Gainesville 2005, s. 155-172.
- Weiss-Krejci E., *Heart burial in medieval and early post-medieval central Europe*, w: *Body parts and bodies whole. Changing Relations and Meanings*, red. K. Rebay-Salisbury, M.L. S Sørensen, J. Hughes, Oxford 2010, s. 119-134.
- White T., Folkens P., *The Human Bone Manual*, Burlington–San Diego–London, 2005.
- Wieczorkiewicz A., *Muzeum ludzkich ciał*, Gdańsk 2000.
- Wieteska J., *Prymas Adam Komorowski*, Warszawa 1985.
- Wieteska J., *Moje wspomnienia (1899-1989)*, Warszawa 1992.
- Vermeeren C., van Haaster H., *The embalming of the ancestors of the Dutch royal family*, „*Vegetation History and Archaeobotany*”, 11/2002, nr 1/2, s. 121-126.