

# ELEVAȚIA PLANȘEI SINUSULUI MAXILAR PRIN ABORD TRANSALVEOLAR FĂRĂ CREAREA LAMBOURILOR MUCOPERIOSTALE ȘI FĂRĂ UTILIZAREA MATERIALELOR DE AUGMENTARE

Topalo V., Atamni F., Sîrbu D.  
Catedra chirurgie  
oro-maxilo-facială,  
stomatologie ortopedică  
și implantologie  
orală. Facultatea  
de perfecționare a  
medicilor a USMF  
„Nicolae Testemițanu“

## Rezumat

Am propus o metodă de elevare a sinusului maxilar prin creastă cu înserarea simultană a implantelor endoosoase. La 104 pacienți au fost instalate 186 implante dentare (sistemul Alpha-Bio, Adin, Miss). S-a dovedit că formarea osului la nivelul sinusului maxilar în jurul segmentului implantului care nu este mai mare de 4mm, formarea sa nu se include în influența fragmentelor osoase dislocate prin osteostomă și trombul sanguin. Metoda propusă permite instalarea implantelor cu o lungime mai mare, este mai simplă și mai ușor tolerată de către pacienți.

**Cuvinte cheie:** implante, apropiere transcrestală, lift sinus.

## Summary

### THE ELEVATION OF THE MAXILLARY SINUS FLOOR THROUGH CHRESTAL APPROACH WITH SIMULTANEOUS INSERTION OF ENDOSSEOUS DENTAL IMPLANTS

It was proposed a method of elevation of the maxillary sinus floor through chrestal approach with simultaneous insertion of endosseous dental implants. At 104 patients there were installed 186 endosseous dental implants (systems Alpha-Bio, Adin, Miss). In all cases insertion of the implants was done through transgingival approach, without decoloration of mucoperiosteal flap and without augmentation with osteoplastic materials. It was proved that formation of the bone at maxillary sinus floor, around implant segment, which is penetrated into the sinus, no more than 4 mm, is formed without augmentation under the influence of bone fragments dislocated through osteotomy and sanguin thromb. The method which was proposed permits insertion of implants with more length, it is simple and it is easy supported by the patients.

**Key words:** IMPLANT, SINUS LIFT, TRANSCRESTAL APPROACH.

În implantologia orală calitatea și cantitatea osului sunt factorii principali în obținerea succesului clinic de lungă durată (1, 2, 3). Inserarea implantelor dentare conform protocolului convențional adeseori este limitată de formațiunile anatomice și de particularitățile structurale ale osului maxilarelor. Sectoarele posterioare ale maxilei, ca regulă, sunt constituite de os cu densitatea de tip III și IV (clasificarea Lekholm și Zarb) (4). Cantitatea osului este în dependență atât de particularitățile individuale ale pacienților, cât și de gradul de resorbție al crestei alveolare și de expansiune (pneumatizare) a sinusului maxilar (SM), care, în special în edentațiile învechite, inevitabil au loc (5, 6). În aceste cazuri medicii, care practică implantologia orală, întâmpină mari dificultăți în restabilirea integrității arcadelor dentare cu proteze fixe cu sprigin implantar (7).

Pentru rezolvarea acestei probleme implantologii au mers pe două căi. Prima — utilizarea osului disponibil prin instalarea implantelor angulate (8, 9), implantelor cu lungimea mai mică de 10 mm (10), implantelor pterigo-maxilare (11), implantelor zigomatice (12). A doua — crearea volumului necesar de os prin diferite metode cu utilizarea diverselor materiale osteoplastice.

La momentul actual o largă răspândire în implantologia orală o are grefarea SM printr-o fereastră creată în peretele lateral (sinus lift lateral). Mai puțin răspândită este elevația planșei SM prin acces transalveolar.

Tatum H. a fost primul care în a. 1977 a efectuat grefarea SM cu os autogen prin acces transalveolar cît și prin acces lateral, publicînd aceste procedee chirurgicale în 1986 (13). Ulterior au fost propuse diverse modificări ale acestor procedee de plastie a planșeului SM, seturi de instrumente, utilizate autogrefe din diferite sectoare, aloogrefe, xenogrefe, materiale aloplaste etc.

Accesul creștal, propus de H. Tatum constă în fracturarea în „lemn verde“ a corticalei planșeului SM prin „neoalveolă“, creată pentru instalarea implantului, și elevația fragmentelor de os la 2—3mm. Înainte de a insera implantul în plaga osoasă se introduce material osteoplastic. Acest procedeu a fost modificat de unii autori (14, 15). La utilizarea lui o importanță majoră o are înălțimea osului rezidual. Înălțimea minimală este recomandată de unii autori (16, 17) — 3mm, de alții (18) — 6mm.

Un mare merit în implementarea în practică a acestor metode îi aparține lui R. Sammers, care a propus instrumente speciale (osteotoame) pentru condensarea laterală a osului și fracturarea planșeului SM (19). Summers R. consideră că pentru grefarea SM prin acces creștal și instalare simultană a implantelor este necesar ca osul rezidual să aibă o înălțime nu mai mică de 5mm.

În ultimii ani în literatura de specialitate intens este discutată viabilitatea tehnicii de elevație a planșeului SM propusă de R. Summers. Levine R. și colaboratorii (20) relatează că din 45 implantate, instalate conform acestei tehnici, 5 (11,1%) au eșuat în perioada osteointegrării, adică pînă a fi puse în funcție. Drouhet G. și Missika P. (21) menționează că din 108 au dat faliment în perioada osteointegrării 7 (6,5%) implantate. La descoperirea implantelor (a doua etapă) autorii au depistat o resorbție osoasă în jurul coletului implantelor în mijlociu de 1,85 mm.

De menționat că pînă la momentul actual toți autorii care practică grefarea SM prin abord creștal pun în evidență apofiza alveolară prin decolarea lambourilor mucoperiostale de la osul subiacent.

**SCOPUL STUDIULUI:** evaluarea radiografică la a doua etapă chirurgicală a osului cortical periimplantar al apofizei alveolare și a celui din sectorul planșeului SM elevat la instalarea implantelor prin acces transalveolar fără utilizarea materialelor osteoplastice și fără decolarea lambourilor mucoperiostale.

#### MATERIALE ȘI METODE.

În perioada septembrie 2005 — februarie 2009 la 104 pacienți (62 femei și 42 bărbați), cu vîrsta între 21 și 69 ani, la maxilă, după metoda Sammers în modificarea autorilor, au fost instalate 186 implantate dentare endosoase filetate (sistemul Alpha — Bio — 142, Adin — 18 și Miss — 26). În urma examenului clinico — radiografic tradițional acceptat în implantologia dentară au fost stabilite indicațiile și posibilitățile reabilitării protetice a pacienților cu utilizarea implantelor dentare endosoase, a fost alcătuit planul de inserare al lor.

Înălțimea osului rezidual a fost determinată pe ortpantomogramă (OPG) cu ajutorul șublerului electronic luând în considerație că în sectoarele posterioare ale maxilei dimensiunea verticală pe ea este cu 25-30% mai mare decît cea reală. Implantate după lungime au fost selectate în dependență de osul rezidual cu condiția că ele vor penetra în SM nu mai mult de 4 mm. Au fost selectate implantate cu diametrul maximal posibil care permitea lățimea apofizei alveolare. Implantate cu diametru mai mic de 3,75 mm n-au fost utilizate.

După aprecierea locului instalării implantelor cu freza triunghiulară conică (freza pilot) prin gingia fixă era forat osul și determinată densitatea lui. În continuare locul implantului era preparat cu frezele sistemului respectiv. În dependență de densitatea osului și de diametrul implantului preconizat forarea era finalizată cu o freză cu diametru 0,5 — 1,0 mm mai mic decît cel al implantului. Forarea era făcută la turații mici (400-600 rpm) pînă la apariția senzației de vibrație, ceea ce semnala că freza este în contact cu corticala planșeului SM. În continuare cu unul din osteotoamele concave cu diametrul la apex egal cu diametrul apexului implantului selectat cu ajutorul ciocanului prin lovituri dozate era fracturat planșeul SM, fapt apreciat după atenuarea sunetului emis la ciocănire. Deci era fracturat numai planșeul SM fără condensarea laterală a osului rezidual. Integritatea membranei sinusale era verificată prin procedeul Valsalva. După umplerea spontană a „neoalveolei“ cu sînge implantate erau infilțate cu cheia dinamometrică în același timp apreciînd și forța de inserție (insertion torque — Ncm). Forța de inserție a implantelor a variat între 25 și 45 Ncm. Adîncimea inserării implantului era apreciată luînd în considerație grosimea gingiei. După instalarea implantelor era efectuat controlul radiografic (OPG, radiografia retroalveolară). Implantate au fost inserate în așa mod ca partea superioară a lor să fie situată la 1—2 mm sub corticala (intraosos) apofizei alveolare.

Înainte de a doua etapă chirurgicală, și anual după protezare era repetată OPG, efectuată radiograma retroalveolară. În perioada de referință a doua etapă chirurgicală a fost efectuată la 54 pacienți la care au trecut mai mult de 6 luni după inserarea implantelor. La ei cu bisturiul circular prin excizionarea cerculețului de gingie au fost descoperite 82 implantate. După instalarea conformatoarelor de gingie cu aparatul „Periotest—Siemens“ (Germania) a fost apreciată stabilitatea lor. Implantate erau considerate osteointegrate dacă în jurul lor nu era radiotransparență, lipseau semnele de inflamație iar valorile periotestului erau negative.

#### REZULTATE ȘI DISCUȚII.

Din 186 implantate instalate după metoda descrisă un implant a eșuat. Peste 2 luni după instalare deasupra implantului s-a format un abces, la deschiderea căruia a fost constatată mobilitate evidentă a implantului și el a fost înlăturat. 82 implantate, care au fost descoperite în termenii prevăzuți de protocolul convențional, au

fost apreciate ca osteointegrate (tab. I). Celelalte 103 implantate se află în fază de osteointegrare.

Osul rezidual a variat între 5 și 10 mm. Densitatea lui în majoritatea cazurilor (93,42%) a fost D3, în 6,58% — D2. După inserarea implantelor, conform metodei descrise mai sus, miniplăgile gingivale în timp de 7-10 zile au regenerat per secundam, implantele fiind complet acoperite cu gingie. Edemul postoperator era nesemnificativ și se aprecia numai în jurul miniplăgii gingivale, lipsind pe versantele apofizei alveolare. Sindromul algic postoperator de asemenea era nesemnificativ și ușor era suprimat cu analgezice și, ca regulă, dispărea a doua zi după operație. În chirurgia fără lambou similare rezultate au fost obținute și de alți autori (22).

**TABELUL I** Valorile Periotestului

D	L	Valorile Periotestului							
5	11.5	-4			-4	-5		-4-4-5	
	10		-4 -2 -3	-5-5-5	-4		-4-5 -4-7 -4-4	-6 -5 -6 -7	
	8		-3					-4-4 -5	
4,2	11.5	-5	-5 -5 -6 -5	-4 -6 -5	-4 -6	-5-6 -3	-7-4 -5-7 -6-4	-6 -2 -4	
	10	-5-7 -7	-5-4 -5-5	-4-5 -5-3 -5			-5-4 -4 -2-3	0-4-4 -6 -4	-5 -4
3,75	11.5		-2 -3	0-6 -6	-6		-3-4		
	10			-2 -5					
Localiza- rea impl- antelor		17	16	15	14	24	25	26	27
Total implante		5	14	16	5	4	19	17	2
Pacienți									82
									54

*Valorile Periotestului, dimensiunile și localizarea implantelor*

Lungimea segmentului implantului, care a penetrat în sinus, varia între 1 și 4 mm. În jurul lui pe OPG, efectuată postoperator, se apreciau fragmente de os de diferite dimensiuni. Peste 6 luni după inserarea implantelor aceste fragmente erau consolidate între ele iar spiarele și apexul implantelor ce proieminau în SM erau acoperite cu osul nou format (fig. 1). Înălțimea osului varia între 1 și 4 mm.

Formarea osului nou în jurul implantului fără augmentare de material osteoplastic a avut loc pe baza substratului format din fragmentele de os ale corticalei planșeului SM și chiagului sangvin. Similare rezultate au fost obținute în studiile recent efectuate la universitatea din Zurich (23).

Se poate de presupus că fragmentele corticalei planșeului SM elevate nu și-au pierdut legătura cu membrana Schneideriană, păstrânduși potențialul de osteoregenerare. Altă sursă de regenerare, cu certitudine se poate de afirmat, este plaga osoasă a planșeului SM de unde au fost elevate fragmentele de os. Așa

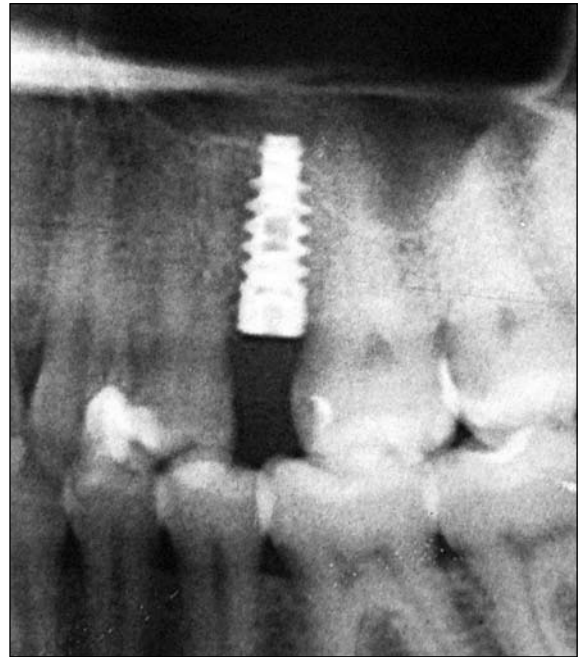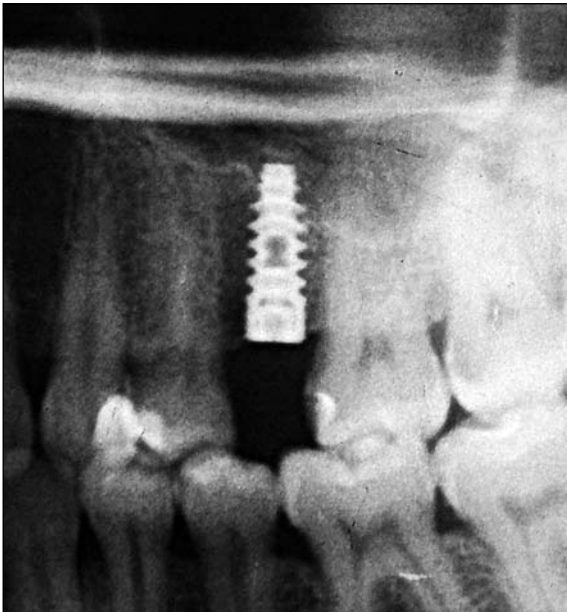dar în spațiu relativ mic (umplut cu sânge) cu „pereți osteoregeneratori“ în timp scurt a avut loc o formare de os nou, care a contribuit la o osteointegrare mai sigură a implantelor. Apar unele întrebări: este oare necesar de a folosi material de augmentare în cazul elevației planșeului SM prin accesul transalveolar? Nu frânează oare materialul de augmentare osteogeneza care e în stare să parcurgă în mod natural?

Una din întrebările nerezolvate în implantologia orală rămâne resorbția osului cortical la coletul implantului (24). La a 6 lună după operație la creasta apofizei alveolare în jurul implantelor instalate după metoda descrisă, radiografic a fost determinată o resorbție nesemnificativă de os (0,2—0,4 mm) (fig. 2,3). Din contra 7(8,53%) din cele 82 implantate descoperite la a doua etapă erau acoperite cu os. La 18 implantate instalate de către noi la 15 pacienți prin acces transalveolar, însă cu decolarea lambourilor, a fost determinată o resorbție osoasă la colet în mijlociu de 1,6 mm. Despre acest fenomen relatează și alți autori, care au depistat o resorbție osoasă în jurul coletului implantelor în mijlociu de 1,85 mm. (21). Un rol important în osteointegrarea implantelor, cit și în remodelarea osului maxilarelor, îl au vasele sanguine din periost. Peste 70% din alimentare corticala maxilei o primește din periost (25) În chirurgia parodontală a fost dovedit că în urma decolării lambourilor mucoperiostale survine o resorbție a osului și apofiza alveolară se micșorează atât în înălțime cât și în grosime (26, 27).

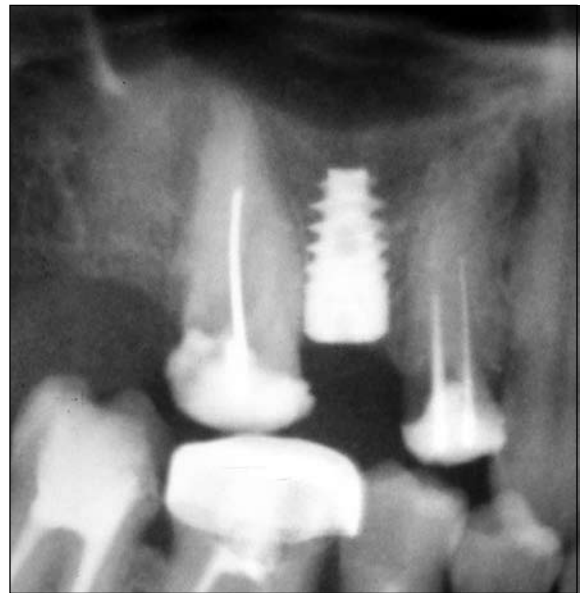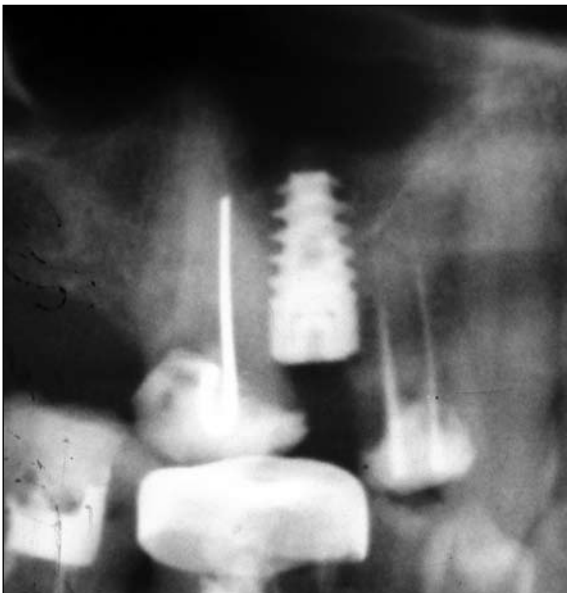
Cercetările efectuate și de alți autori (28, 29) au demonstrat că gradul de resorbție a osului cortical este mai puțin pronunțat când pentru instalarea implantelor este utilizată chirurgia fără lambou. Se poate presupune că decolarea lambourilor mucoperiostale dereglează pe un timp anumit vascularizarea osului cortical ce și duce la resorbția lui. În cazul elevației SM cu instalarea transalveolar a implantelor, după cum a fost menționat mai sus, o însemnătate primordială o are înălțimea osului rezidual, înălțimea minimală fiind apreciată de unii autori de la 3 până la 6 mm (16-18). Deci resorbția osului în jurul coletului implantului micșorează înălțimea osului rezidual și pune în pericol integrarea lui. În studiul nostru valorile periotestului (tab. I) la toate implantate au fost negative și au variat între -7 și 0, ceea ce a confirmat osteointegrarea lor.

În același timp menționăm că tehnica de instalare fără lambou a implantelor dentare endosoase este dificilă și poate fi utilizată de medicii cu experiența respectivă în implantologia orală. O condiție obligatorie pentru utilizarea acestei metode este prezența gingiei fixe cu o lățime nu mai mică de 4 mm.

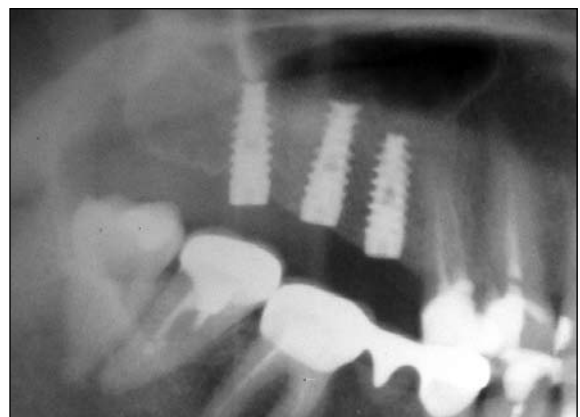
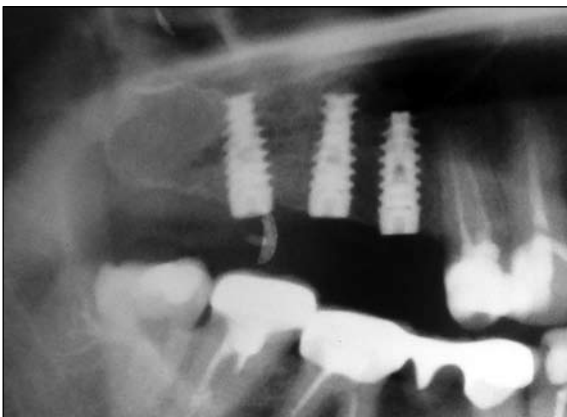
Așa dar, formarea osului nou în jurul implantului fără augmentare suplimentară de material osteoplastic a avut loc pe baza substratului format din fragmentele de os ale corticalei planșeului SM și chiagului sangvin situat în jurul segmentului implantului situat în SM. La a 6-a lună după operație la creasta apofizei alveolare în jurul implantelor instalate fără lambou, radiografic resorbția de os este nesemnificativă.



**Fig.1.** A) Radiografia imediat postoperatorie a pacientului N,  
B) Radiografia postoperatorie după 6 luni la același pacient.



**Fig.2.** A) Radiografia imediat postoperatorie a pacientului D,  
B) Radiografia postoperatorie după 6 luni la același pacient.



**Fig.3.** A) Radiografia imediat postoperatorie a pacientului M,  
B) Radiografia postoperatorie după 6 luni la același pacient.

## Concluzii

1. Instalarea implantelor dentare endosoase prin metoda sinus lifting transalveolar fără decolarea lambourilor mucoperiostale („flapless“ — fără lambou mucoperiostal) este simplă și ușor suportată de pacient.
2. Prin metoda sus descrisă poate fi evitată perforarea membranei SM, fiind posibilă instalarea implantelor cu lungime mai mare.
3. Formarea osului la fundul SM în jurul segmentului implantului, penetrat în sinus nu mai mult de 4 mm, are loc fără augmentare cu material osteoplastic, sub influența fragmentelor de os deplasate prin osteotomie și a cheagului sanguin.
4. Implantele instalate prin metoda sus descrisă au o integrare perfectă demonstrată clinic, radiografic și prin valorile periotestului.

## Bibliografie

1. Truhlar R.S., Lauciello F., Morris H.F., Ochi S. The influence of bone quality on Periotest values of endosseous dental implants at stage II surgery. *J. Oral Maxillofac. Surg.* 1997; 55(12 Suppl 5):55-61.
2. Esposito M., Hirsch J.M., Lekholm U., Thomsen P. Biological factors contributing to failures of osseointegrated oral implants (2). *Etiopathogenesis. Eur. J. Oral. Sci.* 1998; 106: 721-764.
3. Herrmann I., Lekholm U., Holm S., Kultje C. Evaluation of patient and implant characteristics as potential prognostic factors for oral implant failures. *Int. J. Oral Maxillofac. Implants.* 2005; 20: 220-230.
4. Lekholm U., Zarb G.— Patient Selection and Preparation. In Bränemark P-I., Zarb G.A., Albrektsson T. *Tissue-Integrated Prostheses. Osseointegration in Clinical Dentistry.* Chicago, Quintessence, 1985; p. 199-209.
5. Bergh van den JPA, Bruggenkate C.M., Disch FJM, Tuinzing D. B. Anatomical aspects of sinus floor elevations. *Clin. Oral Implants Res.* 2000; 11: 256-265.
6. Ulm C.W., Solar P., Gsellmann B., Matejka M., Watzek G. The edentulous maxillary alveolar process in the region of the maxillary sinus. A study of physical dimension. *Int. J. Oral Maxillofac. Surg.* 1995; 24: 279-282.
7. Balshi T., Wolfinger G. Management of the posterior maxilla in the compromised patient: historical, current, and future perspectives. *J. Periodontology*, 2003; 33: 67-81.
8. Aparicio C., Perales P., Rangert B. Tilted implants as an alternative to maxillary sinus grafting: A clinical, radiologic and periotest study. *Clin. Implant. Dent. Related Res.* 2001; 3: 39-49.
9. Capelli M., Zuffetti E., Del Fabro M., Testori T. Immediate Rehabilitation of the Completely Edentulous Jav with Fixed Prostheses Supported by Either Upright or Tilted Implants: A Multicenter Clinical Study. *Int. J. Oral Maxillofac Implants* 2007; 22: 639-644.
10. Fugazzotto P. Shorter Implants in Clinical Practice: Rationale and Treatment Results. *Int. J. Oral Maxillofac Implants* 2008; 23: 487- 496.
11. Balshi T., Wolfinger G., Balshi S. Analysis of 356 Pterigimaxillary Implants in Edentulous Arches for Fixed Prosthesis Anchorage. *Int. J. Oral Maxillofac Implants* 1999; 14: 398 — 406.
12. Farzad P., Andersson L., Gunnarsson S., Johansson B. Rehabilitation of Severely Resorbed Maxillae with Zygomatic Implants: An Evaluation of implant Stability, Tissue Conditions, and Patients' Opinion Before and After Treatment. *Int. J. Oral Maxillofac Implants* 2006; 21: 399 — 404.
13. Tatum H. Maxillary and sinus implant reconstructions. *Dent. Clin. North.* 1986; 30: 207-229.
14. Toffler M. Osteotome mediated sinus floor elevation: A clinical report. *Int. J. Oral Maxillofac. Implants.* 2004; 19: 266-273.
15. Jason M. Yamada, Hyoung-Jin Parc. Internal Sinus Manipulation (ISM) Procedure: A Tehnical Report. *Clinical Implant Dentistry and Related Research.* 2007; 3: 128-135.
16. Deporter D., Todescan R., Caudry S. Simplifying management of the posterior maxilla using short, porous-surfaced dental implants and simultaneous indirect sinus elevation. *Int. J. Periodontics Restorative Dent.* 2000; 20: 476-485.
17. Rosen P.S., Summers R., Mellado J.R. et al. The bone-aded osteotome sinus floor elevation technique: Multicenter retrospective report of consecutively treated patients. *Int. J. Oral Maxillofac. Implants.* 1999; 14: 853-858.
18. Zitzmann N., Schaerer P. Sinus elevation procedures in the resorbed posterior maxilla. Comparison of the crestal and lateral approaches. *Oral Surg. Oral Med. Oral Pathol. Oral Radiol. Endod.* 1998; 85: 8-17.
19. Summers R.B. A new concept in maxillary implant surgery. The osteotome technique. *Compend. Contin. Educ. Dent.* 1994; 15: 152-160.
20. Levine R., Ganeles J., Jaffin R., Clem D. et al. Multicenter Retrospective Analysis of Wide-Neck Dental Implants for Single Molar Replacement. *Int. J. Oral Maxillofac. Implants.* 2007; 5: 736-742.
21. Drouhet G, Missika P. Pose immédiate d'implant dans le maxillaire postérieur par élévation du plancher sous-sinusien par abord crestal. *Étude rétrospective sur 8 ans. Implant. Chirurgie-Prothèse.* 2008; v.14, 1: 17-34.
22. Fortin T., Bosson J. L., Isidori M., Blanchet E. Effect of flapless surgery on pain experienced in implant placement using an image-guided system. *Int. J. Oral Maxillofac. implants.*, 2006; 21 (2): 23-29.
23. Schmidlin P, Muller J, Bindl A, Imfeld T. Sinus Floor Elevation Using an Osteotome Technique Without Grafting Materials or Membranes. *Int J Periodontics Restorative Dent.* 2008; 28:401-409.
24. Lazzara R, Porter S. Platform Switching: A New Concept in Implant Dentistry for Controlling Postrestorative Crestal Bone Levels. *Int J Periodontics Restorative Dent.* 2006; 26:9-17.
25. Chanavaz M., Anatomy an histophysiology of the periosteum: Quantification of the periosteal blood supplz to the adjacent bone with 85 Sr and gamma spectrometry. *J.Oral Implantol.*, 1995; 21: 214-219.
26. Wood D.L., Hoag P.M., Donnenfeld O.W., Rosenfeld L.D. Alveolar crest reduction following full and partial thickness flaps. *J. Periodontol.* 1972; 42: 141-144.
27. Campelo L.D., Camara G.R. Flapless Implant Surgery: A 10 -year Clinical Retrospective Analysis. *Int. J. Oral Maxillofac. Implants.* 2002; v. 17, nr. 2: 271-276.
28. Becker W. et al. Evaluation of implants following flapless and flapped surgery: a study in canines. *J. Periodontol.*, 2006; 77(10):1717—1722.
29. Fortin T., Bosson J. L., Isidori M., Blanchet E. Effect of flapless surgery on pain experienced in implant placement using an image-guided system. *Int. J. Oral Maxillofac. implants.*, 2006; 21 (2): 23-29.

## CHIRURGIA FĂRĂ LAMBOU ÎN IMPLANTOLOGIA ORALĂ

**O. Dobrovolschi**  
*Catedra chirurgie oro-maxilo-facială, stomatologie ortopedică și implantologie orală. Facultatea de perfecționare a medicilor a USMF „Nicolae Testemițanu“*

### Rezumat

Regenerarea gingivală a fost studiată din aspect clinico-morfologic în 2 etape prin utilizarea implantelor dentare. S-a demonstrat că prin utilizarea acestei metode este posibilă regenerarea gingivală mult mai rapidă și acoperirea totală a părții implantului. Structura macro și microscopică a regenerării dentare nu se deosebește de cea obținută de noi în acest studiu.

**Cuvinte cheie:** implnate dentare, implante de nivelul doi.