

Почки. Специальная сессия под редакцией профессора А.И. Громова
Kidneys. Special session edited by professor A.I. Gromov

ISSN 1607-0763 (Print); ISSN 2408-9516 (Online)
<https://doi.org/10.24835/1607-0763-1251>

Мультипараметрическое ультразвуковое исследование с контрастным усилением кистозных образований почки в сопоставлении с методом компьютерной томографии

© Кадырлеев Р.А.^{1*}, Багненко С.С.^{1,2}, Бусько Е.А.^{1,3}, Костромина Е.В.^{1,2},
Гончарова А.Б.³, Козубова К.В.¹, Меньшикова С.В.², Николаев А.В.²

¹ ФГБУ “Национальный медицинский исследовательский центр онкологии им. Н.Н. Петрова” Минздрава России; 197758 Санкт-Петербург, пос. Песочный, ул. Ленинградская, 68, Российская Федерация

² Санкт-Петербургский государственный педиатрический медицинский университет, Санкт-Петербург; 194100 Санкт-Петербург, ул. Литовская, 2, Российская Федерация

³ ФГБОУ ВО “Санкт-Петербургский государственный университет”, Санкт-Петербург, 199034 Санкт-Петербург, Университетская наб., 7-9, Российская Федерация

Цель исследования: оценить эффективность и возможности мультипараметрического ультразвукового исследования (мПУЗИ) с эхоконтрастированием в оценке кистозных образований почек, сравнить данные с результатами компьютерной томографии (КТ) с контрастированием.

Материал и методы. В исследовании оценивались данные 61 человека с кистозными очагами почек (категория Bosniak \geq II). Кисты категорий Bosniak \geq III гистологически подтверждены, остальные (категории II–III) подтверждались длительным динамическим наблюдением. Всем пациентам выполнено мПУЗИ, включающее в себя серошкальный режим, доплеровское картирование (ЦДК) и контрастно-усиленное ультразвуковое исследование (КУУЗИ), а также КТ с контрастированием.

Результаты. мПУЗИ с контрастным усилением продемонстрировало высокие показатели эффективности метода: чувствительность – 97,2%, специфичность – 91,6%, точность – 95,1%. Аналогичные параметры КТ с контрастированием в исследуемой группе составили 91,7, 84,0, 88,5% соответственно. Также мПУЗИ продемонстрировало более точную оценку кистозных опухолей по классификации Bosniak в сравнении с КТ с контрастированием.


Заключение. мПУЗИ с применением эхоконтрастирования продемонстрировало существенное повышение эффективности метода в целом, а также более высокие показатели в сравнении с КТ при оценке кистозных образований почек. Данную методику следует рассматривать в качестве метода выбора в случаях, когда выполнение КТ невозможно, и рекомендуется включить в алгоритм обследования пациентов с кистозными опухолями почек.

Ключевые слова: почечно-клеточный рак, мПУЗИ с эхоконтрастированием, контрастно-усиленное УЗИ, компьютерная томография, классификация Bosniak

Авторы подтверждают отсутствие конфликтов интересов.

Для цитирования: Кадырлеев Р.А., Багненко С.С., Бусько Е.А., Костромина Е.В., Гончарова А.Б., Козубова К.В., Меньшикова С.В., Николаев А.В. Мультипараметрическое ультразвуковое исследование с контрастным усилением кистозных образований почки в сопоставлении с методом компьютерной томографии. *Медицинская визуализация*. 2023. <https://doi.org/10.24835/1607-0763-1251>

Поступила в редакцию: 10.08.2022. Принята к печати: 25.11.2022. Опубликовано online: 08.02.2023.



Contrast enhanced multiparametric ultrasound of cystic kidney lesions in comparison with the computed tomography

© Roman A. Kadyrleev^{1*}, Sergey S. Bagnenko^{1, 2}, Ekaterina A. Busko^{1, 3}, Ekaterina V. Kostromina^{1, 2}, Anastasiya B. Goncharova³, Kseniya V. Kozubova¹, Svetlana V. Menshikova², Aleksey V. Nikolaev²

¹ N.N. Petrov National Medical Research Center of Oncology; 68, Leningradskaya str., Pesochny, St. Petersburg 197758, Russian Federation

² St. Petersburg State Pediatric Medical University; 2, Litovskaya str., St. Peterburg 194100, Russian Federation

³ St. Petersburg State University; 7/9, Universitetskaya embankment, St. Petersburg 199034, Russian Federation

Objective: to evaluate the effectiveness and capabilities of multiparametric ultrasound (mpUS) with contrast enhanced in the assessment of renal cystic lesions and compare data with the results of computed tomography (CT).

Patients and Methods. The study included 61 patients with cystic kidney tumors (category Bosniak \geq II). Cysts of categories Bosniak \geq III were morphologically verified, the rest (categories II-III) were under long-term dynamic control. All patients underwent mpUS including greyscale mode, color doppler imaging (CDI) and contrast-enhanced ultrasound (CEUS), as well as contrast-enhanced CT.

Results. Contrast-enhanced mpUS with CEUS demonstrated high efficiency of the method: sensitivity (Se) – 97.2%; specificity (Sp) – 91.6%; accuracy (A) – 95.1%. The effectiveness of CT with contrast in the study group was 91.7%; 84.0%; 88.5% respectively. Also, mpUS showed a more accurate assessment of cystic tumors according to the Bosniak classification, in comparison with contrast-enhanced CT.

Conclusions. Contrast-enhanced mpUS with CEUS demonstrated a significant increase in the effectiveness of the method as a whole, as well as higher rates in comparison with CT in the assessment of cystic formations of the kidneys. This technique should be considered as the method of choice in cases where CT is not possible, and it is recommended to include it in the algorithm for examining patients with cystic kidney tumors.

Keywords: renal cell carcinoma, mpUS with echocontrast, contrast-enhanced ultrasound, computed tomography, Bosniak classification

Conflict of interest. The authors declare no conflict of interest. The study had no sponsorship.

For citation: Kadyrleev R.A., Bagnenko S.S., Busko E.A., Kostromina E.V., Goncharova A.B., Kozubova K.V., Menshikova S.V., Nikolaev A.V. Contrast enhanced multiparametric ultrasound of cystic kidney lesions in comparison with the computed tomography. *Medical Visualization*. 2023. <https://doi.org/10.24835/1607-0763-1251>

Received: 10.08.2022.

Accepted for publication: 25.11.2022.

Published online: 08.02.2023.

Введение

Ежегодно в мире диагностируется порядка 400 тыс. впервые выявленных случаев рака почки, что составляет не более 3,0% в структуре онкологической заболеваемости [1]. В России ежегодно диагностируют более 20 тыс. злокачественных опухолей данной зоны [2]. В 25,0–40,0% случаев опухоли почек обнаруживают случайно при обследовании по поводу другого заболевания.

По результатам лучевой диагностики образования почек обычно характеризуют как солидные или кистозные. Несмотря на то что большинство почечно-клеточных раков (ПКР) являются солидными очагами, до 15,0% диагностируются в виде кистозных образований с неоднородной структу-

рой вследствие распада опухоли или наличия злокачественного образования в структуре кисты. В то же время “агрессивное” лечение кистозных опухолей, предположительно являющихся ПКР, до сих пор способствует удалению многих доброкачественных очагов [3].

Компьютерная томография (КТ) с болюсным контрастным усилением является “золотым стандартом” для оценки кистозных опухолей паренхимы почек. Минимальная толщина среза и многофазное контрастирование являются обязательными для обнаружения тонких перегородок и небольших, накапливающих контрастный препарат узлов в структуре кист [4, 5].



Кистозные поражения принято дифференцировать в соответствии с классификацией Bosniak, основанной на оценке КТ-критериев, таких как размеры, толщина стенок, внутренние перегородки, плотные пристеночные образования, характеристики контрастирования [6, 7]. С годами классификация претерпела ряд изменений. Однако следует отметить, что и до выхода усовершенствованной классификации и после определенных сложности, а также проблемные вопросы сохраняют свою актуальность.

Несмотря на постоянное усовершенствование классификации, рентгенологи часто не сходятся во мнении относительно категории сложных кист по Bosniak [8]. Принципиальные разногласия достигают до 75,0% и присущи категориям II, IIF и III. Как итог, авторы делают вывод о ненадежности предложенных критериев оценки и использовании их в клинической практике [9].

Диапазон определяемых показателей злокачественности среди кистозных образований категории IIF широк (0,0–38,0%) и необъективен по параметрам отбора и оценки, поскольку большинство кист категории IIF не подвергаются биопсии или хирургическому лечению [10].

До появления методики эхоконтрастирования на протяжении длительного времени применение УЗИ для анализа кистозных очагов почек в структуре классификации Bosniak было недостоверным [11]. Появление доступных ультразвуковых контрастных веществ (УКВ) и мультипараметрического УЗИ (мпУЗИ) кардинально повлияло на эту ситуацию [12, 13].

Сегодня существует множество публикаций, в которых авторы сравнивают общепринятые методы лучевой диагностики с контрастно-усиленным УЗИ (КУУЗИ) [14]. В большей части работ отмечены схожие паттерны контрастирования при КТ/МРТ и УЗИ [15, 16]. В ряде опубликованных работ предположено, что КУУЗИ имеет перспективы являться методом выбора для оценки кистозных очагов почек, не прибегая к выполнению КТ или МРТ, а также отмечается серьезный потенциал методики в контексте более точного отбора пациентов для динамического контроля, хирургического лечения и выполнения биопсий [11, 16, 17].

Стоит отметить и ряд существующих трудностей и ограничений метода мпУЗИ. В первую очередь, речь идет о высокой операторозависимости, а также об отсутствии стандартизированного алгоритма сканирования. Также большое количество подкожно-жировой клетчатки является существенным ограничивающим фактором для визуализации опухоли. Остаются вопросы лицензирования и доступности к клиническому использованию УКВ [18, 19].

Таким образом, диагностика кистозных образований почек остается актуальной проблемой. На сегодняшний день стало доступно использование классификации Bosniak в рамках проведения мпУЗИ с эхоконтрастированием. Формально мпУЗИ в эту классификацию все еще не включено, однако работы в данном направлении на протяжении последних лет ведутся достаточно активно, подходы совершенствуются и предварительные публикации демонстрируют многообещающие результаты [16, 17].

Цель исследования

Оценить и сравнить эффективность КТ и мпУЗИ в оценке кистозных опухолей почек.


Материал и методы

В исследование включены данные 61 пациента с кистозными образованиями почек (категории Bosniak \geq II), которым было проведено КТ и мпУЗИ (включающее в себя обследование в В-режиме, ЦДК и КУУЗИ). Кисты Bosniak I были исключены из исследования ввиду полного отсутствия расхождений в диагнозе с другими диагностическими методами, отсутствия необходимости проведения эхоконтрастирования, а также дальнейшего контроля и гистологической верификации соответственно.

Все выявленные кисты категорий Bosniak II–IIF находились на длительном динамическом контроле, тогда как остальные (категории \geq III) гистологически верифицированы. Возраст исследуемых пациентов находился в диапазоне от 34 до 82 лет и в среднем составил $60 \pm 12,7$ года у женщин и $62 \pm 4,7$ года у мужчин.

КТ брюшной полости с контрастным усилением выполнена всем пациентам, сканирование проводили на 64-детекторном томографе Brilliance и 128-срезовом сканере Ingenuity Core фирмы Philips Healthcare (Германия) с толщиной слоя 1,5 мм. Для контрастного усиления применяли неионное контрастное вещество Омнипак 350 (GE Healthcare, Ирландия), международное название Йогексол (Iohexol). Количество вводимого контрастного препарата составляло 100 мл и вводилось со скоростью 4,5 мл/с.

Для выполнения мпУЗИ были использованы аппараты Hi Vision Ascendus, Aloka Noblus и Hi Vision Avius (Hitachi, Япония). Исследование включало в себя обзорное сканирование паренхимы почек с дальнейшим прицельным изучением зоны интереса. Далее выполнялся поиск наиболее оптимальной позиции пациента и датчика для максимально корректного выполнения эхоконтрастирования.



Непосредственно перед исследованием в кубитальную вену левой руки пациентам устанавливался одноразовый катетер диаметром 18 G. В качестве УКВ использовался препарат Соновью (Bracco Swiss S.A., Швейцария), международное название: серы гексафторид (Sulfur hexafluoride).

Препарат вводился в объеме 1,0 мл на одну зону исследования. Такой объем препарата необходим для того, чтобы избежать избыточного контрастирования паренхимы почки. Сразу после этого дополнительно вводили от 5 до 10 мл 0,9% раствора NaCl. Одновременно с введением контрастного вещества включалась запись кинопетли и активировался секундомер. Учитывая высокую подвижность почек при дыхании, для получения наиболее объективных показателей пациентов просили задержать дыхание на максимальном возможный срок.

Интерпретация кистозных образований проводилась с использованием обновленной классификации Bosniak от 2019 г., включающей в себя 5 категорий по степени возрастания вероятности риска злокачественности [6].

Нами оценивались следующие критерии: толщина стенок и перегородок и их количество в структуре кистозных опухолей, фиксировались наличие пристеночного компонента и его характеристики контрастирования. Производилась оценка контрастирования перегородок, при наличии кровотока киста расценивалась как Bosniak III.

Статистическую обработку и анализ данных осуществляли с использованием пакета специализированных программ Statistica версии 9.0 и MATLAB 2020a с пакетом Statistics and Machine Learning Toolbox.

Соответствие статистического распределения изучаемых показателей теоретическому нормальному распределению Гаусса оценивали с помощью критерия Колмогорова–Смирнова и Шапиро–Уилкса. Критический уровень значимости нулевой статистической гипотезы принимался равным 0,05. Диагностическая эффективность используемых методов определялась по стандартным показателям.

После того как выяснено, что две группы значимо различаются, была определена “граница” между двумя группами. Поэтому нами также проведен ROC-анализ. Характеристическая кривая строилась по мерам чувствительности и специфичности. В качестве дополнительного критерия применяли оценку площади под кривой AUC (Area Under Curve), значения которой сопоставлялись с экспертной шкалой, позволяющей судить о качестве модели.

Результаты

КТ. В ходе проведенного исследования все выявленные кистозные образования были охарактеризованы по следующим критериям: размер очага, его форма, контур, локализация, наличие, количество и толщина перегородок, тканевые пристеночные включения, а также характер контрастирования.

Было установлено, что выявленные при КТ кистозные образования почек в среднем имели размер 25 ± 18 мм (32 ± 14 мм – доброкачественные, 21 ± 12 мм – злокачественные), чаще ($n = 35$; 57,3%) были неправильной формы (80,0% из которых являлись злокачественными). Неоднородная структура отмечалась в 58,4% случаев, из которых в 76,6% случаев данная характеристика соответствовала злокачественным очагам.

В исследовании была установлена статистически значимая сопряженность ($p < 0,05$) между числом выявляемых в кистозном образовании перегородок и злокачественным потенциалом образования. Злокачественные образования чаще (56,6%) имели больше трех перегородок в структуре (рис. 1а), хотя могли и не иметь данных изменений (рис. 1б). В доброкачественных образованиях перегородки обычно отсутствовали (71,4%) или наблюдалось (в 28,6% случаев) их минимальное (до трех) количество (рис. 1в).

Также получена статистически значимая сопряженность ($p < 0,05$) между контрастированием выявляемых в кистозном образовании перегородок и злокачественным потенциалом образования. Злокачественные очаги чаще характеризовались активным и минимальным накоплением контрастного вещества (63,3 и 26,6% соответственно). Для доброкачественных образований было характерно отсутствие контрастирования перегородок в большинстве случаев (85,7%).

мЛУЗИ. В первую очередь, оценивались данные, полученные в режиме серой шкалы (рис. 2). Установлено, что размер выявленных кистозных образований почек в среднем составил 27 ± 18 мм.

Очаги чаще имели неправильную форму – 35 (57,3%), 20 (57,1%) из которых были злокачественными. Неоднородная структура чаще определялась при подозрении на малигнизацию – 21 (53,8%). Также злокачественные образования имели размытые границы (56,7%), а доброкачественные очаги в 100,0% случаев имели периферический тип кровотока.

Основными критериями контрастирования, которые мы учитывали в нашей работе, было контрастирование стенки кистозного очага, перегородок и наличие пристеночных образований, которые

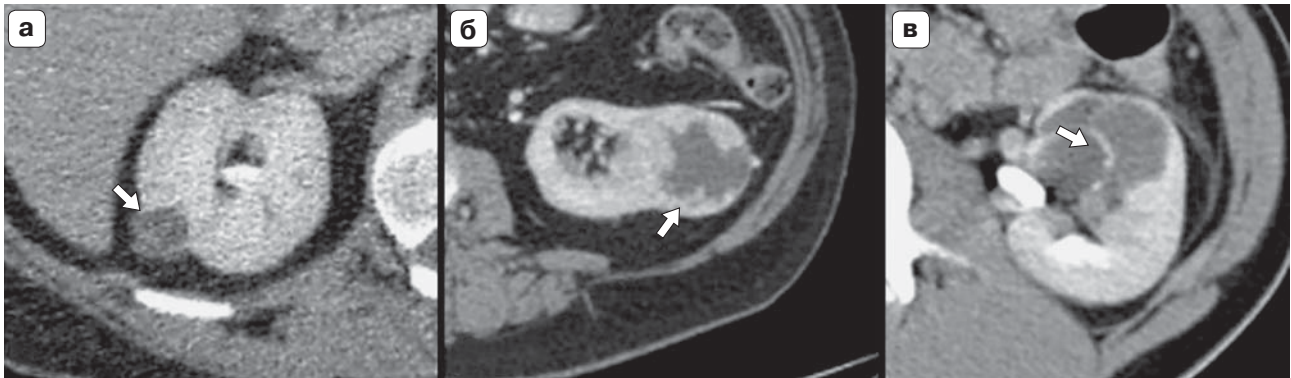

Рис. 1. КТ органов брюшной полости. **а** – кистозное образование почки с множественными перегородками (стрелка) в структуре (ПКР); **б** – кистозное образование почки (стрелка) без перегородок (ПКР); **в** – кистозное образование почки (стрелка) с единичной перегородкой (простая киста).

Fig. 1. CT scan of the abdominal organs. **a** – cystic kidney formation with multiple septa (arrow) in the structure (RCC); **б** – cystic kidney formation (arrow) without septa (RCC); **в** – cystic kidney formation (arrow) with a single septum (simple cyst).

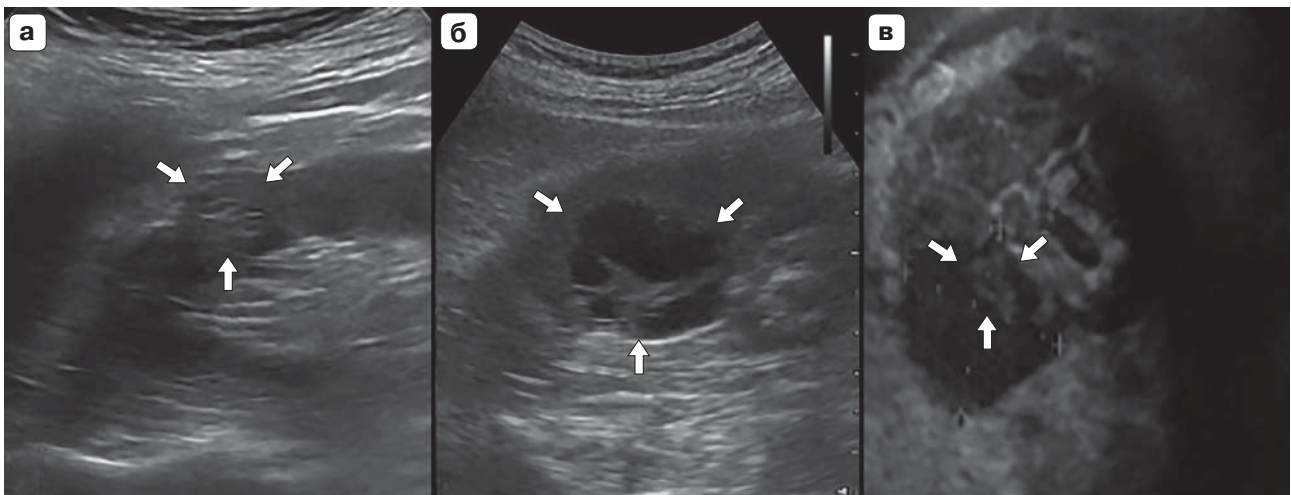


Рис. 2. Оценка кистозного образования в В-режиме. **а** – Bosniak IIF, неоднородное гетероэхогенное кистозное образование с нечетким неровным контуром (стрелки); **б** – Bosniak III, неоднородное гетероэхогенное кистозное образование с утолщенными перегородками (стрелка), с четким неровным контуром; **в** – Bosniak IV, неоднородное гетероэхогенное кистозное образование с пристеночным компонентом (стрелки).

Fig. 2. Assessment of cystic lesion in the gray-scale mode. **a** – Bosniak IIF, heterogeneous heteroechoic cystic lesion with an ill-defined irregular contour (arrows); **б** – Bosniak III, heterogeneous heteroechoic cystic lesion with a thick septa (arrow); **в** – Bosniak IV, heterogeneous heteroechoic cystic lesion with a parietal component (arrows).

часто выявлялись в структуре кист с неоднородным содержимым.

Так, активное контрастирование в структуре перегородок (рис. 3а) в 96,6% определялось у злокачественных опухолей и только в 3,4% у доброкачественных. Доброкачественные образования в большинстве своем не контрастировались (71,4%) (рис. 3б) и только в 28,6% имели фоновое накопление. Сопряженность этих признаков была значимой ($p < 0,05$).

Сравнительный анализ эффективности мПУЗИ и КТ в диагностике кистозных образований почек.

Нами сопоставлены результаты эффективности мПУЗИ с эхоконтрастированием с аналогичными показателями КТ с контрастным усилением.

При определении достоверности различных рассчитаны доверительные интервалы (табл. 1).

Как видно из данных табл. 1, КТ с контрастированием уступала по показателям эффективности результатам мПУЗИ на 6–7%, однако данное различие не является статистически значимым, так как доверительные интервалы перекрываются.

Сравнительные данные ROC-кривых приведены на рис. 4.




Рис. 3. Оценка кистозного образования в режиме КУУЗИ. **а** – отсутствие поступления контраста в структуру кистозного образования (стрелки); **б** – выраженное контрастирование в структуре пристеночного компонента кистозного образования (стрелки).

Fig. 3. Evaluation of cystic formation in the CEUS mode. **a** – Lack of contrast inflow into the structure of the cystic lesion (arrows); **б** – Pronounced contrasting in the structure of the parietal component of the cystic lesion (arrows).

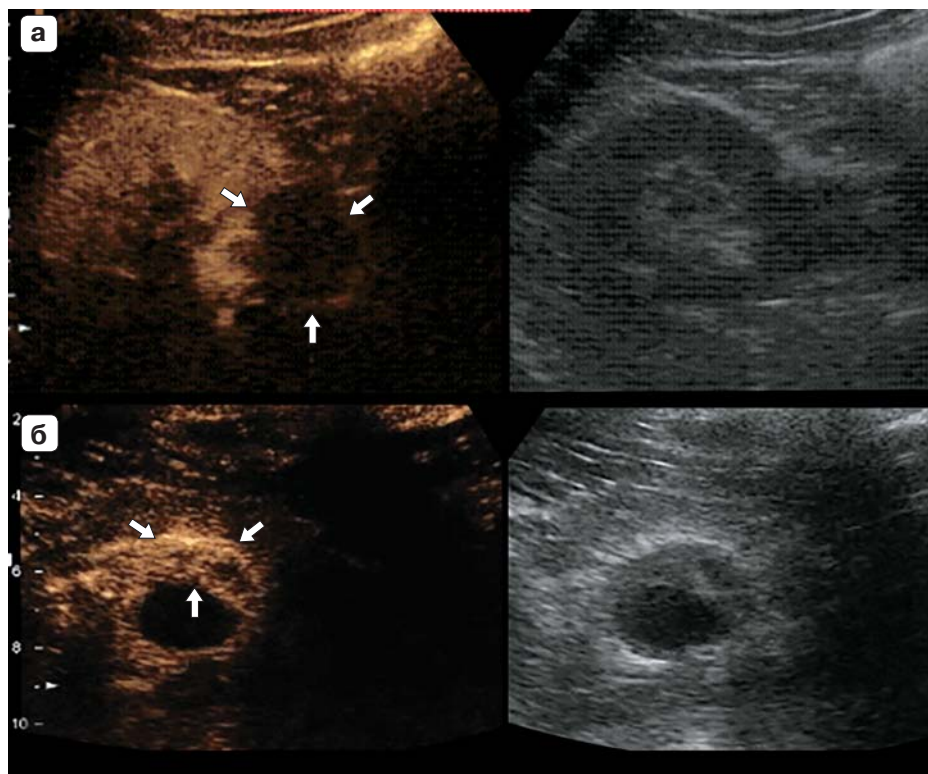


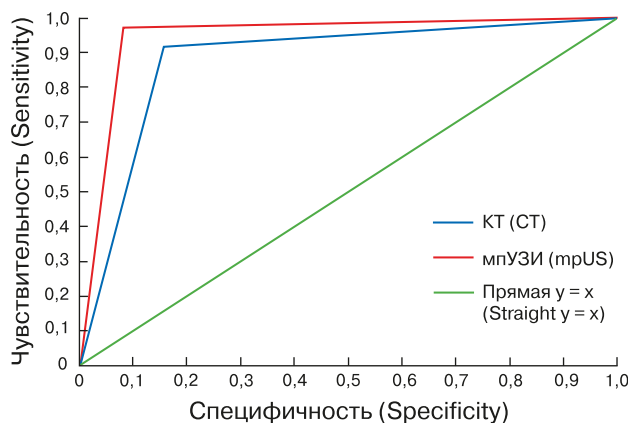
Таблица 1. Показатели диагностической эффективности КТ и методики мпУЗИ в диагностике кистозных образований почек

Table 1. Indicators of the diagnostic efficiency of CT and mpUS techniques in the diagnosis of cystic kidney formations

Группы Group	Кистозные образования почек (n = 61) Cystic kidney lesion (n = 61)		
	чувствительность, % sensitivity, %	специфичность, % specificity, %	точность, % accuracy, %
КТ / CT	91,7 (78,4–97,1)	84,0 (64,9–93,7)	88,5 (75,3 – 95,2)
мпУЗИ / mpUS	97,2 (86,1–99,5)	91,6 (74,1–97,9)	95,1 (76,8–98,0)

Рис. 4. ROC-кривая эффективности различных модальностей в диагностике кистозных опухолей почек. AUC КТ = 0,88 (хорошее качество метода); AUC мпУЗИ = 0,95 (отличное качество метода).

Fig. 4. ROC-curve of the effectiveness of various modalities in the diagnosis of cystic kidney tumors. AUC CT = 0.88 (good method quality); AUC mpUS=0.95 (excellent method quality).



**Таблица 2.** Распределение пациентов по категориям Bosniak по данным различных модальностей**Table 2.** Distribution of patients by Bosniak categories, according to different modalities

Категория Bosniak Bosniak category	мпУЗИ, n (%) mpUS, n (%)	КТ, n (%) CT, n (%)	Морфология (рак), n (%) Morphology, n (%)
II	17 (27,9)	5 (8,2)	0
IIF	6 (9,8)	14 (23,0)	0
III	22 (36,1)	26 (42,6)	20 (32,8)
IV	16 (26,2)	16 (26,2)	16 (26,2)
Итого	61 (100,0)	61 (100,0)	36 (59,0)

Сравнительный анализ результатов мпУЗИ и КТ в распределении кистозных образований почек по классификации Bosniak. Все проанализированные кистозные образования почек (61) на основании полученных данных при нативном и контрастном УЗИ, а также КТ с контрастным усилением были нами распределены в рамках классификации Bosniak (табл. 2).

Поскольку кисты категории Bosniak I имеют патогномичную лучевую картину и полное соответствие в диагнозе с иными лучевыми методами диагностики, они были намеренно исключены из исследования. Также кисты данной категории не требуют проведения эхоконтрастирования, дальнейшего контроля и гистологической верификации.

Все выявленные образования категорий Bosniak \geq III гистологически верифицированы, остальные (категории II–IIF) находились на динамическом контроле.

По данным табл. 2 можно отметить, что злокачественные образования были верифицированы в 36 (59,0%) случаях. По результатам мпУЗИ с эхоконтрастированием в 22 наблюдениях была определена категория Bosniak III, тогда как по данным КТ данную категорию выставили у 26 пациентов. Все кисты данной выборки были гистологически подтверждены, в 20 случаях был выявлен светлоклеточный вариант ПКР. В 16 случаях оба метода (мпУЗИ и КТ) определили категорию Bosniak IV (во всех 16 наблюдениях в результате морфологической верификации подтвердился диагноз ПКР).

Заключение

Таким образом, мпУЗИ с эхоконтрастированием продемонстрировало оптимальные возможности в оценке кистозных образований почек. КТ с контрастным усилением имела схожие результаты, однако по ряду характеристик уступила в нашем исследовании контрастному УЗИ. С учетом того, что при мпУЗИ оценивать динамику

контрастного усиления мы можем лишь в проекции установленного датчика, в то время как при КТ анализируется орган целиком, метод КТ, по нашему мнению, должен сохранить за собой звание “золотого стандарта” диагностики рассматриваемых нозологий. Однако в диагностически сложных случаях, когда речь идет об оценке конкретного очага, использование метода мпУЗИ с эхоконтрастированием будет предпочтительным.

Также результаты нашего исследования указывают на то, что при оценке кистозных образований почек в рамках классификации Bosniak на базе данных КТ отмечается склонность к излишнему завышению категории кист, что может приводить к неоправданному оперативному лечению. В сравнительной оценке мпУЗИ продемонстрировало лучшие результаты, хотя незначительное завышение категорий также присутствовало.

Участие авторов

Кадырлеев Р.А. – проведение исследования, сбор и обработка данных, обзор публикаций по теме статьи, написание текста, подготовка и редактирование текста, ответственность за целостность всех частей статьи.

Багненко С.С. – концепция и дизайн исследования, сбор и обработка данных, анализ и интерпретация полученных данных, утверждение окончательного варианта статьи.

Бусько Е.А. – анализ и интерпретация полученных данных, участие в научном дизайне, подготовка, создание опубликованной работы, утверждение окончательного варианта статьи.


Костромина Е.В. – подготовка, создание опубликованной работы, ответственность за целостность всех частей статьи.

Гончарова А.Б. – статистическая обработка данных, участие в научном дизайне.

Козубова К.В. – подготовка и редактирование текста, участие в научном дизайне.

Меньшикова С.В. – утверждение окончательного варианта статьи.

Николаев А.В. – утверждение окончательного варианта статьи.



Authors' participation

Kadyrleev R.A. – conducting research, collection and analysis of data, review of publications, writing text, text preparation and editing, responsibility for the integrity of all parts of the article.

Bagnenko S.S. – concept and design of the study, collection and analysis of data, analysis and interpretation of the obtained data, approval of the final version of the article.

Busko E.A. – analysis and interpretation of the obtained data, participation in scientific design, preparation and creation of the published work, approval of the final version of the article.

Kostromina E.V. – preparation and creation of the published work, responsibility for the integrity of all parts of the article.

Goncharova A.B. – statistical analysis, participation in scientific design.

Kozubova K.V. – text preparation and editing, participation in scientific design.

Menshikova S.V. – approval of the final version of the article.

Nikolaev A.V. – approval of the final version of the article.


Список литературы

1. Чиссов В.И., Давыдов М.И. Онкология: Национальное руководство. Краткое издание. М.: ГЭОТАР-Медиа, 2017. 576 с.
2. Носов А.К., Лушина П.А. Анализ заболеваемости и смертности от рака почки в России и Санкт-Петербурге. *Сибирский онкологический журнал*. 2017; 16 (5): 95–103. <https://doi.org/10.21294/1814-4861-2017-16-5-95-103>
3. Nouhaud F.X., Bernhard J.C., Bigot P. et al. Contemporary assessment of the correlation between Bosniak classification and histological characteristics of surgically removed atypical renal cysts (UroCCR–12 study). *Wld J. Urol*. 2018; 36 (10): 1643–1649. <https://doi.org/10.1007/s00345-018-2307-6>
4. Helenon O., Crosnier A., Verkarre V. Simple and complex renal cysts in adults: Classification system for renal cystic masses. *Diagn. Interv. Imaging*. 2018; 99 (4): 189–218. <https://doi.org/10.1016/j.diii.2017.10.005>
5. Буровик И.А., Локшина А.А., Кулева С.А. Оптимизация методики мультиспиральной компьютерной томографии при динамическом наблюдении онкологических больных. *Медицинская визуализация*. 2015; 2: 129–134.
6. Silverman S.G., Pedrosa I., Ellis J.H. et al. Bosniak Classification of Cystic Renal Masses, Version 2019: An Update Proposal and Needs Assessment. *Radiology*. 2019; 292 (2): 475–488. <https://doi.org/10.1148/radiol.2019182646>
7. Буровик И.А., Мищенко А.В., Кулева С.А., Мелдо А.А. Характеристики контрастного усиления при различных методиках мультиспиральной компьютерной томографии. *Вопросы онкологии*. 2016; 62 (3): 460–464.
8. Nicolau C., Antunes N, Paño B. et al. Imaging Characterization of Renal Masses. *Medicina (Kaunas)*. 2021; 57(1): 51. <https://doi.org/10.3390/medicina57010051>
9. Schoots I.G., Zaccai K., Hunink M.G. et al. Bosniak classification for complex renal cysts reevaluated: a systematic review. *J. Urol*. 2017; 198 (1): 12–21. <https://doi.org/10.1016/j.juro.2016.09.160>

10. Smith A.D., Carson J.D., Sirous R. et al. Active surveillance versus nephronsparing surgery for a Bosniak IIF or III renal cyst: a cost-effectiveness analysis. *Am. J. Roentgenol*. 2019; 212 (4): 830–838. <https://doi.org/10.2214/AJR.18.20415>
11. Кадырлеев Р.А., Багненко С.С., Бусько Е.А., Костромина Е.В., Шевкунов Л.Н., Козубова К.В., Гончарова А.Б. Возможности мультипараметрического ультразвукового исследования в диагностике кистозных образований почек. *Онкологический журнал: лучевая диагностика, лучевая терапия*. 2021; 4 (3): 35–43. <https://doi.org/10.37174/2587-7593-2021-4-3-35-43>
12. Krishna S., Leckie A., Kielar A. et al. Imaging of Renal Cancer. *Semin Ultrasound CT MR*. 2020; 41 (2): 152–169. <https://doi.org/10.1053/j.sult.2019.12.004>
13. Bertolotto M., Bucci S., Valentino M. et al. Contrast-enhanced Ultrasound for characterizing renal masses. *Eur. J. Radiol*. 2018; 105: 41–48. <https://doi.org/10.1016/j.ejrad.2018.05.015>
14. Бусько Е.А., Козубова К.В., Багненко С.С., Карачун А.М., Буровик И.А., Гончарова А.Б., Костромина Е.В., Кадырлеев Р.А., Курганская И.Х., Шевкунов Л.Н. Сравнительный анализ эффективности КТ и контрастно-усиленного УЗИ в диагностике метастазов колоректального рака в печени. *Анналы хирургической гепатологии*. 2022; 27 (1): 22–32. <https://doi.org/10.16931/1995-5464.2022-1-22-32>
15. Асатурян М.А., Атаев А.Г., Багненко С.С. и др. Общая и военная рентгенология. СПб.: Военно-мед. акад., 2008. 480 с.
16. Sidhu P.S., Cantisani V., Dietrich C.F. et al. The EFSUMB Guidelines and Recommendations for the Clinical Practice of Contrast-Enhanced Ultrasound (CEUS) in Non-Hepatic Applications: Update 2017 (Long Version). *Ultraschall Med*. 2018; 39(2): e2–e44. <https://doi.org/10.1055/a-0586-1107>
17. Como G., Valotto C., Tulipano Di Franco F. et al. Role of contrast-enhanced ultrasound in assessing indeterminate renal lesions and Bosniak ≥2F complex renal cysts found incidentally on CT or MRI. *Br. J. Radiol*. 2021; 94 (1127): 20210707. <https://doi.org/10.1259/bjr.20210707>
18. Багненко С.С., Ефимцев А.Ю., Железняк И.С. и др. Практическая ультразвуковая диагностика: Руководство для врачей. В 5 томах. М.: ГЭОТАР-Медиа, 2016. 240 с.
19. Трофимова Т.Н., Назинкина Ю.В., Баулин И.А. и др. Современные стандарты анализа лучевых изображений и принципы построения заключения: Руководство для врачей. СПб: Балтийский медицинский образовательный центр, 2019. 290 с.

References

1. Chissov V.I., Davydov M.I. Oncology: National leadership. Short edition. M.: GEOTAR-Media, 2017. 576 p. (In Russian)
2. Nosov A.K., Lushina P.A. Analysis of morbidity and mortality from kidney cancer in Russia and St. Petersburg. *Sibirskiy onkologicheskij zhurnal = Siberian Journal of Oncology*. 2017; 16 (5): 95–103. <https://doi.org/10.21294/1814-4861-2017-16-5-95-103> (In Russian)
3. Nouhaud F.X., Bernhard J.C., Bigot P. et al. Contemporary assessment of the correlation between Bosniak classification and histological characteristics of surgically removed atypical renal cysts (UroCCR–12 study). *Wld J. Urol*. 2018; 36 (10): 1643–1649. <https://doi.org/10.1007/s00345-018-2307-6>



4. Helenon O., Crosnier A., Verkarre V. Simple and complex renal cysts in adults: Classification system for renal cystic masses. *Diagn. Interv. Imaging*. 2018; 99 (4): 189–218. <https://doi.org/10.1016/j.diii.2017.10.005>
5. Burovik I.A., Lokshina A.A., Kuleva S.A. Optimization of the method of multislice computed tomography in the dynamic monitoring of cancer patients. *Meditsinskaya vizualizatsiya = Medical visualization*. 2015; 2: 129–134. (In Russian)
6. Silverman S.G., Pedrosa I., Ellis J.H. et al. Bosniak Classification of Cystic Renal Masses, Version 2019: An Update Proposal and Needs Assessment. *Radiology*. 2019; 292 (2): 475–488. <https://doi.org/10.1148/radiol.2019182646>
7. Burovik I.A., Mishchenko A.V., Kuleva S.A., Meldo A.A. Features of contrast enhancement in different methods of multislice computed tomography. *Voprosy onkologii = Problems in oncology*. 2016; 62 (3):460–464. (In Russian)
8. Nicolau C., Antunes N, Paño B. et al. Imaging Characterization of Renal Masses. *Medicina (Kaunas)*. 2021;57(1):51. <https://doi.org/10.3390/medicina57010051>
9. Schoots I.G., Zaccari K., Hunink M.G. et al. Bosniak classification for complex renal cysts reevaluated: a systematic review. *J. Urol*. 2017; 198 (1): 12–21. <https://doi.org/10.1016/j.juro.2016.09.160>
10. Smith A.D., Carson J.D., Sirous R. et al. Active surveillance versus nephronsparing surgery for a Bosniak IIF or III renal cyst: a cost-effectiveness analysis. *Am. J. Roentgenol*. 2019; 212 (4): 830–838. <https://doi.org/10.2214/AJR.18.20415>
11. Kadyrleev R.A., Bagnenko S.S., Busko E.A., Kostromina E.V., Shevkunov L.N., Kozubova K.V., Goncharova A.B. Possibilities of multiparametric ultrasound study with contrast enhanced in the diagnostics of cystic kidney lesions. *Journal of Oncology: Diagnostic Radiology and Radiotherapy*. 2021; 4 (3): 35–43. <https://doi.org/10.37174/2587-7593-2021-4-3-35-43> (In Russian)
12. Krishna S., Leckie A., Kielar A. et al. Imaging of Renal Cancer. *Semin Ultrasound CT MR*. 2020; 41 (2): 152–169. <https://doi.org/10.1053/j.sult.2019.12.004>
13. Bertolotto M., Bucci S., Valentino M. et al. Contrast-enhanced Ultrasound for characterizing renal masses. *Eur. J. Radiol*. 2018; 105: 41–48. <https://doi.org/10.1016/j.ejrad.2018.05.015>
14. Busko E.A., Kozubova K.V., Bagnenko S.S., Karachun A.M., Burovick I.A., Goncharova A.B., Kostromina E.V., Kadyrleev R.A., Kurganskaya I.H., Shevkunov L.N. Comparative assessment of diagnostic value of computed tomography and contrast-enhanced ultrasound in colorectal cancer liver metastases diagnosis. *Annaly Khirurgicheskoy Gepatologii = Annals of HPB Surgery*. 2022; 27 (1): 22–32. <https://doi.org/10.16931/1995-5464.2022-1-22-32> (In Russian)
15. Asaturyan M.A., Ataev A.G., Bagnenko S.S. et al. General and Military Radiology. St. Petersburg: Military Medical. Acad., 2008. 480 p. (In Russian)
16. Sidhu P.S., Cantisani V., Dietrich C.F. et al. The EFSUMB Guidelines and Recommendations for the Clinical Practice of Contrast-Enhanced Ultrasound (CEUS) in Non-Hepatic Applications: Update 2017 (Long Version). *Ultraschall Med*. 2018;39(2):e2–e44. <https://doi.org/10.1055/a-0586-1107>
17. Como G., Valotto C., Tulipano Di Franco F. et al. Role of contrast-enhanced ultrasound in assessing indeterminate renal lesions and Bosniak ≥2F complex renal cysts found incidentally on CT or MRI. *Br. J. Radiol*. 2021; 94 (1127): 20210707. <https://doi.org/10.1259/bjr.20210707>
18. Bagnenko S.S., Efimtsev A.Yu., Zheleznyak I.S. et al. Practical ultrasound diagnostics: A guide for doctors. In 5 volumes. M.: GEOTAR-Media, 2016. 240 p. (In Russian)
19. Trofimova T.N., Nazinkina Yu.V., Baulin I.A. et al. Modern standards for the analysis of radiation images and principles for constructing a conclusion: A guide for doctors. SPb.: Baltic Medical Education Center, 2019. 290 p. (In Russian)

Для корреспонденции*: Кадырлеев Роман Андреевич – тел.: +7-921-390-13-37. E-mail: romankadyrleev@gmail.com

Кадырлеев Роман Андреевич – врач ультразвуковой диагност отделения лучевой диагностики ФГБУ “НМИЦ онкологии им. Н.Н. Петрова” Минздрава России, Санкт-Петербург. <https://orcid.org/0000-0001-6576-1087>.

Багненко Сергей Сергеевич – доктор мед. наук, доцент, заместитель директора, заведующий научным отделением диагностической и интервенционной радиологии ФГБУ “НМИЦ онкологии им. Н.Н. Петрова” Минздрава России; профессор кафедры современных методов диагностики и радиолучевой терапии ФГБОУ ВО “Санкт-Петербургский государственный педиатрический медицинский университет” Минздрава России, Санкт-Петербург. <https://orcid.org/0000-0002-4131-6293>

Бусько Екатерина Александровна – доктор мед. наук, доцент, ведущий научный сотрудник научного отделения диагностической и интервенционной радиологии ФГБУ “НМИЦ онкологии им. Н.Н. Петрова”; доцент НК и ОЦ “Лучевая диагностика и ядерная медицина” ФГБОУ ВО “СПбГУ” Минздрава России, Санкт-Петербург. <https://orcid.org/0000-0002-0940-6491>.


Костромина Екатерина Викторовна – канд. мед. наук, старший научный сотрудник научного отделения диагностической и интервенционной радиологии, врач ультразвуковой диагност, врач-рентгенолог отделения лучевой диагностики ФГБУ “НМИЦ онкологии им. Н.Н. Петрова” Минздрава России; доцент кафедры лучевой диагностики и биомедицинской визуализации ФГБОУ ВО “Санкт-Петербургский государственный педиатрический медицинский университет” Минздрава России, Санкт-Петербург. <https://orcid.org/0000-0002-4245-687X>

Гончарова Анастасия Борисовна – канд. физ.-мат. наук, доцент кафедры теории систем управления электрофизической аппаратурой, факультет прикладной математики –процессов управления Санкт-Петербургского государственного университета, Санкт-Петербург. <https://orcid.org/0000-0002-7980-1657>

Козубова Ксения Вячеславовна – врач ультразвуковой диагност отделения лучевой диагностики ФГБУ “НМИЦ онкологии им. Н.Н. Петрова” Минздрава России, <https://orcid.org/0000-0001-9611-0439>

Меньшикова Светлана Валерьевна – ассистент кафедры современных методов диагностики и радиолучевой терапии ФГБОУ ВО “Санкт-Петербургский государственный педиатрический медицинский университет” Минздрава России, Санкт-Петербург. <https://orcid.org/0000-0003-2448-6116>

Николаев Алексей Владимирович – ассистент кафедры современных методов диагностики и радиолучевой терапии ФГБОУ ВО “Санкт-Петербургский государственный педиатрический медицинский университет” Минздрава России, Санкт-Петербург. <https://orcid.org/0000-0002-6170-0356>



Contact*: Roman A. Kadyrleev – phone: +7-921-390-13-37. E-mail: romankadyrleev@gmail.com

Roman A. Kadyrleev – radiologist, N.N. Petrov National Medical Research Center of Oncology Ministry of Healthcare of the Russian Federation, St. Petersburg. <https://orcid.org/0000-0001-6576-1087>

Sergey S. Bagnenko – Doct. of Sci. (Med.), Associate Professor, Leading Researcher and the Head of the Research Department of Diagnostic and Interventional Radiology, N.N. Petrov National Medicine Research Center of Oncology; Professor of the Department of Innovative Techniques of Diagnostics and Radiation Therapy, Saint-Petersburg State Pediatric Medical University, St. Petersburg. <https://orcid.org/0000-0002-4131-6293>. E-mail: bagnenko_ss@mail.ru

Ekaterina A. Busko – Doct. of Sci. (Med.), Associate Professor, Leading Researcher of Research Division of Diagnostic and Interventional Radiology, N.N. Petrov National Medicine Research Center of Oncology; Associate Professor of the Clinical Research and Education Center “Radiation diagnostics and nuclear medicine”, St. Petersburg State University, St. Petersburg. <https://orcid.org/0000-0002-0940-6491>

Ekaterina V. Kostromina – Cand. of Sci. (Med.), Associate Professor Department of Radiation Diagnostics and Biomedical Imaging St. Petersburg State Pediatric Medical University; Senior Researcher of N.N. Petrov National Medical Research Center of Oncology Ministry of Healthcare of the Russian Federation, St. Petersburg. <https://orcid.org/0000-0002-4245-687X>.

Anastasia B. Goncharova – Cand. of Sci. (Phys.-Math.), Associate Professor, Department of Theory of Electrophysical Equipment Control System, Faculty of Applied Mathematics – Control Processes, Saint Petersburg State University, St. Petersburg. <https://orcid.org/0000-0002-7980-1657>

Kseniya V. Kozubova – radiologist, N.N. Petrov National Medical Research Center of Oncology Ministry of Healthcare of the Russian Federation, St. Petersburg. <https://orcid.org/0000-0001-9611-0439>

Svetlana V. Menshikova – Assistant of the Department of Modern Methods of Diagnostics and Radiation Therapy, St. Petersburg State Pediatric Medical University, Ministry of Health of Russia, St. Petersburg. <https://orcid.org/0000-0003-2448-6116>

Aleksey V. Nikolaev – Assistant of the Department of Modern Methods of Diagnostics and Radiation Therapy, St. Petersburg State Pediatric Medical University, Ministry of Health of Russia, St. Petersburg. <https://orcid.org/0000-0002-6170-0356>