




Revista de
*Medicina e
Investigación*

www.elsevier.es



ARTÍCULO ORIGINAL

Actualización en Traumatología Deportiva: hombro congelado

H. M. Tlatoa Ramírez, F. J. Morales Acuña y H. L. Ocaña Servín

Centro de Medicina de la Actividad Física y el Deporte, Facultad de Medicina, Universidad Autónoma del Estado de México, Toluca, Estado de México, México

PALABRAS CLAVE

Hombro Congelado

Resumen El hombro congelado, también conocido como capsulitis adhesiva, es una condición común, con una fisiopatología muy poco entendida, caracterizada por una restricción funcional de los movimientos activos y pasivos del hombro, en donde las imágenes radiográficas de la articulación glenohumeral están prácticamente normales, excepto por la posibilidad de presencia de osteopenia o tendinopatía calcificada. En la mayoría de los casos es una enfermedad auto limitada, pero puede persistir por años e incluso no resolverse completamente. Por lo general, el diagnóstico es clínico, pero estudios complementarios de imagen y laboratorio ayudan a descartar otras patologías. Existen varias opciones de tratamiento (fisioterapia, corticoides, anti-inflamatorios no esteroideos, hidrodilatación, movilización bajo anestesia y cirugía), sin embargo, hay muy pocos estudios de buena calidad que los avalen.

KEYWORDS

Frozen Shoulder

Update in sports traumatology: frozen shoulder

Abstract Frozen shoulder, also known as adhesive capsulitis, is a common condition, with a poorly understood pathophysiology, that is characterized by functional restriction of both active and passive shoulder motion for which radiographs of the glenohumeral joint are essentially unremarkable, except, for the possible presence of osteopenia or calcified tendinopathy. It is often self-limited, but it can persist for years and in some cases may never fully resolve. The diagnosis is usually clinical, although, imaging and laboratory studies may help to rule out other pathologies. There are several treatment options (physical therapy, corticosteroids, nonsteroidal anti-inflammatory drugs, hydrodilatation, mobilization under anesthesia and surgery), however, there are few studies with high quality evidence to endorse them.

Autor para correspondencia: Centro de Medicina de la Actividad Física y el Deporte (CEMAFYD), Facultad de Medicina, Universidad Autónoma del Estado de México, Toluca, México, México Eduardo Monroy Cardenas s/n Col. San Buenaventura, Toluca Estado de México, México CP 5011. Teléfono 722 2780802. *Correo electrónico:* medicinadeldeporteuaemex@gmail.com

Introducción

El hombro congelado, también llamado capsulitis adhesiva, periartitis escapulohumeral o capsulitis fibrótica¹, es una condición caracterizada por una restricción funcional de los movimientos activos y pasivos del hombro, en donde las imágenes radiográficas de la articulación glenohumeral están prácticamente normales, excepto por la posibilidad de presencia de osteopenia o tendinopatía calcificada². Esta patología tiene una prevalencia del 2 al 5% en la población general, presentándose más mujeres que en hombres, en edades entre 40 y 60 años¹.

Anatomía

La principal articulación del hombro es la glenohumeral, la cual corresponde a una articulación sinovial de tipo enartrosis. Esta presenta la mayor movilidad en el cuerpo humano, pero al mismo tiempo es la más inestable. Se compone por: la cabeza humeral, rodete glenoideo o labrum de la cavidad glenoidea de la escápula, ligamentos (glenohumerales, coracoacromial y transverso del húmero), manguito rotador (músculos supraespinoso, infraespinoso, subescapular y redondo menor), tendón de la cabeza larga del bíceps y la cápsula articular³.

Fisiopatología

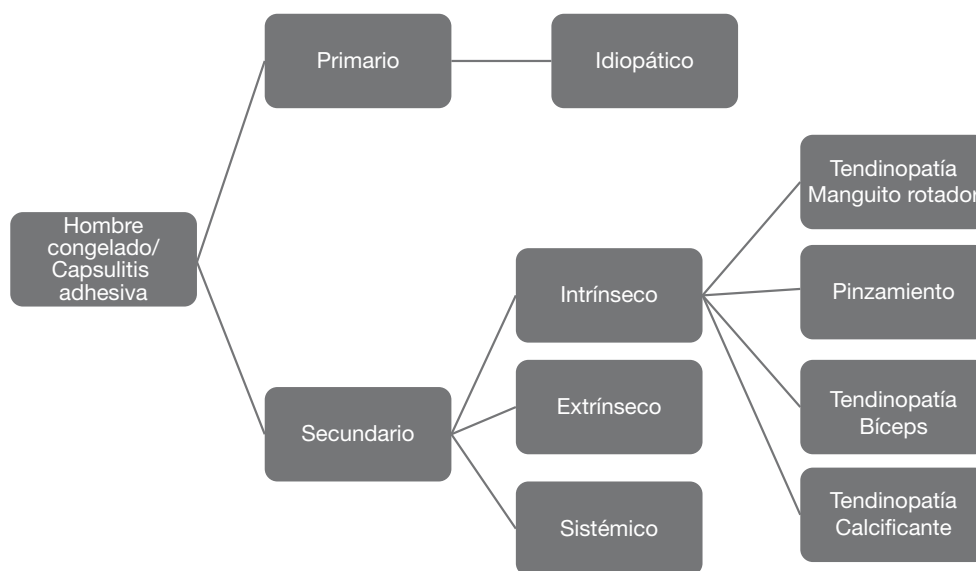
Se cree que el proceso fisiopatológico involucra inflamación sinovial y fibrosis de la cápsula articular⁴. Mediante muestras histopatológicas se ha constatado la presencia de hiperplasia sinovial, fibrosis capsular, neovascularización con incremento en la celularidad de fibroblastos y miofibroblastos, glicosilación y entrecruzamiento de colágeno. A nivel sistémico se ha detectado un incremento en citoquinas como Factor de Necrosis Tumoral Beta (TNF β) y Factor de Crecimiento derivado de Plaquetas (GFPD),

además de una expresión anormal de inhibidores de metaloproteinasas⁵.

Clasificación

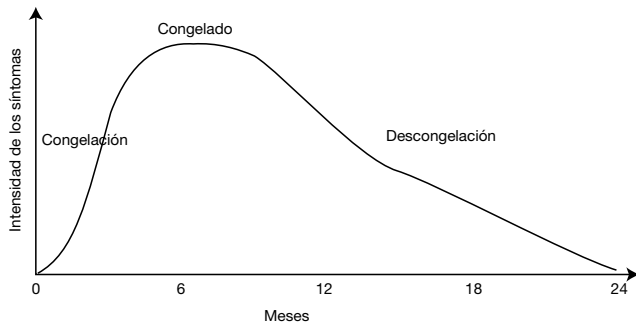
En ésta revisión se adapta la clasificación empleada por Zuckerman et al.² (fig. 1):

- **Primario:** no se identifica la causa de base.
- **Idiopático:** por desequilibrios hormonales, inmunológicos y/o biomecánicos.
- **Secundario:** existe una etiología de base o una condición asociada puede ser identificada.
- **Intrínseco:** limitación del ROM en asociación a tendinopatías y pinzamiento.
- **Extrínseco:** alteración remota al hombro (fractura de húmero o clavícula, artritis acromioclavicular, enfermedad de Dupuytren, etc.).
- **Sistémico:** en asociación a patologías sistémicas (diabetes mellitus tipo 2, hiper/hipotiroidismo, anemia, etc.)
- *Historia natural*
- Se describe un continuo de 3 fases⁶ (fig. 2):
- **Fase 1 (congelación):** aparece una rigidez involuntaria progresiva, además de dolor insidioso con exacerbación nocturna. Se ha documentado una duración entre 2 a 9 meses⁷.
- **Fase 2 (congelado):** máximo periodo de rigidez, con disminución de la intensidad del dolor. Existe atrofia muscular. Presenta una duración entre 4 a 12 meses.
- **Fase 3 (descongelación):** incrementa el rango de movimiento articular (ROM) y el dolor sigue disminuyendo en intensidad. Con una duración entre 5 a 12 meses.
- El promedio de duración de ésta enfermedad es entre 1 a 3.5 años, afectando frecuentemente al



“Adaptada de Zuckerman J, Rokito A².”

Figura 1 Esquema de clasificación propuesta



“Adaptada de Hsu J et al.¹.”

Figura 2 Continuo de fases en hombro congelado

hombro contralateral a los 6-7 meses de iniciado los síntomas del primer hombro¹.

Clínica

Anamnesis

El principal síntoma es la aparición de una rigidez progresiva, los pacientes ya no pueden realizar actividades cotidianas como peinarse o tomar objetos de estantes superiores. Además, puede aparecer dolor en la zona de inserción del deltoides, de inicio insidioso, intensidad severa, el cual aumenta en la noche (el paciente no puede dormir del lado lesionado). Es importante consignar antecedentes de trauma, cirugías previas o inmovilizaciones⁶.

Examen Físico

Destaca una marcada atrofia muscular del lado afectado. Se desencadena dolor difuso a la palpación en inserción deltoidea, cápsula anterior y cápsula posterior. Si hay dolor focal

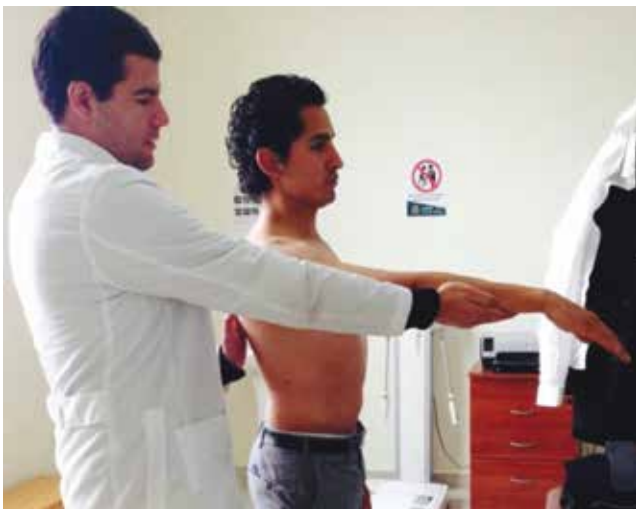

Figura 4 Flexión de hombro pasiva. Incluso con asistencia, no se logra una flexión mayor a 90°.

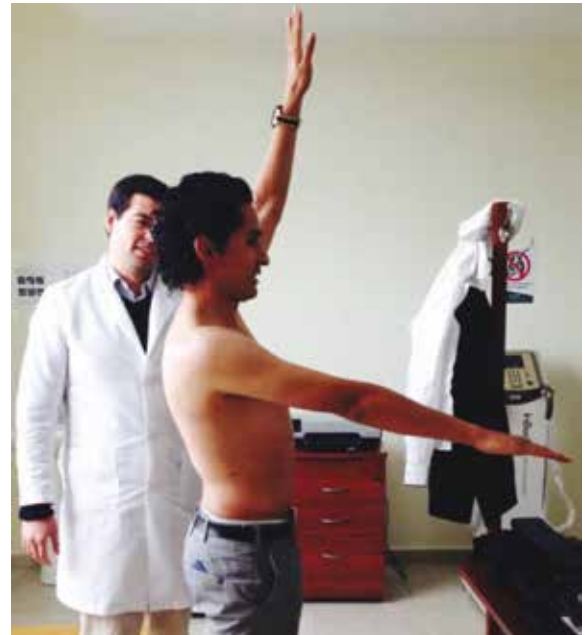

Figura 3 Flexión de hombro activa. El paciente no puede flexionar el hombro más allá de 85°.

se debe pensar en otra patología. La clave para la presunción diagnóstica es la pérdida ROM tanto activo como pasivo a la flexión, abducción, rotación externa e interna (figs. 3-5), además de la presencia de un tope al movimiento pasivo. Pueden coexistir movimientos escapulares anormales

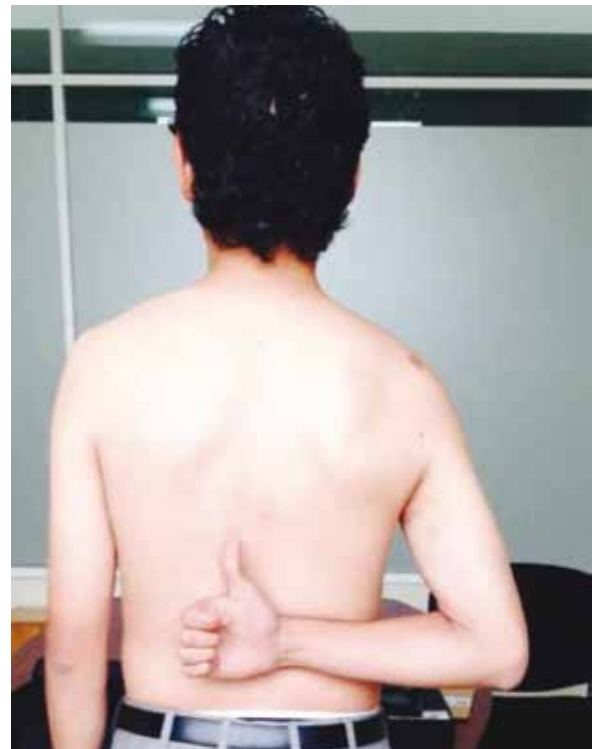

Figura 5 Test de Apley para rotación interna.

Tabla 1 Diagnósticos diferenciales hombro congelado.

Condición	Anamnesis	Examen Físico	Ex. Complementarios
Artropatía Acromioclavicular	Sobre articulación acromioclavicular (superior); sobreuso (pitcher, halterofilia)	Dolor a la palpación puntual Cross arm (+). ROM mantenido	Radiografía
Enfermedad Autoinmune (LES, AR)	Afectación multisistémica. Poliarticular	Rash malar. Sinovitis en otras articulaciones	Anticuerpos antinucleares. Factor Reumatoide
Tendinopatía Bíceps	Localización anterior	Dolor a la palpación sobre el tendón de la cabeza larga del bíceps. Speed (+) Yergason (+)	RMN
Discopatía Cervical	Localización posterior Parestesias	ROM cervical limitado; dolor a la movilización cervical activa; debilidad de mano	Radiografía. RMN
OA Glenohumeral	Historia de trauma de hombro o cirugía; edad avanzada	Similar a hombro congelado; atrofia de cintura escapular	Radiografía
Neoplasma	Fiebre, sudoración nocturna, baja de peso; disnea y tos (Tumor de Panacoast)	Similar a hombro congelado	Radiografía. RMN
Trastorno Manguito Rotador	Sobreuso; localizado anterior y lateral	ROM pasivo conservado; arco doloroso; Hawkins (+); Neer (+)	RMN
Bursitis Subacromial o Subdeltoidea	Sobreuso	ROM pasivo preservado	Infiltración Lidocaína RMN

“Adaptada de Ewald A.⁸.” LES: lupus eritematoso sistémico; AR: artritis reumatoide; OA: osteoartritis; ROM: rango de movimiento articular; RMN: resonancia magnética nuclear.

(disquinesia escapular). Teóricamente, la fuerza se mantendría conservada ya que no se afectan los estabilizadores dinámicos, pero en ocasiones no existe ROM suficiente para realizar un test de fuerza. La infiltración con lidocaína permite diferenciar otras patologías dolorosas que limitan el rango articular⁸.

Exámenes complementarios

Según la presunción diagnóstica se solicitan exámenes imagenológicos, principalmente para descartar otras patologías. Las radiografías de hombro en visión anteroposterior, lateral y zanca evalúan el componente óseo. En tanto que el ultrasonido y la resonancia magnética nuclear nos detallan las estructuras blandas de la misma zona⁶.

También es útil solicitar exámenes hematológicos (glicemia, TSH, hormona T4 libre, VHS) en búsqueda de enfermedades sistémicas⁸.

Diagnóstico

Es usualmente de presunción clínica, pero el diagnóstico definitivo es intraoperatorio o artroscópico.

Diagnóstico diferencial

Otras condiciones que deben considerarse en un paciente que presenta rigidez y dolor articular de hombro son: atropatía

acromioclavicular, enfermedades autoinmunes, tendinopatía bíceps, discopatía cervical, osteoartritis glenohumeral, neoplasma, trastorno de manguito rotador y bursitis. La tabla 1 muestra el detalle de éstas patologías, que pueden imitar al hombro congelado, pero también pueden aparecer concomitantemente⁸.

Tratamiento

Conservador

Lo primero es la educación al paciente, en donde se le describen las fases de ésta enfermedad y se le clarifica que el ROM mejora, pero puede no volver a la normalidad. En cuanto a las opciones farmacológicas, los antiinflamatorios no esteroideos (AINE) no tienen evidencia bibliográfica de efectividad ya que nunca han mostrado mejora funcional ni de dolor en relación al placebo. Por parte de los corticoides, existen 2 vías de administración: vía oral (40-60 mg por 1 a 2 días, 10 mg por 4-6 días) ha demostrado disminuir el dolor e incrementar el ROM hasta 6 semanas, pero al mismo tiempo existe los riesgos propios de este tipo de medicamentos (rotura tendinosa, necrosis grasa, alteración de PA y glicemia)⁸ y mediante Infiltración subacromial (40 mg metilprednisolona + 9 ml de lidocaína al 1 %) se han obtenido mejores resultados que vía oral y se considera una técnica segura y efectiva⁹.

Además se agrega fisioterapia con ejercicios de ROM a tolerancia progresivos y estiramientos pasivos. La opción más

Tabla 2 Recomendaciones para la práctica clínica en hombro congelado según su nivel de evidencia

Recomendación Clínica	Evidencia	Referencia
Paracetamol, AINE y fisioterapia son usados comúnmente para tratar el hombro congelado. Sin embargo no hay evidencia de alta calidad que lo apoye.	B	10, 13, 14
Corticoides orales proveen una mejora a corto plazo en términos de dolor y ROM, pero el efecto no se extiende más allá de 6 semanas.	B	15,16
Comparado con la vía oral, la infiltración subacromial con corticoides provee mejores resultados a corto plazo en dolor y ROM en pacientes con hombro congelado primario. Sin embargo su efecto no se extiende más allá de 6 semanas.	B	13, 17, 18
La hidrodilatación radiográficamente guiada, con o sin corticoides, proporciona beneficios a corto plazo. Su efectividad es similar o superior a la manipulación bajo anestesia, y su riesgo es menor.	B	11, 12
La acupuntura puede ser útil en el tratamiento del dolor de hombro, pero se necesitan más estudios antes de recomendarla para el hombro congelado.	B	19

“Adaptada de Ewald A.⁸.” Resumen de evidencia. A: consistente, evidencia orientada al paciente de buena calidad; B: inconsistente o evidencia orientada al paciente limitada; C: consenso, práctica usual, opinión de experto o serie de casos. Para información del nivel de evidencia según SORT ir a www.aafp.org/afpsort.xml.

tradicional corresponde a ejercicios con peso y movimientos pendulares. Por parte de los agentes físicos como ultrasonido e iontoforesis, no existe evidencia que avale su uso^{2,10}.

Otras técnicas consideraras dentro del manejo conservador son la hidrodilatación y la movilización bajo anestesia (MUA en inglés). La primera consiste en generar una dilatación de la cápsula articular mediante suero salino bajo ultrasonido, en ocasiones se agregan corticoides; esto genera una distensión y ruptura de la cápsula con mejoras sintomáticas de 6 a 12 semanas. La segunda está indicada a los 6 meses de fracaso en el tratamiento, en donde se anestesia al paciente y se realizan movilizaciones del hombro en todos los planos hasta escuchar el desgarrar de la cápsula. Hasta ahora la hidrodilatación presenta mejores resultados que la MUA, la cual requiere de mayor evidencia^{8,11,12}.

Quirúrgico

La opción quirúrgica se considera a las 6 a 12 semanas de un tratamiento conservador fallido. La técnica más utilizada es una liberación capsular artroscópica, por su parte la técnica abierta es rara, ya que puede generar bridas⁸.

Resumen de evidencia

En la tabla 2 se muestra el estado de la evidencia actual para las diversas medidas terapéuticas del hombro congelado.

Financiamiento

No se recibió financiamiento para la realización de éste documento.

Conflicto de intereses

Los autores no declaran conflicto de interés.

Bibliografía

- Hsu J, Anakwenze O, Warrender W, Abboud J. Current Review of adhesive capsulitis. *J Shoulder Elbow Surg.* 2011;20(3):502-514.
- Zuckerman J, Rokito A. Frozen shoulder: a consensus definition. *J Shoulder Elbow Surg.* 2011;20(2):322-325.
- Nguyen D. Anatomy, Examination, and Imaging Shoulder. *Oper Tech Orthop.* 2008;18:2-8.
- Lubiecki M, Carr A. Frozen shoulder: past, present and future. *J Orthop Surg (Hong Kong).* 2007;15(1):1.3.
- Hutchinson J, Tierney G, Parsons S, Davis T. Dupuytren's disease and frozen shoulder induced by treatment with a matrix metalloproteinase inhibitor. *J Bone Joint Surg Br.* 1998;80:907-908.
- Wong P, Tan H. A review on frozen shoulder. *Singapore Med J.* 2010;51(9):694-7.
- Reeves B. The natural history of the frozen shoulder syndrome. *Scand J Rheumatol.* 1975;4:193-196.
- Ewald A. Adhesive capsulitis: a review. *Am Fam Physician.* 2011;83(4):417-22.
- Kenter K., Craig J. Non-Operative treatment of the frozen shoulder. *J Bone Joint Surg Br.* 2010;92-B;Sup 19.
- Green S, Buchbinder R, Hetrick S. Physiotherapy interventions for shoulder pain. *Cochrane Database Syst Rev.* 2003;(2):CD004258.
- Jacobs L, Smith M, Khan S, Smith K, Joshi M. Manipulation or intra-articular steroids in the management of adhesive capsulitis of the shoulder? A prospective randomized trial. *J Shoulder Elbow Surg.* 2009;18(3):348-353.
- Quarishi NA, Johnston P, Bayer J, Crowe M, Chakrabarti A. Thawing the frozen shoulder. A randomized trial comparing manipulation under anaesthesia with hydrodilatación. *J Bone Joint Surg Br.* 2007;89(9):1197-1200.
- Carette S, Moffet H, Tardif J. Intraarticular corticosteroids, supervised physiotherapy, or a combination of the two in the treatment of adhesive capsulitis of the shoulder: a placebo-controlled trial. *Arthritis Rheum.* 2003;48(3):829-838.
- Van der Windt D, van der Heijden G, Scholten R, Koes B, Bouter L. The efficacy of non-steroidal anti-inflammatory drugs (NSAIDs) for shoulder complaints. A systematic review. *J Clin Epidemiol.* 1995;48(5):691-704.

15. Buchbinder R, Green S, Youd J, Johnston RV. Oral steroids for adhesive capsulitis. *Cochrane Database Syst Rev.* 2006;(4):CD006189.
16. Buchbinder R, Hoving J, Green S, Hall S, Forbes A, Nash P. Short course prednisolone for adhesive capsulitis (frozen shoulder or stiff painful shoulder): a randomized, double blind, placebo controlled trial. *Ann Rheum Dis.* 2004;63(11):1460-1469.
17. Arroll B, Goodyear-Smith F. Corticosteroid injections for painful shoulder: a meta-analysis. *Br J Gen Pract.* 2005;55(512):224-228.
18. Lorbach O, Anagnostakos K, Scherf C, Seil R, Kohn D, Pape D. Nonoperative management of adhesive capsulitis of the shoulder: oral cortisone application versus intra-articular cortisone injections. *J Shoulder Elbow Surg.* 2010;19(2):172-179.
19. Green S, Buchbinder R, Hetrick S. Acupuncture for shoulder pain. *Cochrane Database Syst Rev.* 2005;(2):CD005319.