



Review Article

## Treatments used on teeth of children affected by molar incisor Hypomineralization, a systematic review

Jessica Adanary Castañeda Zamora<sup>a</sup>, Hebert Marín Silva<sup>a</sup> and Marisel Roxana Valenzuela Ramos<sup>a</sup>

<sup>a</sup>Universidad Señor de Sipán, Perú

### ITEM INFORMATION

*Item history:*

Received on January 27, 2022  
Accepted on May 09, 2022

*Keywords:*

Molar-incisor hypomineralization,  
MIH children  
Treatment

### ABSTRACT

Hypomineralization is becoming more frequent every day. If molars containing enamel rupture are found in pediatric patients and present dentin exposure caused by MIH, it is necessary for patients to undergo some treatment to manage this pathogen (5). One of the objectives of this review is to present the different treatments that facilitate the restoration and maintenance of adequate oral health, affected by MIH. Methods: The studies were analyzed from 2017 to 2022, these found in Pubmed, Scopus, Ebsco, Proquest and Science Direct. To carry out the systematic direction, the PRISMA guidelines were followed, the evolution of quality, and the risk of bias was carried out considering the criteria set forth in the National Heart Lung and Blood Institute – NHLBI tool. Results: After applying the keywords for the search, 1498 articles were found, in which exclusion and inclusion criteria were applied, duplicated, in addition, they passed through different filters where 171 were evaluated and 8 of them were chosen. Therefore, The data obtained from these articles were ordered for the extraction of information, and the study standards such as methodology and results were followed. Conclusion: The results obtained from the 8 articles demonstrate the different treatments used in the last 5 years to treat molar-incisor hypomineralization, even so, more studies are needed to investigate more treatments, clinical protocols, therapeutics, used in patients with MIH in the last 5 years.

© 2022 Professionals On Line sac. Perú World Health Journal

All rights reserved

### Tratamientos utilizados en dientes de niños afectados por la Hipomineralización incisivo molar, una revisión sistemática

### RESUMEN

La hipomineralización es cada día más frecuente, si se evidencian molares que contengan ruptura del esmalte en los pacientes pediátricos y presentan exposición dentinaria causada por MIH, es necesario que los pacientes lleven algún tratamiento para manejar este patógeno<sup>5</sup>. Uno de los objetivos de esta revisión es dar a conocer los diferentes tratamientos que facilitan la restauración y el mantenimiento de una salud bucodental adecuada, afectadas por MIH. Métodos: Los estudios se analizaron desde 2017 hasta 2022, estos encontrados en Pubmed, Scopus, Ebsco, Proquest y Science Direct. Para realizar la dirección sistemática se siguieron las directrices PRISMA, la evolución de la calidad, y el riesgo de sesgo se realizó considerando los criterios expuestos en la herramienta National Heart Lung and Blood Institute – NHLBI. Resultados: Después de aplicar las palabras clave para la búsqueda, se encontraron 1498 artículos, en los cuáles se aplicaron criterios de exclusión e inclusión, duplicado, además, pasaron por diferentes filtros donde se evaluaron 171 y de ellos se eligieron 8. Por consiguiente, los datos obtenidos de estos artículos se ordenaron para la extracción de información, y se siguió los estándares de estudio tal como metodología y resultados. Conclusión: Los resultados obtenidos de los 8 artículos demuestran los diferentes tratamientos utilizados en los últimos 5 años para tratar la hipomineralización incisivo-molar, aun así, se necesitan más estudios para investigar más tratamientos, protocolos clínicos, terapéuticos, utilizadas en pacientes con MIH en los últimos 5 años.

*Palabras clave:*

Hipomineralización incisivo-molar  
MIH niños  
Tratamiento

<https://doi.org/10.47422/whj.v3i1.20>

© 2022 Professionals On Line sac. Perú World Health Journal

All rights reserved



## I. INTRODUCCIÓN

La hipomineralización incisivo molar fue mencionada por primera vez por Weerheijm y cols, esto ya que era necesario poder mencionar el estado clínico caracterizado por falta de hipomineralización del esmalte dental, que perjudica a los primeros molares permanentes, y que regularmente está relacionada a opacidades en los incisivos. Esta enfermedad se reconoce también como hipomineralización idiopática, opacidades en el esmalte dentario no fluoróticas, hipoplasia intrínseca del esmalte dental y cheese molars entre otras (1). El MIH es una patología dental del desarrollo que afecta a los incisivos permanentes y primeros molares, esta daña el esmalte dental, volviéndose más frágil y llegando a desprenderse fácilmente, causando esto que la dentina se quede expuesta, y obteniendo así una sensibilidad dental (2).

La hipomineralización incisivo-molar en niños es cada vez más recurrente, es identificada como una alteración que perjudica el esmalte dental, pues, presenta lesiones causadas por una disminución de mineral, que va en un grado leve a severo. En la revisión de un diente con MIH en pacientes pediátricos, se puede observar opacidades que varían de un tono color blanco perla a un amarillento casi marrón oscuro y los límites del esmalte dental normal son regularmente de textura lisa, esto gracias a una alteración de la matriz. La porosidad que tenga depende de la magnitud del defecto, las opacidades amarillentas casi marrón son más porosas y abarcan todo el espesor del esmalte, en cambio, las blancas son mínimamente porosas y se encuentran en el interior del esmalte (3). Los pacientes que fueron afectados por la hipomineralización incisivo molar muestran signos y síntomas clínicos muy definidos, esto permite la clasificación depende la gravedad y las características, pues, primeramente, se produce una alteración en la composición, pero no en el espesor que tiene el tejido, llegando así a alterarse los atributos mecánicos del esmalte de dureza y elasticidad (4).

El tratamiento de los infantes afectados por la hipomineralización que afecta a los incisivos molares es de suma importancia porque esta enfermedad es cada día más frecuente. Si se presentan molares que contengan ruptura del esmalte en los pacientes pediátricos y presentan exposición dentinaria, esto causado por hipomineralización, es necesario que los pacientes sean tratados con algún tratamiento para manejar este patógeno. Uno de los objetivos de esta revisión es dar a conocer los diferentes tratamientos que faciliten la restauración y el mantenimiento de una salud bucodental adecuada, en este contexto, es

de suma importancia saber sobre los tratamientos utilizados para tratar la hipomineralización incisivo molar (5).

Se han evidenciado particulares problemas clínicos en incisivos molares con hipomineralización en niños., estos son sensibilidad dental, gran avance de caries, problema en la analgesia, poca cooperación de parte del niño, deterioro de forma progresiva de las restauraciones hechas y filtración marginal. Cuando se cuenta con esta información se puede determinar la cantidad de tejido a eliminar, además de elegir el material apropiado; es ahí cuando necesitamos maneras de tratar al paciente, y en odontología se sabe que hay diversos modos de tratar el MIH, esto dependiendo el grado de lesión, que va desde algo preventivo, restaurativo hasta llegar a una extracción (6).

## II. MÉTODOS

**Criterios de elegibilidad:** La pregunta pico que se planteó para la investigación fue ¿Cuáles son los tratamientos para los dientes en niños afectados por la hipomineralización incisivo molar?

Se completó una búsqueda electrónica para esta investigación, la cual se ejecutó en cinco bases de datos: EBSCO, SCOPUS, PROQUEST, Science Direct y PUBMED, obteniendo un total de 1,498 artículos encontrados sobre tratamientos para la hipomineralización incisivo-molar en niños, los cuales pasaron por un proceso de resolver duplicado, inclusión y exclusión.

**Fuentes de información:** Se hizo la búsqueda de información en las bases de datos anteriormente mencionadas, EBSCO, SCOPUS, PROQUEST, Science Direct y PUBMED, en donde se utilizó AND y OR como operador booleano, esto para obtener los estudios que sean necesarios para la investigación. En todas las bases de datos consultadas, se inició la búsqueda desde el 20 de mayo de 2022 y se culminó el 31 de mayo del mismo año.

**Estrategia de búsqueda:** El principal límite para la selección de estudios fue un tiempo de 5 años (2017-2022), tiempo recomendado si se quiere realizar una investigación. Si cuando se realizaba la búsqueda salía un gran número de resultados, esta se volvía a realizar con otras palabras clave, para así intentar que la selección de estudios sea más exclusiva. Los términos de búsqueda empleados se reconocieron a través de la interpretación de los títulos, objetivos, resultados, resúmenes completos.

BASES DE DATOS	PALABRAS DE BÚSQUEDA	RESULTADOS
EBSCO	Molar incisor OR hypomineralization AND clinical protocols	336
SCOPUS	incisor AND molar AND hypomineralization AND treatment AND (LIMIT-TO ( PUBYEAR , 2022 ) OR LIMIT-TO ( PUBYEAR , 2021 ) OR LIMIT-TO ( PUBYEAR , 2020 ) OR LIMIT-TO ( PUBYEAR , 2019 ) OR LIMIT-TO ( PUBYEAR , 2018 ) OR LIMIT-TO ( PUBYEAR , 2017 ) )	642
PROQUEST	(molar incisor hypomineralization) AND treatment	382
SCIENCE DIRECT	molar incisor hypomineralization AND treatment	138
PUBMED	("hypomineralisation"[All Fields] OR "hypomineralised"[All Fields] OR "hypomineralization"[All Fields] OR "hypomineralizations"[All Fields] OR "hypomineralized"[All Fields]) AND ("therapeutics"[MeSH Terms] OR "therapeutics"[All Fields] OR "treatments"[All Fields] OR "therapy"[MeSH Subheading] OR "therapy"[All Fields] OR "treatment"[All Fields] OR "treatment s"[All Fields])	440

**Proceso de selección de estudios:** Para el desarrollo de la selección de los estudios requeridos para este trabajo, de los 1,498 artículos, se seleccionó de forma individual títulos y autores para resolver duplicados, encontrando así 387 duplicados, de los cuáles se resolvieron 24 y se eliminaron 363 duplicados, obteniendo 1,135 estudios. A continuación, en la segunda depuración, se leyeron los títulos, y se excluyeron 327 artículos, resultando en 808, pues estos artículos no tenían relación con la hipomeralización incisivo molar, luego se leyó el resumen, y se excluyeron 217 artículos, resultando un total de 591 estudios; por consiguiente, se excluyeron 197 estudios más, porque no llevaban la palabra niños o infantes, quedando 394 artículos.

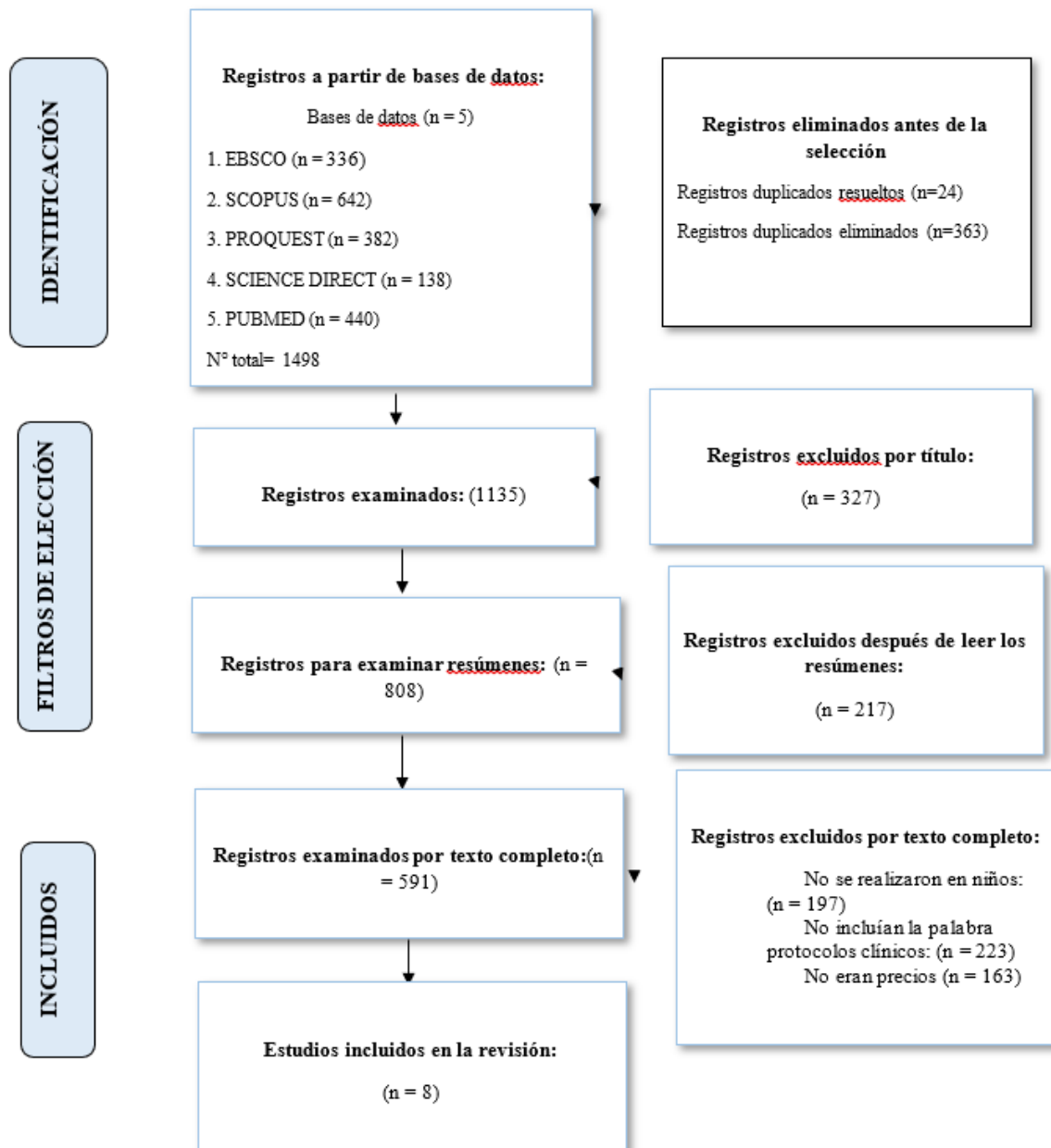
Para la tercera depuración, se excluyeron 223 artículos que no llevaban la palabra protocolos clínicos o terapéuticos (ya que buscando tratamiento no aparecía ningún resultado), resultando en un total de 171 artículos, se leyó cada uno de los artículos restantes para obtener resultados más precisos y se excluyeron 163 estudios,

resultando en un total de 8 artículos en la plataforma Rayyan que cumplen con todos los criterios exactos. Dos investigadores C.Z, M.S examinaron cada registro e informe.

**Proceso de recopilación de datos:** Los métodos utilizados para recopilar los datos fueron leer cada resumen, también se trabajó de forma independiente. Se diseñó un formulario para recopilar los datos utilizando Microsoft Excel, el cual fue empleado para organizar los datos de los estudios seleccionados.

Cuando la información de los estudios no era clara o lo que se buscaba, se descartaba. Se realizó una síntesis narrativa de las pruebas divididas en secciones, se examinaron los detalles, métodos de estudio, resultandos in vitro, población, etc. La evaluación de la calidad y del riesgo de sesgo se realizó considerando los criterios expuestos en la herramienta National Heart Lung and Blood Institute (NHLBI) para investigaciones de caso-control. Se aplicó este análisis a cada estudio seleccionado porque presentaron una metodología similar.

**Diagrama de flujo PRISMA 2020 para revisiones sistemáticas.**



**Tabla 1**

Descripción de los estudios seleccionados para la revisión sistemática

Título	Autor Fecha de publicación Tipo de estudio Pacientes y número de pacientes	Criterios de inclusión	Metodología	Resultados	Conclusión
Case report of a novel interim approach to prevent early post-eruptive enamel breakdown of molar-incisor hypomineralization-affected molars.	Bagattoni S, et al <sup>7</sup> -2021 Reporte de caso y control N° pacientes = 1 niño de 6 años	Se evaluó la prevención de ruptura de esmalte por los molares con hipomineralización incisivo-molar	Los hábitos de higiene y el seguimiento de plan dietético se implementaron luego de la aplicación de bandas ortodónticas selladas y selladores de ionómero de vidrio para la protección de los PFM de las caries y PEB, esto hasta la completa erupción de los dientes.	Luego de 36 meses, los PFM erupcionaron completamente, sin PEB ni caries, además, la cooperación del infante creció. Implementar estrategias que sean temporales llega a ser útil para preservar los PFM afectados por hipomineralización incisivo-molar.	Gracias a la metodología descrita, la hipersensibilidad disminuyó en gran medida, y el niño demostró un buen grado de cooperación, esto facultó a que se considerara la rehabilitación definitiva.
Influence of customized therapy for molar incisor hypomineralization on children's oral hygiene and quality of life	Fütterer J, et al <sup>8</sup> 2019 Ensayo clínico aleatorizado N° pacientes = 78 niños (edad media 8,5 años)	Se evaluaron los efectos de diferentes estrategias terapéuticas para los dientes hipomineralizados en la salud bucal de los pacientes. Los resultados están caracterizados por cambios en el grado de acumulación de placa bacteriana e hipersensibilidad.	El uso de terapia, incluido el uso de selladores de fisuras, la aplicación de barniz fluorado, coronas de acero inoxidable y empastes. Se siguieron las recomendaciones según el Índice de Necesidad de Tratamiento de Hipomineralización Incisivo Molar. El índice de Quigley Hein, la escala de sensibilidad al aire frío de Schiff, la escala de caras de Wong-Baker y los parámetros limitantes de la dieta se evaluaron antes y después de la terapia para comparar.	El acúmulo de hipersensibilidad y placa disminuyó luego de finalizar la terapia. Las mejoras en los dientes individuales fueron mayores. La terapia para los dientes dañados de niños tuvo un efecto positivo en la salud oral y la calidad de vida de este.	Con la ayuda de este tratamiento terapéutico para los dientes afectados por MIH, se hizo evidente la efectividad que tiene en niños, ya que, ayuda a reducir la hipersensibilidad y placa bacteriana. Aún así, se necesitan más estudios al respecto.
Molar Incisor Hypomineralization: the use of Digital Smile Design (DSD) in the Esthetic and Functional Recovery of Teeth.	Barreto S. C, et al. 9 2020 Estudio clínico N° pacientes = 37 niños (6 a 10 años)	Se realizó el uso del diseño de sonrisa (DSD) en la recuperación de dientes afectados por la hipomineralización incisivo-molar	Se empleó el Diseño Digital de Sonrisa (DSD) para un tratamiento restaurativo, utilizando carillas de cerámica laminada de cerámica, de dientes anteriores dañados por la hipomineralización incisivo-molar.	El uso de Diseño Digital de Sonrisa (DSD) para el tratamiento restaurativo de dientes anteriores dañados por MIH, utilizando carillas de cerámica laminadas en cerámica, dio como resultado un método individualizado y efectivo a las expectativas y necesidades del paciente, el uso de DSD para la planificación del caso y obtención del correcto diagnóstico, evaluación de la rehabilitación por MIH. La simulación fue un éxito.	Este tratamiento es efectivo, ya que, faculta un método individualizado y efectivo para el infante, además, favoreció la comunicación entre el paciente y el equipo odontológico multidisciplinario, y este con el técnico de laboratorio.
Hypersensitivity in molar incisor hypomineralization: Superficial infiltration treatment	Diago A.M.D., et al <sup>10</sup> 2021 Estudio clínico N° pacientes = 42 niños (8-12 años)	Se evaluó la eficacia de los tratamientos de erosión-infiltración con resina en niños con una fuerte hipersensibilidad y también se desarrolló una vía diagnóstica-terapéutica mínimamente invasiva para pacientes jóvenes con MIH. Los pacientes con signos clínicos de MIH se inscribieron de acuerdo con las pautas internacionales.	Se empleó un único tratamiento que consiste en la infiltración superficial con ICON (DMG, Alemania) con técnica de grabado modificada. La sensibilidad se probó con la escala de Schiff y la escala facial de Wong Baker y se repitió a los 12 meses de seguimiento.	Los pacientes reportaron grados de sensibilidad mínimos al finalizar el tratamiento. Se comunicaron diferencias significativas en la sensibilidad, esto siguiendo la escala de Schiff y todos los seguimientos realizados luego.	El tratamiento de erosión por infiltración con resina ICON es un tratamiento del tipo preventivo que resulta mínimamente invasivo, este disminuye grandemente el problema de hipersensibilidad en molares permanentes que tienen hipomineralización incisivo-molar.

<p>Hypersensitivity relief of MIH-affected molars using two sealing techniques: a 12-week follow-up.</p>	<p>Bekes K, et al.11 2022 Estudio clínico aleatorizado N° pacientes = 39 niños (6 a 10 años)</p>	<p>Se comparó la eficacia en la reducción de la hipersensibilidad en molares afectados por hipomineralización de incisivos molares (MIH) inmediatamente y más de 12 semanas después del sellado con dos materiales diferentes (compuesto e ionómero de vidrio). Además, se analizaron las tasas de retención de ambos materiales.</p>	<p>La hipersensibilidad se evaluó con un estímulo evaporativo (aire). Los dientes se sellaron por dos operadores calibrados, esto empleando un diseño de boca dividida con Clinpro Sealant en combinación con Scotchbond Universal (C) o Ketac Universal (K), respectivamente, además, se hicieron evaluaciones clínicas de dolor (escala de sensibilidad al aire Schiff Score [SCASS], escala analógica visual [VAS]) al inicio, inmediatamente después del tratamiento y después de 1, 4, 8 y 12 semanas.</p>	<p>38 niños con 76 molares finalizaron todas las etapas del tratamiento. Independientemente del material utilizado, la aplicación del sellador redujo grandemente la hipersensibilidad de forma inmediata y durante los retiros de 12 semanas (todos los valores de <math>p &lt; 0,001</math>). No se hallaron diferencias significativas entre los dos materiales utilizados en ninguno de los puntos temporales que se evaluaron. Además, la retención que otorgaron ambos materiales fue comparable en los dos grupos.</p>	<p>Ambos materiales sellantes fueron capaces de reducir la hipersensibilidad con éxito inmediatamente y durante las 12 semanas de seguimiento. Además, su desempeño fue similar en términos de retención. Relevancia clínica: la hipersensibilidad puede ser una queja importante en pacientes con MIH.</p>
<p>Modified glass ionomer and orthodontic band: An interim alternative for the treatment of molar incisor hypomineralization. A case report</p>	<p>Orellana, C., et al.12 2017 Reporte de un caso N° pacientes = 1 paciente (11 años) con MIH grave</p>	<p>Se evaluó una restauración intermedia para preservar la estructura dentaria remanente con el fin de mantener la oclusión, la higiene adecuada y la salud periodontal. El paciente tenía destrucción coronaria extensa por caries en el diente 1.6 sin signos clínicos ni radiográficos de patología pulpar.</p>	<p>Se ejecutó la restauración de la corona con ionómero de vidrio modificado con resina, esto seguido de la cementación de una banda de ortodoncia. Después de una intervención preventiva inicial, se eliminó el esmalte sin soporte de dentina y la dentina cariada del diente 1.6.</p>	<p>Luego de 18 meses de seguimiento, la paciente no presentó dolor ni molestias. La restauración se mantuvo intacta, conservando la funcionalidad oclusal, pulpa y también la salud gingival.</p>	<p>El tratamiento provisional, cementando una banda de ortodoncia sobre un diente restaurado con ionómero de vidrio, favorece la retención y la resistencia a la compresión, manteniendo asintomático el molar afectado por hipomineralización por al menos 18 meses. Se recomiendan estudios adicionales que evalúen este tratamiento en situaciones clínicas parecidas.</p>
<p>Making White spots disappear! ¿Do minimally invasive treatments improve incisor opacities in children with molar-incisor hypomineralisation?</p>	<p>Warner, C., et al. 13 2021 Estudio clínico N° pacientes = 23 niños (8 a 10 años)</p>	<p>Se cuantificó la efectividad de los tratamientos que son mínimamente invasivos para minimizar la visibilidad de la opacidad del esmalte en niños que padecen de hipomineralización.</p>	<p>Los pacientes se sometieron a microabrasión e infiltración de resina para tratar las opacidades de los incisivos afectados por MIH. Se capturaron imágenes estándar antes del tratamiento y 6 meses después del tratamiento.</p>	<p>El área superficial de opacidad media disminuyó significativamente después del tratamiento. La proporción de superficie dental afectada por la opacidad también se redujo, del 22,5 % (SD = 10,5) al 14,7 % (SD = 12,7). El brillo de la opacidad máxima disminuyó significativamente de 53 066 valores de escala de grises. El ICC</p>	<p>Este tratamiento mínimamente invasivo es eficaz para reducir el tamaño y el brillo de las opacidades discretas de los incisivos. Las investigaciones futuras deben comparar los hallazgos objetivos con los resultados informados por los pacientes.</p>
<p>Rehabilitación oral de hipomineralización incisivo molar.</p>	<p>Mejía-Herrera Z, et al.14 2018 Estudio clínico N° pacientes = 1 paciente (8 años)</p>	<p>Este estudio investigó las opciones de tratamiento en los casos de Hipomineralización incisivo-molar. Se usó el reporte Clínico de un caso de MIH en un paciente masculino de 8 años de edad con Diagnóstico Sistémico de: Comunicación Interauricular, Retraso Psicomotor Global, Síndrome de Brown; y Diagnóstico Estomatológico de: Hipomineralización Molar Incisivo.</p>	<p>Debido a la complejidad de las lesiones a restaurar y la limitada capacidad del paciente para mantener la apertura oral por mucho tiempo, se rehabilitó al paciente en el quirófano, colocando coronas preformadas de acero en los molares dañados por MIH y se restauraron los molares con resina compuesta en los incisivos menos dañados.</p>	<p>Como resultado, en los controles del paciente se evidenció que mejoró su calidad de vida, pues, no evidencia mayor sensibilidad dentaria, ni molestias al comer, encontrándose tanto padres como pacientes satisfechos con el tratamiento hecho, Posicionando este tratamiento como un éxito radiográfico y clínico.</p>	<p>La implementación de medidas preventivas pospone el comienzo del procedimiento restaurativo y la reducción de las molestias que muestra el paciente a largo plazo. Un diagnóstico rápido facilita el seguimiento y el establecimiento de dichas medidas preventivas tan pronto como las superficies afectadas sean accesibles.</p>

### III. RESULTADOS

1. Bagattoni S., et al<sup>7</sup> utilizó los hábitos de higiene y el seguimiento de plan dietético implementados en la aplicación de bandas ortodónticas selladas y selladores de ionómero de vidrio para la protección de los PFM de las caries y PEB (hasta la completa erupción de los dientes), facultó a que el infante cooperara, además, gracias a la metodología descrita, la hipersensibilidad disminuyó en gran medida, y el niño demostró un buen grado de cooperación, esto facultó que se considere la rehabilitación definitiva.
2. Fütterer J., et al<sup>8</sup> realizó una terapia, incluido los selladores de fisuras, aplicación de barniz fluorado, coronas de acero inoxidable y empastes, resultó en la disminución de hipersensibilidad y placa luego de la finalización de la terapia, además, las mejoras de los dientes individuales fueron mayores. La terapia para los dientes dañados de niños tuvo un efecto positivo en la salud oral y la calidad de vida de este.
3. Barreto S. C., et al<sup>9</sup> empleó el uso de Diseño Digital de Sonrisa (DSD) para el tratamiento restaurativo de dientes anteriores dañados por MIH, utilizando carillas de cerámica laminadas en cerámica, proporcionó un método individualizado a las expectativas y necesidades del paciente, el uso de DSD para la planificación del caso y obtención del correcto diagnóstico, evaluación de la rehabilitación por MIH y simulación fue un éxito.
4. Diago A.M.D., et al<sup>10</sup> realizó el uso de la infiltración superficial con ICON (DMG, Alemania) con técnica de grabado modificada tuvo como resultado que los pacientes presentaron grados de sensibilidad mínimos al finalizar el tratamiento. El tratamiento de erosión por infiltración con resina ICON es un tratamiento del tipo preventivo que resulta mínimamente invasivo, este disminuye grandemente el problema de hipersensibilidad en molares permanentes que tienen hipomineralización incisivo-molar.
5. Bekes K., et al<sup>11</sup> empleó selladores por dos operadores calibrados empleando un diseño de boca dividida con Clinpro Sealant en combinación con Scotchbond Universal (c) o Ketac Universal (K) para reducir la hipersensibilidad causada por MIH en 38 niños con 76 molares fue un éxito independientemente del material usado, pues, ambos materiales selladores redujeron la hipersensibilidad con éxito rápidamente, esto durante las 12 semanas del seguimiento, además, su desempeño fue similar en términos de retención. Relevancia clínica: la hipersensibilidad suele ser una queja recurrente en pacientes que padecen MIH.
6. Orellana C, et al<sup>12</sup> utilizó ionómero de vidrio modificado con resina, seguido de la cementación de una banda de ortodoncia para la restauración de la corona fue un éxito, ya que, la paciente no presentó dolor ni molestias. Esta restauración se mantuvo intacta, conservando la funcionalidad oclusal, pulpa y también la salud gingival. El tratamiento provisional, cementando una banda de ortodoncia sobre un diente restaurado con ionómero de vidrio, favorece la retención y la resistencia a la compresión, manteniendo asintomático el molar afectado por hipomineralización por al menos 18 meses. Recomendaron estudios adicionales que evalúen este tratamiento en situaciones clínicas parecidas.
7. Warner C., et al<sup>13</sup> utilizó el uso de microabrasión e infiltración de resina para el tratamiento de pacientes con opacidades de incisivos molares afectados por MIH obtuvieron como resultado que el área superficial de opacidad media disminuyó significativamente después del tratamiento, la proporción de superficie dental afectada por la opacidad también se redujo y el brillo de la opacidad máxima disminuyó significativamente, además, el ICC fue bueno/excelente. Este tratamiento mínimamente invasivo fue

eficaz para reducir el tamaño y el brillo de las opacidades discretas de los incisivos.

8. Mejía-Herrera Z., et al<sup>14</sup> realizó la rehabilitación del paciente en el quirófano, colocando coronas preformadas de acero en los molares dañados por MIH, restaurando los molares con resina compuesta en los incisivos menos dañados dieron como resultado que en los controles del paciente se evidencie la mejora de su calidad de vida, pues, ya no presenta sensibilidad dentaria, ni molestias al comer, encontrándose tanto padres como paciente satisfechos con el tratamiento hecho, posicionando este tratamiento como un éxito radiográfico y clínico. La implementación de medidas preventivas pospone el comienzo del procedimiento restaurativo y la reducción de las molestias que muestra el paciente a largo plazo. Un diagnóstico rápido facilita el seguimiento y el establecimiento de dichas medidas preventivas tan pronto como las superficies afectadas sean accesibles.

### IV. DISCUSIÓN

Tras el análisis de los resultados obtenidos, se evidencia que los tratamientos usados para tratar la hipomineralización dependen del grado de esta enfermedad. El tratamiento que se aplique a los infantes que tienen dientes dañados por HIM tiene que ir encaminado, en primera instancia, al análisis de lesiones cariosas y al establecimiento del riesgo de caries. Si se presentan molares que tienen ruptura del esmalte dental y además exposición dentinaria, se debe tratar un manejo para controlar la ansiedad y conducta, con la finalidad de brindar a los infantes un tratamiento no doloroso que facilite la aplicación de restauraciones de larga duración y el mantenimiento de una correcta salud bucodental por lo que es importante establecer medidas de control de la caries<sup>15</sup>.

A partir de esta revisión, el objetivo general fue investigar e identificar los tratamientos utilizados para niños que tengan dientes con MIH. Los objetivos específicos fueron analizar que tratamientos fueron usados exitosamente en niños con presencia de lesiones causadas por MIH, en los últimos 5 años. Los resultados muestran que las bandas ortodónticas selladas y selladores de ionómero de vidrio, el uso de selladores de fisuras, la aplicación de barniz fluorado, coronas de acero inoxidable y empastes, la infiltración superficial con ICON (DMG, Alemania) con técnica de grabado modificada, selladores por dos operadores calibrados, empleando un diseño de boca dividida con Clinpro Sealant en combinación con Scotchbond Universal (C) o Ketac Universal (K), el uso de ionómero de vidrio modificado con resina, seguido de la cementación de una banda ortodóntica, microabrasión e infiltración de resina y coronas preformadas de acero, son tratamientos con los cuáles se ha tenido éxito en la recuperación del diente afectado por MIH. Además, se demostró que cada tratamiento está indicado para un grado distinto de hipomineralización.

Los resultados de los diversos estudios, como de: Bagattoni S. et al<sup>7</sup> evidencian que implementar estrategias que sean temporales llega a ser útil para preservar los PFM afectados por hipomineralización incisivo-molar, la aplicación de bandas ortodónticas selladas y selladores de ionómero de vidrio para la protección de los PFM de las caries y PEB, esto hasta la completa erupción de los dientes. Por otra parte, Fütterer J., et al<sup>8</sup> dice que el uso de coronas de acero inoxidable, empastes, y barniz fluorado, resultó en la disminución de hipersensibilidad causada por MIH, alegando que las mejoras de los dientes individuales fueron mayores, la terapia para los dientes dañados de niños tuvo un efecto

positivo en la salud oral y la calidad de vida de este. Consiguientemente, Barreto S. C., et al<sup>9</sup> dice que la MIH es más frecuente en niños que en niñas y los molares mandibulares se afectan con más frecuencia que los molares maxilares. Los molares hipomineralizados son más susceptibles a desarrollar caries dental que los molares que no están afectados por la afección.

Los molares afectados por esta afección necesitan un amplio tratamiento que va desde el cuidado preventivo, la aplicación de selladores de fosas y fisuras, la restauración, la terapia pulpar y la extracción. La intervención temprana de estos dientes puede reducir las complicaciones y los gastos incurridos en el tratamiento dental. Por otro lado, Diago A.MD, et al<sup>10</sup> alega que la infiltración superficial con ICON (DMG, Alemania) con técnica de grabado modificada es de las mejores técnicas para tratar este patógeno, pues, el tratamiento de erosión por infiltración con resina ICON es un tratamiento del tipo preventivo que resulta mínimamente invasivo. Asimismo, Bekes K., et al<sup>11</sup> dice que el uso de selladores por dos operadores calibrados empleando un diseño de boca dividida con Clinpro Sealant en combinación con Scotchbond Universal (c) o Ketac Universal (K) para reducir la hipersensibilidad fue un éxito, ambos materiales selladores redujeron la hipersensibilidad. Por otra parte, Orellana C, et al<sup>12</sup> dice que el ionómero de vidrio modificado con resina, seguido de la cementación de una banda de ortodoncia para la restauración de la corona afectada por MIH es el tratamiento más indicado, ya que, en este caso la paciente no presentó molestia o dolor, la restauración se mantuvo intacta por 18 meses, se conservó la funcionalidad oclusal, pulpa y la salud gingival. Consiguientemente, Warner C., et al<sup>13</sup> empleó la microabrasión e infiltración de resina para tratar pacientes con opacidades, resultando en un tratamiento mínimamente invasivo, y capaz de reducir el brillo de las opacidades.

## V. CONCLUSIONES

1. La aplicación de bandas ortodónticas selladas y selladores de ionómero de vidrio para la protección de los PFM de las caries y PEB disminuyó la hipersensibilidad en gran medida, y el niño demostró un buen grado de cooperación, esto facultó que se considere la rehabilitación definitiva.
2. El uso de selladores de fisuras, la aplicación de barniz fluorado, coronas de acero inoxidable y empastes disminuyó la hipersensibilidad y placa luego de la finalización de la terapia, además, las mejoras de los dientes individuales fueron mayores.
3. El Diseño Digital de Sonrisa (DSD) para un tratamiento restaurativo, utilizando carillas de cerámica laminada de cerámica el uso de DSD para la planificación del caso y obtención del correcto diagnóstico, evaluación de la rehabilitación por MIH y simulación fue un éxito.
4. La infiltración superficial con ICON (DMG, Alemania) con técnica de grabado modificada tuvo como resultado que los pacientes presentaran grados de sensibilidad mínimos al finalizar el tratamiento, además, este tratamiento es mínimamente invasivo.
5. Los dientes sellados por dos operadores calibrados, empleando un diseño de boca dividida con Clinpro Sealant en combinación con Scotchbond Universal (C) o Ketac Universal (K), resultaron en que ambos materiales selladores redujeron la hipersensibilidad con éxito durante las 12 semanas del seguimiento, además, su desempeño fue similar en términos de retención.
6. El uso de ionómero de vidrio modificado con resina, seguido de la cementación de una banda de ortodoncia facultó a la restauración, ya que se mantuvo intacta, conservando la funcionalidad oclusal, pulpa y también la salud gingival, además, este tratamiento favorece la retención y la resistencia a la compresión, manteniendo asintomático el molar afectado por MIH durante 18 meses.
7. Se demostró que la microabrasión e infiltración de resina es un tratamiento mínimamente invasivo, además, fue eficaz para reducir el tamaño y el brillo de las opacidades discretas de los incisivos.
8. El uso de coronas preformadas de acero facultó a que el paciente ya no presente sensibilidad dentaria, ni molestias al comer, esto posiciona este tratamiento como un éxito radiográfico y clínico.

## REFERENCIAS BIBLIOGRAFICAS

- [1] Weerheijm KL, Mejáre I. Hipomineralización de incisivos molares: un cuestionario de inventario de su ocurrencia en países miembros de la Academia Europea de Odontología Pediátrica (EAPD): hipomineralización de incisivos molares. *Int J Pediatr Dent* [Internet]. 2019 [citado el 5 de julio de 2022];13(6):411–6. Disponible en: <http://dx.doi.org/10.1046/j.1365-263x.2003.00498.x>
- [2] Serna C, Vicente A, Finke C, Ortiz AJ. Fármacos relacionados con la etiología de la hipomineralización de los incisivos molares: una revisión sistemática. *J Am Dent Assoc*. [Internet]. 2019 [citado el 5 de julio de 2022];147(2):120–30. Disponible en: <https://www.sciencedirect.com/science/article/pii/S0002817715008764>
- [3] Alfaro A, Castejón Navas I, Magán Sánchez R, Alfaro M. J, Castejón Navas I, et al. Síndrome de hipomineralización incisivo-molar. *Pediatría Atención Primaria* [Internet]. 2018 [citado el 5 de julio de 2022];20(78):183–8. Disponible en: [https://scielo.isciii.es/scielo.php?pid=S1139-76322018000200012&script=sci\\_arttext](https://scielo.isciii.es/scielo.php?pid=S1139-76322018000200012&script=sci_arttext)
- [4] Miranda Arce AM. Hipomineralización de incisivos y molares: revisión sistemática de la información. *Revista San Gregorio* [Internet]. 2019 Oct 1 [citado el 5 de julio de 2022];1(33).Disponible en: <http://scielo.senescyt.gob.ec/pdf/rsan/n33/2528-7907-rsan-33-00114.pdf>
- [5] Hinostroza Izaguirre MC, Abal Perleche DM. Factores genéticos asociados a la hipomineralización incisivo-molar. Revisión de literatura. *Reciente Odontol* [Internet]. 2019 [citado el 5 de julio de 2022];7(1):148–56. Disponible en: <https://pesquisa.bvsalud.org/portal/resource/pt/biblio-1006099>
- [6] Alfaro AA, Navas IC, Magán Sánchez R, Alfaro J. Síndrome de hipomineralización incisivo-molar. *Rev. Pediatr Aten Primaria* [Internet]. 2018 [citado el 5 de julio de 2022]; 20:183-8. Disponible en: [https://pap.es/files/1116-2426-pdf/12\\_Sindrome\\_hipomineralizacion\\_incisivob.pdf](https://pap.es/files/1116-2426-pdf/12_Sindrome_hipomineralizacion_incisivob.pdf)
- [7] Bagattoni S, Gozzi I, Lardani L, Piana G, Mazzoni A, Breschi L, et al. Informe de caso de un nuevo enfoque provisional para prevenir la ruptura temprana del esmalte post-eruptivo de molares afectados por hipomineralización de incisivos molares. *J Am Dent Assoc* [Internet]. 2021 [citado el 10 de julio de 2022];152(7):560–6. Disponible en:



<https://search.ebscohost.com/login.aspx?direct=true&db=a9h&AN=152900717&lang=es&site=ehost-live>

- [8] Fütterer J, Ebel M, Bekes K, Klode C, Hirsch C. Influencia de la terapia personalizada para la hipomineralización de los incisivos molares en la higiene bucal y la calidad de vida de los niños. *Clin Exp Dent Res* [Internet]. 2020 [citado el 10 de julio de 2022];6(1):33–43. Disponible en: <http://dx.doi.org/10.1002/cre2.245>
- [9] Barreto SC, Soares VVB, Neves A de A, Nascimento DFL, Maia LC, Pereira GD da S. Hipomineralización de incisivos molares: El uso del diseño digital de sonrisa (DSD) en la recuperación estética y funcional de los dientes. *J Health Sci* [Internet]. 2020 [citado el 10 de julio de 2022];22(2):135–41. Disponible en: <https://search.ebscohost.com/login.aspx?direct=true&db=a9h&AN=146541223&lang=es&site=ehost-live>
- [10] Murri Dello Diago A, Cadenaro M, Ricchiuto R, Banchelli F, Spinas E, Checchi V, et al. Hipersensibilidad en hipomineralización incisivo molar: Tratamiento de infiltración superficial. *Appl Sci (Basilea)* [Internet]. 2021 [citado el 10 de julio de 2022];11(4):1823. Disponible en: <http://dx.doi.org/10.3390/app11041823>
- [11] Bekes K, Amend S, Priller J, Zamek C, Stamm T, Krämer N. Alivio de la hipersensibilidad de los molares afectados por MIH con dos técnicas de sellado: un seguimiento de 12 semanas. *Clin Oral Investig.* [Internet]. 2022 [citado el 10 de julio de 2022];26(2):1879–88. Disponible en: <https://search.ebscohost.com/login.aspx?direct=true&db=a9h&AN=155078106&lang=es&site=ehost-live>
- [12] Orellana C, Departamento de Pediatría Estomatológica, Universidad de Talca, Chile., Pérez V, Departamento de Pediatría Estomatológica, Universidad de Talca, Chile., Unidad de Cariología, Universidad de Talca, Chile. Ionómero de vidrio modificado y banda de ortodoncia: una alternativa provisional para el tratamiento de la hipomineralización incisivo molar. Reporte de un caso. *J Oral Res* [Internet]. 2017;6(3):70–4. Disponible en: <http://dx.doi.org/10.17126/joralres.2017.018>
- [13] Warner C, Hasmun NN, Elcock C, Lawson JA, Vettore MV, Rodd HD. ¡Haciendo desaparecer las manchas blancas! ¿Los tratamientos mínimamente invasivos mejoran las opacidades de los incisivos en niños con hipomineralización molar-incisivo? *Int J Pediatr Dent* [Internet]. 2022 [citado el 10 de julio de 2022];32(4):617–25. Disponible en: <http://dx.doi.org/10.1111/ipd.12940>
- [14] Mejía-Herrera Z, Torres-Ramos G, Huamani-Huayhua L. Rehabilitación oral de hipomineralización incisivo molar. *EBSCO* [Internet]. 2018 [citado el 10 de julio de 2022];17(2):74–84. Disponible en: <https://search.ebscohost.com/login.aspx?direct=true&db=lth&AN=137254730&lang=es&site=ehost-live>
- [15] Ferreira LT, Paiva E, Ríos H, Boj Quesada JR, Espasa Suárez de Deza JE, Planells del Pozo P. Hipomineralización incisivo molar: su importancia en odontopediatría. *Odontol Pediatr.* [Internet]. 2017 [citado el 5 de julio de 2022];3(2):54-59. Disponible en: <http://diposit.ub.edu/dspace/handle/2445/159604>