

**UNIVERSIDAD AUTÓNOMA DEL ESTADO DE MÉXICO
FACULTAD DE MEDICINA
COORDINACIÓN DE INVESTIGACIÓN Y ESTUDIOS AVANZADOS
DEPARTAMENTO DE ESTUDIOS AVANZADOS
COORDINACIÓN DE LA ESPECIALIDAD EN ORTOPEDIA
DEPARTAMENTO DE EVALUACIÓN PROFESIONAL**



**INSTITUTO DE SEGURIDAD SOCIAL DEL ESTADO DE MÉXICO Y MUNICIPIOS
HOSPITAL REGIONAL DE TLALNEPANTLA**

**“CORRELACIÓN CLÍNICA, IMAGENOLÓGICA Y ARTROSCÓPICA EN LESIONES DE
RODILLA EN EL HOSPITAL REGIONAL DE TLALNEPANTLA DE MARZO DE 2011 A
FEBRERO DE 2013”.**

TESIS

PARA OBTENER EL DIPLOMA DE LA ESPECIALIDAD EN ORTOPEDIA

**PRESENTA
M.C. MARIO VÁZQUEZ ROSALES**

**DIRECTOR DE TESIS
ESP. EN ORT. JULIO CARLOS VÉLEZ DE LACHICA**

**REVISORES DE TESIS
ESP. EN ORT. JULIO JESÚS TOKUNAGA BRAVO
ESP. EN ORT. ERIK FLORES GALINDO
ESP. EN ORT. GABRIEL GERARDO HUITRÓN BRAVO**

TOLUCA, ESTADO DE MÉXICO. 2014

AGRADECIMIENTOS

A Dios, que me permite disfrutar de estos momentos, que siempre me ilumina y acompaña; por darme la salud y fuerza.

A mi Padre, por su cariño y apoyo incondicional que me alientan a seguir adelante para un día ser tan grande como él.

A mi amada esposa, por su gran amor, apoyo y esfuerzo; por que día a día me enseña que el verdadero camino hacia la felicidad, es la felicidad misma y por tantas y tantas maravillosas cosas.

A mis hijos, la miel de mi vida: Rodrigo y Emmanuel por su amor, ternura y por el tiempo que me han prestado para realizar este sueño.

A mi hermana, por su apoyo y cariño, que siempre enriquecen mi vida.

A Milagros por apoyarme para continuar siempre avanzando.

A mi tía Carmen, mi amigo Fausto y a su familia.

A Don Arturo, Doña Socorro y a toda su excelente familia de la que me siento parte.

A mis maestros, médicos brillantes, gracias por su paciencia y confianza, especialmente al Dr. Carlos Vélez por su amistad y todas sus enseñanzas para continuar con el perfeccionamiento de este arte.

A mis amigos y compañeros residentes: a mis contemporáneos, a los mayores y menores. Por todas las vivencias de estos 4 breves años.

A los pacientes, que diariamente tengo el honor de servir.

A todos ¡Muchísimas Gracias!

ÍNDICE

1. INTRODUCCIÓN	4
2. MARCO TEÓRICO	6
3. PLANTEAMIENTO DEL PROBLEMA	21
4. JUSTIFICACIÓN	22
5. HIPÓTESIS	23
6. OBJETIVOS	24
A. OBJETIVOS GENERALES	24
B. OBJETIVOS ESPECÍFICOS	24
7. DISEÑO METODOLÓGICO	25
8. CRITERIOS DE SELECCIÓN	27
A. CRITERIOS DE INCLUSIÓN	27
B. CRITERIOS DE EXCLUSIÓN	27
C. CRITERIOS DE ELIMINACIÓN	28
9. VARIABLES	29
10. RECURSOS HUMANOS	31
11. MATERIAL Y MÉTODOS	32
12. RECURSOS FINANCIEROS	33
13. PROCEDIMIENTOS	34
14. ASPECTOS ÉTICOS	36
15. CRONOGRAMA DE ACTIVIDADES	38
16. RESULTADOS	39
17. DISCUSIÓN DE RESULTADOS	47
18. CONCLUSIONES	49
19. ANEXOS	51
20. BIBLIOGRAFÍA	55

1. INTRODUCCIÓN

La exploración física es la herramienta principal inicial y de bajo costo con la cual cuenta el médico ortopedista para el diagnóstico de las lesiones de rodilla, las maniobras de Apley, Mc Murray y Steinman II, para diagnosticar lesiones de los meniscos así como las pruebas de Lachman, cajón anterior y posterior para ligamentos cruzados de la rodilla, son maniobras realizadas en la práctica diaria del ortopedista para evaluar la rodilla; a pesar de que se realizan cuando el paciente ya no presenta el cuadro agudo de dolor con el fin de ser más confiables, a menudo a pesar de ser valoradas en áreas de consulta externa, resultan en ocasiones confusas, por lo que se ha optado en las últimas décadas por utilizar las técnicas de imagen para complementar dichas valoraciones, actualmente el estudio de gabinete que demuestra resultados de los tejidos blandos es la resonancia magnética siendo ampliamente utilizado por ortopedistas para las lesiones de rodilla, entre otras, con el fin de proporcionar información relevante acerca de los meniscos y ligamentos cruzados.

En diversos estudios internacionales se habla de que existe una estrecha relación de la clínica con los datos proporcionados por la imagen por resonancia magnética y artroscopia, sin embargo en México no existen estudios que hablen al respecto.

Las lesiones de rodilla que no se tratan de fracturas es decir las lesiones al cartílago y a las partes blandas que incluyen: lesión del ligamento cruzado anterior, lesión del ligamento cruzado posterior, lesión del menisco medial, lesión del menisco lateral y lesiones condrales en la articulación patelofemoral, son lesiones que llevan al paciente habitualmente a la consulta por el médico ortopedista, el cual en ocasiones presenta dificultades para realizar un diagnóstico preciso, muchas veces estas se afecciones se encuentran subdiagnosticadas, en algunos casos se complementa con estudios como la Imagen por Resonancia Magnética con el fin de establecer un diagnóstico definitivo, sin embargo actualmente este estudio depende en su mayoría del médico radiólogo que

interpreta el estudio, ya que en el medio es común que tanto pacientes, como otros profesionales de la salud o incluso algunos externos como los agentes de las aseguradoras de gastos médicos confíen en su totalidad en el reporte realizado por el médico radiólogo que en ocasiones puede presentar falsos positivos y/o falsos negativos lo que condiciona a los médicos ortopedistas a guiar su actuación en base a estas interpretaciones de estudios y no a su habilidad y experiencia clínica, propiciando que no se realice un tratamiento quirúrgico oportuno, adecuado, y/o no se cuente con el material suficiente debido a una mala planeación e interpretación del estudio.

Debido a que la relación clínica y/o imagenológica resulta en ocasiones confusa, es necesario aún utilizar la artroscopia como método diagnóstico.

El propósito de este estudio es otorgar una visión del panorama de la correlación de los métodos diagnósticos para las lesiones de rodilla, correlacionándolas con la artroscopia de rodilla, la cual al ofrecer una visión directa es actualmente el estándar de Oro en el diagnóstico de dichas lesiones.

2. MARCO TEÓRICO

LESIONES DE MENISCO

GENERALIDADES

Los meniscos son estructuras semicirculares, en forma de dos lunas, que se encuentran entre el fémur y la tibia. ^{1,2,20}

Su función es aumentar la superficie de contacto entre cóndilo femoral y meseta tibial al tiempo que estabilizan y amortiguan la articulación de la rodilla. ^{1,2,17,20}

Macroscópicamente, los meniscos tienen dos caras (superior e inferior) en contacto con el fémur y la tibia, un borde libre central, un borde externo o interno que es periférico y se observa más ancho. ^{1,2,17,19,20}

Los extremos del menisco también llamados cuernos anterior y posterior, se encuentran anclados a la superficie de la tibia. En el borde periférico se inserta a la cápsula articular por donde llegan los vasos sanguíneos que provienen de las arterias geniculares medial y lateral y penetran solo el tercio más periférico del menisco y son responsables de su irrigación y aporte vascular. ^{1,2,,17,20}

El menisco es prácticamente un fibrocartílago el cual se encuentra constituido por colágeno en un 75%, glucosaminoglicanos, glucoproteínas y fibrocondrocito. ^{17,19}

Las fibras de colágeno se encuentran organizadas longitudinalmente en el sentido de las semilunas para absorber las fuerzas de compresión que se generan en la rodilla; aunque también existen fibras radiales que cruzan las longitudinales y que aumentan la resistencia del tejido. ^{1,2,17,19,20}

El menisco medial tiene una forma de “C” abierta y en el medial se observa un semicírculo y es más cerrado, esto también principalmente dado por la forma de los cóndilos femorales el cóndilo femoral medial es más prominente y grande que el cóndilo lateral. ^{1,20}

Esta estructura peculiar de los meniscos y sus fuertes inserciones son fundamentales para disminuir las fuerzas de contacto entre el fémur y la tibia, y estabilizar la articulación limitando el desplazamiento antero-posterior y rotacional.^{2,17,20}

Existe cierta movilidad de los meniscos los cuales se desplazan unos milímetros hacia atrás en la tibia, durante la flexión, aumentando el rango de movilidad de flexión a la vez que actúan como bomba para favorecer la circulación del líquido sinovial dentro de la capsula articular.^{1,2,,17,19,20}

Las funciones de los meniscos de acuerdo a lo anteriormente comentado son:

1. Distribución de las fuerzas generadas entre las superficies cartilagosas del fémur y la tibia
2. Absorción de impacto
3. Aumentar la estabilidad articular (por aumento del espacio y las formas de coaptación con los cóndilos)
4. Lubricar la rodilla (indirectamente ya que funcionan como bomba para el líquido sinovial).^{1,2,17,19,20}

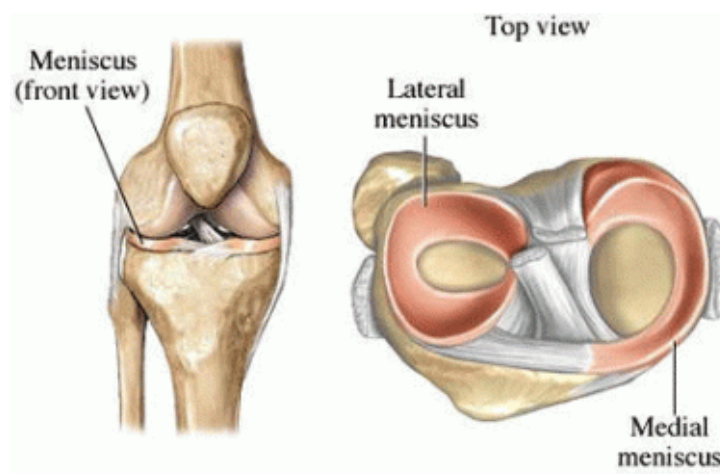


Fig. 1 Localización de los meniscos, The knee.com "Location of meniscus" <http://www.theknee.com/meniscus/location-and-types-of-meniscus-tears/>

MECANISMO DE LESIÓN

Las lesiones de meniscos en el paciente joven están frecuentemente relacionadas con la práctica deportiva, sobre todo en deportes de contacto físico que requieran saltos y giros bruscos de rodilla, siendo más frecuente, en varones que en mujeres.^{1,2}

Por encima de los 40 años el tejido meniscal degenerado es menos resistente a las fuerzas de compresión y cizallamiento, por lo que no es necesario un traumatismo violento para que se produzca la rotura. Las lesiones del menisco se producen por fuerzas de compresión y cizallamiento, entre las superficies articulares de fémur y tibia, durante un giro de la rodilla en apoyo monopodálico con el pie fijo en el suelo y ligera flexión de rodilla.^{1,2,15,20}

HALLAZGOS CLÍNICOS

El diagnóstico de las lesiones de menisco es inicialmente de sospecha clínica, basándose en los antecedentes de la lesión, la práctica deportiva, el estado funcional referido por el paciente y la exploración física.^{1,2,15,17,20}

Los síntomas más indicativos de lesión de menisco son el dolor femoro-tibial, derrame articular y los bloqueos de rodilla, su intensidad dependerá del tamaño y estabilidad de dicha rotura.^{1,2,20}

Dolor: Suele ser referido a la zona lesionada, aunque rara vez el dolor se encuentra bien localizado, habitualmente es difuso, en ocasiones se refiere como dolor profundo, irradiado a hueso poplíteo, incluso puede referirse al lado contralateral (menisco contralateral).^{1,2,15,20}

Derrame articular: Es más sugestivo de lesión meniscal si se produce sobre todo en agudo o unas horas posteriores a la lesión. Se puede producir en rupturas crónicas cuando la porción del menisco roto se encuentra atrapada entre el fémur y la tibia y se produce una fuerte tracción en la periferia del menisco.^{1,2,15,19,20}

Sensación de bloqueo de la rodilla: Se presenta comúnmente en las rupturas meniscales amplias que presentan un fragmento móvil que ocasionalmente queda atrapado entre las superficies articulares. En caso de que estas se presenten el paciente no puede realizar la extensión y/o flexión completa de la rodilla, habitualmente producido por el bloqueo en mayor medida que el dolor.^{1,2,16,17,19}

EXPLORACIÓN FÍSICA

Puede observarse una hipotrofia de cuádriceps inducida por el dolor, puede haber líquido dentro de la articulación abundante, sinovitis, limitación de la movilidad por dolor o bloqueo y dolor a la palpación de la interlinea femoro-tibial (signo de Steinman II).^{2,7,15,20}

Existen infinidad de maniobras clínicas para la exploración de los meniscos encaminadas a evidenciar dolor o chasquidos cuando se realiza flexo-extensión y rotación combinadas de la rodilla.^{1,2,15,16,17}

Las más utilizadas además de la Steinman II ya comentada son las de McMurray y la de Apley.

–Maniobra de McMurray: En decúbito supino se flexiona la rodilla y se coloca el dedo en el borde del menisco, seguido de una extensión en rotación interna y luego en rotación externa. Si existe una lesión del menisco interno se notará un chasquido al extender en rotación externa, y si existe una lesión del menisco externo el chasquido se escuchará al extender en rotación interna.^{15,16,17,19,20}

–Maniobra de Apley: El principio de esta prueba es demostrar que, en una lesión de menisco, la movilidad articular con la articulación distraída no es dolorosa mientras que al comprimirla sí. Se realiza con el paciente en decúbito prono y se compara el dolor que provoca la flexo-extensión con la rodilla a compresión con la rodilla a distracción, todo ello imprimiendo un movimiento rotatorio a la pierna, internamente para explorar el

menisco externo y externamente para explorar el externo (el talón del paciente señala el menisco explorado).^{15,16,17,19,20}

RUPTURAS MENISCALES

Las rupturas meniscales se clasifican según su localización en el menisco, su morfología y su estabilidad.

Según su localización pueden afectar al tercio anterior, medio o posterior del menisco y pueden estar localizadas en la zona periférica (cercana a la inserción capsular del borde meniscal), en la zona media o cercana al borde libre del menisco.^{2,17,19,20}

Según su morfología, pueden ser roturas verticales longitudinales que separan la porción periférica de la porción central y son paralelas al eje mayor del menisco, rupturas verticales transversales (radiales o en pico de loro) que separan la zona anterior de la posterior del menisco, roturas horizontales (libro abierto) cuando el plano de la rotura es paralelo a la superficie meniscal y divide al menisco en un fragmento superior y otro inferior y roturas complejas cuando no tiene un trazo definido sino que existe una desestructuración del menisco.^{15,17,19,20}

Una rotura estable es aquella que tiene poca extensión (1-1,5 cm) y que por ello no produce bloqueos ni dolor. Por el contrario, una rotura inestable es la que por su extensión o forma origina un fragmento de menisco que, interponiéndose en la articulación, produce episodios de bloqueo articular, derrame sinovial o incluso pérdida de extensión o flexión completas. Un ejemplo la rotura transversal, horizontal, radial o compleja da lugar a la aparición de una lengüeta meniscal que se interpone en la articulación. Otro ejemplo es la rotura vertical longitudinal periférica, quedando un fragmento con la forma del asa de un cubo que se desplaza hacia el centro de la rodilla y produce un déficit de extensión permanente y doloroso.^{1,2,15,19,20}

Las características más importantes de una lesión meniscal son su extensión y la presencia de un fragmento meniscal inestable.

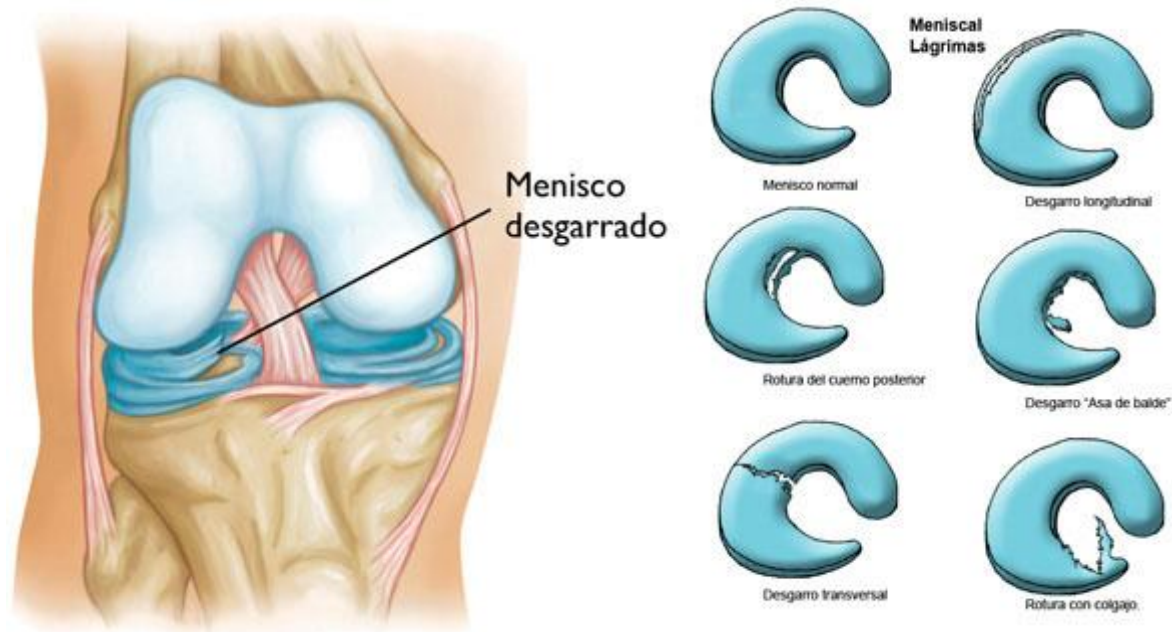


Fig. 2 Rupturas Meniscales, American Academy of Orthopaedics Surgeons "Meniscal tears-common type of tears"
<http://orthoinfo.aaos.org/topic.cfm?topic=a00358>

DIAGNÓSTICO POR IMAGEN

La radiología convencional no tiene valor para el diagnóstico de una rotura meniscal. Aunque habitualmente se realiza para valorar las estructuras óseas articulares.^{1,2,17,20}

La imagen por resonancia magnética es el estudio de elección con alta sensibilidad y especificidad nos permite detectar no sólo roturas francas en toda su extensión y características, sino también las lesiones meniscales internas que todavía no han dado lugar a una rotura de la superficie del menisco. No en todas las roturas meniscales visibles por IRM tiene valor clínico, un porcentaje considerable son hallazgos casuales asintomáticos, por ello es imprescindible establecer una correlación certera entre síntomas, exploración física y estudios de imagen para el correcto diagnóstico.^{1,2,18,20}

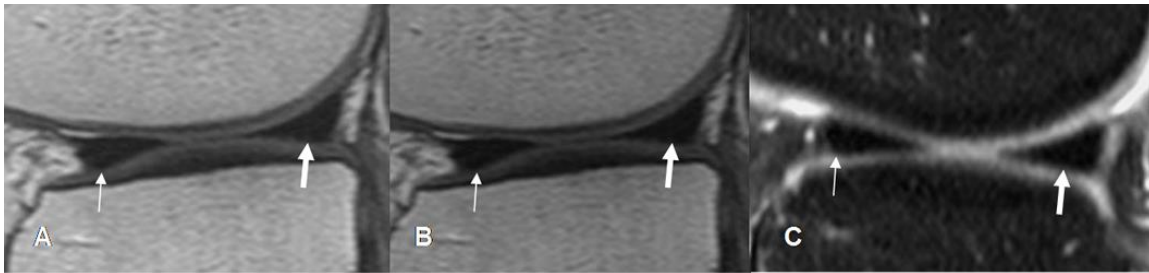


Fig. 3 Imagen por resonancia magnética, Meniscos triangulares normales en todas las secuencias se observan en cortes sagitales flechas delgadas cuernos posteriores y flechas gruesas cuernos posteriores. Tomada de "Valoración radiológica de rodilla" <http://osteomuscular.com/RODILLA/valoracionrodilla.html> Noviembre de 2011

DIAGNÓSTICO Y TRATAMIENTO POR ARTROSCOPIA

La artroscopia permite una visualización directa de las estructuras intracapsulares de la rodilla, la artroscopia tuvo sus inicios formales en Japón con el Dr. Watanabe que fue el primero en utilizar las lentes y el uso de fibra óptica con el fin de visualizar las articulaciones, en México a mediados de los 60 médicos reumatólogos recibieron adiestramiento con el Dr. Watanabe, para la visualización de las articulaciones en pacientes con artritis reumatoide y posteriormente los ortopedistas incursionaron en el campo a mediados de los 70's actualmente se trata de un método mínimo invasivo para el diagnóstico y tratamiento de las lesiones meniscales dentro de muchas otras, y es considerado el estándar de oro en el diagnóstico de las mismas. ^{1,2,14,15,17,20}

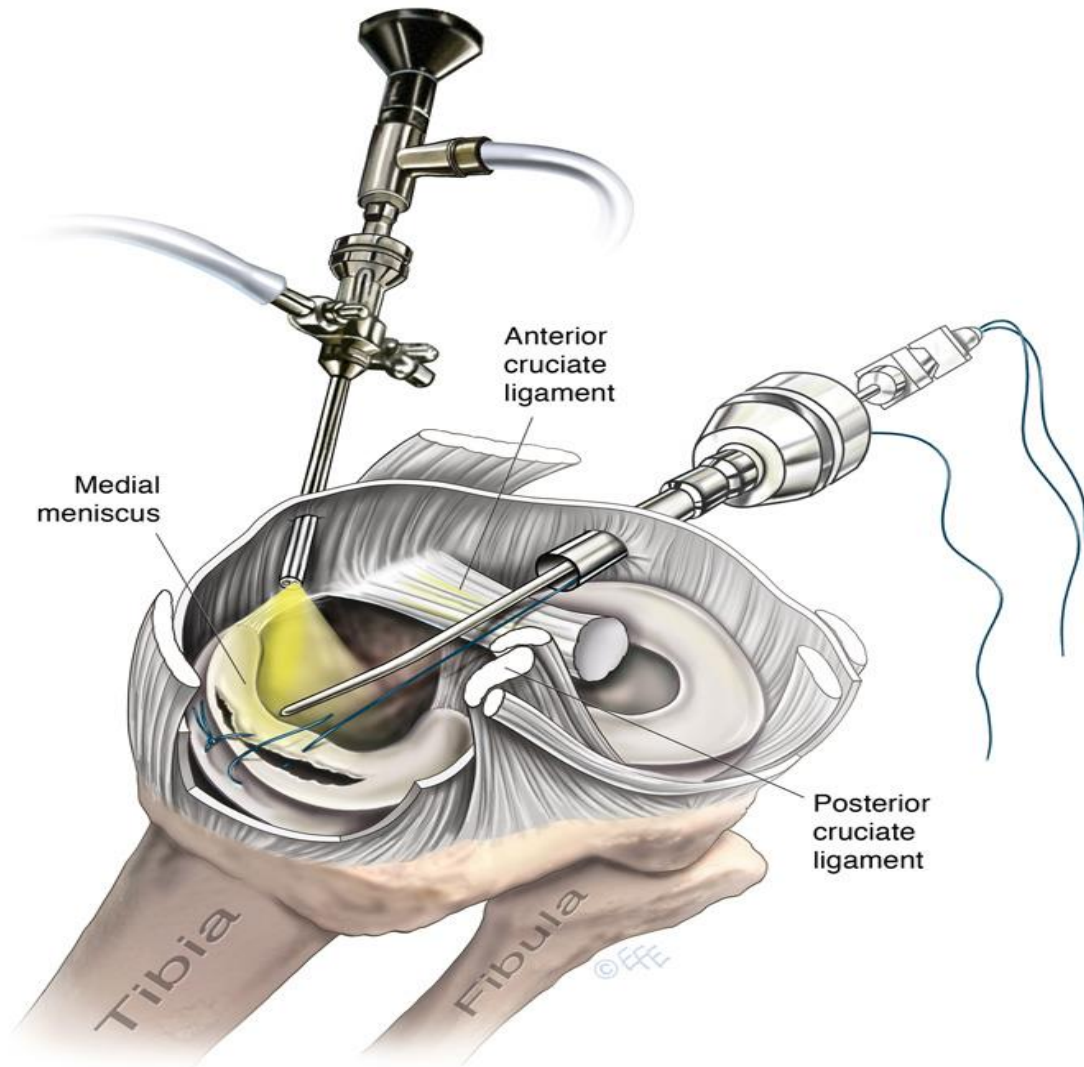


Fig. 4 Reparación de menisco Dr. Levent F. CMI. Medical Illustrations Estudios "Meniscus Repair"
<http://www.leventefe.com.au/meniscus-repair/>

LESIONES LIGAMENTARIAS DE RODILLA

Se producen por traumatismos violentos como en deportes de contacto físico, saltos, caídas y accidentes de tráfico. Son más frecuentes en la segunda y tercera décadas de la vida con un claro predominio en varones (el doble que en mujeres).^{1,2,17,19}

GENERALIDADES

La rodilla es una articulación extremadamente compleja, cuya estabilidad esta proporcionada fundamentalmente por estabilizadores estáticos (ligamentos, cápsula articular y meniscos). Aunque los elementos dinámicos (músculos) desempeñan un papel fundamental; en determinados casos, una musculatura potente y un buen control neuromuscular pueden evitar la lesión ligamentosa aunque a diferencia de otras articulaciones como la del hombro los músculos no son suficientes para proporcionar a la rodilla la estabilidad necesaria para su funcionamiento. ^{1,2,15,17,21}

Los elementos estabilizadores funcionan de manera coordinada para proporcionar a la rodilla una estabilidad en el plano antero-posterior, medio – lateral y rotacional, teniendo muchas interacciones entre estructuras e interdependencia en el funcionamiento. Los ligamentos cruzados se encuentran en el centro de la rodilla, son intra-articulares pero extra-sinoviales, son los estabilizadores primarios en el plano antero-posterior también estabilizan la rodilla en el plano medio-lateral, rotatorio y hacen que el movimiento de la rodilla sea armónico. ^{1,2,15,17,19,21}

Es necesario señalar que a medida que el fémur se flexiona sobre la tibia no solo rota en sentido posterior, también se traslada hacia la región posterior de la meseta tibial, los ligamentos cruzados son los responsables de que este movimiento de traslación se realice suave y progresivamente y no a saltos, como ocurre cuando el ligamento cruzado anterior se encuentra roto. ^{1,2,15,21}

El ligamento cruzado anterior (LCA) se inserta proximalmente en el punto más posterior y superior de la cara interna del cóndilo femoral externo, se distinguen en él dos fascículos (antero- interno y postero – externo) que se entrecruzan y se insertan distalmente en la tibia en una amplia superficie entre las espinas tibiales. El ligamento cruzado posterior (LCP) se origina en la cara lateral del cóndilo femoral interno y discurre hacia atrás insertándose en la zona declive de la meseta tibial. Debido a esta

orientación, los ligamentos cruzados se tensan en rotación interna de la tibia y se relajan en rotación externa.^{2,17,21}

Los ligamentos colaterales (medial y lateral) son estructuras extra-articulares diferenciados de la cápsula, son los estabilizadores primarios en el sentido medio-lateral, pero también estabilizan la rodilla en el sentido antero-posterior y rotatorio. El ligamento colateral medial (LCM) es plano, va desde la cara medial del fémur a la cara medial de la tibia y tiene dos fascículos, uno superficial y otro profundo.^{17,21}

El ligamento colateral lateral (LCL) es cilíndrico y se dirige desde la cara lateral del fémur a la cabeza del peroné.^{1,2,17}

MECANISMO DE LESIÓN

Las lesiones ligamentosas dependen de la intensidad de la fuerza que sobre la rodilla se ejerce y de la capacidad protectora de la musculatura. El traumatismo puede ser directo pero lo habitual es que sea indirecto con el pie generalmente fijo, lo cual hace que dichas fuerzas se transmitan directamente a la rodilla.^{2,17,19,21}

Desde el punto de vista anatómico, las lesiones ligamentosas se clasifican en tres grados: esguince grado I, lesión microscópica de las fibras, lesión grado II, lesión incompleta macroscópica y grado III, rotura completa del ligamento. Esta clasificación tiene su traducción clínica: En general, en un grado I no existe bostezo articular a la exploración pero sí dolor agudo, en el grado II existe un aumento de la laxitud articular (bostezo) doloroso pero con un tope firme, en el grado III el ligamento está totalmente roto, el dolor es mínimo y el bostezo no tiene ningún tope, pudiendo luxarse la articulación. Cuando la rodilla es forzada en unos de los planos siempre sufrirá la lesión principal el ligamento que se opone a ese esfuerzo. En un salto monopodálico, con la rodilla desestabilizada produce una contracción intensa del cuádriceps que ejerce una fuerza anterior de la tibia rompiéndose el LCA. Una caída de rodillas sobre la tibia o un

golpe sobre cara anterior de la tibia produce un desplazamiento de esta sobre el fémur rompiéndose el ligamento cruzado posterior. Un esfuerzo en valgo provoca la rótula del ligamento medial. Un esfuerzo en varo produce una lesión del ligamento anterior.^{2,17,21}

En la mayoría de los casos se trata de un mecanismo combinado que da una lesión compleja. Los mecanismos más frecuentes son:

1. Lesiones indirectas por rotación externa de la tibia y valgo de la rodilla.
2. Lesiones indirectas por rotación interna de la tibia y varo de la rodilla.
3. Lesiones por hiper-extensión.
4. Lesiones por choque directo contra la rodilla.

Las lesiones más frecuentes son por rotación externa de la tibia y valgo de la rodilla por un giro brusco con el pie fijo en el suelo (mecanismo indirecto) o al recibir un traumatismo en la cara lateral de la rodilla o la pierna en esa misma posición.^{2,15,17,19,21}

Dependiendo de la fuerza del traumatismo, se produce una lesión sucesiva del LCM, desinserción periférica del menisco interno y rotura del LCA (tríada de O'Donoghue).

Una hiper – extensión brusca de la rodilla fuerza el LCA contra el techo de la escotadura intercondílea produciendo su ruptura.^{1,15,21}

DIAGNÓSTICO CLÍNICO

El paciente suele recordar con cierto detalle la forma cómo se produjo la lesión lo que ayuda al diagnóstico. El paciente puede recordar que se produjo un chasquido, o incluso un movimiento de la rodilla completamente anormal cuando se rompe el LCA.

El grado de impotencia funcional es muy importante ya que en general una lesión aislada de los ligamentos colaterales no impide continuar la actividad deportiva y, en cambio, la lesión del LCA produce una impotencia inmediata que impide el apoyo sobre el miembro. La intensidad del dolor es variable y no guarda relación con el grado de lesión. Es importante el derrame articular ya que cuando está presente y es hemático suele indicar una rotura del LCA.^{2,21}

EXPLORACIÓN FÍSICA

La exploración clínica incluye la exploración general de la rodilla: movilidad, puntos dolorosos, deformidad, atrofas musculares, y presencia de derrames (peloteo rotuliano). Deben palpase los ligamentos laterales.^{1,2,15,16,21}

Para determinar si están lesionados los ligamentos y el grado de lesión deben realizarse maniobras de exploración de la estabilidad. De las maniobras descritas las más importantes son:

Maniobra de varo-valgo: Esta prueba explora la integridad de los ligamentos colaterales y del LCA, se efectúa imprimiendo manualmente una fuerza de valgo y varo a la rodilla, tanto en extensión completa como en flexión de 30°. En flexión, el LCA no estabiliza a la rodilla en sentido varo – valgo por lo que un bostezo a 30° indica rotura del ligamento colateral correspondiente pero no del LCA. En extensión completa el LCA se tensa y estabiliza totalmente la rodilla, por lo tanto, si hay bostezo franco en extensión indica rotura del LCA y del ligamento colateral correspondiente.^{1,2,15,16,17,21}

Puede haber una rotura aislada del LCM y sólo haber un mínimo bostezo es extensión, porque el LCA permanece íntegro. En resumen, leve bostezo en extensión indica rotura aislada del ligamento colateral correspondiente, bostezo franco en extensión indica rotura del ligamento colateral y del LCA, bostezo a 30° de flexión indica lesión del ligamento colateral y no informa acerca del LCA.^{1,2,16,21}

Maniobra de Lachman: Es la prueba más sensible para detectar una rotura del LCA. Consiste en provocar manualmente una subluxación anterior de la tibia que ponga en evidencia la falta del LCA, requiere cierto grado de experiencia para detectar roturas parciales y totales del ligamento. Se realiza con el paciente acostado, con la rodilla a 20° de flexión las manos del examinador agarran firmemente el muslo y la pierna y se fuerza un movimiento antero – posterior de la tibia. Se compara con la rodilla sana y se detecta si hay un aumento en ese desplazamiento antero – posterior, con especial

énfasis en percibir si existe un tope de resistencia firme al movimiento anterior de la tibia que indica una lesión parcial del ligamento. ^{1,2,15,16,17,21}

Prueba del cajón: Es similar a la anterior pero con la rodilla flexionada a 90° y el pie firmemente apoyado en la camilla. Consiste en detectar el movimiento antero – posterior de la tibia, y puede poner en evidencia lesiones del LCA (cajón anterior) cuando la tibia se desplaza excesivamente hacia delante o lesiones del LCP (cajón posterior) cuando el desplazamiento anormal es hacia atrás. ^{1,2,16,21}

Prueba del recurvatum: Consiste en suspender el miembro afecto levantándolo del dedo gordo con el paciente acostado y relajado. Un aumento comparativo del recurvatum indica la lesión del LCA, mientras que un recurvatum muy llamativo indica la lesión de ambos ligamentos cruzados y la cápsula posterior de la rodilla (luxación). ^{2,17,21}

DIAGNÓSTICO RADIOLÓGICO

- Radiografía simple: Debe realizarse siempre aunque no proporciona signos directos de lesión ligamentosa. Sirve para descartar fracturas osteocondrales asociadas, arrancamientos capsulares, cuerpos libres articulares, calcificaciones en las inestabilidades crónicas y artrosis. ^{1,2,15,19}

- Radiografías forzadas: Sirven para poner de manifiesto la inestabilidad articular producida por la lesión ligamentosa. Consiste en aplicar fuerzas en varo – valgo y desplazamiento anterior y posterior de la tibia y medir la separación que ello produce entre el fémur y la tibia. Un desplazamiento menor de 5 mm se considera como bostezo leve, de 5 a 10 mm bostezo moderado y mayor de 10 mm bostezo grave. Estos tres grados concuerdan con las lesiones ligamentosas de grado I, II y III. ^{2,21}

- Resonancia Magnética: Es actualmente la prueba de elección para las lesiones ligamentosas de rodilla, su sensibilidad es muy alta y es capaz de mostrar las lesiones de los ligamentos así como lesiones asociadas de meniscos, cápsula articular, cartílago articular y hueso subcondral, no obstante tiene sus limitaciones. En los casos agudos en

los que hay derrame articular, edema óseo subcondral y edema en los ligamentos colaterales, las imágenes son demasiado aparentes dando una impresión exagerada de severidad. Es preferible esperar 3 o 4 semanas hasta que la fase inflamatoria inicial haya cedido.^{2,17,18}

CORRELACIÓN ENTRE LA EXPLORACIÓN FÍSICA Y LA IMAGEN POR RESONANCIA MAGNÉTICA

Existen estudios en los cuales se han comparado la exploración física con los datos obtenidos por la Resonancia magnética, el más reciente de Abril del 2013 de Navali y cols, muestra una moderada preferencia por la exploración física.³

De igual forma en un estudio similar el cual compara la IRM con los hallazgos clínicos y la Artroscopia en este se llega a la conclusión de que los resultados obtenidos entre la exploración física y la Resonancia Magnética son similares, encontrando una sensibilidad del 91.4% de la exploración contra un 88.5% de la Resonancia Magnética para lesiones del ligamento cruzado anterior, para el ligamento cruzado posterior se observó una precisión del 100% para la exploración física contra un 94.5% por IRM, en cuanto al menisco medial se habla de una precisión del 96.9% para la clínica contra un 85.9% de la valoración con IRM y para menisco lateral una precisión de 85.4% para la exploración contra un 73.8% para la valoración por IRM, concluyendo que a pesar de que se encontraron resultados similares, se debe preferir la exploración física en los casos en los que se observe duda o normal el resultado de la IRM.⁴

Algunos otros estudios dan preferencia a la exploración física de un cirujano ortopedista antes que realizar de forma rutinaria la exploración por resonancia magnética y de igual forma otros resultados obtenidos en la literatura mundial muestran que la valoración por IRM, se encuentra por debajo de la artroscopia y la exploración física.^{5,6,7} Incluso hay

quienes no recomiendan el uso de la IRM ya que eleva los costos de la atención del paciente por lo que se enfatiza en una adecuada exploración física.^{6,7,8}

En cuanto a la población de niños y adolescentes un estudio realizado en un grupo de 8 a 17 años de edad mostro que de igual forma hay una mayor relación entre la clínica y la artroscopia que la IRM y la artroscopia, dándole ventaja nuevamente a la exploración física.⁹ En cuanto a las lesiones condrales la literatura reporta que en la mayoría de las ocasiones solo aquellas que son profundas o severas son detectadas con la IRM y que la mayoría o iniciales se observan al realizar la artroscopia.¹⁰

Como se ha comentado todos los estudios apoyan el uso de una adecuada exploración física para el diagnóstico de lesiones meniscales o ligamentarias antes de realizar una IRM.^{6,7,8,9,10,11,12}

Y también es importante establecer que el diagnóstico de lesiones de la rodilla tiene 100% de precisión al hacer una exploración artroscópica.^{13,15}

3. PLANTEAMIENTO DEL PROBLEMA

¿Existe correlación entre la exploración física con el reporte de imagen obtenida a través de resonancia magnética y la artroscopia en el diagnóstico de las lesiones más comunes de rodilla en pacientes atendidos en el periodo del 01 Marzo de 2011 al 28 de Febrero de 2013?

4. JUSTIFICACIÓN

Dentro del diagnóstico de las lesiones en partes blandas de la rodilla, es decir aquellas que no involucran al hueso existen diversos métodos para establecer una sospecha diagnóstica, la cual muchas de las veces se encuentra sesgada por el personal que la realiza, inicialmente el médico realiza exploración física de rodilla con el fin de determinar cuáles son las estructuras lesionadas, posteriormente procede a apoyarse con estudios de imagen siendo el de mayor preferencia para técnica de tejidos blandos, la resonancia magnética el cual aporta datos sobre el estado de los tejidos blandos de la rodilla, habitualmente con estos dos puede hacer un diagnóstico preciso sin embargo también muchas de las ocasiones este resultado se encuentra sesgado por el personal que interpreta la Imagen por resonancia magnética, por lo que finalmente se realiza una artroscopia terapéutica al paciente la cual también resulta ser diagnóstica, ya que esta al permitir una visualización directa de las estructuras intracapsulares de la rodilla, también nos permite corroborar el diagnóstico, el propósito de nuestro estudio es determinar la relación que guarda esta artroscopia de rodilla con la exploración física y la resonancia magnética en el diagnóstico de lesiones de rodilla.

5. HIPÓTESIS

Existe correlación significativa en la presencia de lesiones de rodilla entre los métodos diagnósticos clínicos, imagenológica y artroscópicos.

6. OBJETIVOS

A. OBJETIVO GENERAL

Analizar los resultados arrojados por la exploración física y la interpretación de la imagen por resonancia magnética de rodilla correlacionándolos con la artroscopia diagnóstica de los pacientes atendidos en el Hospital de Concentración Satélite ahora Hospital Regional de Tlalnepantla en el periodo de marzo del 2011 a Febrero del 2013.

B. OBJETIVOS ESPECÍFICOS

- 1.- Capturar a todos los pacientes que acudan al Hospital con diagnóstico de probables lesiones combinadas o aisladas del ligamento cruzado anterior, ligamento cruzado posterior, menisco medial, menisco lateral y en los que se presenta alguna o varias de estas lesiones valorar también el cartílago patelofemoral.

- 2.- Realizar la exploración física de dichos pacientes con las maniobras convencionales para dichas lesiones, solicitar imagen por resonancia magnética de todos los pacientes que resulten positivos a alguno de estos diagnósticos.

- 3.- Valorar los resultados clínicos e imagenológica de estos pacientes para finalmente realizar una artroscopia diagnóstica, con el fin de correlacionar (corroborando o descartando dichas lesiones)

7. DISEÑO METODOLÓGICO

Analizar la correlación que guardan la exploración física, el reporte de imagen de resonancia magnética y la artroscopia en las lesiones de rodilla. En un periodo de 2 años en el Hospital de Concentración Satélite y Hospital Regional de Tlalnepantla.

A. DISEÑO DEL ESTUDIO:

El tipo de investigación de este trabajo está dado por su nombre común como revisión de casos, cuyas características son las siguientes: Observacional, prospectivo, longitudinal y Descriptivo

PROSPECTIVO: porque es un estudio longitudinal en el tiempo que se diseña y comienza a realizarse en el presente, pero los datos se analizarán transcurridos un determinado tiempo, en el futuro

LONGITUDINAL: Porque se inicia en un periodo de tiempo establecido y se prolonga más allá de este, dándole al estudio del paciente seguimiento en el tiempo.

DESCRIPTIVO: Plasma los resultados obtenidos de la población en estudio, sin contar con una hipótesis bien definida y sin interferencia del investigador.

ÁREA DE INVESTIGACIÓN

Clínica, diagnóstica, quirúrgica y terapéutica.

LÍMITE DE ESPACIO

Lo constituyen las áreas de consulta externa, hospitalización, urgencias y quirófano del servicio de Ortopedia y Traumatología del Hospital de Concentración Satélite y Hospital Regional de Tlalnepantla ISSEMyM

LIMITE DE TIEMPO

Del 1ro de marzo del 2011 al 28 de febrero del 2013.

UNIVERSO DE TRABAJO

Todos los pacientes que tengan sospecha de lesión de meniscos o de ligamentos cruzados anterior y/o posterior de rodilla y que sean derechohabientes del Hospital de Concentración Satélite/Hospital Regional de Tlalnepantla.

MUESTRA

Pacientes derechohabientes del Hospital de Concentración Satélite/Hospital Regional de Tlalnepantla con sospecha de lesión de ligamento cruzado anterior, ligamento cruzado posterior, menisco medial y menisco lateral que cumplieron los criterios de inclusión de este estudio y que son derechohabientes del Hospital Regional de Tlalnepantla en el periodo comprendido del 01 de marzo del 2011, al 28 de febrero del 2013.

8. CRITERIOS DE SELECCIÓN

A. CRITERIOS DE INCLUSIÓN

- Pacientes con sospecha de lesión de ligamento cruzado anterior, ligamento cruzado posterior, menisco medial y menisco lateral aisladas o combinadas con alguna de estas, así como pacientes con datos de lesión del cartílago patelofemoral siempre y cuando cuenten con sospecha de una o más de las 4 lesiones previas.
- Que no tengan intervenciones quirúrgicas ni lesiones previas en extremidades pélvicas
- Con o sin enfermedades crónico degenerativas controladas
- Con adecuada calidad ósea
- Sin lesiones importantes de tejidos blandos
- Los participantes deben aceptar incluirse en el estudio, aceptar los procedimientos, clínicos, imagenológicos y artroscópicos

B. CRITERIOS DE EXCLUSIÓN

- Pacientes con otra patología de rodilla que no sea alguna de las lesiones de ligamentos cruzados o de meniscos.
- Presencia de enfermedad psiquiátrica u orgánica que no puedan colaborar con la exploración
- Participantes a los que no pueda realizarse Imagen por Resonancia Magnética.
- Que no exista madurez esquelética demostrada radiográficamente
- Pacientes con cirugías o lesiones previas de extremidades pélvicas

- Presencia de fracturas previas de extremidades pélvicas.
- Mala calidad ósea
- No acepten su inclusión en el estudio.

C. CRITERIOS DE ELIMINACIÓN

- Pacientes que no asistían a control en consulta externa durante su evolución.
- Pacientes que durante el estudio presenten alguna otra enfermedad que intervino en el seguimiento del estudio.
- Si el participante pierde la vigencia al ISSEMyM.

9. VARIABLES

Variables:

- Edad
- Sexo
- Sospecha de lesión clínica de Ligamento Cruzado Anterior
- Sospecha de lesión clínica de Ligamento Cruzado Posterior
- Sospecha de lesión clínica de Menisco Medial
- Sospecha de lesión clínica del Menisco Lateral
- Interpretación de IRM por Médico Radiólogo de los pacientes con sospecha clínica
- Valoración artroscópica de las lesiones de los pacientes con sospecha clínica que ya se han realizado Imagen por Resonancia Magnética
- Sospecha de Lesión del cartílago patelofemoral clínica combinada con alguna lesión de los ligamentos cruzados y/o meniscos.

OPERACIÓN DE LAS VARIABLES

EDAD: años cumplidos del paciente al momento de la fractura

Escala: 10-20

20-30

30-40

40 o más

Sexo: Definición: sexo del paciente lesionado

Escala: a) masculino b) femenino

Sospecha de lesión clínica de Ligamento Cruzado Anterior: Lachman, Cajón anterior positivo

Escala: Positivo Negativo

Sospecha de lesión clínica de Ligamento Cruzado Posterior: Cajón Posterior

Escala: Positivo Negativo

Sospecha de lesión clínica de Menisco Medial: Apley, McMurray

Escala: Positivo Negativo

Sospecha de lesión clínica del Menisco Lateral: Apley, McMurray

Escala: Positivo Negativo

Interpretación de IRM por Médico Radiólogo de los pacientes con sospecha clínica: Se valora el reporte

Escala: Positivo Negativo (Para menisco medial, lateral, ligamento cruzado anterior, ligamento cruzado posterior y/o cartílago patelofemoral)

Valoración artroscópica de las lesiones de los pacientes con sospecha clínica que ya se han realizado Imagen por Resonancia Magnética:

Escala: Positivo Negativo (Para menisco medial, lateral, ligamento cruzado anterior, ligamento cruzado posterior y/o cartílago patelofemoral)

Sospecha de Lesión del cartílago patelofemoral clínica combinada con alguna lesión de los ligamentos cruzados y/o meniscos: Se evaluará signo de cepillo

Escala: Positivo Negativo

10. RECURSOS HUMANOS

Medico investigador

Asesor de investigación

Asesor metodológico

Colaboradores: médicos residentes del servicio de Ortopedia, personal de quirófano, así como enfermería en piso de hospitalización y consulta externa

Licenciados en trabajo social

Pacientes seleccionados que acepten inclusión en el protocolo de estudio

11. MATERIAL

RECURSOS MATERIALES:

- Torre de artroscopia
- Cámara de artroscopia HD Storz
- Lente para artroscopia de 10mm a 30º tipo Storz
- Fibra óptica y fuente de luz para lente Storz
- Set para artroscopia con puntas de fresado tipo Dyonics (Smith and nephew), radiofrecuencia (Arthrex), y sistema de irrigación para arthropump Storz.
- Resultados de la interpretación de la Imagen por resonancia magnética de rodilla.
- 100 Hojas blancas tamaño carta.
- 1 Lapicero.
- 2 Lápices.
- Engrapadora.
- Grapas
- Clips.
- Una computadora
- Software Office
- Una impresora
- Cartucho negro para impresora

12. RECURSOS FINANCIEROS

Los gastos relacionados con la investigación (hojas, plumas, computadora, lápices) fueron cubiertos por el investigador.

Los pacientes cubrieron sus gastos de traslado al hospital para sus consultas.

La institución aportó los recursos humanos (personal del hospital, administrativo y operativo) y materiales (resultado de interpretación de resonancia magnética, torre de artroscopia, puntas de rasurado sinovial, puntas de radiofrecuencia, sistema de irrigación, demás insumos de quirófano y de la estancia hospitalaria).

13. PROCEDIMIENTOS

Este estudio prospectivo se realizó en el área de ortopedia del Hospital de Concentración Satélite ubicado Naucalpan de Juárez estado de México de Marzo de 2011 a Septiembre de 2012 y posteriormente en el Hospital Regional de Tlalnepantla de Octubre de 2012 a Febrero de 2013. Fueron elegibles para nuestro estudio los pacientes con sospecha clínica de lesión de ligamentos cruzados y/o meniscos en rodillas presentándose de manera aislada o combinada, los cuales acudieron al servicio de consulta externa de Ortopedia, donde se les realizó una historia clínica completa. No se contemplaron pacientes que acudieron al servicio de Urgencias debido a que las maniobras para lesiones ligamentarias y de menisco son poco confiables en agudo.

Se realizó la exploración física con las pruebas de lachman y cajón anterior para valorar Ligamento cruzado anterior; cajón posterior para valorar ligamento cruzado posterior y las maniobras de Apley, Mc Murray y Steinman II para valorar meniscos, la clínica se evaluó como positiva en los pacientes en los que se encuentra lesión para alguna de estas estructuras, es decir, positiva para ligamento cruzado anterior, posterior, menisco medial y/o lateral y los pacientes que tuvieron positiva la clínica para alguna de estas también se les evaluó la maniobra de cepillo y escape con el fin de diagnosticar lesiones condrales de la articulación patelofemoral. Los resultados de la exploración física se anotaron en la hoja de recolección de datos (anexo 1).

A los pacientes que se les encontró clínica positiva para LCA(ligamento cruzado anterior), LCP (ligamento cruzado posterior), MM (menisco medial) y/o ML (menisco lateral) de forma aislada o conjunta y de igual manera a los que tuvieron lesiones del CPF (cartílago patelofemoral) a estos pacientes se les solicitó Imagen por Resonancia

Magnética de la rodilla, desconociendo el tipo de resonador (en cuanto al número de teslas), la técnica, el evaluador y el tamaño de los cortes de las imágenes por lo cual solo se valoró la interpretación escrita del estudio, para este estudio no se tomaron en cuenta la interpretación del médico ortopedista tratante de la resonancia magnética. Los resultados obtenidos de la IRM igual se anotaron en la hoja de recolección de datos (anexo 1).

Posteriormente a todos los pacientes se les realizó una artroscopia diagnóstico terapéutica, se solicitaron análisis preoperatorios y a quienes lo requirieron valoración por cardiología con sus respectivos estudios. En la artroscopia a todos los pacientes se les exploró el compartimento anterior medial y lateral de la rodilla, buscando lesiones articulares, meniscales y ligamentarias, cuerpos libres, tejido inflamatorio, y se reportaron los hallazgos en la hoja de recolección de datos (anexo 1).

ANÁLISIS ESTADÍSTICO

De los resultados obtenidos provenientes de la exploración se valoraron las diferencias, se obtuvieron porcentajes y frecuencias las cuales se presentan en gráficas, tablas con el fin de correlacionar los diagnósticos provenientes de la exploración física, la Imagen por Resonancia Magnética y la artroscopia.

14. ASPECTOS ÉTICOS

Este estudio se sujetó a la aprobación del Comité de Ética e Investigación del Hospital Regional de Tlalnepantla, se solicitó consentimiento informado por parte del paciente explicando de forma detallada el estudio y los procesos a los que se sometió al igual que se explicaron los principales riesgos, complicaciones y beneficios que pudieron presentarse.

REGLAMENTO DE LA LEY GENERAL DE SALUD

De acuerdo al reglamento de la ley General de salud en Materia de Investigación, para la salud, títulos el primero al sexto y noveno 1987. Norma Técnica No.313 para la presentación de proyectos e informes técnicos de investigación en las instituciones de Atención a la Salud.

REGLAMENTO FEDERAL

TITULO 45, SECCIÓN 46 y que tiene consistencia con las buenas prácticas clínicas.

DECLARACIÓN DE HELSINKI

Principios éticos en las investigaciones médicas en seres humanos, la última revisión en Escocia, octubre 2000 posteriormente se hicieron enmiendas en el párrafo 29 en Washington EUA 2002 y en el párrafo 30 en Tokio 2004, actualmente la última publicación con las nuevas enmiendas se refrendó en Seúl Corea en 2008.

Principios éticos que tienen su origen en la declaración de Helsinki de la Asociación Médica Mundial, titulado: “Todos los sujetos en estudio firmaran el consentimiento informado acerca de los alcances del estudio y autorización para usar datos obtenidos en presentaciones y publicaciones científicas, manteniendo el anonimato de los participantes”.

15. CRONOGRAMA DE ACTIVIDADES

ACTIVIDAD	TIEMPO					
	2011	2012	2013			
	Mar/Jul	Ene/Dic	Ene/mar	abril-Jun	Julio	Agosto
Búsqueda de información	■					
Recolección de pacientes	■	■	■			
Corrección de Tesis				■		
Presentación de Tesis				■		
Obtención de Resultados					■	
Análisis de Datos					■	
Conclusión de la Investigación						■
Impresión Tesis y Presentación de Trabajo de Investigación						■

16. RESULTADOS

El presente estudio fue realizado en el periodo de marzo del 2011 a febrero del 2013 de acuerdo a los criterios de inclusión, exclusión y eliminación, obtuvimos una muestra de 25 pacientes que se incluyeron al estudio de los cuales se trataron a 15 hombres (60%) y 10 mujeres (40%) con lesiones de ligamentos cruzados, meniscos aisladas y/o combinadas estas así como lesiones en el cartílago patelofemoral, la mediana de edad fue de 32 años con pacientes que oscilan entre los 16 y 54 años de edad, en mujeres la mediana fue de 27 años y en hombres de 32.8 años.

Se observó Lesión de ligamento cruzado clínicamente en 10 pacientes, por IRM en 9 pacientes y artroscópicamente en 10 pacientes.

Las lesiones del ligamento cruzado posterior se encontraron clínicamente en 2 pacientes, imagenológicamente en 1 paciente y artroscópicamente en 4 pacientes.

La lesión del menisco medial se observa clínicamente en 17 pacientes, imagenológicamente en 8 pacientes y artroscópicamente en 20 pacientes.

Lesión de menisco lateral clínicamente en 3 pacientes, imagenológicamente en 1 y artroscópicamente en 5.

Las lesiones del cartílago patelofemoral se encontraron presentes clínicamente en 9 pacientes, imagenológicamente en 6 pacientes y artroscópicamente en 12 pacientes.

En cuanto a las lesiones de ligamento cruzado anterior artroscópicamente se encontraron 10 pacientes los cuales corresponden al 100% de las lesiones clínicamente se diagnosticaron 10 sin embargo uno fue mal valorado pues tenía hiperlaxitud simétrica y no tenía lesión del LCA lo que nos da solo 9 pacientes; radiológicamente hubo datos

para 9 pacientes es decir se observa una correlación del 90% , el paciente que no presento correspondencia clínica ni radiológica fue un paciente que se diagnosticó como hiperlaxitud y al realizar la revisión artroscópica se observa lesión de las fibras en un 80%.

Las lesiones del ligamento cruzado posterior se encontraron artroscópicamente en 4 pacientes de los cuales solo 2 tenían datos clínicos de LCP con una correspondencia del 50% y en cuanto a la correlación imagenológica solo un paciente se encontró positivo con una correspondencia del 25%.

Las lesiones del menisco medial se observaron artroscópicamente en 20 pacientes de los cuales se reportó clínicamente en 17 pacientes de forma clínica con una correlación del 85% en cuanto a la resonancia magnética se observó en 8 pacientes 40%.

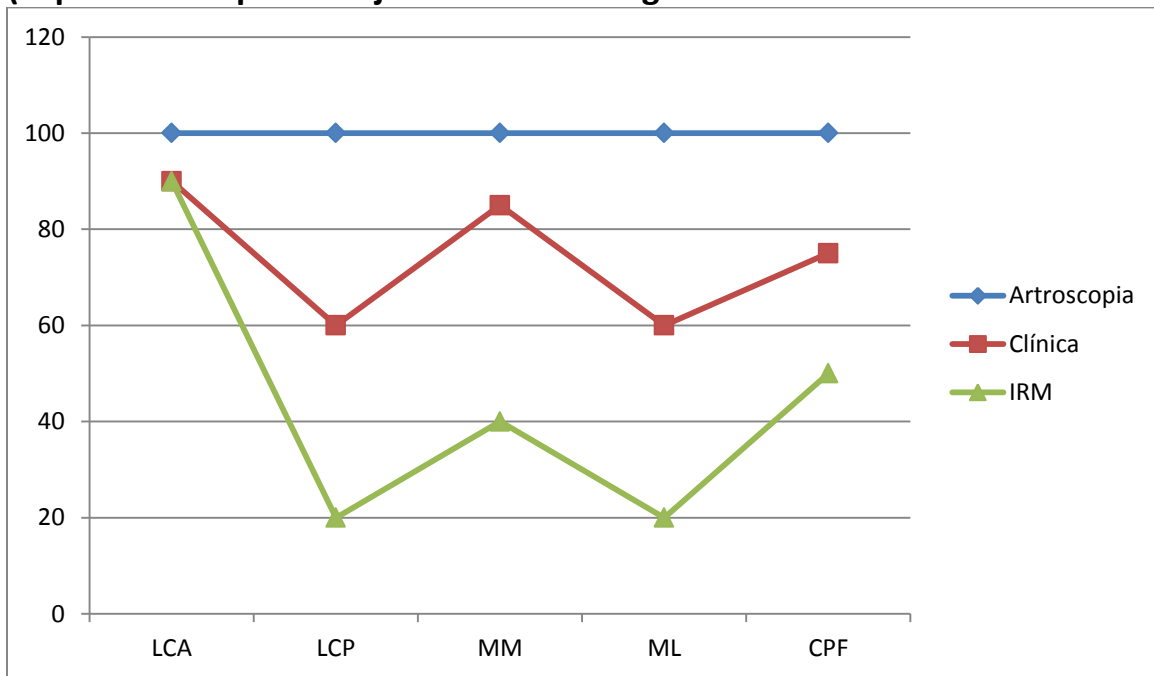
Las lesiones del menisco lateral se observaron en 5 pacientes artroscópicamente de los cuales solo 3 se diagnosticaron clínicamente correspondiendo al 60% y solo 1 (20%) mediante resonancia magnética.

En cuanto a las lesiones del cartílago patelofemoral se observaron en 12 pacientes artroscópicamente de los cuales hubo correlación clínica con 9 pacientes (75%) y por resonancia solo 6 pacientes (50%)

Tabla 1 Concentración de los resultados obtenidos de las hojas de recolección de datos.

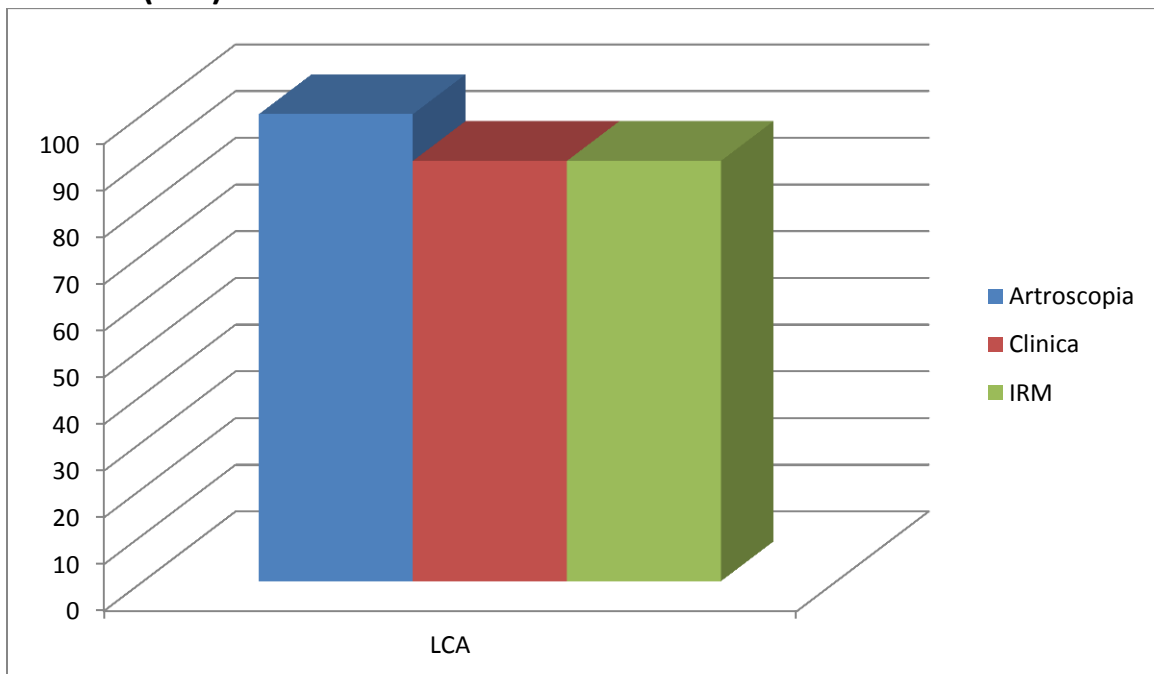
Paciente	Edad	Sexo	LCA	LCP	MM	ML	CPF	IRM LCA	IRM LCP	IRM MM	IRM ML	IRM PF	A-LCA	A-LCP	A-MM	A-ML	A-PF
1	17	F	POSITIVO		POSITIVO		POSITIVO					POSITIVO			POSITIVO	POSITIVO	POSITIVO
2	32	M	POSITIVO		POSITIVO			POSITIVO					POSITIVO				
3	44	M			POSITIVO	POSITIVO	POSITIVO			POSITIVO		POSITIVO			POSITIVO	POSITIVO	POSITIVO
4	45	M			POSITIVO		POSITIVO			POSITIVO				POSITIVO			POSITIVO
5	22	M			POSITIVO										POSITIVO		
6	24	M	POSITIVO		POSITIVO			POSITIVO					POSITIVO				
7	27	M	POSITIVO					POSITIVO			POSITIVO		POSITIVO				
8	31	F			POSITIVO					POSITIVO					POSITIVO		
9	36	F			POSITIVO									POSITIVO	POSITIVO		
10	43	M	POSITIVO			POSITIVO	POSITIVO	POSITIVO					POSITIVO			POSITIVO	POSITIVO
11	42	F			POSITIVO		POSITIVO			POSITIVO					POSITIVO		POSITIVO
12	19	F		POSITIVO	POSITIVO									POSITIVO	POSITIVO		
13	18	M	POSITIVO				POSITIVO	POSITIVO					POSITIVO				POSITIVO
14	39	F			POSITIVO		POSITIVO			POSITIVO					POSITIVO		POSITIVO
15	21	M	POSITIVO					POSITIVO					POSITIVO				
16	41	F			POSITIVO					POSITIVO					POSITIVO		
17	16	M	POSITIVO					POSITIVO					POSITIVO				
18	18	F	POSITIVO				POSITIVO	POSITIVO				POSITIVO	POSITIVO		POSITIVO		POSITIVO
19	28	F			POSITIVO										POSITIVO		POSITIVO
20	27	M			POSITIVO	POSITIVO	POSITIVO					POSITIVO			POSITIVO		POSITIVO
21	33	M	POSITIVO					POSITIVO					POSITIVO				
22	39	M			POSITIVO					POSITIVO				POSITIVO	POSITIVO		
23	48	M		POSITIVO								POSITIVO		POSITIVO			POSITIVO
24	43	F			POSITIVO										POSITIVO	POSITIVO	
25	54	M			POSITIVO					POSITIVO					POSITIVO	POSITIVO	POSITIVO
TOTAL			C-LCA9	C-LCP2	C-MM17	C-ML3	CPF-9	I-LCA9	I-LCP1	I-MM8	I-ML1	I-CPF6	A-LCA10	A-LCP4	A-MM20	A-ML5	A-CPF12

Gráfica 1 Correlación de la evaluación clínica y la interpretación de la IRM (expresado en porcentajes de certeza diagnóstica).



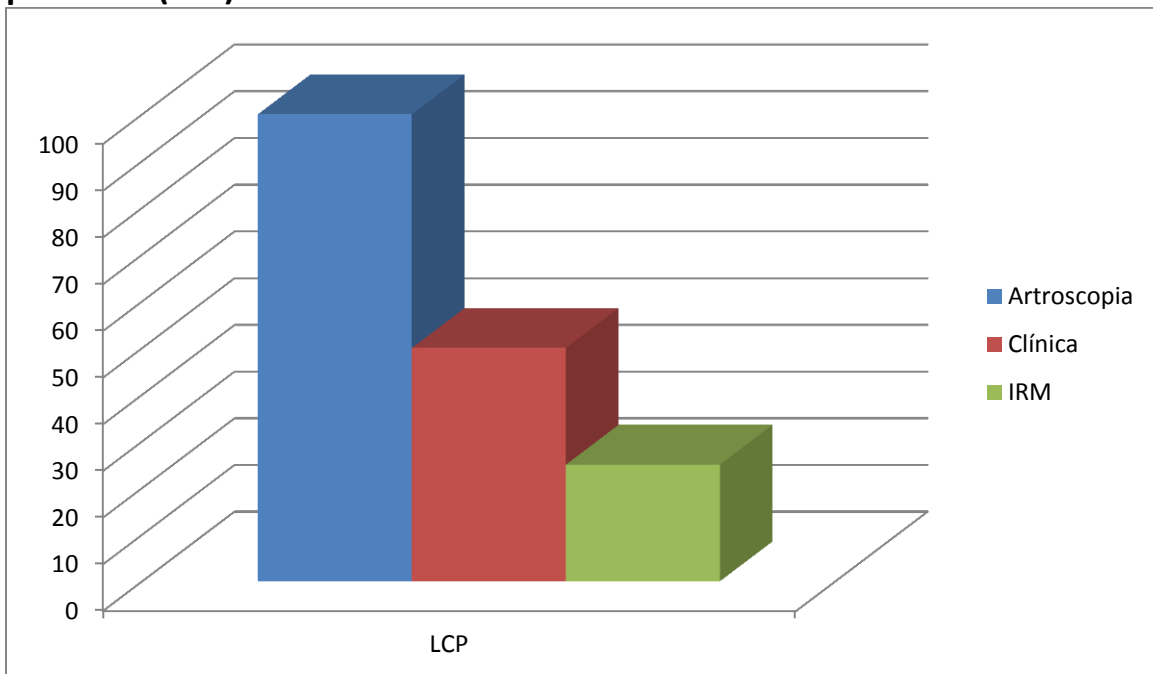
Con respecto a la artroscopia, se correlaciona la certeza diagnóstica medida en porcentajes teniendo a la artroscopia con el 100%, se observa que existe una mayor correlación con la valoración clínica, sin embargo no se encuentra en porcentaje elevado. (LCA=Ligamento Cruzado Anterior, LCP=Ligamento Cruzado Posterior, MM=Menisco Medial, ML=Menisco Lateral y CPF=Condromalacia Patelofemoral).

Grafico 2 Porcentaje de correlación en lesiones del ligamento cruzado anterior (LCA)



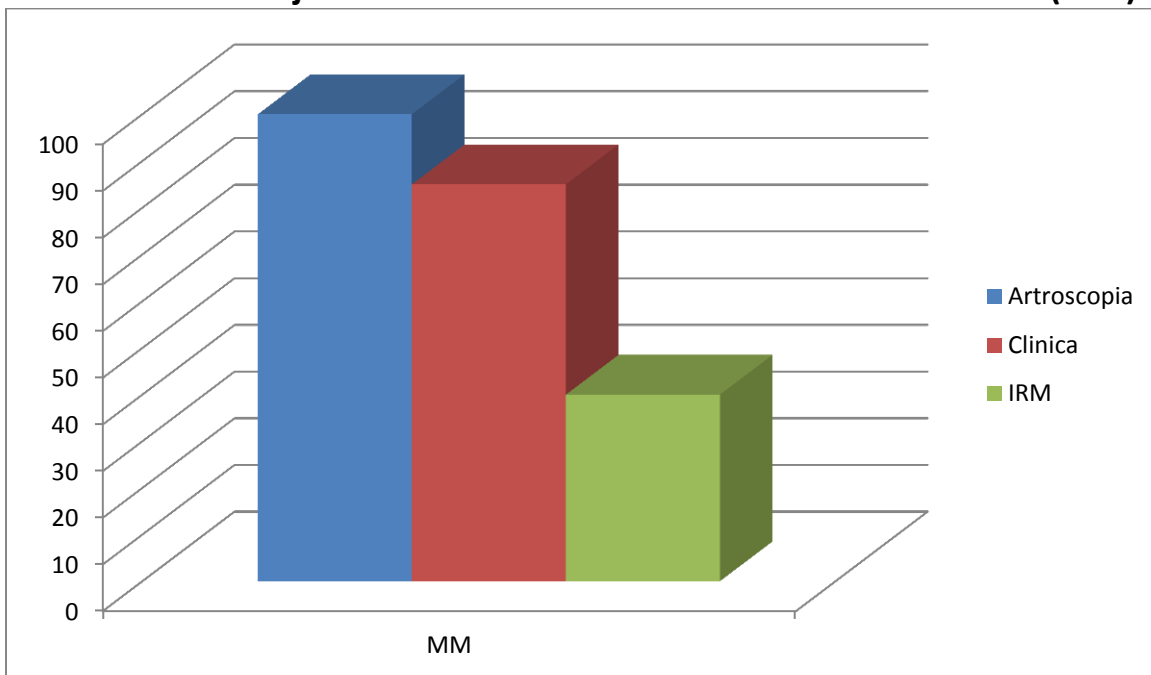
En la gráfica se observa como la Artroscopia diagnóstico el 100% de las lesiones del ligamento cruzado anterior, en tanto que la exploración clínica y la interpretación de resonancia llegaron solo al 90% de certeza

Grafico 3 Porcentaje de correlación en lesiones del ligamento cruzado posterior (LCP)



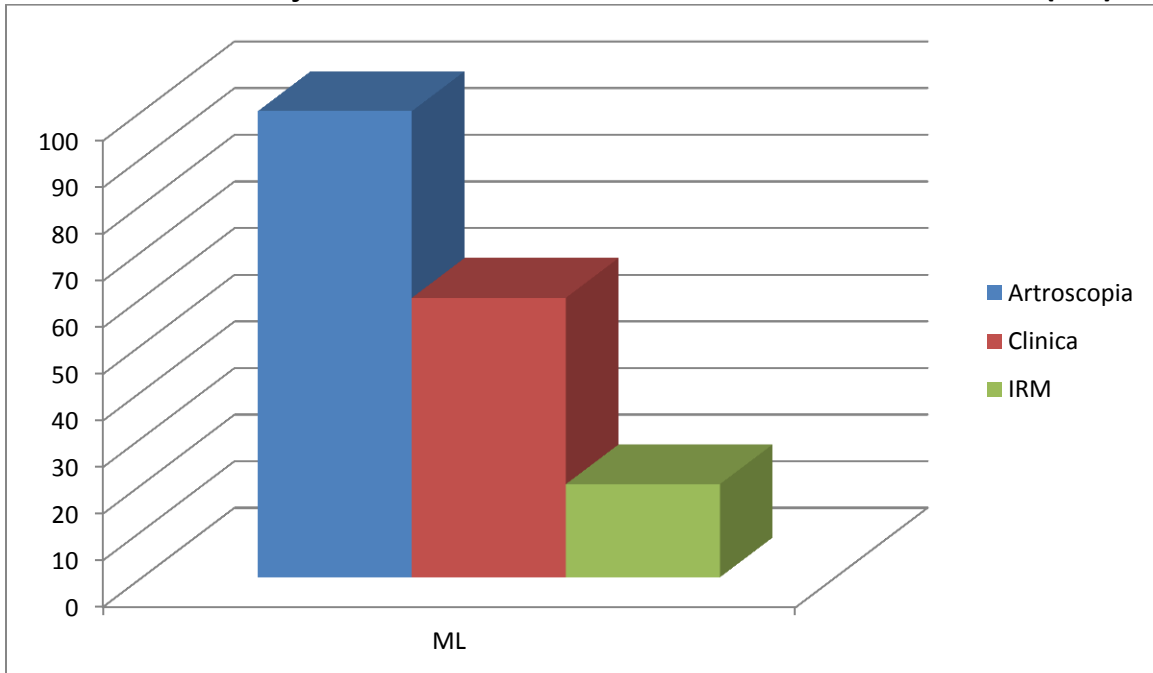
En la gráfica se observa como la exploración física tiene aún mayor certeza con un 50% lo que resulta pobre pero está encima de la interpretación de imagen por resonancia que solo llego a un 25% de certeza.

Grafico 4 Porcentaje de correlación en lesiones del menisco medial (MM)



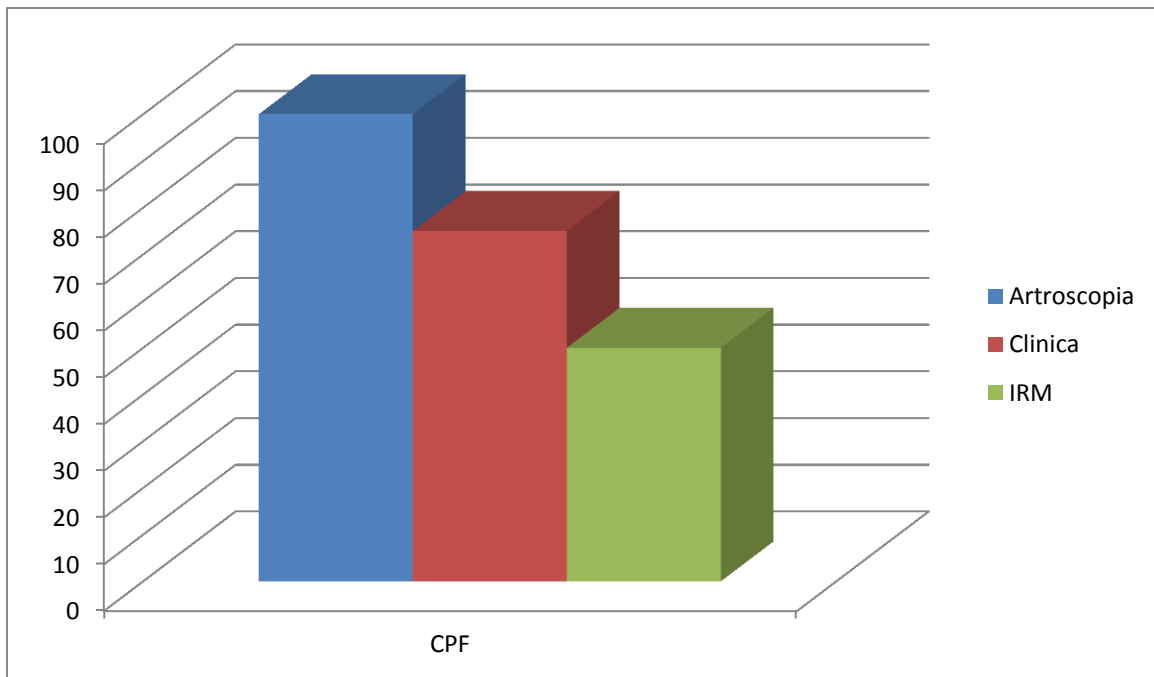
En la gráfica se observa como la exploración física tiene aún mayor certeza con un 85% diagnosticado y un 40% de certeza para la IRM

Gráfico 5 Porcentaje de correlación en lesiones del menisco lateral (ML)



En cuanto al menisco lateral el diagnóstico es difícil mostro un 60% en cuanto a la clínica contra un 20% para la IRM. En este caso la artroscopia diagnóstico el 100%.

Gráfico 6 Porcentaje de correlación en lesiones del cartílago patelo-femoral



En la gráfica se observa un diagnóstico de 100% para la artroscopia comparado con un 75% para la exploración clínica y 50% para la IRM.

17. DISCUSIÓN DE RESULTADOS

Existe evidencia en la literatura de la relación que guardan los métodos clínicos así como el apoyo de la Imagen por resonancia magnética, como herramientas para el diagnóstico de lesiones de rodilla, incluso comparada artroscópicamente, sin embargo se trata de estudios producidos en otros países, que además están diseñados para valorar las imágenes de la resonancia magnética y no en si la interpretación de la misma; en México la práctica de la ortopedia en cuanto a las lesiones de rodilla tanto de menisco como de ligamentos cruzados en muchas ocasiones presenta resultados que aunque si guardan una correlación también discrepan de los resultados artroscópicos, en nuestro estudio se valoró la clínica con las principales maniobras que se realizan en un hospital de 2do o 3er nivel con servicio de ortopedia, así como en la práctica habitual del ortopedista en medio privado, pues son las básicas para descartar estas alteraciones, por otro lado en nuestro estudio a pesar de que si hubo valoración del médico ortopedista de las imágenes proporcionadas de la imagen por resonancia magnética esta valoración, no se incluyó en el estudio, sino que incluimos el reporte radiológico escrito de la interpretación de la resonancia para correlacionar los resultados, pues en nuestro país y en el medio debido a los aspectos médico-legales se utiliza la interpretación realizada de la imagen y no la imagen en sí, dicha práctica conlleva a que pacientes, abogados y aseguradoras entre otros utilicen este reporte escrito a la hora de hacer evaluaciones sobre la práctica de un procedimiento o el diagnóstico de un paciente.

En este estudio a pesar de que se toma la interpretación de la Imagen por Resonancia Magnética, los resultados son similares a los de la literatura mundial. Navali y cols., en su estudio de 2013 muestran preferencia a la exploración física por sobre la exploración de IRM en el diagnóstico de lesiones de rodilla.³

De igual forma los estudios de Esmaili, Kocabey y Crawford muestran cierta preferencia a la exploración física por encima de la imagen por resonancia magnética en el diagnóstico de lesiones de rodilla.^{4, 5, 6}

El propósito de este estudio tiene como fin demostrar que la exploración física y la imagen por resonancia magnética en el diagnóstico de lesiones de rodilla, guarda una notable correlación pero que también varía notablemente con respecto a los resultados obtenido por la artroscopia, esto con el objetivo de demostrar que la clínica y la valoración con estudios de gabinete, si bien nos orientan no justifican el hecho de realizar o no una artroscopia diagnóstica, sino que pretende dejar al médico examinador o tratante la decisión de realizarla de acuerdo a su criterio y experiencia, ya que no puede confiarse ciegamente en los reportes de resonancia magnética para corroborar un diagnóstico.

18. CONCLUSIONES

En el presente estudio podemos concluir que si existe correlación entre la exploración física, la imagen por resonancia magnética y la artroscopia en el diagnóstico de lesiones de rodilla aunque también existe una discrepancia significativa en los resultados.

La valoración clínica proporciona datos más fidedignos que la interpretación realizada de una imagen por resonancia magnética.

A pesar de que la valoración clínica y la IRM proporcionan datos que influyen en el tratamiento del paciente no son 100% confiables, por lo que el cirujano ortopedista puede utilizar su juicio clínico-imagenológico en el momento de decidir el realizar una artroscopia.

Que el médico ortopedista cuente dentro de su equipo de trabajo con un médico radiólogo que realice sus estudios y mantenga una estrecha relación con él acerca de los pacientes que se encuentran atendiendo mutuamente con el fin de obtener resultados más claros y precisos que orienten más a fondo en el tratamiento de los pacientes.

La interpretación radiológica de una IRM no es completamente confiable para el diagnóstico de las lesiones.

El juicio del médico ortopedista es el que determina en último de los casos cuando es apropiado realizar una artroscopia.

La artroscopia continua siendo el estándar de oro para lesiones de los ligamentos cruzados, así como meniscos y lesiones condrales de la rodilla.

19. ANEXOS

Anexo 1 Formato de Recolección de datos

FORMATO DE RECOLECCIÓN DE DATOS

Nombre:

Edad:

Sexo:

Número de expediente:

Enfermedades crónico-degenerativas:

Diagnóstico clínico corresponde a(encerrar en círculo):

LCA	LCP	MM	ML
-----	-----	----	----

Lesión cartílago patelo-femoral clínica:	Presente	Ausente
------------------------------------------	----------	---------

Interpretación de IRM compatible con:

LCA	LCP	MM	ML	CPF
-----	-----	----	----	-----

Artroscopia se observan datos de lesión:



LCA	LCP	MM	ML	CPF
-----	-----	----	----	-----

Fecha de valoración clínica:

Fecha de IRM:

Fecha de Artroscopia:


Anexo 2 Solicitud de estudios de imagen

 Gobierno del Estado de México Instituto de Seguridad Social del Estado de México y Municipios Coordinación de Servicios de Salud		 FOLIO 2260795	
Solicitud de Estudio Radiológico UNIDAD MÉDICA: _____		FECHA: _____	
NOMBRE COMPLETO DEL PACIENTE (APELLIDO PATERNO, MATERNO, NOMBRE): _____		EDAD: _____	SEXO: <input type="checkbox"/> M <input type="checkbox"/> F
CLAVE ISSEMYM: _____		ESTUDIO RADIOLÓGICO PREVIO:	
CAMA No. _____	TRANSOPERATORIO <input type="checkbox"/>	APARATO MÓVIL <input type="checkbox"/>	SI <input type="checkbox"/> NO <input type="checkbox"/>
A LLENAR POR EL MÉDICO RESPONSABLE DEL TRATAMIENTO O SERVICIO			
EXAMEN SOLICITADO	SEÑALE CON "X"	DATOS CLÍNICOS O DIAGNÓSTICO PROBABLE	
CRÁNEO			
SENOS PARANASALES			
ABDOMEN SIMPLE			
ESÓFAGO, ESTÓMAGO, DUODENO			
COLECISTOGRAFÍA			
COLON POR ENEMA			
TORAX P.A.			
UROGRAFÍA EXCRETORA			
COLUMNA VERTEBRAL			
HUESOS (¿CUALES?): _____		MÉDICO SOLICITANTE (NOMBRE Y FIRMA): _____	


Anexo 3 Solicitud de exámenes de laboratorio

 Gobierno del Estado de México Instituto de Seguridad Social del Estado de México y Municipios Coordinación de Servicios de Salud		 1/ FOLIO Nº 1774957	
Solicitud de Examen de Laboratorio 2/ UNIDAD MÉDICA: _____		3/ FECHA: _____	
4/ SERVICIO: _____			
5/ DIAGNÓSTICO: _____			
6/ NOMBRE COMPLETO DEL PACIENTE: _____		7/ CLAVE ISSEMYM: _____	
8/ EXAMEN SOLICITADO: _____			
9/ NOMBRE COMPLETO DEL MÉDICO: _____			
11/ FIRMA DEL MÉDICO: _____		10/ CLAVE DEL MÉDICO: _____	
12/ FECHA DE LA PRÓXIMA CONSULTA: _____		_____	

Anexo 4 Carta de consentimiento bajo información



Gobierno del Estado de México
 Instituto de Seguridad Social del Estado de México y Municipios
 Coordinación de Servicios de Salud



Carta de Consentimiento Bajo Información

UNIDAD: _____	FECHA (DÍA, MES, AÑO): _____	NOMBRE: _____
NOMBRE (COMPLETO DEL PACIENTE): _____	RELACIONES: _____	
NOMBRE (COMPLETO DEL RESPONSABLE DEL CASO): _____	REPRESENTACIÓN DEL PACIENTE: - FAMILIA <input type="checkbox"/> - REPRESENTANTE LEGAL <input type="checkbox"/> - PROFESIONISTA <input type="checkbox"/> - OTRO <input type="checkbox"/>	

(AUTORIZACIÓN PARA RECOLECTAR INFORMACIÓN SOBRE EL ESTADO DE SALUD DEL PACIENTE)

EN PLENA CAPACIDAD DE MIS FACULTADES COMO
 PACIENTE () RESPONSABLE DEL PACIENTE ()
Y BAJO PROTESTA DE DECIR VERDAD, DECLARO QUE ME HA SIDO INFORMADO Y ENTIENDO EL(LOS) DIAGNÓSTICO(S) PRESUNCIONAL(ES) DEL ESTADO DE SALUD QUE PRESENTO, SIENDO ESTE (ESTOS):

Y QUE CON FECHA: _____ **SE PLANEA REALIZAR:** _____

DÍAS / MES / AÑO TIPO DE ACTO O PROCEDIMIENTO

CON: _____

TIPO DE ANESTESIA PREVISTA

ASIMISMO QUE LAS POSIBLES COMPLICACIONES QUE SE PUEDEN PRESENTAR SON:

Y LOS POSIBLES BENEFICIOS ESPERADOS SON: _____

SIENDO EL PRONÓSTICO: _____

DECLARO IGUALMENTE QUE ME FUERON EXPLICADOS A MI ENTERA SATISFACCIÓN Y ENTIENDO LA GRAVEDAD DEL PADECIMIENTO, EL TRATAMIENTO, LOS PROCEDIMIENTOS A REALIZAR, LAS ALTERNATIVAS TERAPÉUTICAS, LOS RIESGOS MÉDICOS Y QUIRÚRGICOS, LOS BENEFICIOS A CORTO, MEDIANO Y LARGO PLAZO, LAS POSIBLES COMPLICACIONES, ASÍ COMO EL PRONÓSTICO ESPERADO.

SÉ Y ENTIENDO QUE DURANTE LOS ACTOS O PROCEDIMIENTOS, EL PROYECTO DE ATENCIÓN MÉDICA PUEDE CAMBIAR SEGÚN LO CREAN NECESARIO LOS MÉDICOS RESPONSABLES DEL CASO, LOS ACEPTO Y AUTORIZO, EN TALES CONDICIONES CONSIENTO EN FORMA LIBRE Y ESPONTÁNEA Y SIN NINGÚN TIPO DE PRESIÓN PARA QUE EL DR. _____

NOMBRE DEL MÉDICO RESPONSABLE DEL ACTO O PROCEDIMIENTO PRINCIPAL

REALICE: _____

NOMBRE DEL ACTO O PROCEDIMIENTO PRINCIPAL QUE SE PLANEA REALIZAR

EN LA UNIDAD MÉDICA _____

NOMBRE DE LA UNIDAD MÉDICA EN LA QUE SE REALIZARÁ LA INTERVENCIÓN QUIRÚRGICA

DÁNDOLE TOTAL CAPACIDAD LEGAL PARA QUE ÉL DESTINE, DE ACUERDO A LOS PROCESOS INTERNOS DE ESTA UNIDAD MÉDICA, A QUIEN CREA NECESARIO, PARA QUE INTERVENGAN EN EL ACTO O PROCEDIMIENTO, CON EL FIN DE RECUPERAR LA SALUD.


ADemás AUTORIZO QUE MI CASO SEA UTILIZADO CON FINES ESTADÍSTICOS Y EN CUALQUIER NIVEL DE APRENDIZAJE MÉDICO, BAJO LAS NORMAS BIOÉTICAS ESTABLECIDAS.

DE IGUAL MANERA SÉ Y COMPRENDO QUE, POR ESCRITO, EN CUALQUIER MOMENTO PUEDO REVOCAR EL CONSENTIMIENTO QUE AHORA OTORGÓ.

AUTORIDAD: PACIENTE O FAMILIAR RESPONSABLE	MÉDICO(S) DURANTE
NOMBRE Y FIRMA TESTIGO	NOMBRE Y FIRMA TESTIGO
NOMBRE, PARENTESCO, FIRMA	NOMBRE, PARENTESCO, FIRMA

DSM 1 004 136 / 3 - 05

Anexo 5 Solicitud e informe de operación quirúrgica

GOBIERNO DEL ESTADO DE MÉXICO		Instituto de Seguridad Social del Estado de México y Municipios Coordinación de Servicios de Salud		ISSEMVM	
SOLICITUD E INFORME DE OPERACIÓN QUIRÚRGICA					
1/ UNIDAD MÉDICA:			2/ FECHA (DÍA, MES, AÑO)		
3/ NOMBRE COMPLETO DEL PACIENTE, APELLIDO PATERNO, MATERNO Y NOMBRE(S):			4/ CLAVE ISSEMVM		
5/ TIPO DE INTERVENCIÓN					
<input type="checkbox"/> AMBULATORIA		<input type="checkbox"/> URGENTE		<input type="checkbox"/> PROGRAMADA	
6/ EDAD:	7/ SEXO M <input type="checkbox"/> F <input type="checkbox"/>	8/ CAMA No.:	9/ SERVICIO:		
10/ DEBERÁ OPERARSE EL DÍA _____ DE _____ DEL 20 _____ A LAS _____ HORAS.			11/ ACEPTO		
NOMBRE COMPLETO Y FIRMA DEL PACIENTE O RESPONSABLE DEL PACIENTE					
12/ DIAGNÓSTICO PRE - OPERATORIO:					
13/ OPERACIÓN PROYECTADA					
14/ RIESGO OPERATORIO GRADO I - II - III - IV					
15/ DURACIÓN APROXIMADA DE LA OPERACIÓN			16/ TIPO DE ANESTESIA		
17/ GRUPO SANGÜINEO			18/ FACTOR RH		
19/ SE REQUIERE DURANTE LA OPERACIÓN LA COLABORACIÓN DEL SERVICIO DE					
<input type="checkbox"/> BANCO DE SANGRE		<input type="checkbox"/> PATOLOGÍA		<input type="checkbox"/> IMAGENOLOGÍA	
<input type="checkbox"/> OTROS					
20/ ¿ CASO SÉPTICO ? <input type="checkbox"/> SI <input type="checkbox"/> NO					
21/ NOMBRE COMPLETO DEL CIRUJANO			FIRMA		
22/ NOMBRE COMPLETO DEL 1er. AYUDANTE			FIRMA		
23/ NOMBRE COMPLETO DEL 2do. AYUDANTE			FIRMA		
24/ NOMBRE COMPLETO DEL 3er. AYUDANTE			FIRMA		
25/ NOMBRE COMPLETO ANESTESIOLOGO			FIRMA		
26/ AGREGUESE AL INSTRUMENTAL:					
27/ OBSERVACIONES:					
					
LLENAR DATOS POST - OPERATORIOS AL REVERSO					
30 000 003 / 08					

Bibliografía

1. Terry Canalé, M.D., et al. "Campbell's Cirugía Ortopédica". 11ª ed. Elsevier, Madrid España, 2009.
2. Scott, Norman W. Cirugía de la Rodilla, 4ª ed. Elsevier, Madrid España 2006.
3. Navali, AM et al. "Arthroscopic evaluation of the accuracy of clinical examination versus MRI in diagnosing meniscus tears and cruciate ligament ruptures" Archives of Iranian Medicine 2013 Apr 16.
4. Esmaili, JAH AA et al. "Accuracy of MRI in comparison with clinical and arthroscopic findings in ligamentous and meniscal injuries of the Knee" Acta Orthopaedica Belga Apr 2005 17.
5. Kocabey Y, et al. "The value of clinical examination versus magnetic resonance imaging in the diagnosis of meniscal tears and anterior cruciate ligament rupture. Arthroscopy" 2004 Sept 20
6. Crawford R, et al. "Magnetic resonance imaging versus arthroscopy in the diagnosis of knee pathology, concentrating on meniscal lesions and ACL tears: a systematic review" British Medical Bulletin 2007 Sep 3
7. Ryzewicz M, et al. "The diagnosis of meniscus tears: the role of RMI and clinical examination" Clin Orthop Relat Res 2007.
8. Thomas S. "The value of magnetic resonance imaging in our current management of ACL and meniscal injuries" Knee Surg Sports Traumatol Arthrosc. 2007 May 15
9. Stanistki CL. "Correlation of arthroscopic and clinical examination with magnetic resonance imaging findings of injured knees in children and adolescents" Am J Sports Med 1998 26
10. Figueroa D. Knee "Chondral lesions: incidence and correlation between arthroscopic and magnetic resonance findings" Arthroscopy 2007 23(23)
11. Rose NE. "A comparison of accuracy between clinical examination and magnetic resonance imaging in the diagnosis of meniscal and anterior cruciate ligament tears" Arthroscopy 1996 Aug
12. Rayan F. "Clinical, MRI, and arthroscopic correlation in meniscal and anterior cruciate ligament injuries" International Orthopaedics 2009 Feb 33
13. Brooks S. "Accuracy of clinical diagnosis in Knee arthroscopy" Ann R Coll Surg Engl 2002 84
14. Asociación Mexicana de Cirugía Reconstructiva, Articular y Artroscopia, Historia de Artroscopia en México <http://www.amecra.org.mx/nosotros.aspx>
15. McGuinty, John B. "Artroscopia Quirúrgica" Marbán, Madrid España 2005
16. Hoppenfeld, Stanley "Exploración Física de la Columna y las Extremidades" El Manual Moderno 1979 Reimpresión 2009 México
17. Miller, Mark D. "Ortopedia y Traumatología: Revisión Sistemática" 5ª Edición, Elsevier, España 2009
18. Reiser, Maximilian. "Resonancia Magnética Musculoesquelética" Editorial Médica Panamericana, España 2006.
19. Sociedad Española de Cirugía Ortopédica y Traumatología "Manual de Cirugía Ortopédica y Traumatología" 2ª Edición, Editorial Médica Panamericana, España 2010.

20. Busto, José María, et al. "Lesiones Meniscales" Orthotips Volumen 5, Número 1 Enero-Marzo 2009 México.
21. Berumen, Edmundo, et al. "Lesiones Multiligamentarias de rodilla" Orthotips Volumen 5, Número 1 Enero-Marzo 2009 México.