

UNIVERSIDAD AUTÓNOMA DEL ESTADO DE MÉXICO

FACULTAD DE MEDICINA

COORDINACIÓN DE INVESTIGACIÓN Y ESTUDIOS AVANZADOS
DEPARTAMENTO DE ESTUDIOS AVANZADOS
COORDINACIÓN DE LA ESPECIALIDAD DE MEDICINA LEGAL

DEPARTAMENTO DE EVALUACIÓN PROFESIONAL



“TIPOS DE LESIONES MÁS FRECUENTES DESCRITOS EN LOS
CERTIFICADOS GINECOLÓGICOS REALIZADOS EN EL CENTRO DE
ATENCIÓN INTEGRAL TOLUCA DEL PERIODO DE SEPTIEMBRE DE 2011 A
SEPTIEMBRE DE 2012”

INSTITUTO DE SERVICIOS PERICIALES

TESIS

PARA OBTENER EL DIPLOMA DE POSGRADO DE
LA ESPECIALIDAD EN:

MEDICINA LEGAL

AUTORA:

M.C. KENYA ANABELL HINOJOSA MONDRAGÓN

DIRECTORA DE TESIS:

E. EN M.L. LUZ MARÍA GONZÁLEZ GONZÁLEZ

REVISORES:

M. EN. I.C. HÉCTOR L. OCAÑA SERVIN

E. EN M.L. LINNET HERNANDEZ GAMA

E. EN GYO. JOSÉ CEJUDO ALVAREZ

E. EN C.G. MARCO ANTONIO MONDRAGÓN CHIMAL

TOLUCA ESTADO DE MEXICO, 2013.

“TIPOS DE LESIONES MÁS FRECUENTES DESCRITOS EN LOS CERTIFICADOS GINECOLÓGICOS REALIZADOS EN EL CENTRO DE ATENCIÓN INTEGRAL TOLUCA DEL PERIODO DE SEPTIEMBRE DE 2011 A SEPTIEMBRE DE 2012”

Resumen

Uno de los elementos que cobra jerarquía médico-legal y jurídica en la peritación del abuso sexual es el examen ginecológico y de lesiones.

Se revisaron 1302 certificados médicos, de los cuales 133 correspondían a exámenes ginecológicos: incluidos 96 de ellos (72%) por presentar descripción de lesiones. Se determinó que el grupo de edad de 11 a 20 años (45%), predomina en relación al resto de los casos, seguido del grupo de edad de 0 a 10 años (33%). La lesión más descrita fue la hiperemia en el 75% de los casos, seguida de lesiones diversas en 19%. Si bien la hiperemia carece de valor como lesión, orienta al examinador a otorgarle un valor predictivo de agresión sexual.

La zona anatómica en la cual se presentan con más frecuencia las lesiones corresponde a los labios menores en 23% de los casos, seguido de labios mayores y menores en el 12%, consecutivamente los labios mayores, la horquilla, el borde libre del himen.

El himen anular se describió en el 35% de los casos, seguido del coroliforme en 28%.

Las lesiones resultantes de un abuso sexual son múltiples y no es exclusivo un solo tipo de lesión o localización, sino más bien un conjunto de las mismas y la gravedad de ellas dependerá del tipo de ataque sexual y las circunstancias presentes al momento de la agresión.

Abstract

One element that comes hierarchy medicolegal expert opinions and legal sexual abuse and gynecological examination injuries.

1302 medical certificates were reviewed, of which 133 corresponded to gynecological examinations: including 96 of them (72 %) presented description of injuries. It was determined that the age group of 11-20 years (45 %), predominantly in relation to the rest of the cases , followed by the age group of 0-10 years (33 %). The lesion was described hyperemia more in 75% of cases, followed by various lesions by 19%. While worthless hyperemia as injury, directs the examiner to give a predictive value for sexual assault.

The anatomic area in which most frequently occur injuries labia corresponds to 23% of cases, followed by labia in 12%, consecutively the labia majora, the fork, the free edge of the hymen.

The annular hymen was described in 35% of slab cases, followed by coroliforme in 28 %.

Injuries resulting from sexual abuse are multiple and not unique one lesion type or location, but rather a set of them and the severity of which depends on the type of sexual assault and the circumstances present at the time of the assault.

INDICE GENERAL

	Paginas
INTRODUCCIÓN	1
I. Marco teórico	
ANTECEDENTES HISTÓRICOS	
1.1. Lesiones genitales como signo de virginidad en la antigüedad	2
1.2. Lesiones genitales resultados de asaltos sexuales en el ámbito internacional	3
1.3. Lesiones genitales resultados de asalto sexual en México.	5
GENITALES EXTERNOS FEMENINOS	
2.1. Anatomía de genitales externos femeninos	6
2.1.1. Músculos perineales	8
2.1.2. Himen	9
2.1.2.1. Descripción del himen	9
2.1.2.2. Diámetro del orificio himeneal	10
2.1.2.3. Tipos de hímenes	10
2.1.2.4. Anillo himeneal u Orla	11
2.1.2.5. Escotaduras	11
2.2. Irrigación, drenaje venoso y linfático de la vulva	12
2.3. Inervación del la vulva	12
EXPLORACIÓN FÍSICA	
3.1. Exploración física ginecológica	12
3.2. Tipo de lesiones	14
3.2.1. Eritema o hiperemia	14
3.2.2. Desgarro	15
3.2.2.1. Clasificación de desgarros perineales	15
3.2.2.2. Desgarros himeneales	15
3.2.3. Hematomas o equimosis.	16
3.2.4. Excoriación	17
3.2.5. Heridas contusas	17
II. Planteamiento del problema	19
III. Justificación	21
IV. Hipótesis	22
V. Objetivos	22
5.1. Objetivos generales y específicos	22
VI. Material y métodos	23
6.1. Tipo de estudios	23
6.2. Operacionalización de variables	24
VII. Implicaciones éticas	24
VIII. Resultados	25
8.1. Tablas y gráficas	27
IX. Discusión	34
X. Conclusiones	37
XI. Bibliografía	38
Anexos	41

INTRODUCCIÓN

Desde que la misma sociedad ha aceptado la existencia de la violencia sexual en sus diferentes formas como la realidad indubitable de una convivencia humana patológica, se ha ido tomando un mayor conocimiento de los aspectos posteriores de tales conductas. Es así que en la búsqueda de un diagnóstico preciso y objetivo, hemos visto la necesidad de ahondar en la experiencia de nuestros propios conocimientos científicos, aplicarlos en el sano criterio humano y finalmente luego de una concienzuda elaboración intentar dar una respuesta que se acerque a la realidad de los hechos.

En este sentido, uno de los elementos que cobra jerarquía médico-legal y jurídica en la peritación del abuso sexual es el examen de las lesiones que pudiesen observarse en el área genital e himen toda vez que a éste se lo considera como " una verdadera barrera anatómica y frontera jurídica" en la comisión del delito, de acuerdo a la definición que marca nuestro Código Penal del Estado de México al referirse a la copula. De hecho, la existencia de una lesión en el área genital implica un atentado contra la integridad sexual y el traspaso de la membrana himeneal, ya sea por acceso carnal o por la introducción de cualquier otro objeto necesariamente implica la copula.

Sin embargo, existen situaciones médicas físicas, esencialmente anatómicas, que complican esta tarea y en las que la conjetura final será el resultado de una compleja evaluación que irá más allá del mero plano del examen físico. Este es el caso particular de un verdadero acertijo médico-legal: por mencionar un ejemplo se encuentra el himen elástico, las lesiones que produce un coito consentido o traumático.

I. MARCO TEÓRICO

ANTECEDENTES HISTÓRICOS

1.1. Lesiones genitales como signo de virginidad en la antigüedad.

El himen es considerado desde tiempos inmemoriales como un signo de “virginidad”, por lo que era de suma importancia demostrar mediante el traumatismo de los genitales en un acto público al momento del matrimonio que una mujer era digna de estar (sexualmente hablando) con ese hombre para desposarla.

Históricamente las lesiones genitales han existido siempre, en muchas culturas se practicaban ritos de iniciación que consistían en la mutilación de genitales a hombres y mujeres, pero en el particular caso de las mujeres al presentarse su primera menstruación la curandera del pueblo o la propia madre debía introducir las manos en la vagina o cualquier objeto y romper el himen.¹

Moisés habla del himen en el Deuteronomio (capítulo XXII, versículo 13, y siguientes) y considera como signo de desfloración la hemorragia durante la primera noche de bodas. Los vestidos eran presentados a los ancianos de la población. En una crónica de la Gaz, hebdomada (n. 51, 22 de diciembre de 1882) se encuentra un relato de las bodas de Egipto, la recién casada suba al primer piso, viejas matronas la desfloran brutalmente con un pedazo de madera recubierto de un pañuelo blanco, una vez terminada la operación tiran el pañuelo manchado de sangre al patio interior de la casa en el que el esposo y los amigos están reunidos, la pieza pasa de mano en mano y el esposo sube a reunirse con su compañera. Esta costumbre es popular en Nápoles en donde la camisa de honor es presentada a los amigos, esta costumbre según Aristóteles, se encontraba en uno de los pueblos de Asia.

Cicerón describe al himen como la naturaleza cerrada, Pilinio como la naturaleza cerrada, Celso la describió, pero Armando Pare negó su existencia y

más tarde reconoció que se encontraba algunas veces. Para Cuvier su existencia era innegable.²

En tiempos actuales por absurdo que parezca aun se habla del himen como un signo de “virginidad”, siendo que sabemos que no es así. Cada vez las prácticas genitales traumáticas están dejando de ponerse en uso, debido a organizaciones civiles y gubernamentales en la lucha contra los derechos de las mujeres a elegir libremente sobre su cuerpo y sus prácticas sexuales.³

1.2. Lesiones genitales resultados de asaltos sexuales en el ámbito internacional.

Sawyer Sommers y cols, hacen referencia a las lesiones que se encuentran en las relaciones sexuales consentidas y no consentidas estableciendo lo siguiente:

1. La detección de las lesiones varía en función del método utilizado para explorar un asalto sexual y la experiencia y conocimiento del examinador.
2. No todas las mujeres sufren lesiones posterior a un asalto sexual (mujeres con vida sexual activa y partos vía vaginal).
3. La mayoría de las mujeres sufren lesiones no genitales tras un asalto de tipo sexual o no predominan las lesiones por el tiempo transcurrido del evento y el tiempo de exploración.
4. La horquilla posterior, se ha identificado (mediante tinción y colposcopia) como el sitio lesionado más frecuente cuando las mujeres sufren de asalto sexual no consentido.
5. En mujeres en edad reproductiva las lesiones genitales en asalto sexual consentido se mantuvieron bajos en horquilla posterior, labios menores, himen y fosa navicular.⁴

Un estudio realizado por Palusci y cols de 190 niños menores de 13 visto con urgencia dentro de las 72 horas para la evaluación para su explotación sexual

abuso o asalto encontró que el 13,2% tenían examen positivo resultados que incluyeron:⁵

Tipo de lesión	Cantidad
Desgarro vaginal	1
Desgarro completo del himen	4
Desgarro del 50% del himen	9
Abrasiones himeneales	2
Contusiones perihimeneales	4

Los lugares más comunes para lesiones genitales en las adolescentes y las mujeres son la horquilla, los labios menores, himen y fosa navicular.

Para Grossin y cols⁶, Jones y cols⁷, Lauber y Souma⁷, Masacre y Brown⁸, Sommers y cols⁹, Slaughter y cols¹⁰, encontraron que la prevalencia de la lesión genital en orden por ubicación era en horquilla posterior en un 70% de las personas con lesión genital, labios menores en 53% de las personas con lesión genital, himen 29% de las personas con lesión genital, y fosa navicular 25% de las personas con lesiones en genitales.

Jones y cols¹¹ reportaron resultados similares en 766 mujeres y las niñas púberes jóvenes y hasta la edad de 18 años. Se encontró que el 78% tenían lesiones en uno de los lugares mencionados anteriormente, aunque las mujeres adultas experimentan menos daño al himen y una mayor lesión a la zona perianal, en comparación con las niñas.

Utilizando una clasificación algo diferente, Grossin y cols⁶ encontró que en 161 mujeres víctimas de violencia sexual examinadas en el departamento de emergencias (dentro de las 72 horas después del asalto) que: 20% tenían lesiones vulvovaginales (lesiones de los genitales externos femeninos, incluyendo los labios, clítoris, la vagina y la apertura vaginal), el 11% tenían lesiones del himen y el 7% tenían lesiones anales. En contraste, las víctimas de violación de adultos en Nigeria, tenía una baja detección de lesiones genitales, con sólo el 14 de las 171 víctimas adultas que tienen un informe de lesiones en la vulva, de 18 años con una lesión vaginal, y 10 con lesiones del himen. Para Olusanya, Ogbemi, Unuigbe, y Oronsaye¹², los hallazgos fueron

similares a los de una pequeña serie de las víctimas en el norte de Inglaterra que describen Bowyer Y Dalton¹³.

Pacheco DJ., evidencio en 248 evaluaciones de 6 a 17 años, para determinar la integridad sexual que 76.8% de los casos presentaron ausencia de lesiones himeneales, siendo clasificados de acuerdo a sus características, de estos 34.8% presento himen integro, así mismo el 36.8% fue calificado como himen dilatado por presentar una elasticidad aumentada y un tamaño amplio y un 5.1% fue relacionado a la presencia de carúnculas mirtiformes. También se determino que 23.2% de los casos presento lesiones himeneales, siendo calificados de acuerdo a sus características macroscópicas recientes y antiguas. Los desgarros himeneales antiguos representaron el 13.6%, seguidos en frecuencia de los hímenes dilatados con signos de lesiones recientes con 4.5%. El grupo de edad que mas estuvo presente fue el de 13-17 años en un 40.5%, seguido del de 6-12 años 18%.¹⁴

Rodríguez A., menciona que cuando en las niñas pequeñas existe penetración vaginal se producen lesiones realmente graves, con grandes desgarros perineales o estallidos vaginales, que desencadenan cuadros agudos que requieren cirugías de emergencia, terapia intensiva y, frecuentemente causan la muerte. En las niñas mayores de 6 años, y cuanto más próxima está a la pubertad, los signos genitales de abuso son progresivamente similares a los observables en la mujer adulta. Además de tomar en cuenta que no toda lesión genital es causada por abuso y que no todo abuso causa lesión genital, el perito debería tener presente que una gran parte de las lesiones genitales curan sin que persistan secuelas que permitan su posterior objetivación.¹⁵

1.3. Lesiones genitales resultados de asalto sexual en México.

En nuestro país, Sam Soto y cols (2008). En el estudio clínico ginecológico en niñas y adolescentes que sufrieron abuso sexual, refiere que en el Instituto Nacional de Pediatría, en los últimos cinco años, se ha evaluado clínicamente a 107 niñas menores de 19 años de edad con diagnóstico probable de abuso sexual (75% de todos los casos, 25% en niños); bajo exploración colposcópica

ano-genital, en 18 (16.8%) de las 107 niñas evaluadas de forma integral se descartó el diagnóstico de abuso sexual; en las 89 restantes hubo algún tipo de abuso sexual, 17 (19%) con hallazgos ano-genitales de abuso sexual y 72 (81%) con hallazgos inespecíficos o exploración normal. En 13% de las 17 niñas en las que hubo alteraciones se comprobaron lesiones ano-genitales específicas de abuso sexual, correspondientes a la categoría 3 de la clasificación de Muram, y en 6% los hallazgos fueron definitivos o de categoría 4.

Ilustración 1. Cuadro de los hallazgos ano-genitales en pacientes con antecedente de abuso sexual en el Instituto Nacional de Pediatría de acuerdo a la clasificación de Muram

<i>Hallazgos Clínicos en región genital</i>			
<i>Categoría</i>	<i>Categoría</i>	<i>Hallazgos</i>	<i>n(%)</i>
Normal	Categoría 1	normales	72 (81)
Laceraciones del himen	Categoría 3	específicos	5 (6)
Dilatación anal y de los pliegues	Categoría 3	específicos	5 (6)
Hendidura completa del himen	Categoría 4	definitivos	3 (3)
Ausencia de himen	Categoría 4	definitivos	2 (2)
Prolapso rectal	Categoría 3	específicos	1 (1)
Laceraciones ano-rectales que se extienden al esfínter externo	Categoría 4	definitivos	1 (1)

Fuente: Tomado de Estudio Clínico Ginecológico en niñas y adolescentes que sufrieron abuso sexual. Revista Mexicana de Ginecología Vol. 76. 2008. ¹⁶

GENITALES EXTERNOS FEMENINOS

2.1. Anatomía de genitales externos femeninos.

Incluyen el monte de Venus, los labios mayores (rodeando la hendidura vulvar), los labios menores (rodeando el vestíbulo), el clítoris, el bulbo del vestíbulo y las glándulas vestibulares mayores y menores.

La vulva sirve como:

- Tejido eréctil y sensorial para la excitación sexual y el coito.
- Para dirigir el flujo de la orina.
- Para evitar la entrada de material extraño en el tracto vaginal.

1. Monte de Venus o monte del pubis. Es la eminencia adiposa de forma redondeada, por delante de la sínfisis del pubis, tubérculos púbicos y la rama superior del pubis. Formada por una masa de tejido subcutáneo

graso. Después de la pubertad, el monte de Venus queda cubierto por vello púbico grueso.

2. Los labios mayores. Son los pliegues prominentes de la piel que proporcionan, de manera indirecta, protección a los orificios uretral y vaginal. Estos yacen a los lados de la depresión central (una abertura estrecha cuando los músculos están en aducción), la hendidura vulvar, dentro de la cual están los labios menores y el vestíbulo. Las partes externas de los labios mayores en el adulto están cubiertas con piel pigmentada que contiene muchas glándulas sebáceas y están cubiertas por vello púbico crespo. Las partes internas de los labios son lisas, rosadas y sin vello. Los labios son más gruesos en su parte anterior, donde se unen. En la parte posterior, en las mujeres nulíparas los labios se unen para formar la cresta, la comisura posterior u horquilla, que cubre el cuerpo perineal y es el límite posterior de la vulva.
3. Los labios menores. Son pliegues redondeados de piel sin grasa ni vello. Están incluidos dentro de la hendidura vulvar y rodean el vestíbulo dentro del cual se abren los orificios uretrales externos y vaginales. En la parte anterior, los labios menores forman láminas. Las láminas mediales de cada uno se unen para formar el frenillo del clítoris. Las láminas laterales se unen por delante al glande del clítoris y forman el prepucio del clítoris. En mujeres jóvenes, en especial aquellas que no han tenido vida sexual, los labios menores están conectados por detrás mediante un pliegue transverso pequeño, el frenillo de los labios menores. Aunque la superficie interna de cada labio menor está formada por piel esponjosa delgada, tiene un color rosa típico de las mucosas.
4. Clítoris. Es un órgano eréctil localizado donde los labios menores convergen por delante. Consta de una raíz y un cuerpo, los cuales están formados por dos pilares; dos cuerpos cavernosos y el glande del clítoris que está cubierto por el prepucio. Juntos, el cuerpo y el glande del clítoris tiene aproximadamente 2 centímetros de largo y menos de un centímetro de diámetro.
5. Vestíbulo. Es el espacio rodeado por los labios menores dentro del cual los orificios de la uretra, vagina y los conductos de las glándulas vestibulares mayores y menores se abren. El orificio uretral externo se

localiza a 2 centímetros por detrás y por debajo del glande del clítoris y delante del orificio vaginal. El tamaño y la apariencia del orificio vaginal varían en función y estado del himen, un pliegue anular delgado de la membrana mucosa dentro del orificio vaginal, que rodea la luz. Después de su rotura, solo los restos del himen, carúnculas himeneales o mirtiformes, son visibles. Estos restos separan la vagina del vestíbulo.

6. Glándulas vestibulares. Las mayores de aproximadamente 0.5 centímetros de diámetro, se localizan a cada lado del vestíbulo, posterolaterales al orificio vaginal e inferiores a la membrana perineal; por eso están en el fondo del saco perineal superficial. Estas glándulas secretan moco del vestíbulo durante la excitación sexual. Las glándulas vestibulares menores son glándulas pequeñas a cada lado del vestíbulo que se abren en este entre los oficios vaginal y uretral. Estas glándulas secretan moco dentro del vestíbulo, lo que humedece los labios y el vestíbulo.

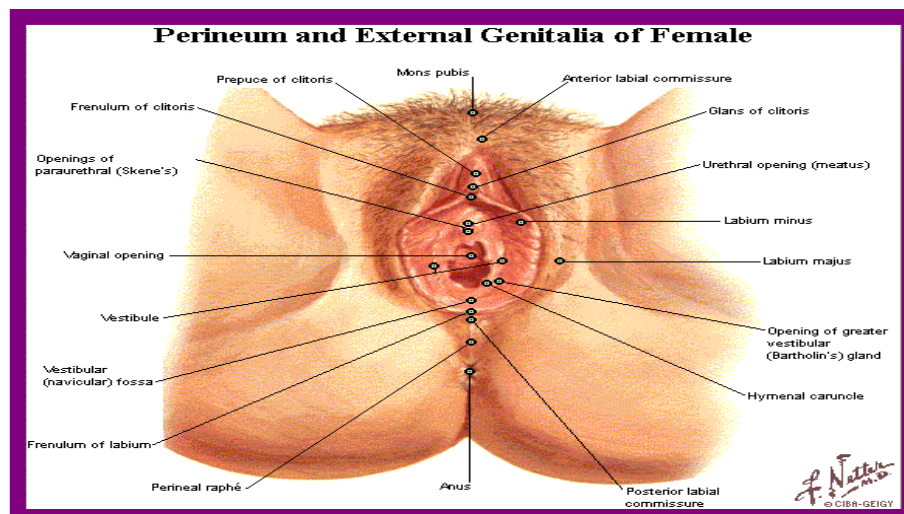


Ilustración 2. Anatomía de genitales externos. Tomado de Atlas of Human Anatomy, 5 editions. Frank H. Netter.¹⁷

2.1.1. Músculos perineales.

Los músculos superficiales del periné incluyen los músculos: transverso superficial del periné, isquiocavernoso y bulboesponjoso.¹⁸

2.1.2. Himen.

Del latín *hymen* y del griego *hemen* que significa “membrana”. Es una membrana que se halla interpuesta entre la vulva y el orificio interior de la vagina. Tiene un borde periférico de inserción y un orificio hacia la porción central, para la salida de sangre menstrual. Posee un estroma de tejido conjuntivo con fibras elásticas y pequeños vasos sanguíneos, y está revestido por epitelio pavimentoso estratificado en la cara vulvar, la cara vaginal y el borde del orificio.

Este es de gran importancia médico legal debido a que es considerado en nuestro marco legal para determinar la presencia o ausencia de coito, aunque en la cultura popular mexicana está asociada a la virginidad, cada vez es menos frecuente este tipo de simbologías.

2.1.2.1. Descripción del himen.

Debe comprender los siguientes datos:

- Tamaño y forma del orificio.
- Borde libre.
- Borde adherente a la vagina.
- Cara vestibular (la que mira al exterior) y cara vaginal.

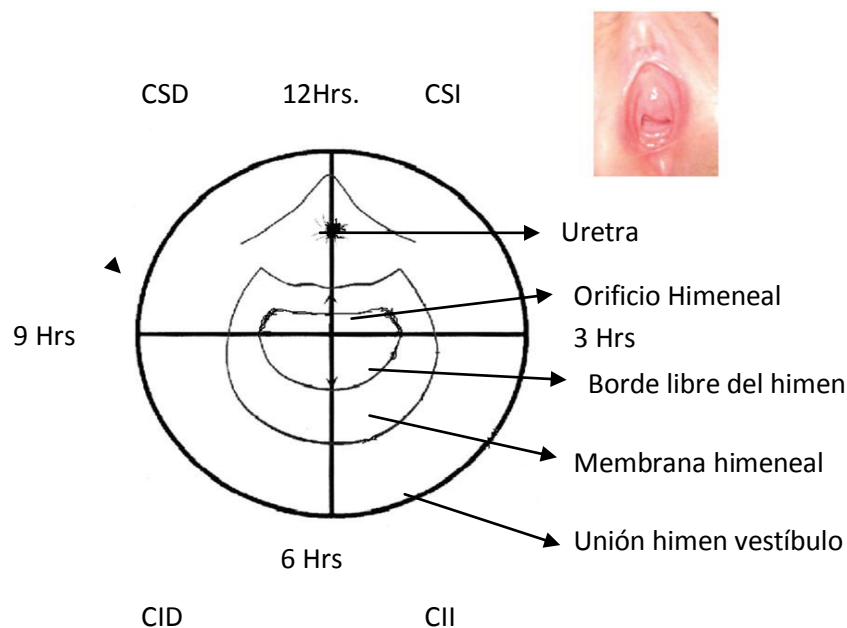


Ilustración 5. Esquema del himen dividido en cuadrantes y estructuras básicas.

2.1.2.2. Diámetro del orificio.

Para medir el diámetro es útil el uso del colposcopio o el uso de tubos de centrífuga, a los que se les marcan diversos diámetros, o bien las varillas de Glaister Keen. En las niñas, Hoffman y Vargas Alvarado con valores semejantes, encuentra las siguientes dimensiones:

Primera infancia	4mm
Cinco años	5mm
Siete a nueve años	7mm
Prepuberal	1cm

A partir de los cinco años el diámetro aumenta 1mm aproximadamente por año. Se considera en general que en las niñas un diámetro mayor a 1cm puede indicar abuso sexual. En adultas se considera un orificio pequeño si es menor a 1cm, mediano de 1 a 2cm y grande si mide más de 2cm. Es de consideración que el pene erecto de un adulto tiene un diámetro de 3 a 5 cm.¹⁹

2.1.2.3. Tipos de hímenes.

Si bien existen clasificaciones como las de Bonnet y Kvitco que son complejas, esta es la descrita por Leoncini²⁰, que es más sencilla y practica para la identificación y descripción:

a. Hímenes típicos

- *Anular o circular.* La membrana presenta un orificio central, el que puede ser un poco excéntrico. Los puntos débiles, serían cuatro, dos en cada lado y simétricos.
- *Semilunar.* La membrana muestra un orificio en forma de media luna. El borde superior limita el orificio y el inferior se une a la pared de la vagina. Las extremidades se prolongan hacia arriba a la derecha y a la izquierda, en forma de herradura.
- *Labiado.* Muestra un orificio vertical, con dos segmentos a la derecha e izquierda, que se unen por arriba y por abajo.

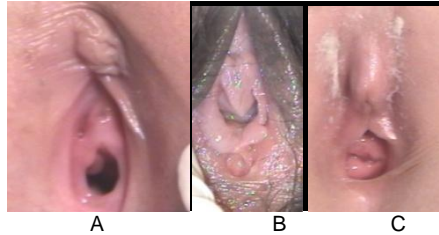


Ilustración 3. La ilustración A. Tipo de himen anular con una escotadura congénita a las nueve horas. La ilustración B. himen de tipo semilunar. La ilustración C, muestra un himen de tipo bilabiado no estrogenizado.

b. Hímenes atípicos

- Imperforado.
- Multiperforado o cribiforme.
- Hiperforado o en puente.
- Fimbriatus.
- Dentado.
- Helicoidal.
- Coroliforme o en coliflor.
- De consistencia tendinosa, cartilaginosa u ósea.

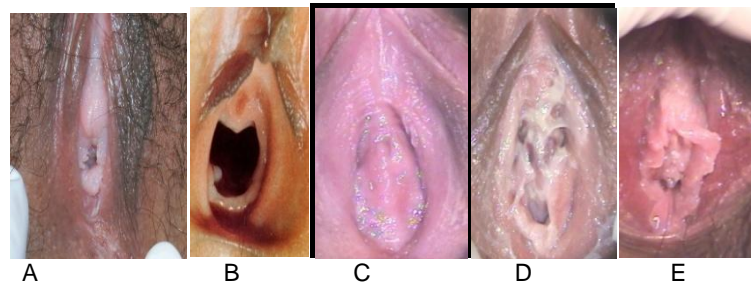


Ilustración 4. Ilustración A. himen fimbriado incompleto. Ilustración B. Himen dilatado. Ilustración C. Himen imperforado. Ilustración D. Himen cribiforme o multiperforado. Ilustración E. himen de tipo coroliforme.

2.1.2.4. Anillo himeneal u Orla.

Gonclaves Teixeira²¹ ha medido la orla utilizando una escala milimétrica del colposcopio y encontró que la altura suele ser baja cuando es de 3mm, media de 5mm y alta de 6mm.

2.1.2.5. Escotaduras.

Estas son entradas del borde himeneal, las cuales no llegan a la base de la implantación de la membrana en vagina, de origen congénito, de bordes lisos,

pueden ser múltiples y simétricas. La exploración de la escotadura muestra una solución de continuidad que impide poner en contacto ambos labios de la misma.

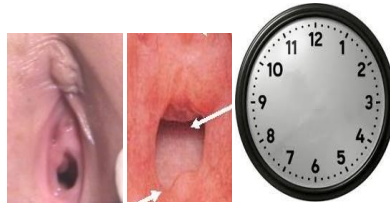


Fig. A Fig. B

Ilustración 6. Ambas imágenes corresponden a un himen de tipo anular, la fig. A. Presenta una escotadura congénita a las 10 horas en comparativa con la caratula del reloj y la fig. B. Muestra una escotadura congénita a la hora cuatro en comparativa con la caratula del reloj.

2.2. Irrigación, drenaje venoso y linfático de la vulva.

La irrigación proviene de las arterias pudendas interna y externa. Las venas labiales son tributarias de las venas pudendas internas y de las venas acompañantes de la arteria pudenda interna. La vulva contiene una red rica de vasos linfáticos que pasan laterales a los ganglios linfáticos superficiales. El glande del clítoris y los labios menores pueden también drenar en los ganglios inguinales profundos o directamente en los ganglios iliacos internos.

2.3. Inervación del la vulva.

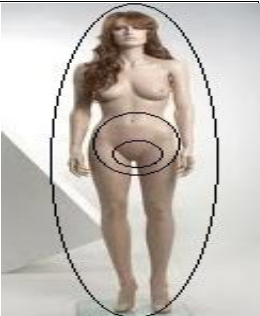
La cara anterior de la vulva es inervada por derivados del plexo lumbar: los nervios labiales anteriores, derivados del nervio ilioinguinal y el ramo genital del nervio genitofemoral. La parte posterior de la vulva es inervada por derivados del plexo sacro.¹⁸

EXPLORACIÓN FÍSICA

3.1. Exploración física ginecológica.

La exploración física de un presunto hecho delictuoso de índole sexual comienza con una inspección, al igual que en cualquier ramo del ámbito

médico, lo que permite realizar una exploración del habitus exterior y posteriormente se realiza y describe en tres tiempos:

Zona extragenital: se refiere a las extremidades, dorso haciendo énfasis en cabeza, cuello, mamas, muñecas y piernas.	
Zona paragenital: comprende la zona abdominal infraumbilical, monte de Venus, raíz de muslos y zonas glúteas	
Zona genital: Incluye genitales externos, periné y área anorectal.	

De acuerdo a Bonnet, E.F., las distintas lesiones que se pueden encontrar en el delito de violación, son las siguientes:

a. Extragenitales:

- a. Contusiones del cuero cabelludo
- b. Hematomas del rostro (bucales y peribucales).
- c. Hematomas del cuello.
- d. Excoriaciones ungueales en rostro, cuello, tórax, mamas.
- e. Contusiones por mordedura en el rostro, labios, mamas o pezones.
- f. Hematomas a nivel de la pared abdominal, muslos, rodillas o piernas.
- g. Signos de estrangulamiento manual o con lazo.
- h. Signos de compresión toracoabdominal.

b. Paragenitales:

- a. Contusiones o desgarros perineales.
- b. Contusiones o desgarros vesicales.
- c. Hematomas pubianos.
- d. Hematomas de la cara interna de los muslos.

c. Genitales:

- a. Contusiones o desgarros de la vulva, horquilla y fosa navicular.
- b. Desgarros del himen
- c. Contusiones o desgarros de la vagina
- d. Contusiones o desgarros de los fondos de saco uterovaginales.
- e. Contusiones o desgarros anales.

3.2. Tipo de lesiones.

A nivel genital se pueden encontrar diferentes tipos de lesiones, dependiendo de la edad y el tipo de agresión varía la magnitud.

- 1.- Eritema o hiperemia de la vulva, pene o margen del ano, ya sea difuso o localizado (algunos autores mencionan que no tiene valor médico legal, sin embargo tiene que ser descrito).
- 2.- Pequeños desgarros, de pocos milímetros de longitud.
- 3.- Hematomas o equimosis genitales.
- 4.- Excoriaciones por fricción o de características ungueales en la vulva, himen, vagina.
- 5.- Heridas genitales o anales.^{22,23}

De acuerdo con algunos autores las mujeres que carecen de experiencia sexual presentan mayor número de lesiones y de mayor magnitud, a diferencia de aquellas que ya han tenido experiencias sexuales previas, sin embargo también depende del tipo de agresión:

- a. Cuando el acto sexual únicamente se debe a tocamientos o frotamientos, las lesiones se presentan en menor número.
- b. La elasticidad natural de los genitales adultos, que incluyen himen o ano.
- c. El uso de lubricantes.
- d. El método de sometimiento (intimidación).

3.2.1. Eritema o hiperemia.

Es el aumento del contenido sanguíneo intravascular de un órgano, segmento de órgano o tejido vascularizado. El grado de hiperemia depende de la intensidad del estímulo y no de su naturaleza. Considerado causa principal de inflamación debido al aumento de la velocidad del flujo sanguíneo (hiperemia) por las arteriolas, que es la causa de la aparición de eritema (rojez) en el sitio de la inflamación. Y como consecuencia el edema.²⁴

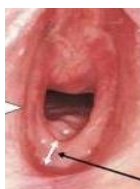

Ilustración 7. La imagen muestra un himen dilatado con presencia de hiperemia en la cara interna de labios menores de predominio derecho.

3.2.2. Desgarro.

Es la solución de continuidad de origen traumático que se ven en vísceras, músculos, aponeurosis, meninges, vasos, tendones y nervios cuando el factor lesivo vence la resistencia de esos tejidos. Es muy frecuente de observar en los traumatismos de tórax y abdomen por desaceleraciones bruscas tal como ocurre en los accidentes de tránsito. Estas lesiones presentan los caracteres típicos de las lesiones vitales es decir retracción e irregularidad de los bordes con infiltración hemática ²⁷.

3.2.2.1. Clasificación de desgarros perineales. ²⁸

Grado de lesión	Zona afectada
Primer grado	Lesión de piel perineal
Segundo grado	Lesión de músculos del periné sin afectar esfínter anal
Tercer grado	<ul style="list-style-type: none"> a. Lesión del esfínter externo menos del 50% b. Lesión del esfínter externo >50%. c. Lesión de esfínter externo e interno
Cuarto grado	Lesión del esfínter anal y la mucosa rectal

3.2.2.2. Desgarros himeneales.

Es la ruptura de la membrana que llega hasta su base de inserción en la vagina. En los desgarros los bordes son irregulares, generalmente asimétricos y formados por tejido cicatrizal. Su mecanismo de producción es por contusión y fricción. Existen diversas causas de desgarros:

- Cópula.
- Introducción de objetos o penes artificiales.
- Yatrogenia.
- Accidente.
- Heteromasturbación.
- Automasturbación.
- Cirugía.²²

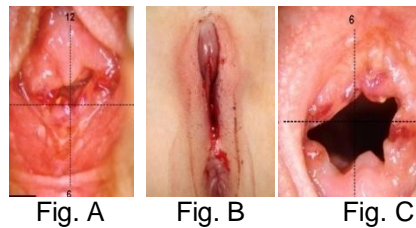


Ilustración 8. Fig A. Himen de tipo bilabiado con desgarro completo reciente, localizado a las nueve horas en comparativa con la caratula del reloj e incompleto localizado a las seis horas en comparativa con la caratula del reloj. Fig. B. Desgarro perineal reciente en una menor de un año, secundaria a la introducción del dedo medio de un adulto. Fig C. Desgarro antiguo en un himen bilabiado localizado a la hora cuatro en comparativa con la caratula del reloj.

Los desgarros himeneales tardan en cicatrizar entre 7 a 10 días como término medio aunque Rodríguez Almada²⁴ hace referencia a diferentes cronologías como a continuación se muestra:

Autor	Tiempo de Cicatrización
Hofmann	2-4 días
Vibert	2-12 días
Rojas y Teke	7 días
Tedeschi	7-10 días
Kvitko, Lancís y Sánchez	10 días
Vargas Alvarado	10 días
Vanrell	14 días
De Pena	15 días
Tardieu	15-20 días

3.2.3. Hematomas o equimosis.

1. Equimosis: es una contusión de la piel en forma de mancha, que se debe a infiltración de la sangre en la dermis como consecuencia de la ruptura de vasos generalmente capilares ocasionada por la acción del agente traumático, y con indemnidad de la epidermis. La data de las contusiones se aprovecha para

emitir un diagnóstico de acuerdo a los cambios de coloración evolutiva que siguen las equimosis, cuya cronología por término medio es el siguiente:

Coloración	Temporalidad
Rojo oscuro	Pocos minutos u horas
Negrusco	2 a 3 días
Azul	2 a 6 días
Verde	7 a 12 días
Amarillo	Más de 12 días

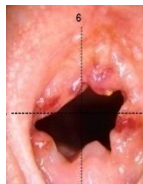

Ilustración 9. Himen bilabiado con presencia de múltiples equimosis de coloración rojiza localizados a la una, tres, ocho, nueve y doce en comparativa con la caratula del reloj.

2. Hematomas: Las acumulaciones hemáticas en cavidades neoformadas o sea los hematomas, de origen traumático²⁶.

3.2.4. Excoriación.

Es una lesión superficial de la piel, cubierta de sangre fresca o en costra, y cuyo contorno puede exhibir reacción inflamatoria, suelen observarse en partes expuestas que tienen plano óseo subyacente.

3.2.5. Heridas contusas.

Solución de continuidad de la piel que puede extenderse a otros tejidos subyacentes, y que se debe a la acción de un instrumento contundente. Las características de la herida contusa son:

- Los bordes son irregulares, deshilachados, despegados e infiltrados de sangre.
- Las paredes son de superficie irregular y tienen fibras conjuntivas, filetes nerviosos o pequeños vasos sanguíneos que se extienden

de una pared a otra, y constituyen los puentes dérmicos.

- El fondo es de profundidad desigual.²⁹

II. PLANTEAMIENTO DEL PROBLEMA

La investigación que se pretende realizar adquiere relevancia estadística debido a que tanto en nuestro país, al igual que en nuestra entidad federativa no existe hasta la fecha ninguna bitacora estadística o cualquier otro registro en el cual se refieran las lesiones mas frecuentes derivadas de un atentado sexual en cualquiera de sus tipos. Por lo tanto me surge la inquietud de identificar el tipo de lesiones mas frecuentes descritas en los certificados ginecológicos teniendo como universo de trabajo el Centro de Atención Integral Toluca, dicha investigación será de utilidad para iniciar una base estadística y para ampliar el conocimiento al valorar que tipo de lesiones son más frecuentes en la población del valle de Toluca de acuerdo a la edad y al tipo de agresión, siendo esto una batería para orientar a la comunidad médica y lograr coadyuvar de manera eficaz al Agente del Ministerio Público sobre el tipo de hecho ante el que nos estamos enfrentando.

Para Grossin y cols⁶, Jonesy cols⁷, Lauber y Souma⁷, Masacre y Brown⁸, Sommers y cols⁹, Slaughter y cols¹⁰, encontraron que la prevalencia de la lesión genital en orden por ubicación era en horquilla posterior en un 70% de las personas con lesión genital, labios menores en 53% de las personas con lesión genital, himen 29% de las personas con lesión genital, y fosa navicular 25% de las personas con lesiones en genitales. Mientras que Jones et al., hace referencia a estas mismas áreas mencionando que las mujeres adultas experimentan menos daño al himen y una mayor lesión a la zona perianal, en comparación con las niñas.

En nuestro país, Sam Soto y cols¹⁴., hacen referencia a que son más frecuentes las laceraciones himeneales en menores y Rodríguez A¹⁵., hace mención que cuando en las niñas pequeñas existe penetración vaginal se producen lesiones realmente graves, con grandes desgarros perineales o estallidos vaginales.

En relación a los resultados en estudios anteriores surge la inquietud de saber

¿Cuál será la lesión más frecuente que se describe en los certificados Ginecológicos en el Centro de Atención Integral Toluca en el Periodo de septiembre de 2011 a septiembre de 2012?

III. JUSTIFICACIÓN

Es importante este trabajo por que existe poca estadística en el país y en el Estado no existe hasta el día de la fecha, por lo tanto es importante conocer el tipo de lesiones más frecuentes descritas en los certificados ginecológicos en el Centro de Justicia de Toluca, siendo de utilidad para iniciar una base estadística y para ampliar el conocimiento al valorar que tipo de lesiones más frecuentes en la población del valle de Toluca de acuerdo a la edad y al tipo de agresión, siendo esto una batería para orientar a la comunidad médica y lograr coadyuvar de manera eficaz al Agente del Ministerio Público sobre el tipo de hecho ante el que nos estamos enfrentando.

Existen múltiples estudios realizados en diferentes grupos de edad en donde se describen lesiones típicas ante un asalto sexual y el agente causal, por lo que es significativo que de acuerdo a las mismas podamos determinar si se trató de un coito consentido o no, y con esto coadyuvar de manera mas exacta a la investigación judicial.

Con la implementación del nuevo sistema Penal Acusario ya no solo basta con lo que se plasma por escrito en el Certificado Médico, si no el conocimiento en general que se debe tener en cuanto a lesiones y mecanismos probables de producción, siendo este trabajo un precedente de utilidad en nuestro medio.

IV. HIPOTESIS

No se realiza hipótesis debido a que el presente estudio es un estudio Observacional retrospectivo.

V. OBJETIVO

5.1. OBJETIVO GENERAL

Identificar la lesión más frecuente en las certificaciones de exámenes ginecológicos.

5.2. OBJETIVOS ESPECÍFICOS

- Describir el sitio anatómico en el cual se presentan la mayoría de las lesiones genitales en una Certificación ginecológica.
- Identificar la edad en la que se presenta el mayor número de lesiones genitales en la certificación ginecológica.
- Determinar el tipo de himen más frecuente que se presentan las mujeres revisadas mediante examen ginecológico.

VI. MATERIAL Y METODOS

6.1. Tipo de estudio

Tipo de estudio: Observacional Retrospectivo

Diseño de estudio: Transversal.

- El investigador se dirigirá al archivo del Centro de atención integral Toluca con previa autorización de la Coordinadora del Centro.
- Se entrevistará con el encargado del archivo para proporcionar expedientes en donde se hayan realizado exámenes médicos ginecológicos del periodo comprendido entre septiembre de 2011 a setiembre de 2012.
- Se revisaran los expedientes para seleccionar aquellos en los que esten descritas las lesiones ginecológicas.
- Los certificados médico ginecológicos en los cuales esten descritas las lesiones ginecológicas seran incluidas.
- Serán excluidos aquellos en los cuales las lesiones ginecológicas esten ausentes o describa algun tipo de lesión no citada en la bibliografía.
- Se recabaran los datos en el anexo No. 1.
- Posteriormente se analizaran todos los datos por grupos de edad, tipo de lesiones mas frecuentes y tipo de himen.

6.2. Operacionalización de variables

Variable	Definición teórica	Definición operacional	Escala de medición	Indicador
Lesión	Es todo agente externo que causa daño a un individuo	Heridas Desgarros Hematomas Hiperemia Equimosis	Nominal 1.Presente 2.Ausente	1.Presente 2.Ausente
Edad	Años de vida de la víctima en el momento de la certificación.	Decenios: periodos de 10 años	Cuantitativa 1. 0-10 2.11-20 3.21-30 4.31-40 5.41-50 6.51-60 7.61-70 8.71-80	Años

VII. IMPLICACIONES ÉTICAS

Debido a que el presente estudio esta basado en la revisión unicamente de expedientes que obran en el archivo médico del Centro de Atención Integral Toluca, del que se extrajo solamente la informacion necesaria para el presente estudio, no se consideran implicaciones éticas específicas.

VIII. RESULTADOS

Se revisaron 1302 expedientes de certificados médicos que existían en el archivo del Centro de Atención Integral Toluca, de estos 133 correspondían a certificados ginecológicos (Tabla 1), (Gráfico1) únicamente fueron incluidos para este estudio 96 certificados (72%), se descartaron 37 certificados (28%) debido a que no se describían lesiones. (Tabla 2), (Gráfico 2).

De los resultados arrojados encontramos que el grupo de edad que más se certificó fue el grupo de 11 a 20 años en 45% (43), seguido por el de cero a 10 años en un 33% (32), de 21 a 30 años en 16% (15), de 41 a 50 años 35% (3) y 31 a 40 años 2% (2), ninguna mujer del grupo de 51 a 60 y de 61 a 70 años y en el de 71 a 80 años solamente el 1% (1). (Tabla 3), (Gráfico 3).

Al revisar a detalle las lesiones que los certificados médicos describían encontramos que exclusivamente la hiperemia estaba presente en el 75 % (73) de las examinadas, seguida por un grupo que clasificamos como diversas en un 20% (17) debido a que presentaban más de un tipo de lesión, seguida del desgarro, heridas y equimosis presente en únicamente un 2% (2) de las examinadas. (Tabla 4), (Gráfico 4).

Las lesiones clasificadas como diversas, fueron consideradas de esa manera debido a que se encontró una combinación de diferentes lesiones al momento de la exploración ginecológica, lo que permite orientar en ocasiones sobre el tipo de asalto sexual del que se trata (consentido o no). En 35% (6) de los casos estuvo presente la equimosis e hiperemia, seguida de desgarro e hiperemia en un 23% (4), así como el desgarro, equimosis e hiperemia de igual manera, un 12% (2) corresponden a el desgarro y la equimosis y en 7% (1) de los casos se presentó herida e hiperemia. (Tabla 5), (Gráfico 5).

Con lo que respecta a la hiperemia como única lesión, se describía la probable causa como a continuación se enlista: 54% (39) se asoció a vulvovaginitis, 30% a coito reciente, 1% a infección viral (virus del papiloma humano) y el 11% no fue especificado. (Tabla 6), (Gráfico 6).

De acuerdo al área anatómica en donde se presentó una sola lesión, encontramos que el 23% (21) correspondía a los labios menores, seguido de labios menores y mayores en el 12% (12), los labios mayores por si solos ocuparon en 11% (11), la horquilla y el borde libre del himen fueron descritos en el 1% (1) de los casos respectivamente. (Tabla 7), (Gráfico 7). Lesiones presentes en múltiples zonas anatómicas fueron agrupadas en el rubro de diversas zonas.

Las múltiples zonas anatómicas en donde se identificaron lesiones se agruparon de acuerdo a la zonas afectadas, siendo los labios mayores, menores, horquilla e introito vaginal el área mayormente descrita en el 25 % (10) de los casos, seguida del vestíbulo y la horquilla en un 17% (7); labios mayores, menores y horquilla se describió en un 14% (6); labios menores y vestíbulo en un 12% (5); labios mayores, menores e introito vaginal en el 9% (4); labios mayores, menores, introito vaginal y borde libre del himen en el 5% (2); labios mayores, menores, horquilla y borde libre del himen en el 5% (2); siendo la vulva, periné, borde libre del himen; labios menores y borde libre del himen; labios menores y borde libre del himen descritos en un 2% (1) únicamente. (Tabla 8), (Gráfico 8).

Se describieron múltiples formas anatómicas de himen, siendo el anular el mas descrito en un 35% (34) de los casos, seguido del coroliforme en un 28% (27), 13 % (12) corresponde al denominado carunculas mirtiformes, el semilunar de describió en un 9% (8), 4% (4) para el multilabiado, 2% (2) para el semilunar complaciente y fimbriado completo respectivamente y 1% (1) correspondió al septado transversal. (Tabla 9), (Gráfico 9).

8.1. Tablas y gráficos

Tabla 1. Certificados revisados

Certificados generales	1302
Certificados ginecológicos	133

Fuente: Archivo de CAI Toluca.

Gráfico 1. Certificados revisados

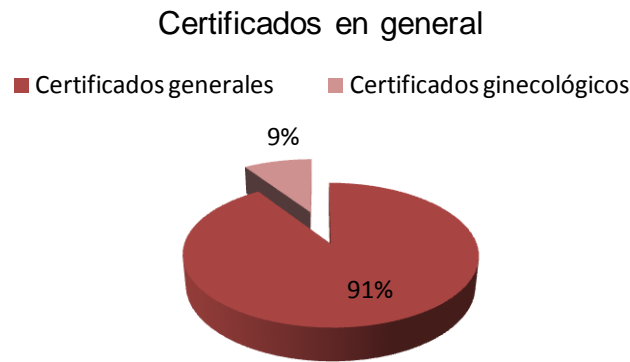

Tabla 2. Certificados Ginecológicos estudiados (con lesiones y sin lesiones).

Certificados ginecológicos	Con lesiones	Sin lesiones	total
casos (n)	96	37	133
porcentaje	72%	28%	100%

Fuente: Archivo de CAI Toluca.

Gráfico 2. Certificados Ginecológicos estudiados (con lesiones y sin lesiones).

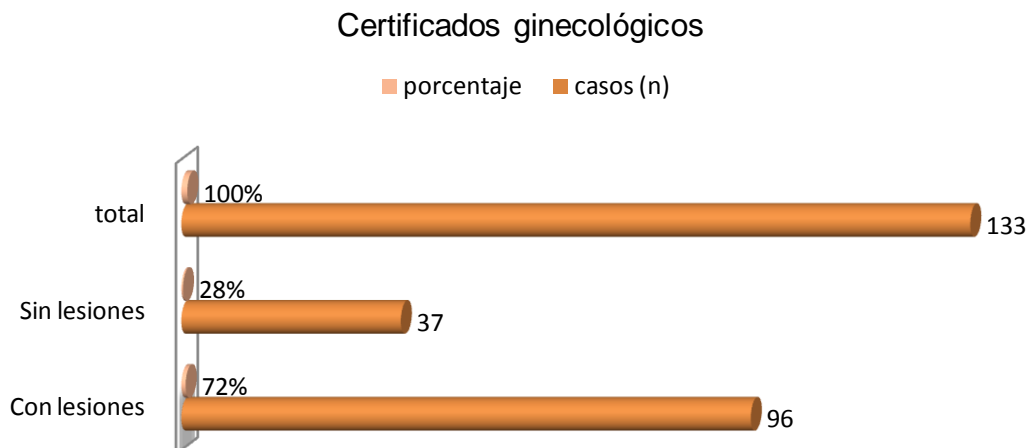


Tabla 3. Frecuencia por grupos de edad (en decenios) de mujeres que fueron certificadas por asalto sexual.

Edad (años)	Casos (n)	Porcentaje
0-10	32	33%
11-20	43	45%
21-30	15	16%
31-40	2	2%
41-50	3	3%
51-60	0	0%
61-70	0	0%
71-80	1	1%
total	96	100%

Fuente: Archivo de CAI Toluca.

Gráfico 3. Frecuencia por grupos de edad (en decenios) de mujeres que fueron certificadas por asalto sexual.

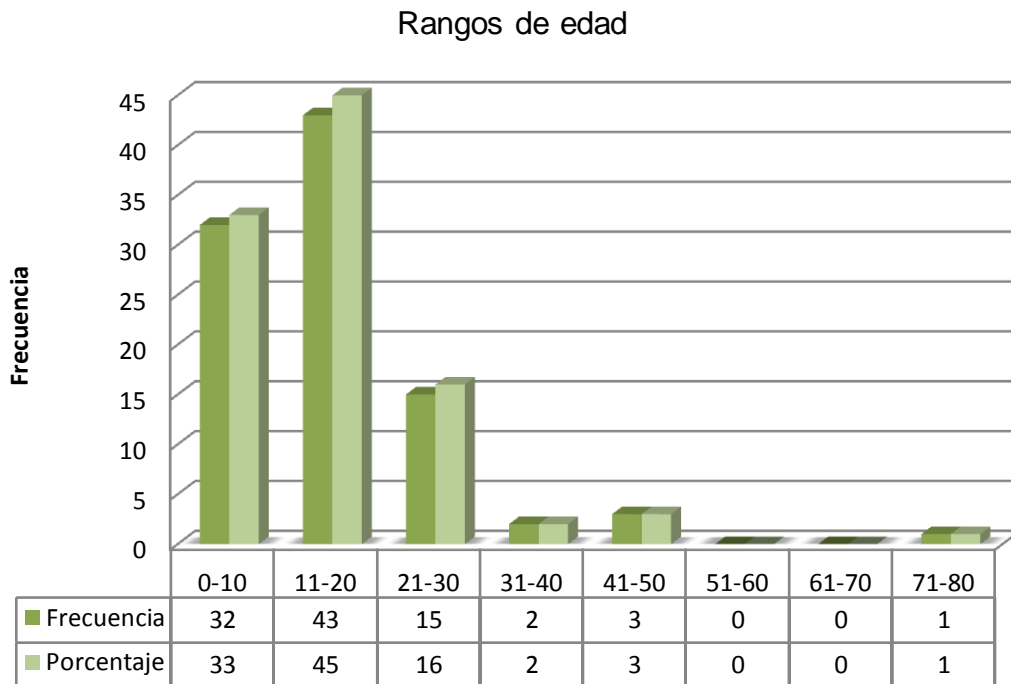


Tabla 4. Lesiones más frecuentes descritas en los certificados ginecológicos.

Tipo de lesión	Casos (n)	Porcentaje
Hiperemia	73	75 %
Desgarro	2	2 %
Heridas	2	2 %
Equimosis	2	2 %
Hematoma	0	0 %
Diversas	17	19 %
Total	96	100 %

Fuente: Archivo de CAI Toluca.

Gráfico 4. Lesiones más frecuentes descritas en los certificados ginecológicos.

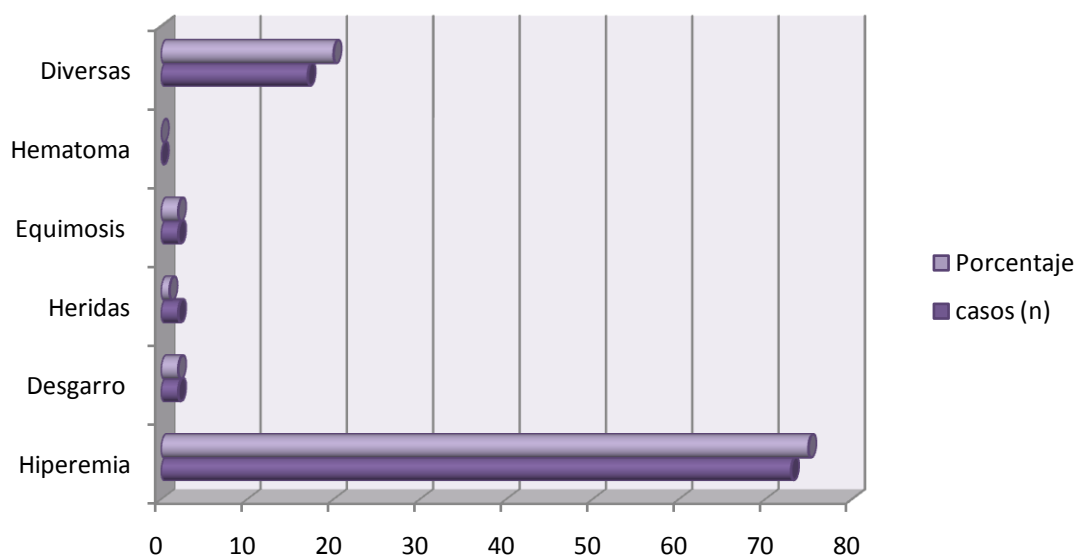


Tabla 5. Lesiones diversas (más de un tipo de lesión) que presentaron mujeres víctimas de un asalto sexual.

Lesiones diversas	casos (n)	Porcentaje
Desgarro, hiperemia	4	23%
Herida, hiperemia	1	7%
Equimosis, hiperemia	6	35%
Desgarro, Equimosis, Hiperemia	4	23%
Desgarro, equimosis	2	12%
Total	17	100%

Fuente: Archivo de CAI Toluca.

Gráfico 5. Lesiones diversas (más de un tipo de lesión) que presentaron mujeres víctimas de un asalto sexual.

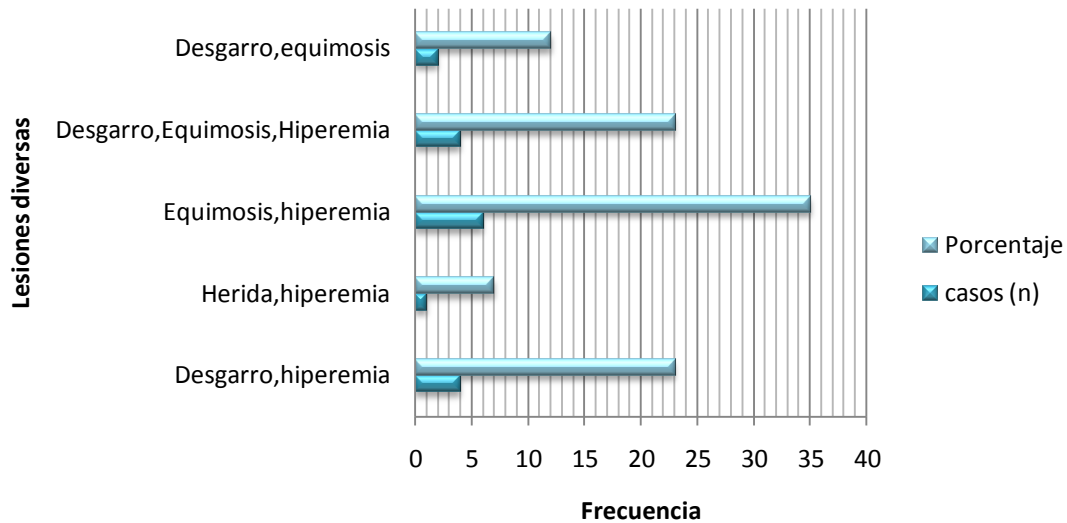


Tabla 6. Causas probables de Hiperemia descritas

Causas de hiperemia	casos (n)	Porcentaje
Vulvovaginitis	39	54 %
Coito reciente	22	30 %
Infección viral (Virus del papiloma humano)	1	1 %
No especificado	11	15 %
Total	73	100 %

Fuente: Archivo de CAI Toluca.

Gráfico 6. Causas probables de Hiperemia descritas

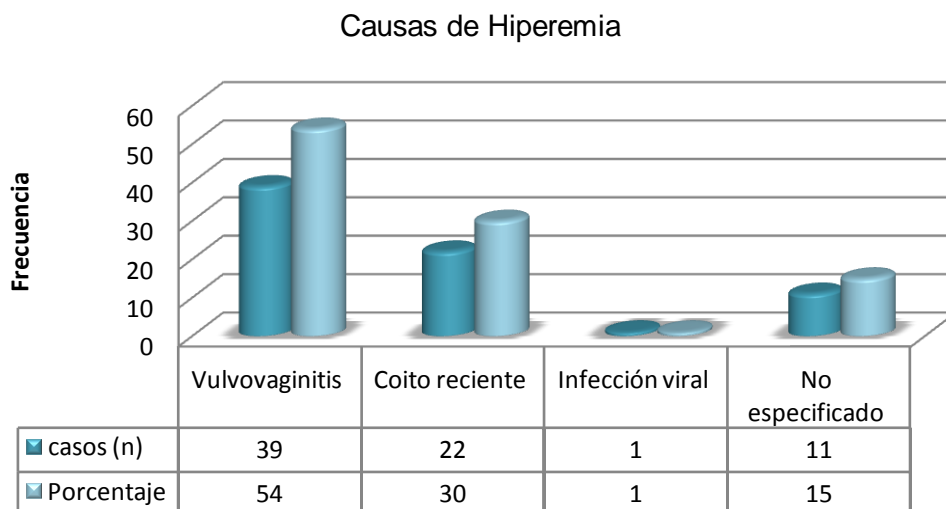


Tabla 7. Localización de las lesiones anatómicas.

Localización de las lesiones	casos (n)	Porcentaje
Labios mayores	11	11%
Labios menores	21	23%
Labios mayores y menores	12	12%
Introito vaginal o vestíbulo	8	8%
Horquilla	1	1%
Borde libre del himen	1	1%
Diversas zonas	42	44%
Total	96	100

Fuente: Archivo de CAI Toluca.

Gráfico 7. Localización anatómica de las lesiones

Localización de las lesiones

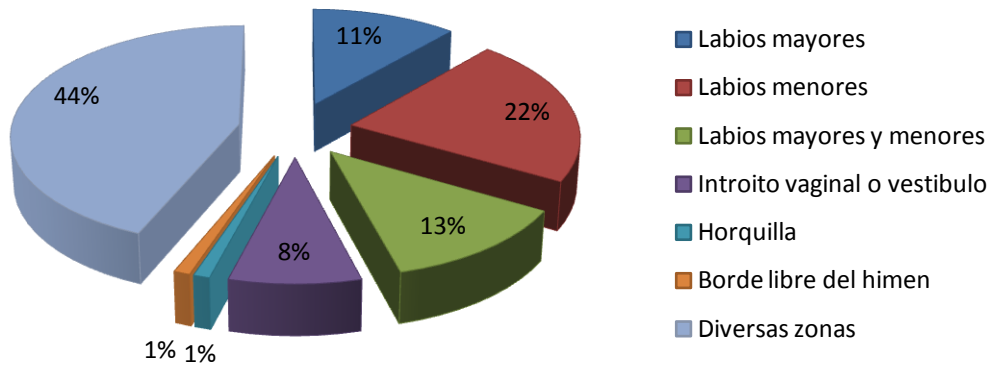


Tabla 8. Lesiones localizadas en diversas zonas anatómicas

Diversas zonas	casos (n)	Porcentaje
Vestíbulo, horquilla	7	17%
Introito vaginal, himen	3	7%
Labios mayores-menores, horquilla e introito	10	25%
Labios mayores menores e introito	4	9%
Labios mayores-menores, horquilla	6	14%
Labios mayores-menores, introito y borde libre del himen	2	5%
Labios menores y vestíbulo	5	12%
Vulva, periné y borde libre del himen	1	2%
Labios menores, meato, horquilla	1	2%
Labios menores, borde libre del himen	1	2%
Labios mayores-menores, horquilla y borde libre del himen	2	5%
Total	42	100%

Fuente: Archivo de CAI Toluca.

Gráfico 8. Lesiones localizadas en diversas zonas anatómicas

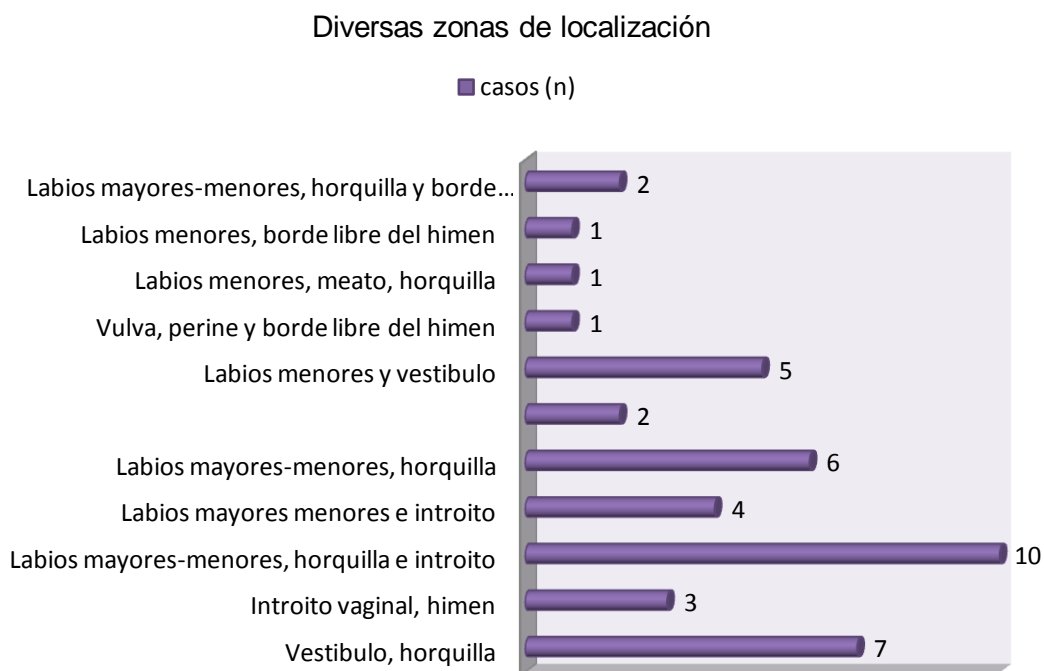
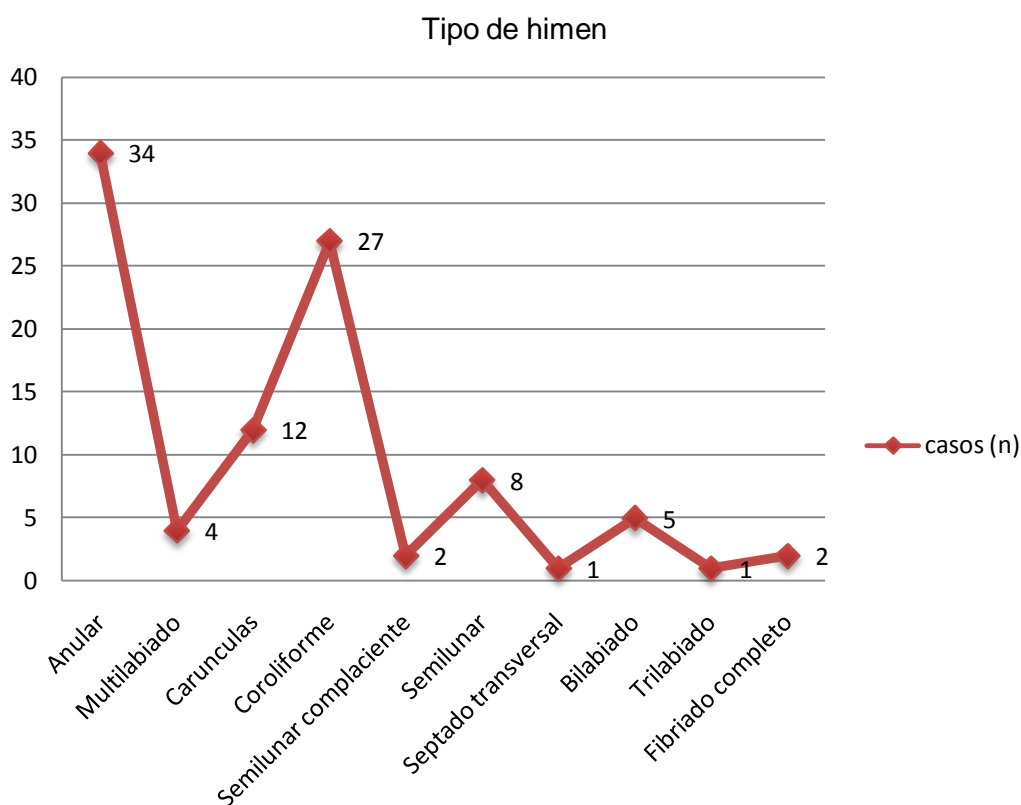


Tabla 9. Tipos de himen encontrados en los Certificados Ginecológicos estudiados.

Tipo de himen	casos (n)	Porcentaje
Anular	34	35%
Multilabiado	4	4%
Carúnculas	12	13%
Coroliforme	27	28%
Semilunar complaciente	2	2%
Semilunar	8	9%
Septado transversal	1	1
Bilabiado	5	5
Trilabiado	1	1
Fimbriado completo	2	2
Total	96	100

Fuente: Archivo de CAI Toluca.

Gráfico 9. Tipos de himen encontrados en los Certificados Ginecológicos estudiados.



IX. DISCUSIÓN

La exploración genital en cualquier ámbito médico es complicada y se torna aun más cuando es imperativo llevarla a cabo por ordenamiento judicial. Implica una sinergia entre la víctima y el examinador, que dé como resultado medios de prueba que ayuden al Ministerio público a la integración de un delito. En nuestro país hasta el momento no existe una Guía clínica-ginecológica sobre la exploración física para los casos en que se sospeche un delito de violación, lo cual hace más difícil la descripción y localización de las lesiones que podemos encontrar en casos de penetración vaginal o anal. En este nuevo Sistema Penal Acusatorio la actuación pericial es más cuestionada por todas sus partes, así que el conocimiento es indispensable para desahogar nuestra pericial ante la autoridad competente y coadyuvar en la comisión o no de un delito.

En nuestra experiencia pericial, encontramos que las lesiones resultantes de un abuso sexual son múltiples y no son exclusivas un solo tipo de lesión o localización, sino más bien un conjunto de las mismas y la gravedad de ellas dependerá del tipo de ataque sexual y las circunstancias presentes al momento de la agresión.

En este estudio se determinó que el grupo de edad de 11 a 20 años, predomina en relación al resto en el 45% de los casos, seguido del grupo de edad de 0 a 10 años en un 33%, siendo similares los resultados con Pacheco DJ¹⁴ que realizó estudios en niños de 6 a 17 años, siendo el grupo de edad que más estuvo presente fue el de 13-17 años en un 40.5%, seguido del de 6-12 años 18%. Cabe mencionar que Palusci⁵ realizó estudios en niños menores de 13 años, Rodríguez A.¹⁵ en niñas mayores de 6 años y menores de 18 años, Jones y cols¹¹, Grossin y cols⁶, Olusanya, Ogbemi, Unuigbo, y Oronsaye¹², Bowyer Y Dalton¹³ estudiaron mujeres mayores de 18 años. Sam Soto y cols¹⁵, estudiaron niñas menores de 19 años por lo que no es posible realizar comparaciones en este rubro. Llama la atención en este estudio la presencia de un solo caso en el grupo de 71 a 80 años, ya que ningún estudio reporta casos similares.

En nuestro estudio la lesión mas descrita en los certificados médico ginecológicos fue la hiperemia presente en el 75% de los casos, seguida de las lesiones diversas en 19% de los casos, siendo los desgarros, heridas y equimosis descritos en 2% de los casos. Para Palusci ⁵ el desgarró de 50% del himen fue el más frecuente, seguido del desgarró completo del himen y las contusiones perihimeneales. Para Sam Soto y cols ¹⁶, encontraron las laceraciones himeneales presentes en 6% de los casos. Mientras que para Sawyer Sommers y cols,⁴ Grossin y cols⁶, Jonesy cols⁷, Lauber y Souma⁷, Masacre y Brown⁸, Sommers y cols⁹, Slaughter y cols ¹⁰ las lesiones que se presentan con más frecuencia son las denominadas diversas o múltiples integradas por equimosis, enrojecimiento o hiperemia, abrasiones o laceraciones, edema y heridas, cualquiera de estas está presente en cualquiera de sus combinaciones y dependerá del tiempo transcurrido entre el asalto sexual y la revisión médica para identificarlas o no. La probable causa de la hiperemia no se especifica en ninguno de los estudios revisados, en nuestra experiencia en este tipo de casos, la hiperemia o enrojecimiento se describe y considera un dato cardinal del proceso inflamatorio aunado a la entrevista de la víctima, las lesiones extra, peri y genitales orientan al examinador a otorgarle un valor predictivo de agresión sexual.

La zona anatómica en la cual se presentan con más frecuencia las lesiones corresponde a los labios menores en 23% de los casos, seguido de labios mayores y menores en el 12%, consecutivamente los labios mayores, la horquilla, el borde libre del himen, mientras que para Sawyer Sommers y cols⁴ la horquilla es el sitio más afectado, para Palusci⁵ la horquilla, los labios menores, Himen, y fosa navicular. Para Grossin y cols⁶, Jonesy cols⁷, Lauber y Souma⁷, Masacre y Brown⁸, Sommers y cols⁹, Slaughter y cols ¹⁰, la horquilla, labios menores, himen y fosa navicular. Para Sam y cols los más frecuentes se localizaron en himen.

Se describieron múltiples formas anatómicas de himen, siendo el anular el más descrito en un 35% (34) de los casos, seguido del coroliforme en un 28% (27), 13 % (12) corresponde al denominado carunculas mirtiformes, el semilunar de

describió en un 9% (8), 4% (4) para el multilabiado, 2% (2) para el semilunar complaciente y fimbriado completo respectivamente y 1% (1) correspondió al septado transversal.

Pacheco DJ ¹⁴ describe al himen dilatado en su estudio como el que más frecuente, seguido de las carúnculas mirtiformes, a diferencia nuestra que encontramos al anular en 35% de los casos, seguido del coroliforme en un 28%, carúnculas mirtiformes en 13% y semilunar en 9%.

Es primordial el tiempo en que transcurre la agresión sexual y la exploración ginecológica ya que permite tener a la vista un cuadro de lesiones y localizaciones floridas aunadas a evidencias biológicas que coadyuven nuestra intervención ante la probable comisión de un delito.

X. CONCLUSIONES

Uno de los elementos que cobra jerarquía médico-legal y jurídica en la peritación del abuso sexual es el examen de las lesiones, por lo cual el perito medio-legista debe estar debidamente identificado con la anatomía de genitales externos y las lesiones que puede encontrar, con el fin de coadyuvar de manera eficaz con la administración de Justicia.

La lesión descrita que más se encontró en los certificados ginecológicos fue la hiperemia, que si bien es cierto algunos autores no la consideran lesión por ser un dato cardinal del proceso inflamatorio, dependera de múltiples circunstancias y de la experiencia del examinador para otorgarle un factor predictivo de asalto sexual. De ser posible, es indispensable describir el origen de la vulvovaginitis para lograr una orientación mas específica de la lesión.

El sitio anatómico mas comúnmente afectado son los labios menores, seguido de labios mayores y menores, horquilla y borde libre del himen. Es primordial el tiempo en que transcurre la agresión sexual y la exploración ginecológica ya que permite tener a la vista un cuadro de lesiones y localizaciones más floridas.

La edad más frecuente que se describe en los certificados ginecológicos es el grupo de 11 a 20 años, seguido del de 0 a 10 años. Sin descartar los extremos de la vida que si bien es sumamente raro, tambien existen casos como en este estudio.

El tipo de himen que con mayor frecuencia se describe es el de tipo anular, seguido del tipo coroliforme.

XI. BIBLIOGRAFIA

1. Aguirre BA. Estudios de Etnopsicología y Etnopsiquiatría. Editorial Boixareu Universitaria Macombo. 1994. Barcelona España. Pgs, 21-25.
2. Lacassagne A. Compendio de Medicina Legal tomo II. Segunda Edición Francesa 1912. Editores Cortés. Pgs 590-612.
3. Sawyer SM. Trauma, violence, and, abuse vol. 2 (3). July, 2001. Injury patterns in women resulting from sexual assault.
4. Sawyer SM. Defining patterns of genital injury from sexual assault. Trauma Violence Abuse, 2007 July; 8(3): 270-280.
5. Palusci VJ, Cox EO, Shatz EM, Schultze JM. Child Abuse Negl. 2006. Apr; 30 (4):367-80.
6. Grossin C, Sibille I, Lorin de la Grandmaison G, Banasr A, Brion F, Durigon M. Analysis of 418 cases of sexual assault. Forensic Sci. Int. 2003 Jan 28; 131(2-3):125-30.
7. Jones JS, Rossman L, Wynn BN, Dunnuck C, Schwartz N. Comparative analysis of adult versus adolescent sexual assault: epidemiology and patterns of anogenital injury. Acad. Emerg. Med. 2003 Aug; 10(8): 827-7.
8. Lauber AA, Souma ML, Use of toluidine blue for documentation of traumatic intercourse. Obstet Gyne. 1982 Nov; 60(5):644-8.
9. Sommers MS, Shchafer JC, Zink T, Hutson L, Hillard P. Injury patterns in women resulting from sexual assault. Trauma, violence and abuse. Review Journal 2001; (3): 240-258.
10. Slaughter L, Brown CR. Crowleys S, Peck R, Patterns of genital injury in female sexual assault victims. Am. J. Obstet Gynecol. 1997 mar; 176 (3):609-16.
11. Jones JS, Rossman L, Wynn BN, Dunnuck C, Schwartz N. Significance of toluidine blue positive findings after speculum examination for sexual assault. Am. J. Emerg. Med. 2004 May; 22(3): 201-3.
12. Olusanya O, Ogburni S, Unuigbo J, Oronsaye A. The pattern of rape in Benin City Nigeria. Trop. Geog. Med. 1986 Sep; 38(3):215-20.

13. Bowyer L, Dalton ME, Female victims of rape and their genital injuries. Br. J. Obstet. Gynaecol. 1997 May; 104(5): 617-20.
14. Pacheco DJ. Lesiones del himen en la determinación médico de la integridad sexual. Anales de la Facultad de Medicina, año/vol 66, numero 004. Lima Peru. Pgs 274-281
15. Rodríguez AH. Cuadernos de Medicina Forense 2010;16(1-2):99-108, Medic-legal evaluation of sexual abuse in children. Review and update.
16. Sam SS. Revista mexicana de Ginecología vol. 76. 2008. Estudio Clínico Ginecológico en niñas y adolescentes que sufrieron abuso sexual.
17. Netter FH. Atlas of Human Anatomy. 5 Edition. Editorial Elsevier-Masson. 2011.
18. Moore KL, Dalley AF. Anatomía con Orientación Clínica. Quinta edición. Editorial Paramericana. 2007. Pgs 460-474.
19. Leoncini LJ. Sexología y tocoginecología médico legal. Editorial Corpus. Rosario 2005.
20. Leoncini LJ. Los delitos sexuales, manual de investigación pericial para médicos y abogados. Editorial Trillas, México 2011. Pgs 91-95.
21. Gonclaves TWR. Colposcopia himeneal en pericias medico legales, tesis. Facultad de Medicina da universidade Mogi das Cruzes, Brasil. 1977.
22. Kvitko LA. La violación, peritaje medicolegal en las presuntas víctimas del delito. Editorial Trillas. México 2007. Pgs 40-61.
23. Normas y guía clínica para la atención en servicios de urgencia de personas víctimas de violencia sexual. Revista chilena Obst Ginecol 2005; 70(1):49-65.
24. Kumar, MBBS, MD, FRCPath, V.; Abul K. Abbas, MBBS, Nelson Fausto, MD and Jon Aster, MD (2009). «Ch.2 Acute and chronic inflammation». En Saunders (Elsevier). Robbins & Cotran Pathologic Basis of Disease (8th edición).
25. Rodriguez AH. Evaluación médico-legal del abuso sexual infantil. Revisión y actualización. Cuad.med Forense 2010; 16(1-2):99-108.

26. Cañadas EV. Gisbert Calabuig Medicina legal y toxicología. Sexta edición Editorial Masson. Buenos Aires Argentina 2006, pgs. 360-389
27. Patitó JA. Medicina legal. Ediciones Centro Norte. Buenos Aires Argentina. 2000, pág 230.
28. Sociedad Española de Ginecología. Protocolos asistenciales en Obstetricia. Lesión obstétrica del esfínter anal. Elsevier. 2010.
29. Vargas AE. Medicina Legal. Editorial Trillas. México 2003. Págs 280-301.

ANEXO 1.

RECOLECCIÓN DE DATOS

1. NOMBRE O NUMERO DE EXPEDIENTE	2. EDAD		
3. LESIONES GENITALES RECIENTES	3.1 SI	3.2 NO	
A. HERIDAS	A.1 SI	A.2 NO	A.3. SITIO ANATOMICO
B. DESGARROS	B.1 SI	B.2 NO	B.3 SITIO ANATOMICO
C. HEMATOMAS	C.1 SI	C.2 NO	C.3. SITIO ANATOMICO
D. HIPEREMIA	D.1 SI	D.2 NO	D.3. SITIO ANATOMICO
E. EQUIMOSIS	E.1 SI	E.2 NO	E.3. SITIO ANATOMICO
4. TIPO DE HIMEN			
5. DESGARROS DE HIMEN	5.1. SI	5.2. NO	5.3 SITIO ANATOMICO