

# Urachustumort utánzó hasi actinomycosis

Szűcs Enikő dr.<sup>1</sup> ■ Lukács Nándor dr.<sup>2</sup>  
Budai Annamária dr.<sup>3</sup> ■ Seres Erika dr.<sup>4</sup> ■ Sikorszki László dr.<sup>5</sup>  
Árgyelán János dr.<sup>6</sup> ■ Cserni Gábor dr.<sup>6,7</sup>

<sup>1</sup>Bács-Kiskun Megyei Oktatókórház, Központi Radiológiai Osztály, Kecskemét

<sup>2</sup>Bács-Kiskun Megyei Oktatókórház, Urológiai Osztály, Kecskemét

<sup>3</sup>Bács-Kiskun Megyei Oktatókórház, Gasztroenterológiai Osztály, Kecskemét

<sup>4</sup>Bács-Kiskun Megyei Oktatókórház, Központi Klinikai Laboratórium, Kecskemét

<sup>5</sup>Bács-Kiskun Megyei Oktatókórház, Általános Sebészeti Osztály, Kecskemét

<sup>6</sup>Bács-Kiskun Megyei Oktatókórház, Patológiai Osztály, Kecskemét

<sup>7</sup>Szegedi Tudományegyetem, Általános Orvostudományi Kar, Szent-Györgyi Albert Klinikai Központ,  
Patológiai Intézet, Szeged

Az urachus tumorai és egyéb betegségei ritkák. A 67 éves férfi anamnézisében ismétlődő húgyúti fertőzés szerepelt ciprofloxacinterápiával. Cisztoszkópia során a húgyhólyag felső részének másodlagos érintettségére utaló bullosus nyálkahártya képe mutatkozott. Az ezt követő CT-felvételek alapján az alsó medián hasfallal, húgyhólyaggal, belekkel összefüggő tumor iránydiagnózist állították fel. A kivizsgálás során kialakuló ileus miatt Hartmann-műtétet végeztek, a tumoros jellegű elváltozás teljes és az érintett szervek részleges eltávolításával. A kórszövetani vizsgálat daganatos elváltozást nem talált, hasi, vélhetően urachuseredetű actinomycosist igazolt: erre az eredetre a lokalizáció és a tünetek közt szereplő köldökvádékozás alapján lehetett gondolni, annak ellenére, hogy urachusmaradványt szövettanilag nem sikerült igazolni a mikroabszcedáló gyulladás által érintett szövetekben. A betegnél amoxicillinterápia indult. Átmeneti, hólyag melletti vizeletcsorgást követően a beteg tünet- és panaszmentesen távozott a kórházból, de 13 nappal később a hasfali seb sterilnek véleményezett szétválása miatt ismét hospitalizálni kellett. Negatív nyomású sebkezelést követően sikerült a hasat ismét zárni. A beteg ismét tünetmentessé vált, és fenntartott antibiotikumkezelés mellett hagyta el a kórházat. Az urachuskörnyéki tumorszerű elváltozások között az actinomycosis lehetőségét is szem előtt kell tartani a differenciáldiagnosztikában.

Orv Hetil. 2022; 163(4): 157–160.

**Kulcsszavak:** actinomycosis, urachus, daganat, differenciáldiagnózis

## Actinomycosis mimicking urachal cancer

Tumours and other diseases of the urachus are rare. A 67-year-old male presented with a history of recurrent urinary tract infection and ciprofloxacin therapy. Cystoscopy suggested secondary involvement of the bullous upper bladder wall. The subsequent CT-based diagnosis was of a tumour infiltrating the lower median abdominal wall, the urinary bladder and bowels. Bowel obstruction developed and this led to partial resection of the involved organs along with a Hartmann's procedure. Histology revealed no neoplastic conditions, but proved abdominal actinomycosis of probable urachal origin based on the location of the tumour-like lesion and umbilical discharge among the symptoms. Urachal remnants were not identified in the perivesical tissues involved by the microabscess forming inflammation. Amoxicillin therapy was initiated. After a temporary urine leakage from the bladder, the patient became symptomless and was emitted from hospital. After 13 days, he was readmitted because of abdominal wound disruption, which was treated with negative-pressure wound therapy before the abdomen could be closed. At the time of reporting, he is still on amoxicillin, and has become symptomless again. Actinomycosis should be considered in the differential diagnosis of mass lesions of the urachal region.

**Keywords:** actinomycosis, urachus, neoplasm, differential diagnosis

Szűcs E, Lukács N, Budai A, Seres E, Sikorszki L, Árgyelán J, Cserni G. [Actinomycosis mimicking urachal cancer]. Orv Hetil. 2022; 163(4): 157–160.

(Beérkezett: 2021. június 6.; elfogadva: 2021. július 9.)

## Rövidítések

CT = (computed tomography) komputertomográfia; PET = pozitronemissziós tomográfia

A ritka kórképek nemritkán gyakori kórképek utánzása révén, téves előzetes diagnózissal kerülnek kezelésre. Az actinomycosis ritkább formái képalkotó vizsgálatokkal tumort utánozhatnak. Esetünk ismertetésével is egy hasonló példát szeretnénk bemutatni.

## Esetismertetés

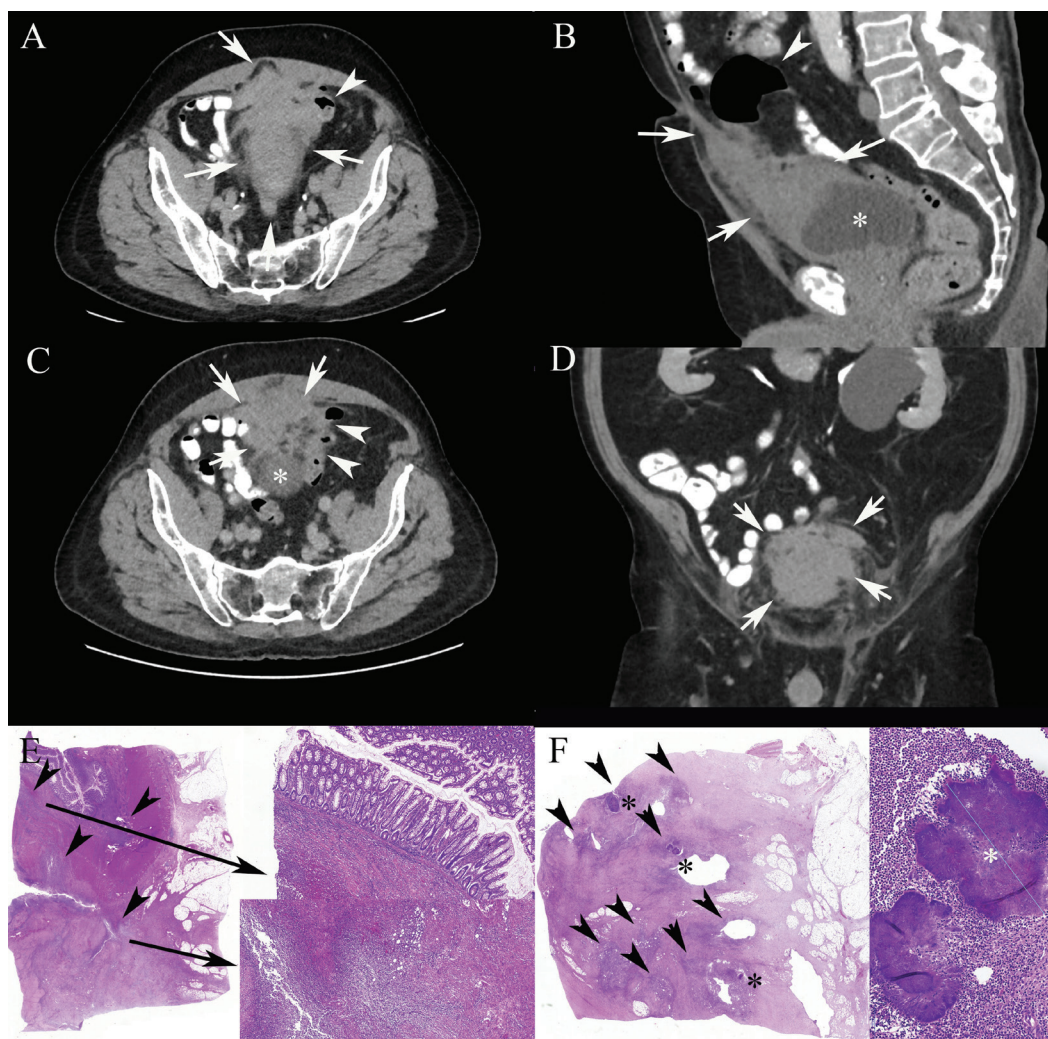
A 67 éves férfinél az anamnézisben visszatérő gennyvizezés miatti háziiorvosi kezelés szerepelt (ciprofloxacín, 2 × 500 mg, kb. 6 hétig). Alhasi fájdalmak és székeléskor jelentkező tenesmus miatt történt urológiai kivizsgálás. Fizikálisan a köldök alatt, bal oldalon egy terimét tapintottak. Cisztoszkópia során a hólyag hátsó faláról a kupola felé terjedően külső folyamat ráterjedésére utaló bullosus nyálkahártya mutatkozott. Emiatt CT-vizsgálatra került sor. Ezen a húgyhólyag felső kontúrjából kiinduló, azzal összefüggő, a falát megvastagító, a köldökig követhető, a hasfal alatt elhelyezkedő, azt beszűrő, 109 × 42 mm lágyrész-massza ábrázolódt, melyhez a szigmbél hozzáfeküdt, attól élesen nem különült el. A szigmbél fala helyenként meg is vastagodott. A régióban a zsírtér köteges beszűrtsége is kivehető volt (1. ábra, A–D). A retroperitoneumban kórosan megnagyobbodott nyirokcsomó nem volt. A lokalizáció és a képi megjelenés alapján az urachustumor lehetősége merült fel. Részleges kolonoszkópia történt, melynek során az eszközt a flexura lienalisig sikerült felvezetni a szigmbél kanyarain át; a beteg fájdalom miatt a vizsgálatot szedáció mellett is nehezen tolerálta. A bélsárral szennyezett bél áttekintett szakaszán tumorszövet nem igazolódott. Az inkomplett vizsgálatra tekintettel irrigoszkópiát javasoltak, és a kolonoszkópia ismétlését csak intraluminalis eltérés gyanúja esetén. Sebészeti konzílium során észlelték a köldök hyperaemiáját, váladékozását, a köldöktől lefelé tapintható rezisztenciát, és a rendelkezésre álló vizsgálati eredmények alapján, fenyegető bélelzáródás miatt, tumor iránydiagnózisával műtéti indikációt állítottak fel; a rendelkezésre álló adatok alapján az irrigoszkópiától eltekintettek, hiszen a CT a szigmbél érintettségére utalt, és az endoszkópia során ez a terület áttekintésre került. A laboratóriumi leletek közül a normális felső határán lévő fehérvérsejtszám (10,27 G/l) melletti enyhe neutrophiliát (71,6%) és a C-reaktív protein emelkedett szintjét (34,8 mg/l), valamint az enyhe anaemiát (vörösvértest: 3,81 T/l, hematokrit: 0,33; hemoglobint: 108 g/l) lehet kiemelni.

A betegnél az elektív műtét előtt tervezett szérumtumormarker-vizsgálat elmaradt. Görcsökkel, hányással jelentkezett; a kivizsgálás alatt ileus alakult ki, amely miatt rectosigmoidalis reszekciót végeztek Hartmann szerint, a „tumorról” összefüggő vékonybél-, illetve húgyhólyag-

fal reszekciójával, továbbá a colonsébzészt elveinek megfelelően az arteria és vena mesenterica inferior centrális lektésével, a regionális nyirokcsomók eltávolításával. A hasfalból jelentős részletet kellett kimetszeni, ami miatt a hasfalat Ramirez szerinti komponensszeparáció segítségével sikerült zárni, ezáltal a hasfal jelentősen meggyengült.

A patológiai vizsgálatra küldött anyag makroszkópos észlelésekor a vastagbél, a vékonybél, illetve a húgyhólyag nyálkahártyai felszínén tumorgyanús terület nem mutatkozott, a hólyagban így is bullosus cystitisnek tűnő elváltozás és a hólyagkupola környezetében „cysticus tumorszövet” került leírásra. A szövettani vizsgálat során négy, elkülönített területről vett mintát elemeztünk. A húgyhólyag falában idült fibrotizáló gyulladás mutatkozott a nyálkahártya ártalmatlan, cystitis glandularisnak nevezett elváltozásával, ami a hámfészkek mirigyhám-differenciációjára utal. Emellett a submucosus oedema révén bullosus polypoid cystitis képét is megfigyeltük. A gyulladással beszűrődés az izomfalán kívül volt intenzívebb. A vastagbél falát a subserosus rétegtől a submucosus rétegegig terjedő, részben konfluáló mikrotályos gyulladás jellemezte, amely a vékonybél subserosus rétegét is érintette, az izomréteg, a submucosus réteg és a nyálkahártya megkíméltsége mellett. A perivesicalis szövethként vizsgált mintában szintén mikrotályos gyulladás mutatkozott; daganatos elváltozás sehol sem igazolódott, de az utóbbi rész morfológiailag megfelelt a makroszkóposan cysticusnak és tumorosnak leírt területnek. Jellegzetes, a *Nocardia*-val szemben saválló festődést nem mutató *Actinomyces*-tölkék a perivesicalis szövetrétegekben és a vékonybelet tartalmazó metszetben mutatkoztak (1/E és 1/F ábra). Az *Actinomyces israelii* tenyésztéssel történő igazolása nem történt meg, csupán a jellegzetes mikroszkópos morfológia alapján született meg a kórisme, melynek előzetes, telefonon való közlését követően a betegnél amoxicillinterápia indult (3 × 1000 mg/d) a műtét utáni 6. napon. Bár a posztoperatív szakban a beteg szubjektíve végig jól volt, a 4. napon a bal oldali hasi drén nagyobb mennyiségű serosus váladékot kezdett vezetni, és a váladék kreatininszintjének (1314 mmol/l) elemzése vizeletszűrésre utalt, amit a CT-urográfia meg is erősített. Ugyanakkor a megkezdett terápia mellett a drén hozama csökkent, majd megszűnt, a drén eltávolításra került. A műtétet követő 15. napon a beteget jó általános állapotban, láztalanul, panaszmentesen bocsátották haza. Ekkorra a C-reaktív protein szintje, a fehérvérsejtszám és a neutrophilia rendeződött.

13 nap múlva a hasfali seb diszruptiója miatt a beteg sürgősséggel ismét felvételre került. A sebszétválás kapcsán infekcióra semmi nem utalt, azt steril szétválásnak véleményezték, amely miatt tenyésztés sem történt. Mivel a seb primer zárása nem volt lehetséges, 100 Hgmm-es negatív nyomású sebkezelést kezdtek, és 3 napos intervallumokban a használt szivacsot műtéti körülmények között több alkalommal cserélték, míg a seb zárása a „kérges” neoperitoneum támasza mellett lehetséges



1. ábra

Urachustájéki hasi actinomycosis CT- és szövettani képe

A–D: CT-felvétel axialis (A, C), sagittalis (B) és coronalis (D) síkokban. A nyilak a tumorszerű terime széleit emelik ki; a nyílhegy beszűrt szigmbélfalat, illetve levegővel telt, tágult szigmbetelet jelöl. A csillag a húgyhólyagot jelöli. A szélek szabálytalanok (C, D), és a belek mellett (C) a húgyhólyag falának (B, C) és a hasfalnak (A, B, C) az érintettsége is megfigyelhető tágult vastagbéllel (B). E: Az eltávolított vastagbél szövettani képe (HE  $\times 0,6$ ; a nyilaknak megfelelő területek a kép jobb oldalán kinagyítva, HE  $\times 5$ ; a nyílhegyek microabscessusokat jelölnek; a nagyított képeken ilyen mikrotályogok láthatók submucosus, illetve subserosus elhelyezkedésben). F: Perivesicalis szövettani mintából készült szövettani részlete (HE,  $\times 0,6$ ; a nyílhegyek microabscessusokat, a csillagok *Actinomyces*-tökéket jelölnek; a jobb oldali betét *Actinomyces*-tökéket mutat, HE  $\times 20$ ; a csillaggal jelölt töké közel 0,5 mm-es)

CT = komputertomográfia; HE = hematoxilin-cozín festés

vált. Ezt követően, 21 nappal az ismételt felvétel után a beteget megint csak jó általános állapotban, láztalanul, reakciómentes műtéti sebbel, szabad hasi statusszal bocsátották haza. A 3 hónaposra tervezett amoxicillinkezelése a közlemény benyújtásakor még folyamatos.

## Megbeszélés

Az actinomycosis ismert formái (cervicofacialis, pulmonalis, abdominalis, kismedencei/urogenitalis és generalizált) közül betegünknel a viszonylag ritka abdominalis forma állt fenn [1]. Az etiológiában a bélfal sérülése az egyik tényező, ez teszi lehetővé, hogy az orális és a bélflóra részét is képező *Actinomyces* a hasüregbe juthasson és anaerob körülmények közt szaporodhasson, a jelleg-

zetes gyulladós kórkép létrehozása mellett. A makroszkópos, a korábbi korlátozott endoszkópos és a mintavételen alapuló mikroszkópos észlelések szerint nem állt fenn nyálkahártyai folytonossághiány. Bár urachus maradványát a szövettani vizsgálat nem azonosította, felmerül az urachuseredet lehetősége is a képkeltő vizsgálat alapján. Urachalis actinomycosist keveset írtak le. Feltételezhető, hogy a behatolási kapu ilyenkor a köldök, és ilyenkor a váladékozás sem a másodlagos sipolyképzéssel állhat összefüggésben [2]. Amint azt több esetismertetés is alátámasztani látszik [3–9], a malignus tumort általában nem lehet biztonsággal kizárni. Egy esetben urachalis actinomycosis PET/CT vizsgálatának eredményéről is beszámoltak, és ez is rosszindulatú folyamatról elkülöníthetetlen, hipermetabolikus elváltozást jelzett

[8]. Emiatt a kezelést (diagnózist) elsősorban sebészinak (patológainak) tartják [2], és a kellően megbízható preoperatív diagnosztika hiányában az urachalis teriméket sebészileg ajánlott eltávolítani [10].

A gyulladásra utaló laborértékek és a köldök váladékozása esetleg lehetőséget adhatott volna a kórisme előzetes felállításához is; a váladék tenyésztése vagy talán még makroszkópos vizsgálata is utalhatott volna a kórokozóra. Ugyanakkor a köldökváladékozás az urachuscarinoma egyik tünete is lehet [10], valamint a CT-vizsgálat annyira meggyőző volt, a tumor irányába terelve a differenciáldiagnosztikát, hogy ezek a jelenségek háttérbe szorultak. Emellett a kórlefolyás is sürgőssé tette a beavatkozást, mivel a beteg bélelzáródás tüneteivel került műtetre.

A tumor mint differenciáldiagnosztikai probléma egyébként nem csak az abdominalis actinomycosis esetén áll fenn. Korábban tüdőtumort utánozó actinomycosis esetét is ismertettük [11].

Megjegyzendő még, hogy az urachuseredetű adenocarcinoma iránydiagnózisának megfelelő ellátás hiányosságokat is mutatott. Az urachus rákja esetén műtét előtti tumormarker-vizsgálat indokolt lett volna [10], ez a sürgőssé vált műtét miatt elmaradt. A túlélés szempontjából ajánlott műtéti megoldás az umbilicalis köteg *en bloc* eltávolítása [10], amire a jelen esetben nem került sor. A köldök kimetszése azért nem történt meg, mert az intraoperatív lelet szerint az elváltozás a köldök alatt kb. 4 cm-rel kezdődött, és azzal nem függött össze. Amennyiben urachuscarinoma igazolódott volna, ez a sebészi megoldás mégis problémás lett volna, hiszen a CT-kép szerint a laesio a köldökig ért, és a váladékozás is tumorsejtek implantációjának lehetőségét hordozta magában. Szabályos kismedencei lymphadenectomia sem történt, mivel műtét közben is a bélel összefüggő daganatos folyamat tűnt valószínűbbnek. Összesen 1, célzottan eltávolított alsó bélfodri ér centrális ligatúra mellőli nyirokcsomó került szövettani vizsgálatra, és az nem mutatott kóros eltérést. (A mesorectalis, mesocolicus nyirokcsomók kinyerése a makroszkópos feldolgozáskor a diagnózis tükrében nem történt meg.) A ritka daganatokban szenvedő betegeknél, mint például az urachuscarinoma betegeknél is, előnyt jelent, ha tervezetten, a kezelésükben tapasztalattal rendelkező centrumokban kerülnek ellátásra. Ilyenkor nemcsak az ideális operatív technika, hanem a kiegészítő, terápiát befolyásoló vizsgálatok is könnyebben hozzáférhetők [12].

## Következtetés

A penicillinszármazékokkal is hatékonyan kezelhető hasi actinomycosis, beleértve az urachuseredetű kórformát is, gyakran tumort utánozó képből jelenik meg, ami miatt a betegek ellátása is ennek az iránydiagnózisnak megfele-

lően történik. Ideálisan az adott tumoros terület sebészi ellátásában specializált központokban kell a műtéti megoldást tervezni.

*Anyagi támogatás:* A szerzők anyagi támogatásban nem részesültek.

*Szerzői munkamegosztás:* Minden szerző részt vett az adatok gyűjtésében, összefoglalásában, a kézirat megírásában és végleges formájának kialakításában. A cikk végleges változatát valamennyi szerző elolvasta és jóváhagyta.

*Érdekltségek:* A szerzőknek a közleménnyel kapcsolatos érdekltséjük nincs.

## Irodalom

- [1] Sharma S, Hashmi MF, Valentino DJ III. Actinomycosis. [Updated: 2021 Aug 14.] In: StatPearls [Internet]. StatPearls Publishing, Treasure Island, FL, 2021 Jan. PMID: 29489261. Available from: <https://www.ncbi.nlm.nih.gov/books/NBK482151/> [accessed: July 8, 2021].
- [2] Yeung Y, Cheung MC, Chan GS, et al. Primary actinomycosis mimicking urachal carcinoma. *Urology* 2001; 58: 462.
- [3] Chaitra V, Rajalakshmi T, Mohanty S, et al. Actinomycosis in urachal remnants: a rare cause of pseudotumor. *Indian J Urol.* 2011; 27: 545–546.
- [4] Maddah G, Feizzdeh Kerigh B, Mohamadian N, et al. Primary urachal actinomycosis: case report and literature review. *Nephro-rol Mon.* 2013; 5: 997–1000.
- [5] Sithika TA, Ganapathy H, Subashree AR. A rare case of primary urachal actinomycosis mimicking malignancy. *Int J Appl Basic Med Res.* 2017; 7: 77–79.
- [6] Haskó L, Pintér A. Actinomycosis of the small pelvis, simulating rectal tumor, caused by intrauterine loop. [Rectum-tumort utánzó, intrauterin hurok okozta kismedencei actinomycosis.] *Orv Hetil.* 1977; 118: 1415–1417. [Hungarian]
- [7] Molnár T, Nagy A, Ligeti E, et al. Abdominal actinomycosis presenting as a malignant tumor – report of a case and review of the literature. [Malignus tumor képében jelentkező hasi actinomycosis – esetismertetés és irodalmi áttekintés.] *Orv Hetil.* 1999; 140: 2453–2456. [Hungarian]
- [8] Lim KT, Moon SJ, Kwon JS, et al. Urachal actinomycosis mimicking a urachal tumor. *Korean J Urol.* 2010; 51: 438–440.
- [9] Bíró A, Ternyik L, Heckel K, et al. Mesenteric actinomycosis. [Mesenterialis actinomycosis.] *Orv Hetil.* 2021; 162: 116–119. [Hungarian]
- [10] Szarvas T, Módos O, Niedworok C, et al. Clinical, prognostic, and therapeutic aspects of urachal carcinoma – a comprehensive review with meta-analysis of 1,010 cases. *Urol Oncol.* 2016; 34: 388–398.
- [11] Cserni G, Bori R, Boross G, et al. Actinomycosis mimicking lung cancer. [Tüdőtumort utánzó actinomycosis.] *Lege Artis Med.* 2006; 16: 654–658. [Hungarian]
- [12] Reis H, van der Vos KE, Niedworok C, et al. Pathogenic and targetable genetic alterations in 70 urachal adenocarcinomas. *Int J Cancer* 2018; 143: 1764–1773.

(Cserni Gábor dr.,  
Kecskemét, Nyíri út 38., 6000  
e-mail: cserni@freemail.hu)