

Cierre de comunicación oronasal mediante la utilización de doble colgajos rotativos palatinos y fibrina rica en plaquetas: relato de caso clínico

Closure of oronasal communication using the use of palatal rotational flaps and platelet-rich fibrin (PRF): clinical case report

Edgardo Pineda ¹, Hilda Moris ¹, Rodrigo Medina ¹, Diego Lazo ¹, Marcelo Mardones ¹

¹ Hospital San José, Independencia, Santiago, Chile.

Correspondencia:

Edgardo Pineda: pinedataladriz@gmail.com
Hospital San José, Independencia, Santiago, Chile.
San José 1196, Región Metropolitana de Santiago, Chile.
ORCID: 0000-0003-0859-9364

Coautores:

Hilda Moris: franmorisv@gmail.com
ORCID: 0000-0002-8394-9443
Rodrigo Medina: rmedina1@miuandes.cl
ORCID: 0000-0002-4490-9369
Diego Lazo: dlazocmf@gmail.com
ORCID: 0000-0003-0016-4075
Marcelo Mardones: drmardones@gmail.com
ORCID: 0000-0003-4936-3294

Roles de contribución:

Conceptualización: EP
Investigación: EP, HM, RM
Redacción – Borrador original: EP
Redacción – Revisión y edición: EP, HM, RM
Supervisión: EP, MM, DL

Editora:

María Eugenia Guerrero
Universidad Nacional Mayor de San Marcos, Perú

Conflicto de intereses: los autores declaran no tener conflictos de intereses.

Fuente de financiamiento: artículo autofinanciado por los autores.

Recibido: 14/06/22

Aceptado: 28/09/22

Publicado: 03/01/23

Resumen

La comunicación oronasal (CO) es un defecto mucó-óseo poco frecuente, especialmente en adultos. Este defecto comunica la cavidad oral directamente con la nasal. Existen múltiples opciones quirúrgicas para el tratamiento, dentro de las cuales se encuentran los colgajos locales palatinos, que se caracterizan por recibir su aporte sanguíneo a través de la arteria palatina mayor. Se presenta un caso del cierre de una CO de origen traumático en paciente adulto femenino, la que fue intervenida quirúrgicamente en tres ocasiones previamente sin lograr cierre definitivo de la CO. La técnica quirúrgica empleada en este caso fue una palatoplastia a través de doble colgajo palatino más la utilización de la fibrina rica en plaquetas como coadyuvante cicatrizal, por tener la característica de disminuir el tiempo de cicatrización en lesiones. Se obtuvo un exitoso cierre de la CO a largo plazo, logrando un cierre hermético, sin tensión de los tejidos y manteniendo la irrigación sanguínea del colgajo. Esta técnica quirúrgica se puede replicar en distintos casos de defectos mucó-óseos, teniendo mínimas tasas de complicaciones y secuelas en los pacientes, además de ser una técnica sencilla y de solo un tiempo operatorio, si se compara con otras técnicas quirúrgicas.

Palabras clave: Técnicas de cierre de heridas; Fibrina rica en plaquetas; Paladar; Colgajos quirúrgicos (Fuente: DeCS BIREME)

Abstract

Oronasal communication (OC) is a rare muco-osseous defect, especially in adults. This defect communicates the oral cavity directly with the nasal cavity. There are multiple surgical options for treatment, among which are the local palatal flaps, characterized by receiving their blood supply through the greater palatine artery. We present a case of closure of a OC of traumatic origin in an adult female patient, who had undergone surgery on three previous occasions without achieving definitive closure of the OC. The surgical technique used in this case was a palatoplasty through a double palatal flap plus the use of platelet-rich fibrin as a scar adjuvant, as it has the characteristic of reducing the healing time in lesions. A successful long-term closure of the OC was obtained, achieving an air-tight closure, without tissue tension and maintaining the blood supply of the flap. This surgical technique can be replicated in different cases of muco-osseous defects, having minimal complication rates and sequelae in patients, besides being a simple technique and of only one operative time, if compared to other surgical techniques.

Keywords: Wound closure techniques; Platelet-rich fibrin; Palate; Surgical flaps (Source: MeSH NLM).

Introducción

La etiología de la comunicación oronasal (CO) es variable pudiendo encontrarse, por ejemplo, secundario a una secuela postquirúrgica en palatoplastías de pacientes con fisuras palatinas, secuelas de radioterapia, consumidores de cocaína, posterior a traumas, resecciones de dientes incluidos y/o lesiones quísticas y otras cirugías menores^{1,2}. Su localización más frecuente es en el límite entre el paladar duro y blando, provocando una mala calidad de vida a los pacientes debido al paso de alimentos y líquidos a la cavidad nasal, alteración del habla y posibles infecciones respiratorias recurrentes. Todo esto puede originar distintos problemas en los pacientes ya sean psicológicos, emocionales, en la fonoarticulación, etc^{1,3}. Existen múltiples opciones quirúrgicas para el tratamiento de las CO, que van a depender ya sea de su ubicación y/o del tamaño de la comunicación^{1,4,5}. Dentro de estas opciones terapéuticas encontramos desde colgajos mucoperiosticos locales totales hasta la transferencia de tejido libre de otra zona para el cierre de la CO¹.

Dentro de los colgajos locales más utilizados encontramos el colgajo palatino, el colgajo nasolabial, el colgajo de lengua, el colgajo miomucoso de la arteria facial y la almohadilla de grasa bucal. De estos, el colgajo palatino presenta una amplia gama de técnicas terapéuticas para ser realizado⁶⁻¹¹. Por otro lado, la técnica quirúrgica de colgajos rotativos palatinos, en sí, es sencilla en su realización y de menor morbilidad para el paciente a comparación con otros tipos de abordajes quirúrgicos^{1,3}. El tratamiento quirúrgico del cierre de una CO es un gran reto debido a las altas tasas de fracaso que presenta y de su recurrencia, que pueden llegar al 25%, debido a las características de esta condición patológica¹².

Por otro lado, el PRF es un biomaterial autólogo que se usa en regeneración de heridas ya que presenta múltiples componentes como plaquetas, factores de crecimiento, citoquinas y leucocitos dentro de una matriz de fibrina, que son elementos necesarios para la cicatrización de los tejidos¹³⁻¹⁷. La molécula de fibrina en conjunto con las plaquetas y los factores de crecimiento ayudan y aceleran la hemostasia y cicatrización de los tejidos. Su efecto biológico se basa en la viabilidad y proliferación celular fomentando una mejor cicatrización, que promueve la división y diferenciación celular, estimulando la angiogénesis local y el aumento en la síntesis de colágeno¹³⁻¹⁷.

A continuación se presenta un caso del cierre de una comunicación oronasal traumática en paciente mujer adulta realizando una palatoplastia a través de doble colgajo palatino más la utilización de un coadyuvante en la cicatrización como es el PRF según sus características descritas anteriormente, con exitoso cierre del defecto muco-óseo.

Reporte del caso

Paciente de sexo femenino, de 43 años, no refiere antecedentes mórbidos, pero relata historia de lesión traumática en paladar ocasionada cuando ingería líquidos

a los 3 años de edad, debido a un accidente con una bombilla metálica (tubo usado comúnmente para sorber líquidos) que generó una comunicación oronasal en su boca. Fue intervenida quirúrgicamente en tres ocasiones previamente, en otros centros asistenciales de la región metropolitana de Chile, sin lograr cierre definitivo. Las cirugías previas se realizaron en primera instancia, a los 3 años de edad, con el aseo quirúrgico y cierre de la herida por afrontamiento, luego fue intervenida para la instalación de una malla de titanio a los 25 años debido a una recidiva de la comunicación oronasal y posteriormente, 2 meses antes de la intervención que describe este caso, para retiro de dicha malla, dado que no logró afrontar la lesión y además la paciente refería incomodidad al ingerir alimentos.

Es entonces que la paciente fue derivada al equipo de Cirugía Maxilofacial del Complejo Hospitalario San José, Santiago de Chile, para evaluación dada la refractariedad de la comunicación oronasal que comprometía su calidad de vida en actividades habituales de la vida diaria como la fonoarticulación y la ingesta de alimentos, dado el paso de estos hacia la cavidad nasal y halitosis por dificultad en la higiene.

Además de la anamnesis previamente descrita, se realiza examen físico intra y extra oral, se toman registros fotográficos, se solicita estudio imagenológico con tomografía axial computarizada (TAC) y se discute el plan de tratamiento a seguir de la paciente por el equipo de Cirugía Maxilofacial del Hospital San José.

Al examen físico se observa comunicación oronasal de forma oval de 11,29 mm en sentido transversal y 9,35 mm en sentido anteroposterior, ubicación hacia paramediano izquierdo en paladar duro situado a nivel de dientes 12 a 14. Mucosas se encuentran de coloración normal, sin signos de infección (figura 1). En la TAC se observó comunicación oronasal en el paladar duro a nivel óseo de 13,55 mm en sentido transversal por 16,98 mm en sentido anteroposterior (figura 2).

Técnica quirúrgica. Previa obtención y firma de consentimiento informado, se ingresa paciente a pabellón, se procede, por parte de equipo de anestesia, a inducción de anestesia general convencional e intubación nasotraqueal, sin incidentes. Luego, el equipo de cirugía maxilofacial realiza el marcado de la mucosa palatina con azul de metileno para preparar la plastia, previo a la primera incisión. (Figura 1).

Se continúa con infiltración local de suero adrenalizado 1:200.000 y se realiza un colgajo de espesor total rodeando la mucosa de comunicación con un margen de 7 mm. con hoja de bisturí 15C. Se decola hasta el plano óseo y se evierte mucosa hacia la cavidad nasal, se suturan bordes con vicryl 4-0 (Ethicon®), logrando un plano mucoso nasal con continuidad (Figura 3). En simultáneo, se realiza la extracción periférica de sangre venosa al paciente, por parte del equipo de enfermería, en tubos de recolección de sangre sin aditivos plásticos estériles Vacutainer de 8 ml cada uno (Tubo BD Vacutainer®), obteniendo en total 8 tubos, los cuales fueron

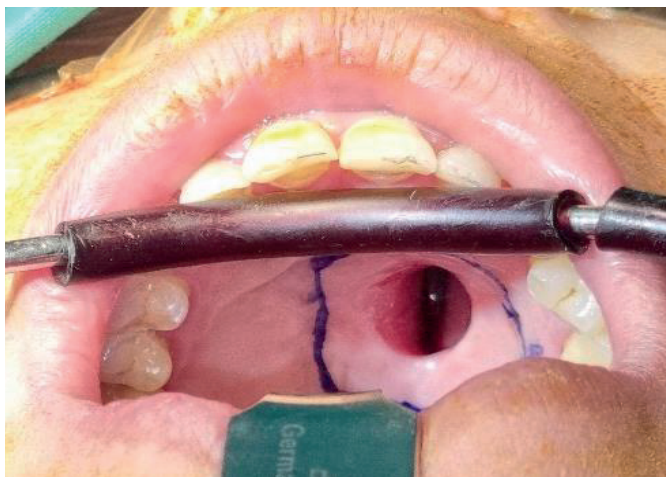

Figura 1. Demarcación de mucosa palatina con azul de metileno para preparación de la plastia alrededor de la comunicación oronasal

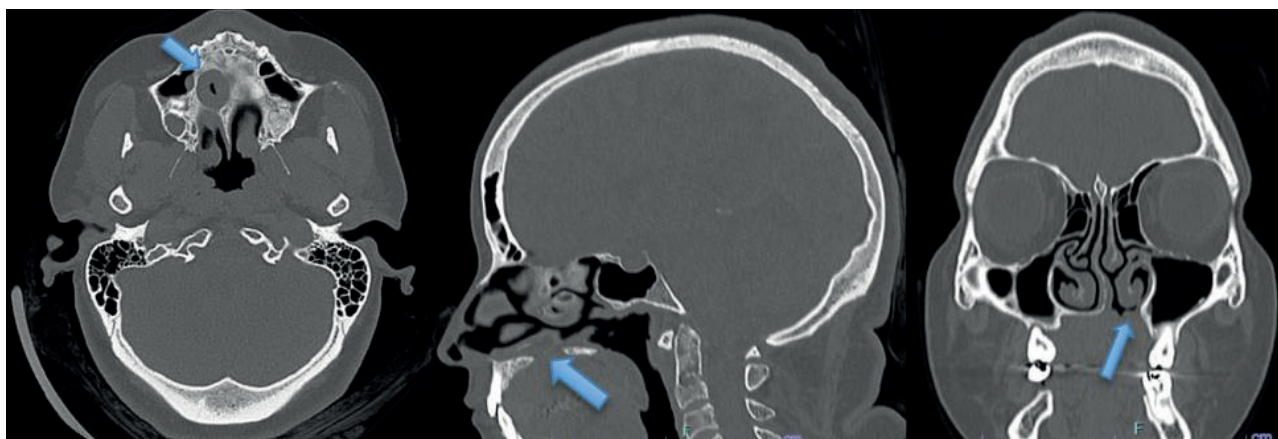


Figura 2. Evaluación tomográfica de la comunicación oronasal en cortes axial, sagital y coronal

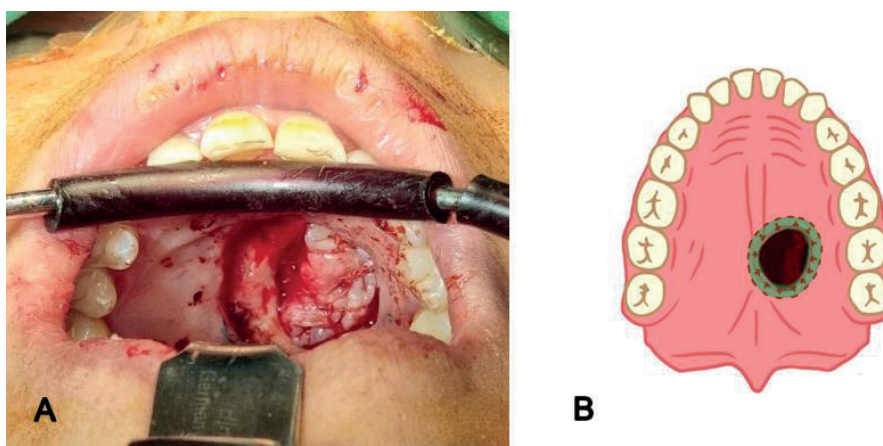


Figura 3. A. Formación de plano mucoso nasal con continuidad realizado por colgajo de espesor total rodeando mucosa de comunicación con un margen de 7 mm, se decola hasta plano óseo y se everta mucosa hacia la cavidad nasal, se suturan bordes con vicryl 4-0. **B.** Litografía que demuestra como colgajo de mucosa que rodea comunicación se transforma en mucosa nasal

llevados a una máquina centrífuga (Hettich®) a velocidad de 2700 rpm durante 12 minutos a una fuerza gravitacional de centrifugado de 280 G según protocolo de Choukroun¹⁵. Una vez obtenidos los 8 coágulos de PRF, se colocaron en una PRF box donde se presionaron y se formaron 8 membranas de PRF. Se posicionaron tres membranas entre el plano mucoso nasal y el plano óseo recién expuesto, abarcando la mucosa recién suturada y el hueso expuesto al realizar el colgajo.

Luego, se procedió a realizar un colgajo crevicular palatino de espesor total desde el segundo molar superior derecho al segundo molar superior izquierdo decolando completamente la mucosa palatina hasta lograr ver el paquete vasculonervioso palatino mayor (se decola casi en su totalidad mucosa paladar duro) (figura 4). El colgajo se separó en 2 segmentos en la zona anterior del

defecto mucoso, desde la comunicación oronasal hasta zona entre incisivo lateral superior y canino superior del lado izquierdo, generando 2 colgajos palatinos, un lado derecho más largo y amplio y un lado izquierdo más corto y angosto. Se movilizaron los colgajos rotando el segmento anterior del colgajo derecho sobre sí mismo para cerrar el defecto circular óseo de la comunicación oronasal y se suturó con múltiples puntos simples, esta vez con nylon 4-0 (Ethilon®), dado que acumula menos placa bacteriana en el post operatorio y produce una reacción tisular muy baja y resistente en largos periodos de tiempo. Luego el colgajo izquierdo se desplazó hacia la línea media y se suturó con el colgajo rotado con múltiples puntos individuales de nylon 4-0 (Ethilon®) (figura 5). Luego de lograr la integridad del plano mucoso palatino se suturó en ambos lados la mucosa vestibular

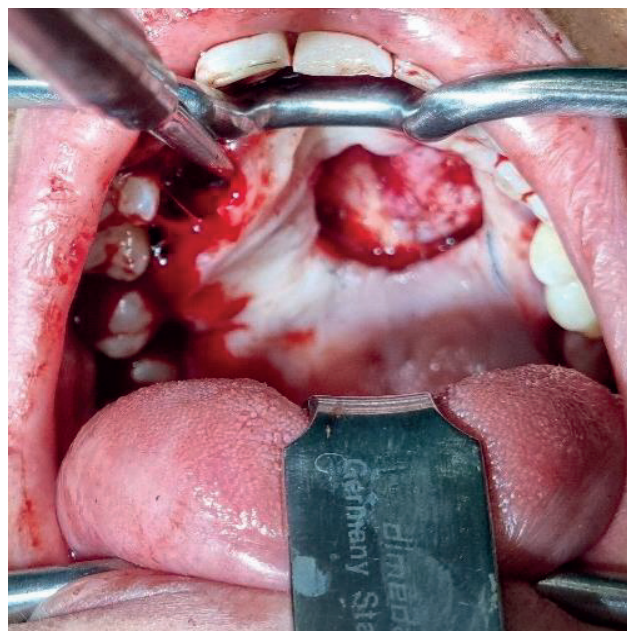


Figura 4. Colgajo crevicular palatino de espesor total de segundo molar superior derecho a segundo molar superior izquierdo, decolado de la mucosa palatina hasta lograr ver el paquete vasculonervioso palatino mayor en el lado derecho

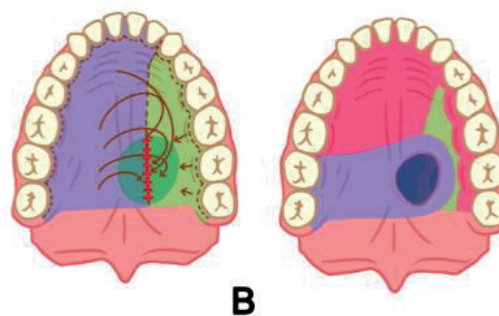
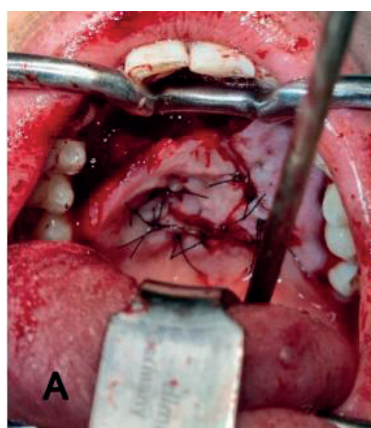


Figura 5. A. Separación, rotación y posicionamiento de colgajos palatinos **B.** Litografía en la que se demuestra cómo se realizan los dos colgajos palatinos y cómo estos rotan para poder cerrar la comunicación oronasal

con puntos simples a través de cada papila con nylon 4-0 (Ethilon©) y se verificó la adecuada hemostasia del lecho quirúrgico. El sector palatino anterior cruente por la rotación de los colgajos, se cubrió con cinco membranas de PRF y cemento quirúrgico para proteger la herida (figura 6). Seguidamente se realizó nuevamente la revisión del lecho operatorio, verificando una hemostasia adecuada antes de finalizar la cirugía. La paciente fue llevada a sala de recuperación, donde evolucionó favorablemente en el post operatorio inmediato. Se dejó el sitio operatorio quirúrgico sin intervención directa, dando tiempo para cicatrización de los tejidos por primera intención.

En el control post operatorio al primer mes de operado se realizó el recambio de cemento quirúrgico, donde se evidenció el cierre del defecto muco-óseo recubriendo el paladar nuevamente con cemento quirúrgico. Posteriormente, en el segundo control a los dos meses de operado, se retiraron las suturas y el cemento, observándose la obliteración del defecto muco-óseo, la mucosa indemne y sin signos de infección. La paciente confirmó que no existía paso de alimentos o líquidos a la cavidad nasal (figura 7A). Más adelante, en el control post operatorio a los seis meses, la comunicación continuó cerrada, con

mucosas intactas, sin molestias o paso de alimentos a la cavidad nasal (figura 7B).

Discusión

Existen distintos tipos de técnicas quirúrgicas para el cierre de las CO. Estas van a depender del conocimiento y expertise del cirujano como también de su ubicación, el tamaño de la comunicación, y algunos factores locales y sistémicos del paciente ^{4,5}. Hay una gran gama de técnicas quirúrgicas que permiten abordar estos casos, dentro de estos uno de los más usados es el colgajo local palatino, sobre todo en cierre de CO de pacientes que presentan fisura palatina ^{6,7-11}.

Para abordar este caso de CO se utilizó la técnica de colgajos locales rotativos palatinos, debido a que tiene la característica de conservar su aporte sanguíneo a través de la arteria palatina mayor, que va desde el foramen palatino mayor hasta el borde de la premaxila, lo que facilita la mantención de la irrigación del colgajo y favorece además la cicatrización ^{7-9,12}. Por otro lado, es una técnica más sencilla de realizar dentro de su complejidad, requiere de solo una etapa quirúrgica y presenta morbilidad post quirúrgica baja para el paciente, si se

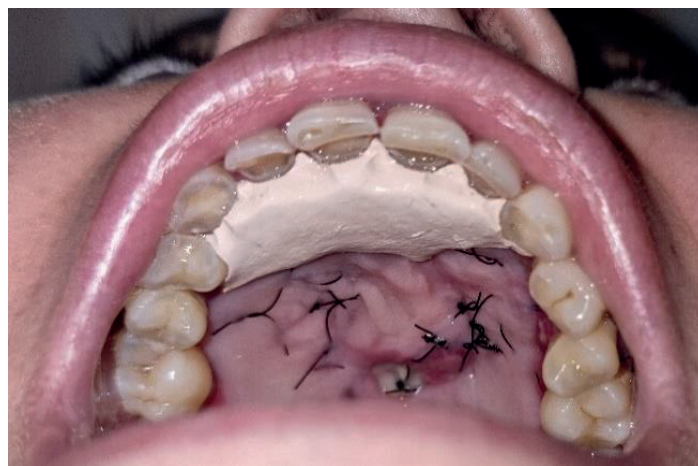

Figura 6. Protección con cemento quirúrgico de zona cruenta de hueso descubierto por desplazamiento de colgajo palatino

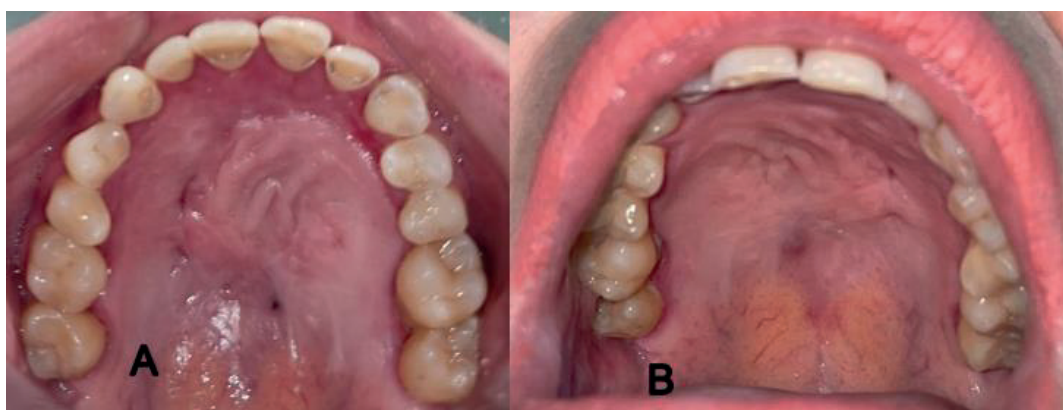


Figura 7. A. Control post operatorio a los 2 meses. B. Control post operatorio a los 6 meses

compara con otras técnicas señaladas anteriormente¹². El éxito de esta técnica en este caso se pudo evidenciar en el seguimiento de la paciente a largo plazo (figuras 7 y 8), similar a la experiencia de otros casos, como el presentado por Kumar *et al.*¹² en donde demostró que la técnica quirúrgica de doble colgajo palatino obtuvo resultados post operatorios superiores en el seguimiento a largo plazo, observando que no existieron signos de recidiva de la CO y además de una buena aceptación del procedimiento por parte de los pacientes intervenidos¹². Por otro lado, Alonso Arroyo *et al.*¹ y Toptaş *et al.*⁸ recomiendan el uso de colgajos palatinos para el cierre de CO debido a que permite movilizar áreas de tejido de gran tamaño manteniendo una base vascular amplia, lo que conlleva a que exista una correcta irrigación del colgajo y por ende un mejor resultado post operatorio.

El éxito obtenido en el presente caso, es también gracias a la utilización en conjunto de esta técnica y otras técnicas quirúrgicas como es el uso de fibrina rica en plaquetas (PRF). Por las características del PRF previamente descritas, su uso ha ido en aumento en la odontología, principalmente en el área quirúrgica como es la cirugía maxilofacial e implantología oral¹³⁻¹⁷. El PRF tiene la función de proporcionar un andamiaje que estimula y facilita el crecimiento y la vascularización de los distintos tejidos, además de ayudar con la epitelización de la mucosa. Por otra parte, ayuda a disminuir el tiempo de cicatrización de heridas, reduce el riesgo de infección, disminuye la sensación y síntomas de dolor por parte del paciente, además de disminuir las complicaciones post quirúrgicas. Así mismo, la interposición de una tercera capa de injerto entre la mucosa nasal y palatina entrega una seguridad adicional, al mejorar la hemostasia, adhesión entre mucosa nasal y palatina recién formada y facilita la cicatrización, revascularización y epitelización de los tejidos¹. Igualmente, López-Pagán *et al.*¹⁶ evidenciaron en su estudio que el PRF es un excelente biomaterial autólogo como coadyuvante cicatrizal tanto para tejidos blandos como para tejidos duros gracias a sus excelentes propiedades, además de ser una técnica sencilla de realizar. Dadas las características de este biomaterial es que su uso en conjunto a la técnica quirúrgica de colgajos palatinos rotativo obtiene mejores resultados a largo plazo al compararlo con otras técnicas¹³⁻¹⁸.

La utilización de la técnica de colgajo local rotativo palatino más la utilización de PRF mostró un positivo resultado en el cierre de la CO logrando un cierre hermético y sin tensión de los tejidos y manteniendo la nutrición de estos por el aporte vascular de la arteria palatina. Además se observó que el uso del PRF favoreció y disminuyó el tiempo de la reparación cicatrizal de estos tejidos. Esta técnica puede utilizarse y replicarse a diversos casos de CO, ya que presenta mínimas secuelas y tasas de complicaciones en el paciente y es una técnica quirúrgica sencilla a comparación de otras técnicas quirúrgicas.

Referencias bibliográficas

1. Alonso Arroyo V, Sánchez Abuín A, Gómez Beltrán OD, Molina Vázquez ME. Reparación multicapa de la fístula palatina con interposición de matriz de colágeno. *Cir Pediatr.* 2019;32:207-211.
2. Miranda BL, Júnior JLA, Paiva MAF, Lacerda RHW, Vieira AR. Management of Oronasal Fistulas in Patients with Cleft Lip and Palate. *J Craniofac Surg.* 2020;31(6):1526-1528. DOI:10.1097/SCS.0000000000006213.
3. Toptaş O, Bulut S, Canbolat M. Closure of oronasal fistula by palatal rotational flap: case report with two years follow-up. *Balk J Dent Med.* 2019;23(2):98-101.
4. Sahoo NK, Desai AP, Roy ID, Kulkarni V. Oro-Nasal Communication. *J Craniofac Surg.* 2016;27(6):e529-e533. DOI:10.1097/SCS.0000000000002815.
5. Alonso Arroyo V, Sánchez Abuín A. La fístula palatina, una complicación de difícil manejo en el paciente fisurado pediátrico: Propuesta de reparación multicapa con membrana interposicional de colágeno. Hospital Clínico Universitario de Valladolid, Servicio de Cirugía Pediátrica. Ediciones Universidad de Valladolid. 2020.
6. Garg R, Shah S, Uppal S, Mittal RK. A statistical analysis of incidence, etiology, and management of palatal fistula. *Natl J Maxillofac Surg.* 2019;10(1):43-46. DOI: 10.4103/njms.NJMS_42_18.
7. Zielinska-Kazmierska B, Grodecka J, Lucas Grzelczyk W, Jozefowicz-Korczynska M. Long-term Results of Three-layered Closure of Oronasal Fistula: A Case Report. *Plast Reconstr Surg Glob Open.* 2021;9(12):e3964. DOI:10.1097/GOX.0000000000003964.
8. Toptaş O, Bulut S, Canbolat M. Closure of Oronasal Fistula by Palatal Rotational Flap: Case Report with Two Years follow-up. *Balk J Dent Med.* 2019;98-101.
9. Abdel-Aziz M, Kamel A, Fawaz M, Rezk I, Kamel M. Closure of fistula of the hard palate with two layers of mucoperiosteum. *Int J Pediatr Otorhinolaryngol.* 2018;104:43-46. DOI: 10.1016/j.ijporl.2017.10.037.
10. Eppley BL, Sclaroff A, Delfino JJ. Secondary management of the premaxilla in bilateral cleft lip and palate patients. *J Oral Maxillofac Surg.* 1986;44(12):987-998. DOI:10.1016/s0278-2391(86)80053-2
11. Freihofer HP, Borstlap WA, Kuijpers-Jagtman AM, Voorsmit RA, van Damme PA, Heidbüchel KL, et al. Timing and transplant materials for closure of alveolar clefts. A clinical comparison of 296 cases. *J Craniofac Surg.* 1993;21(4):143-148. DOI:10.1016/s1010-5182(05)80102-7.
12. Kumar KM, Mullath A, Basheer B, Nimmi AV, Surendran G, Kuniyil A. Double Flap Palatoplasty for Management of Post-traumatic Oronasal Fistula. *J Adv Med Dent Scie Res.* 2021;9(7):41-44.
13. Salgado-Peralvo AO, Salgado-García A, Arriba-Fuente L. Nuevas tendencias en regeneración tisular: fibrina rica en plaquetas y leucocitos. *Rev Esp Cirug Oral y Maxilofac.* 2017;39(2):91-98. DOI: 10.1016/j.maxilo.2016.03.001.
14. Travezán-Moreyra M, Aguirre-Aguilar A, Arbildo-Vega H. Efecto de la Fibrina Rica en Plaquetas en la Curación de los

- Tejidos Blandos de Alveolos Post Exodoncia Atraumática. Un Ensayo Clínico Controlado Aleatorizado Cruzado a Ciego Simple. *Int. J. Odontostomat.* 2021;5(1):240-247. DOI: 10.4067/S0718-381X2021000100240.
15. Gupta V, Bains BK, Singh GP, Mathur A, Bains R. Regenerative potential of platelet rich fibrin in dentistry: Literature review. *Asian J Oral Health Allied Sci.* 2011;1:23–28.
 16. López-Pagán E, Pascual-Serna AC. Fibrina rica en plaquetas en la cicatrización de los tejidos periodontales. *Odontol Sanmarquina.* 2020;23(1):43–50. DOI: 10.15381/os.v23i1.17506.
 17. González WR, Novoa CM. Use of platelet concentrates in Oral Implantology, a narrative review. [Internet]. *SciELO Preprints.* 2022 [citado 03 de setiembre del 2022]. Disponible en: <https://preprints.scielo.org/index.php/scielo/preprint/view/4318>
 18. Atamari Soncco VK, Sanga Mamani C, Huayhua Vargas KY. Fibrina rica en plaquetas en el cierre clínico de la mucosa alveolar post-exodoncia en pacientes sometidos a cirugía bucal. *Rev. Evid. Odontol. Clinic.* 2017;3(2):40-45. DOI: 10.35306/eoc.v3i2.494