

ISSN electrónico: 1585-5210

DOI: <https://doi.org/10.14201/rmc.28596>

EL PABELLÓN DE OFICIALES (2001): HERIDAS FACIALES EN LA PRIMERA GUERRA MUNDIAL

The Officers' Ward (2021): Facial Wounds during First World War

Emilio PINTOR HOLGUÍN ^{id}; Nieves MARTÍNEZ ALSINA ^{id}; María Rosa GARCÍA VILLALOBOS; Carmen MARTÍN CARRERAS-PRESAS ^{id}; Benjamín HERREROS RUIZ-VALDEPEÑAS

Universidad Europea de Madrid. Facultad de Ciencias Biomédicas. Villaviciosa de Odón. Madrid (España).

Autor para correspondencia: Emilio Pintor Holguín

Correo electrónico: emilio.pintor@universidadeuropea.es

Recibido: 5 de marzo de 2022

Aceptado el 14 de abril de 2022

Resumen

Adrien Fournier; un joven teniente francés de ingenieros es herido por uno de los primeros obuses de la Primera Guerra Mundial. Aunque sobrevive, presenta unas importantes lesiones en cara y cavidad oral por lo que es trasladado a un hospital de París. En el pabellón de oficiales del hospital, hay otros soldados con importantes heridas faciales. En la película se refleja el miedo al rechazo social, los intentos de suicidio, la labor de las enfermeras y del cirujano, así como la camaradería y el apoyo entre pacientes.

Palabras clave: Primera Guerra Mundial; heridas faciales; cirugía maxilofacial; mascarar faciales.

Summary

Adrien Fournier; A young French lieutenant of engineers, is wounded by one of the first bombs of the First World War. Although he survives, he has important injuries to his face and oral cavity for which he is transferred to a hospital in Paris. In the officers' ward of the hospital, there are other soldiers with significant facial injuries. The film reflects the fear of social rejection, suicide attempts, the work of the nurses and the surgeon, as well as the camaraderie and support among patients.

Keywords: First World War; facial wounds; maxillofacial surgery; facial masks.

EL PABELLÓN DE OFICIALES (2001): *HERIDAS FACIALES EN LA PRIMERA GUERRA MUNDIAL*
EMILIO PINTOR HOLGUÍN; NIEVES MARTÍNEZ ALSINA; MARIA ROSA GARCIA VILLALOBOS;
CARMEN MARTÍN CARRERAS-PRESAS; BENJAMÍN HERREROS RUIZ-VALDEPEÑAS

Ficha técnica

Título: *El pabellón de los oficiales.*

Título original: *La chambre des officiers.*

País: Francia.

Año: 2001.

Director: François Dupeyron.

Música: Gérard Lamps.

Fotografía: Tetsuo Nagata.

Montaje: Dominique Faysse.

Guion: François Dupeyron (Novela: Marc Dugain).

Intérpretes: Eric Caravaca, Denis Podalydès, Grégori Derangère, Sabine Azéma, André Dussollier, Isabelle Renauld, Geraldine Pailhas, Jean-Michel Portal, Guy Tréjan.

Idioma original: francés.

Color: color.

Duración: 135 minutos.

Género: drama / guerra.

Productoras: ARP, France 2 Cinema.


Sinopsis: «Al joven Adrien, en el primer día de la I Guerra Mundial (1914-1918), le estalla una bomba en pleno rostro» (Filmaffinity).

Enlaces:

<https://www.imdb.com/title/tt0273148/>

<https://www.filmaffinity.com/es/film753641.html>

<http://www.sensacine.com/peliculas/pelicula-28113/trailer-19431625/>



Cartel en español

Introducción

Durante la Primera Guerra Mundial (1914-1918), la utilización de nuevos armamentos (artillería pesada), la guerra estática y el sistema de trincheras; donde los soldados estaban en posición vertical dejando la parte más vulnerable de su cuerpo el tronco y en especial la cabeza, produjo; además de una gran cantidad de muertos, una gran cantidad de lesiones orofaciales en soldados que sobrevivieron a la guerra. Así mismo a partir del verano de 1915 se introdujo el casco de acero disminuyendo las lesiones cerebrales; así los disparos dirigidos a la cabeza desde un lado no producían la muerte, pero si lesiones importantes en la cara.

A todos estos soldados que sufrieron importantes heridas orofaciales se les conoció con la expresión francesa «*Les Gueules Cassées*»^{1, 2} (Las caras rotas) (Foto 1) y se estima que unos 280.000 soldados de los ejércitos francés, alemán, inglés e italiano sufrieron este tipo de lesiones. Inmediatamente después de la guerra, los desfigurados faciales no se consideraban veteranos de guerra y estaban exentos de apoyo y beneficios de veteranos, pero eso cambió más tarde. En 1921 en Francia se formó la Union des Blessés de la Face et de la tête (asociación de heridos en la cara y la cabeza). El coronel Picot fue uno de sus fundadores y más tarde presidente de la asociación. Todavía existe, actualmente bajo el nombre de *Gueules Cassées*.

La medicina en este campo (heridas orofaciales) estaba muy poco desarrollada y supuso un importante desafío para la cirugía reconstructiva de la época. A pesar de los avances, muchos soldados quedaron con importantes secuelas físicas y psíquicas para las que las máscaras-prótesis fueron la salvación.

Heridas faciales en la primera guerra mundial

Las explosiones de los obuses con metralla producían importantes destrozos y desgarros faciales. La magnitud de la tragedia y la brutalización de la guerra cogieron desprevenidos a los servicios médicos de las distintas naciones contendientes. Así, el pronóstico para este tipo de heridas en los inicios del conflicto fue a menudo demasiado pesimista.

En anteriores conflictos bélicos, las víctimas de severas heridas faciales raramente sobrevivían, pero los avances en la medicina de combate y la aparición de ambulancias motorizadas hizo que aumentara la supervivencia de estos heridos.

El primer paso en la atención médica de estos pacientes era conseguir que sobrevivieran y que pudieran recibir agua, líquidos y algún tipo de alimentación por vía enteral (Foto 2).

Después de haber conseguido sobrevivir y alimentarse, venía la fase de reconstrucción quirúrgica de los daños en cara y boca. Hasta esa fecha, los cirujanos militares tenían mucha experiencia en la cirugía más habitual en contiendas bélicas: la amputación de miembros. Sin embargo, en esta primera gran guerra, aparecen gran cantidad de heridas faciales severas. Podemos decir que la primera guerra mundial fue un punto muy importante para el desarrollo de la cirugía maxilofacial.

Estos hechos vienen reflejados en la siguiente conversación del cirujano con el paciente en un pasaje de la película (Foto 3):

- Un brazo o una pierna se cortan y ya está. La mandíbula es diferente. Podemos probar un injerto óseo. Dan resultado. Es apasionante. Más para mí que para usted, claro.
- Concéntrese en dos cosas: respirar bien y comer bien. El resto es cosa mía. En unos meses estará como nuevo.

EL PABELLÓN DE OFICIALES (2001): *HERIDAS FACIALES EN LA PRIMERA GUERRA MUNDIAL*
EMILIO PINTOR HOLGUÍN; NIEVES MARTÍNEZ ALSINA; MARIA ROSA GARCIA VILLALOBOS;
CARMEN MARTÍN CARRERAS-PRESAS; BENJAMÍN HERREROS RUIZ-VALDEPEÑAS

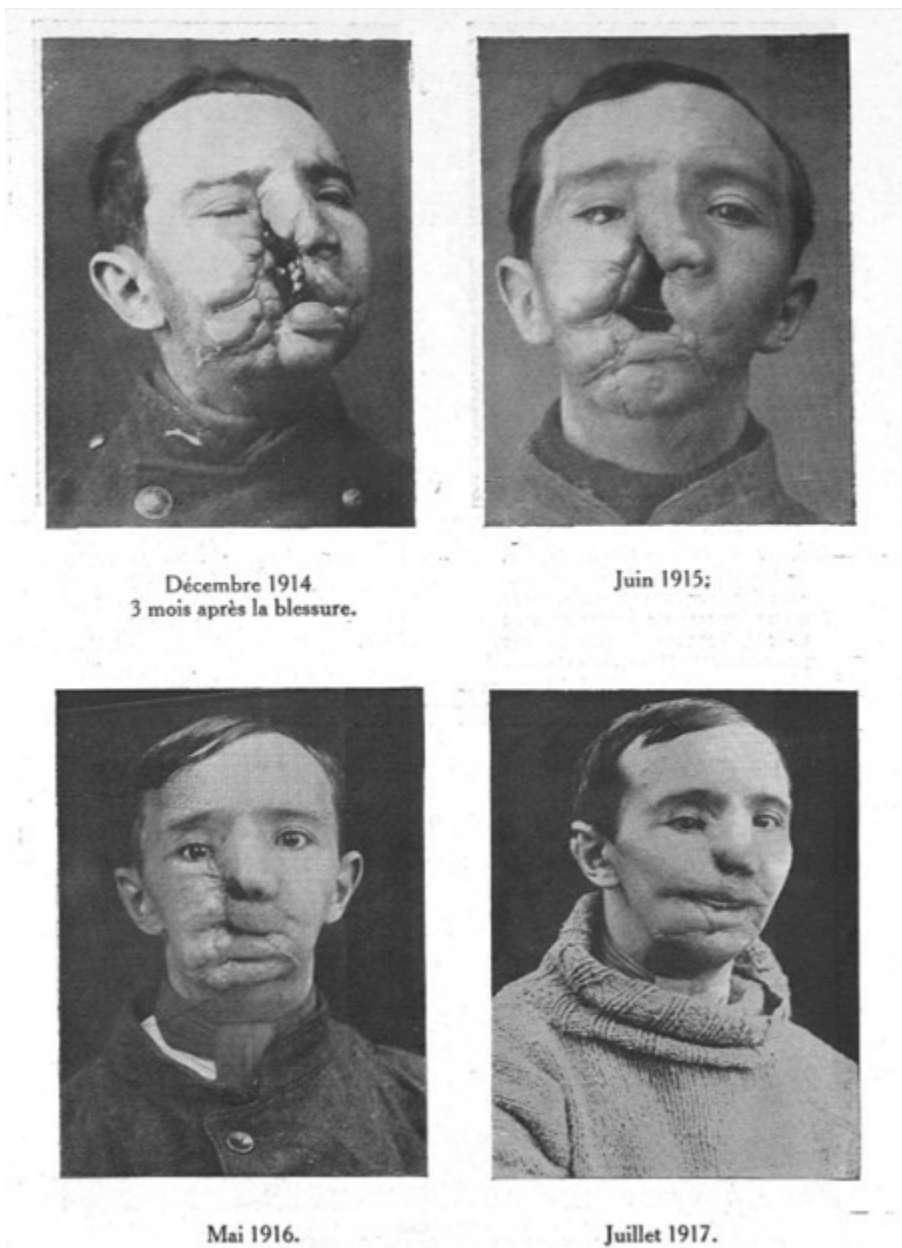


Foto 1. Evolución del tratamiento un «Gueule Casee».
Tomado de Université de Paris. Banque d'images et de portraits. (<https://www.biusante.parisdescartes.fr/histmed/image?00933>)



Foto 2. La enfermera Anais, administra alimentación a través de una sonda enteral a Adrien



Foto 3. El médico explica a Adrien su futuro próximo

Desarrollo de la cirugía maxilofacial durante la primera guerra mundial

Durante la Gran Guerra de 1914 a 1918, se lograron avances espectaculares en el campo de la reconstrucción facial. El gran número y la gravedad de las lesiones faciales infligidas durante los combates obligaron a los cirujanos franceses, alemanes, italianos e ingleses a interesarse

mucho en el tratamiento de los pacientes heridos de esa manera³.


Entre los pioneros en este campo de la cirugía reconstructiva orofacial en esta época destacaron el francés Hippolyte Morestin y el neozelandés Harold Gillies, sin olvidar a cirujanos alemanes, rusos y del imperio otomano como Erich Esser, Otto Lanz, Jaques Joseph and Vladimir Filatov⁴.

EL PABELLÓN DE OFICIALES (2001): *HERIDAS FACIALES EN LA PRIMERA GUERRA MUNDIAL*
EMILIO PINTOR HOLGUÍN; NIEVES MARTÍNEZ ALSINA; MARIA ROSA GARCIA VILLALOBOS;
CARMEN MARTÍN CARRERAS-PRESAS; BENJAMÍN HERREROS RUIZ-VALDEPEÑAS

Hippolyte Morestin⁵ (Fotos 4 y 5); como cirujano jefe de la quinta división «blesses de la face» (heridas faciales) en el hospital de Val-de-Grace de Paris, fue responsable de uno de los departamentos quirúrgicos más grandes especializados en cirugía y reconstrucción facial durante la guerra y donde hay un archivo con imágenes y dibujos de los enfermos tratados (Foto 6). Fue un cirujano que se adelantó a su tiempo, reduciendo la brecha entre la cirugía de amputación del siglo XIX y la cirugía reconstructiva del siglo XX, que surgió gracias a sus audaces e innovadores esfuerzos de tratamiento. No fue el primero en intentar

operaciones de cirugía plástica, pero sin duda fue el primero en lidiar con toda la gama de cirugía plástica.

Durante su tiempo de servicio, desarrolló varias técnicas quirúrgicas como autoplastias usando injertos cartilagosos y adiposos para reconstruir defectos de tejido⁴. En la actualidad, se siguen utilizando varios tratamientos que datan de la Primera Guerra Mundial, como la aplicación de la 'férula dental' en el tratamiento de fracturas, colgajos de transposición intraoral para sellar pequeñas lesiones y trasplantes de hueso de la cresta ilíaca para restaurar defectos de la mandíbula (Foto 7).



Fotos 4 y 5. Fotografía del Dr. Hippolyte Morestin. Caricatura de la época: «Restauración de la cara» Tomado de Archives du service de santé de l'Armée. (<https://francearchives.fr/fr/location/18323317>)

EL PABELLÓN DE OFICIALES (2001): *HERIDAS FACIALES EN LA PRIMERA GUERRA MUNDIAL*
EMILIO PINTOR HOLGUÍN; NIEVES MARTÍNEZ ALSINA; MARIA ROSA GARCIA VILLALOBOS;
CARMEN MARTÍN CARRERAS-PRESAS; BENJAMÍN HERREROS RUIZ-VALDEPEÑAS

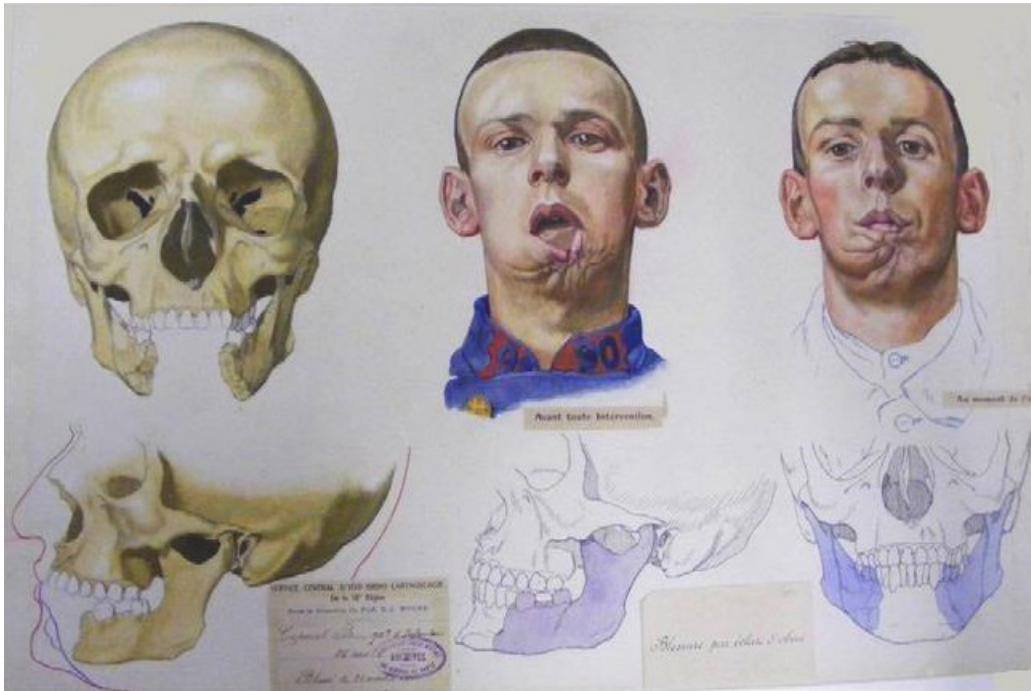


Foto 6. Registro de uno de los pacientes tratados. Hospital Val de Grace




Foto 7. El médico examina la evolución de un colgajo facial

Harold Gillies nacido en Nueva Zelanda, estudió medicina en la Universidad de Cambridge antes de vincularse al Cuerpo Médico del Ejército Británico al inicio de la guerra. Gillies quedó impactado con las heridas que vio en el campo de batalla y tras su estancia en París donde aprendió algunas nuevas técnicas quirúrgicas de la mano de Morestin, pidió que el ejército le proveyera su propia unidad de cirugía plástica. Poco después; en 1917, se instaló en el Queen's Hospital, un hospital especializado en el tratamiento de las heridas faciales situado en la localidad de Sidcup, en el este de Londres, donde empezó atendiendo a 2.000 pacientes de la sangrienta batalla de Somme. La lección que Gillies aprendió de la tragedia fue que la cirugía plástica debía realizarse en pequeñas etapas, en lugar de una gran operación. Una de las aportaciones de Gillies fue tomar un colgajo sujetado en un extremo y envolverlo en forma de tubo antes de coserlo a otra parte del cuerpo donde se necesita el injerto⁶.

El trauma psíquico y social de una nueva cara destrozada

En la película se materializa la idea de que el enfermo no debe verse la cara, por lo menos al

principio hasta que se hayan realizado las cirugías. Unos operarios retiran todos los espejos de las habitaciones (Fotos 8, 9 y 10), a pesar de lo cual los enfermos a través de los reflejos en las ventanas logran hacerse una idea de la «monstruosidad» de su nueva cara.

Al ver la nueva cara, algunos intentan o incluso consiguen el suicidio. Todos creen que la sociedad los va a rechazar y eso se refleja en la película en uno de los protagonistas es rechazado por sus hijos pequeños.

Aunque en la película está reflejado el suicidio como una solución (Fotos 11, 12 y 13) a la desesperación de los «caras rotas» no hay datos científicos que avalen este hecho. No hay datos publicados en relación con la tasa de suicidio en este grupo de población («Gueules cassees»). Hay estudios que dicen que los periodos de guerra, las tasas de suicidio son menores que en periodos entreguerras⁷.

La nueva vida civil no fue mucho mejor que la guerra. Les esperaba el rechazo social y la pesadilla de ser contemplados como monstruos por el resto de sus compatriotas. Los desfigurados sentían vergüenza al salir a la calle y mostrarse. Vagaban, no tenían trabajo y lo peor: sus países no sabían qué hacer con ellos. Personificaban el



Foto 8. Un trabajador del hospital retira los espejos de las salas

EL PABELLÓN DE OFICIALES (2001): *HERIDAS FACIALES EN LA PRIMERA GUERRA MUNDIAL*
EMILIO PINTOR HOLGUÍN; NIEVES MARTÍNEZ ALSINA; MARIA ROSA GARCIA VILLALOBOS;
CARMEN MARTÍN CARRERAS-PRESAS; BENJAMÍN HERREROS RUIZ-VALDEPEÑAS



Foto 9. Adrian queda aterrorizado al ver su cara desfigurada reflejada en una ventana



Foto 10. Otro oficial observa su cara quemada en el cristal en presencia de Adrian

EL PABELLÓN DE OFICIALES (2001): *HERIDAS FACIALES EN LA PRIMERA GUERRA MUNDIAL*
EMILIO PINTOR HOLGUÍN; NIEVES MARTÍNEZ ALSINA; MARIA ROSA GARCIA VILLALOBOS;
CARMEN MARTÍN CARRERAS-PRESAS; BENJAMÍN HERREROS RUIZ-VALDEPEÑAS



Foto 11. Adrian intenta suicidarse poniendo un arma de fuego en su sien



Foto 12 y 13. Un enfermo intenta ahorcarse en el baño. Otro yace muerto después de cortarse las venas

horror y el dolor de una guerra que todos querían olvidar y enterrar. A su propia alienación como seres humanos, se les sumaban largos periodos de curas y recuperaciones entre operación y operación. Curiosamente, el Estado francés no consideraba las graves heridas en el rostro como

una enfermedad o invalidez. No recibieron pensión alguna hasta pasado un tiempo, al menos en Francia.

Los *gueules cassées* franceses decidieron asociarse poco después de la Gran Guerra y en 1921 fundaron la Union des blessés de fase⁸. Se



Foto 14. Secuelas para toda la vida: «Sonreír al menos»

trataba de encontrar un portavoz y garante de los derechos de aquellos hombres que habían defendido la patria y que estaban pagando un precio demasiado alto por ello. Su defensa de lo patrio no sólo no encontró consuelo y piedad en su desgracia, sino que topó que lo más inhumano de la sociedad: su desprecio. Fundada por cuarenta y tres mutilados faciales, la Union muy pronto entrevió sus objetivos: reclamar atención hacia su desgracia y reclamar un apoyo moral e institucional del Estado y la sociedad. Su lema no pudo ser más gráfico: «Sonreír al menos»(Foto 14).

Mascaras faciales

Aunque la cirugía maxilofacial se fue desarrollando, muchos de estos soldados quedaron con severas deformidades faciales que comprometían su bienestar personal y social. En este momento aparecen las primeras prótesis faciales modernas⁹. En Inglaterra, el capitán Derwent Wood, escultor y profesor de arte antes de la guerra, se hizo cargo del Departamento de máscaras para desfigurados faciales (the Masks for Facial

Disfigurements Department) del Tercer Hospital General de Londres. En un artículo publicado en el Lancet en 1917 explica la técnica de cómo se realizaban estas máscaras y de la justificación de estas: «Mi trabajo empieza cuando el trabajo del cirujano ha terminado. Cuando el cirujano ha hecho todo lo posible para restaurar la función, para curar las heridas, apoyar los tejidos en injertos óseos y cubrir el área con injertos de piel, yo utilizo todos mis conocimientos como escultor para hacer una máscara facial que se parezca lo más posible a como era antes de ser herido».

Esos artículos llegaron a oídos de una escultora estadounidense llamada Anna Coleman Ladd¹⁰ que gracias a su marido que tenía contacto con la escuela de Medicina de Harvard Medical, consiguió bajo el patrocinio de la Cruz Roja Americana el establecerse en París creando un Estudio de máscaras faciales para soldados mutilados (Studio for Portrait Masks for Mutilated Soldiers). Durante el periodo de organización de este, se carteo con Wood, quien le envió descripciones muy detalladas de las técnicas que él empleaba. Anna Ladd llegó a Francia en diciembre de 1917

EL PABELLÓN DE OFICIALES (2001): *HERIDAS FACIALES EN LA PRIMERA GUERRA MUNDIAL*
EMILIO PINTOR HOLGUÍN; NIEVES MARTÍNEZ ALSINA; MARIA ROSA GARCIA VILLALOBOS;
CARMEN MARTÍN CARRERAS-PRESAS; BENJAMÍN HERREROS RUIZ-VALDEPEÑAS



Foto 15. Anna Ladd retocando una de las máscaras de un paciente
Tomado de <http://beautyacrosstheheart.com/anna-coleman-mujer-rostro-soldados>



Foto 16. Máscaras de diferentes pacientes en el estudio de Anna Ladd en París
Tomado de <http://beautyacrosstheheart.com/anna-coleman-mujer-rostro-soldados>

y abrió su estudio localizado en el barrio latino de Paris en la primavera de 1918.

Los soldados acudían al estudio de Anna (Foto 15) –tras haber sufrido diferentes operaciones– para realizar un molde de su cara con arcilla y plastilina. Primero, estudiaba el rostro de los soldados con fotografías para realizar un molde que representara lo mejor posible el aspecto anterior de este. Después, esta máscara se usaba para construir una prótesis con una fina hoja de cobre galvanizado. Finalmente, se pintaba del color de la piel del paciente, y se unía a la cara del soldado mediante cuerdas o gafas.

Cada prótesis facial necesitaba un mes de trabajo: las cejas y los bigotes eran de pelo auténtico. Hasta finales del año 1919 –la Cruz Roja no pudo financiar más tiempo este estudio– se fabricaron 97 máscaras, de las que lamentablemente no ha quedado ningún rastro (Foto 16).

Gracias a esta iniciativa, estos hombres recuperaban, en parte, su autoestima. Ya no tenían que ocultarse para evitar el rechazo de la gente, ni trabajar en lugares aislados al avergonzarse de su aspecto. En 1932, el gobierno francés nombró a Anna Coleman Ladd Caballero de la Legión de Honor, en reconocimiento a la labor solidaria realizada en su ‘estudio de máscaras’.

Referencias

1. Pichel B, Pichel B. *Les Gueules Cassées*. *Photography and the Making of Disfigurement Les Gueules Cassées*. *Photography and the Making of Disfigurement. J war Cult Stud*. 2016; 1-16.
2. Pichel B, Toma CF. *Broken faces: reconstructive surgery during and after the Great War*. *Endeavour [Internet]*. 2010;34(1):25–29.
3. *Before and after surgery in WW1*. *Br Dent J*. 2014;217(10):556.
4. Thomas L R, Fries A, Hodgkinson D. *Plastic Surgery Pioneers of the Central Powers in the Great War*. *Craniofacial Trauma Reconstr*. 2019;12(1):1–7.
5. Mylonas AI. *Hyopplyte Morestin: The ‘sculptor of human flesh’*. *Hellenic Archives of Oral & Maxillofacial Surgery* 2020 ;1:45-50
6. Hussey KD. *British dental surgery and the First World War : the treatment of facial and jaw injuries from the battlefield to the home front*. *Br Dent J*. 2014;217(10):597–600.
7. Osman M, Parnell AC. *Effect of the First World War on suicide rates in Ireland: an investigation of the 1864–1921 suicide trends*. *BJPsych Open*. 2015;1(2):164–165.
8. *L'union des blessés de la face et de la tête (UBF)*
9. Destruhaut F, Caire J, Dubuc A, Pomar P, Rignon-Bret C, Naveau A. *Evolution of facial prosthetics : Conceptual history and biotechnological perspectives*. *Int J Maxillofac Prosthetics* 2019;4:2-8.
10. Lubin DM. *Masks, Mutilation and Modernity: Anna Coleman Ladd and the First World War*. *Arch Am Art J*. 2008;47:4–15.