

# POWER OF ENDO

## CASE REPORT

### НЕХИРУРШКИ ЕНДОДОНТСКИ РЕТРЕТМАН НА МОЛАРИ & РЕСТАВРАЦИЈА



29<sup>ти</sup>  
Конгрес на Македонско Стоматолошко Друштво  
со меѓународно учество (МСД)

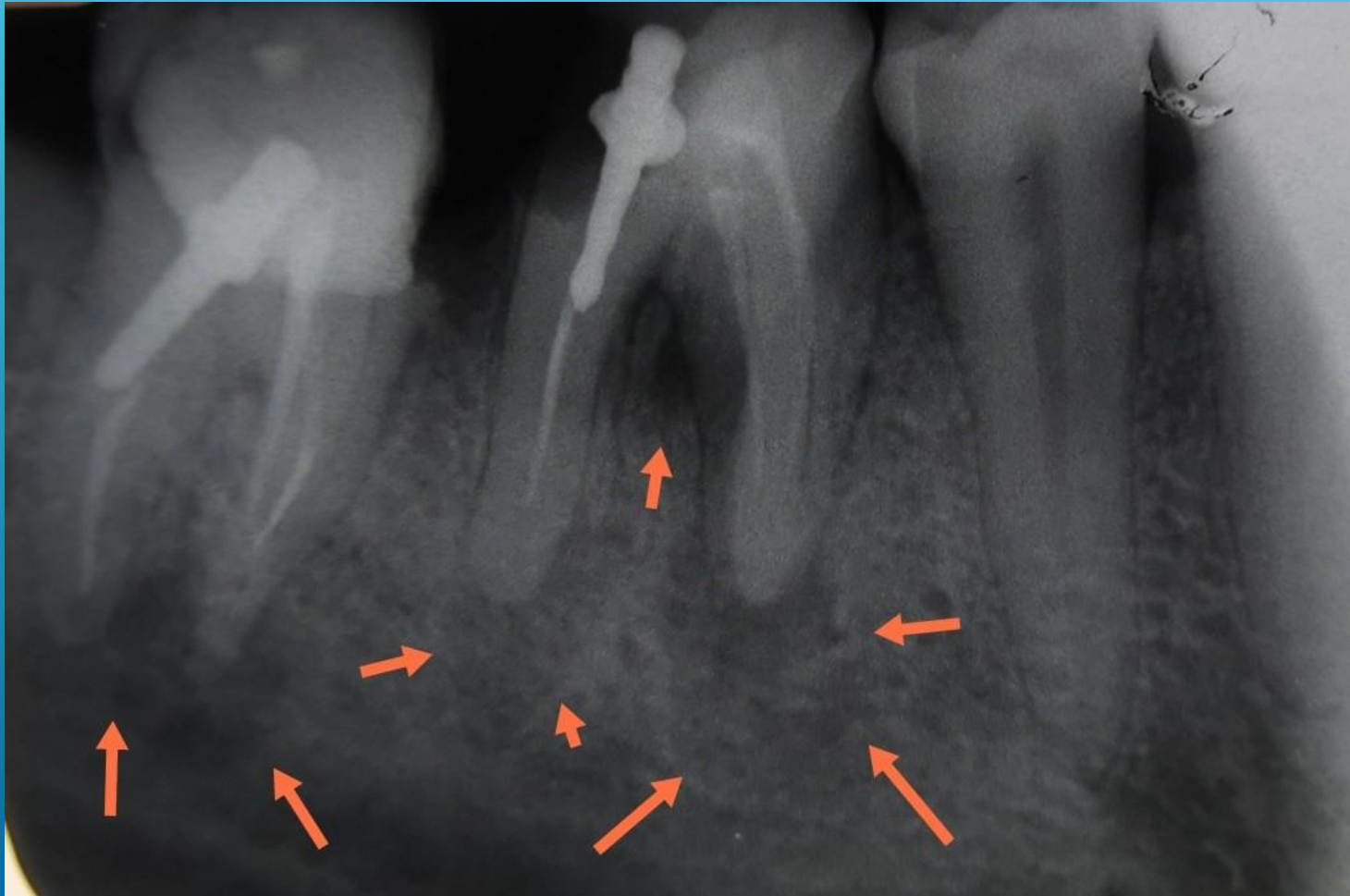


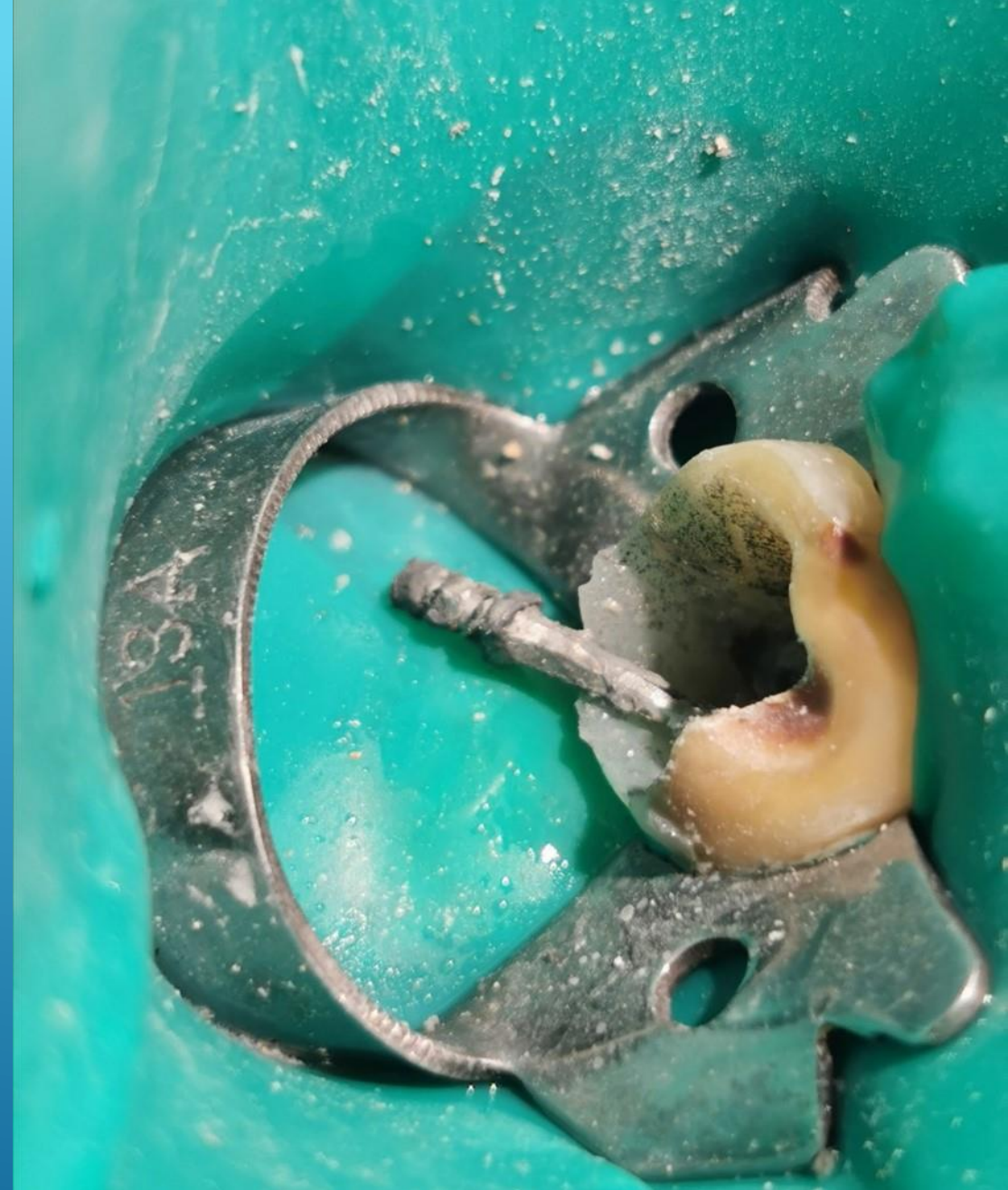
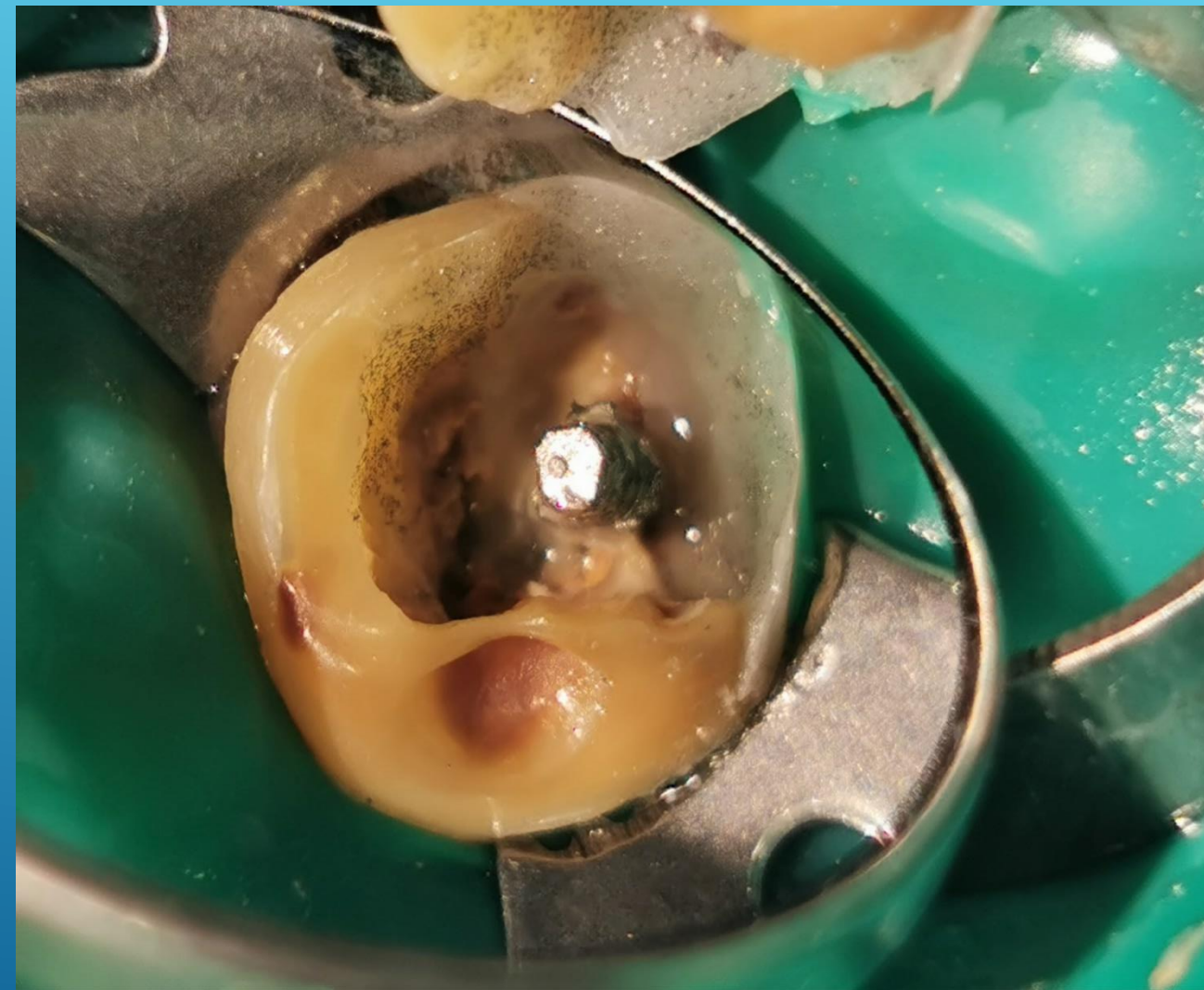
СТОМАТОЛОГИЈАТА ПРЕД ПРЕДИЗВИЦИТЕ НА НОВОТО ВРЕМЕ:  
МОЖНОСТИ И ОГРАНИЧУВАЊА

15-18<sup>ти</sup> Септември 2022,  
Охрид,



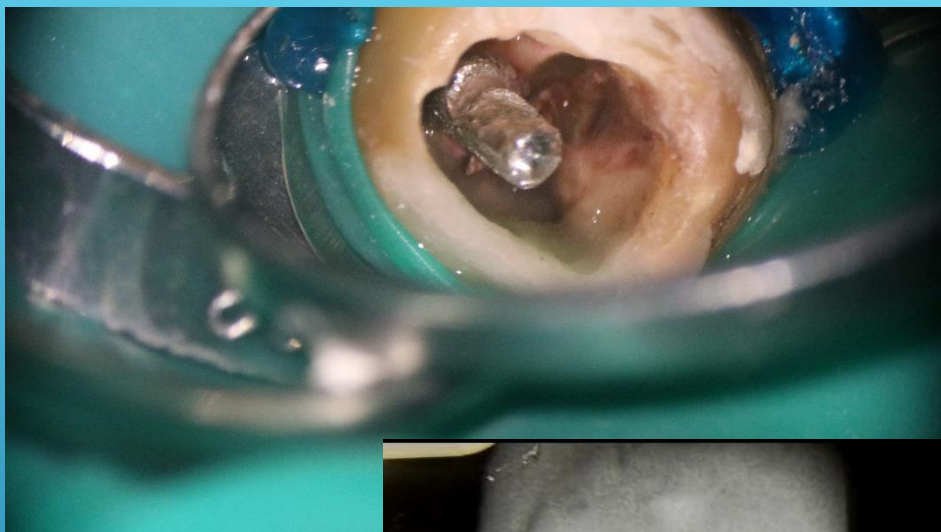Дијагностичка ртг слика



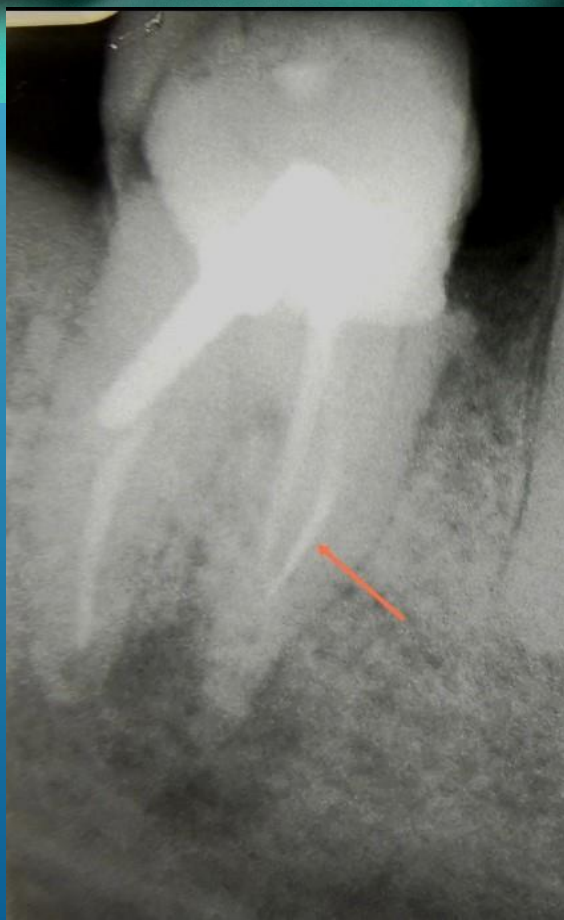


Pre endodontic build up 46

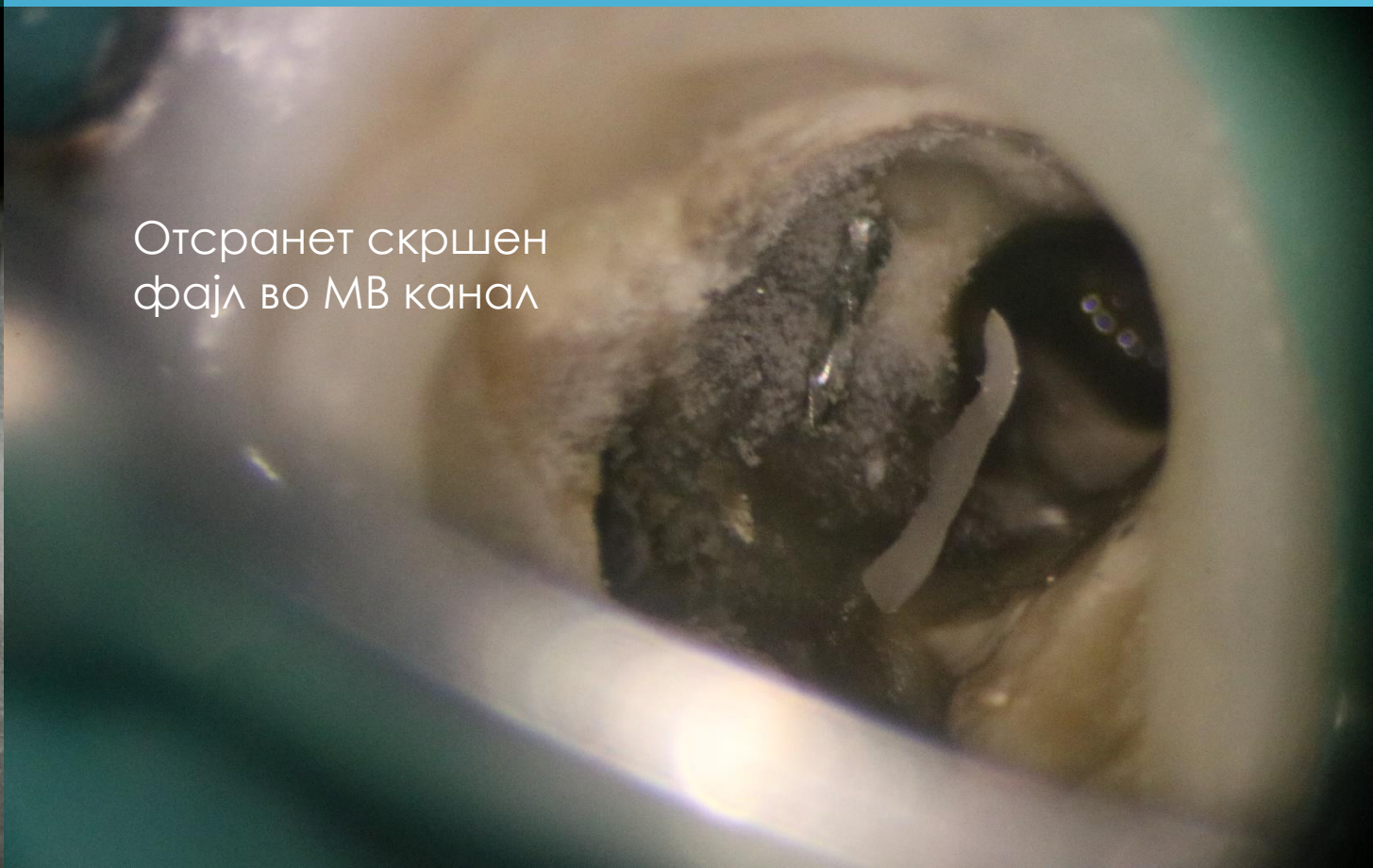Издаден метален пост

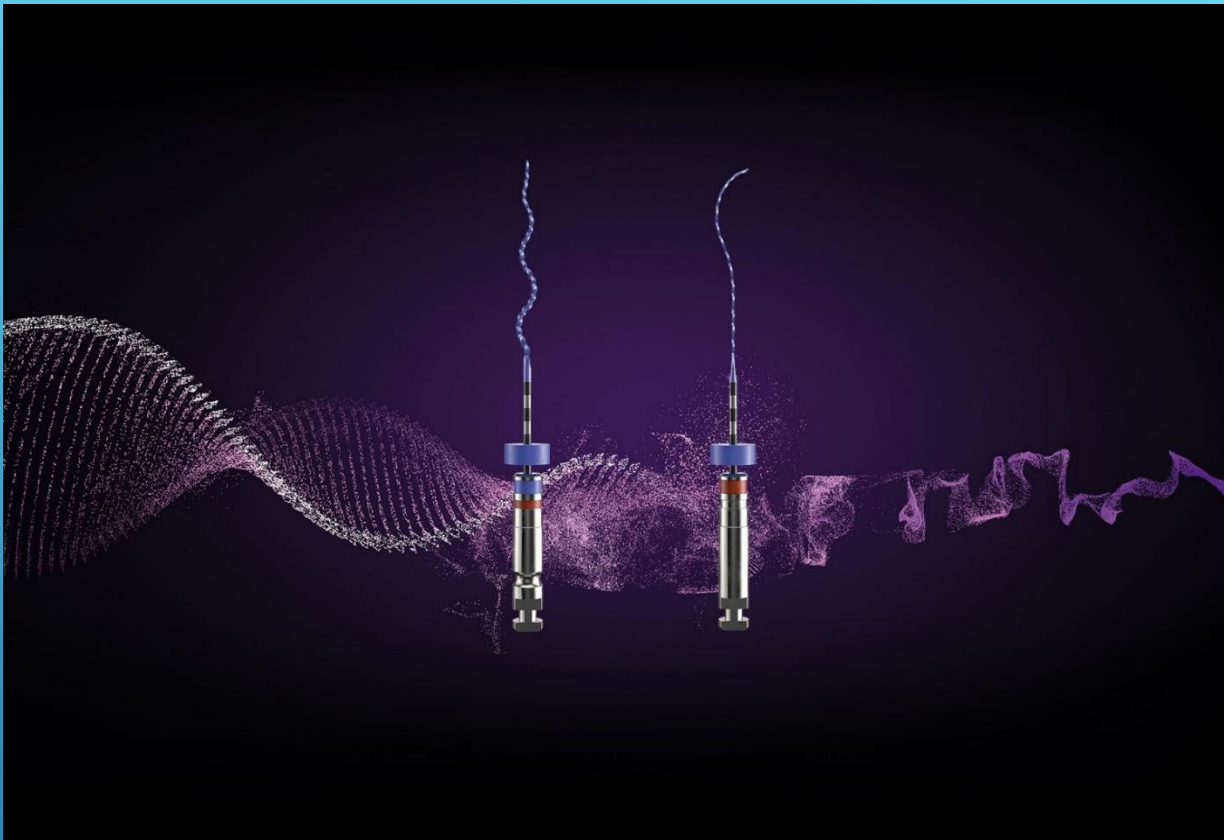

Access cavity preparation 47  
Отстранување на метален  
пост во дистален канал



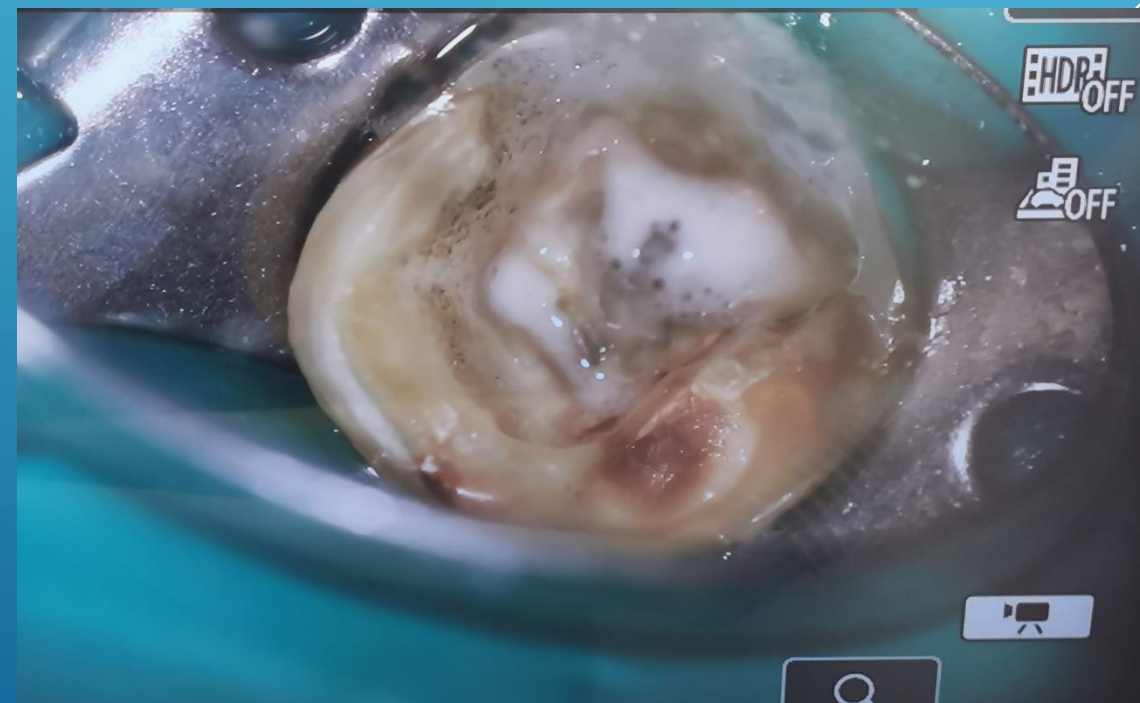Отстранет скршен  
фајл во МВ канал

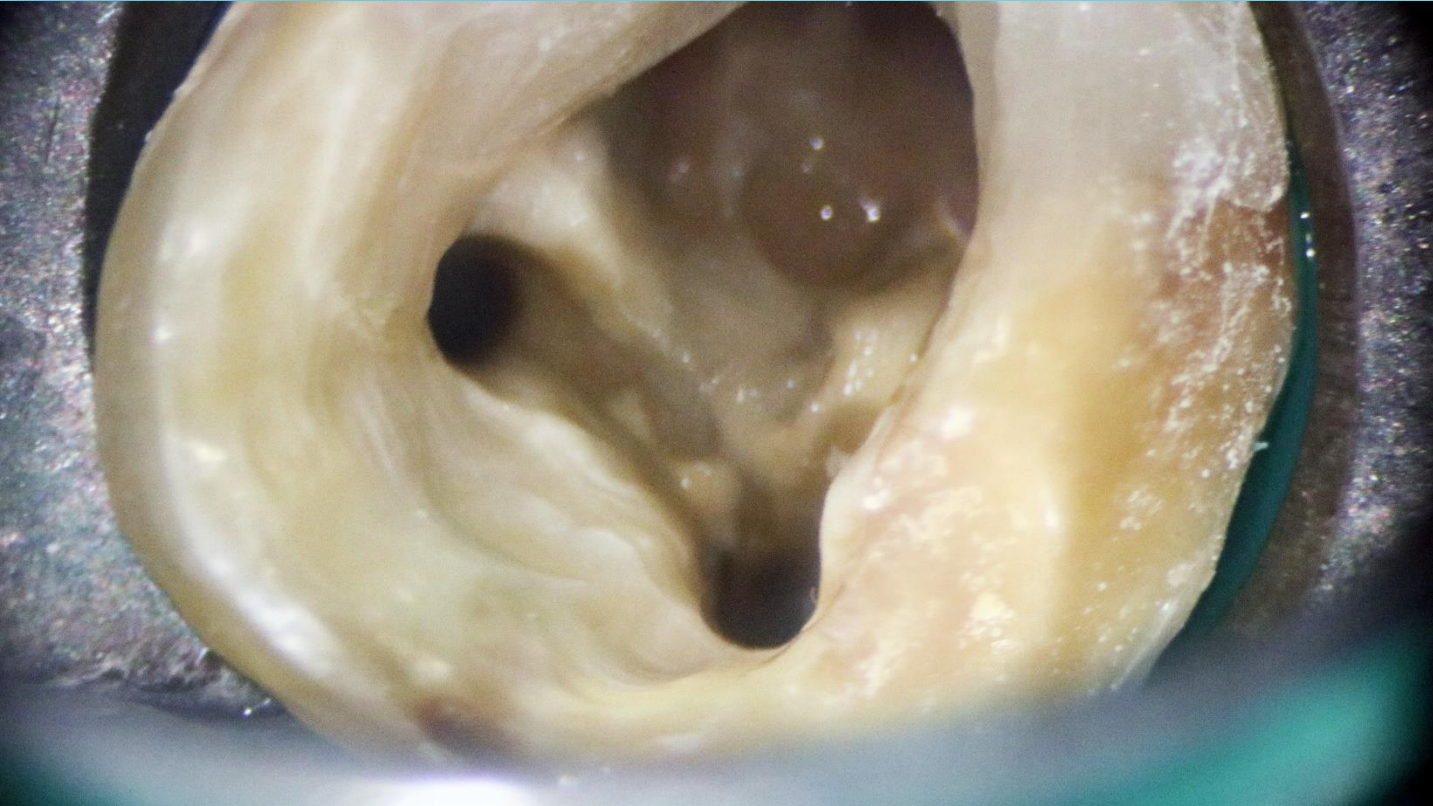




Механичка обработка на каналите со  
XP Endo Shaper  
XP Endo Finisher

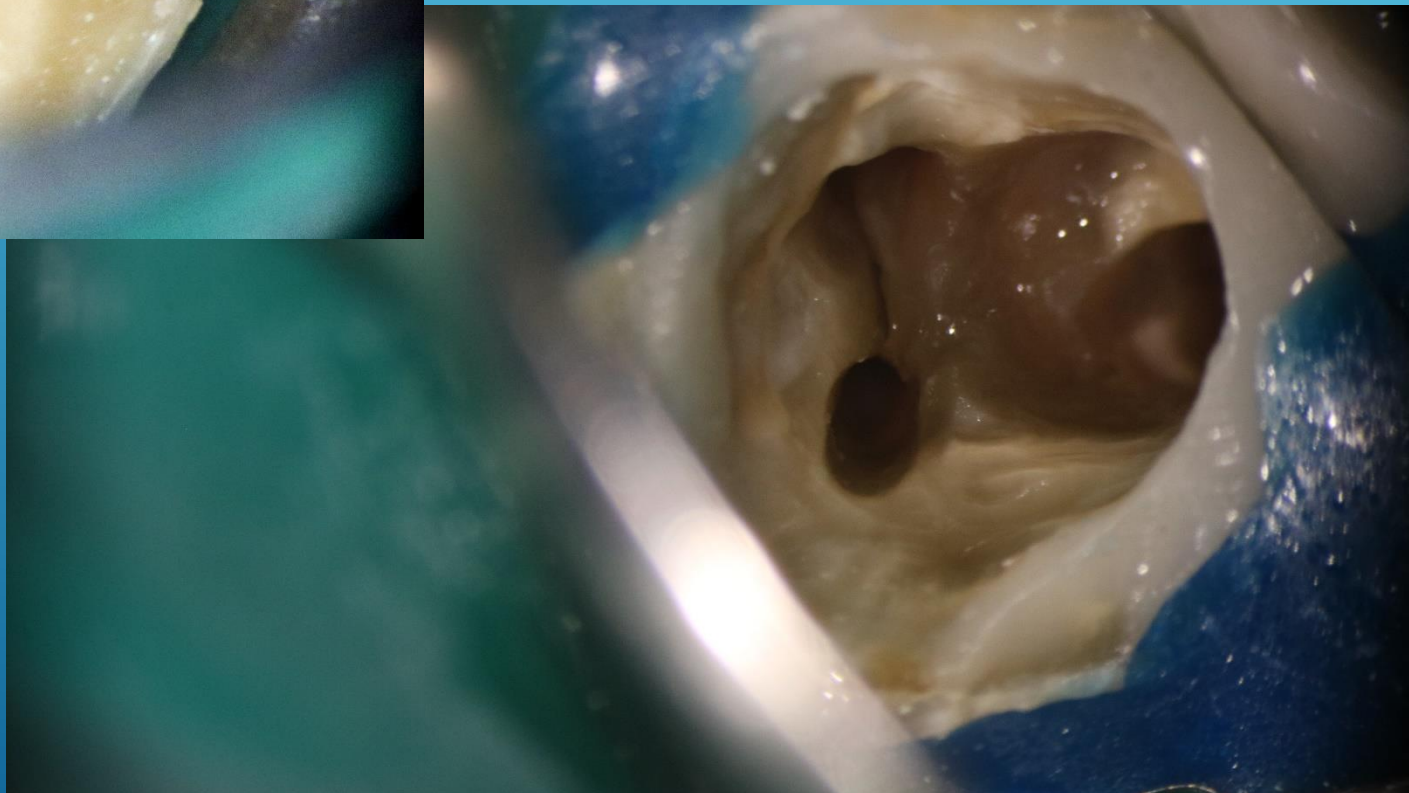
Финална иригација 5,25 хипохлорит / 17% EDTA

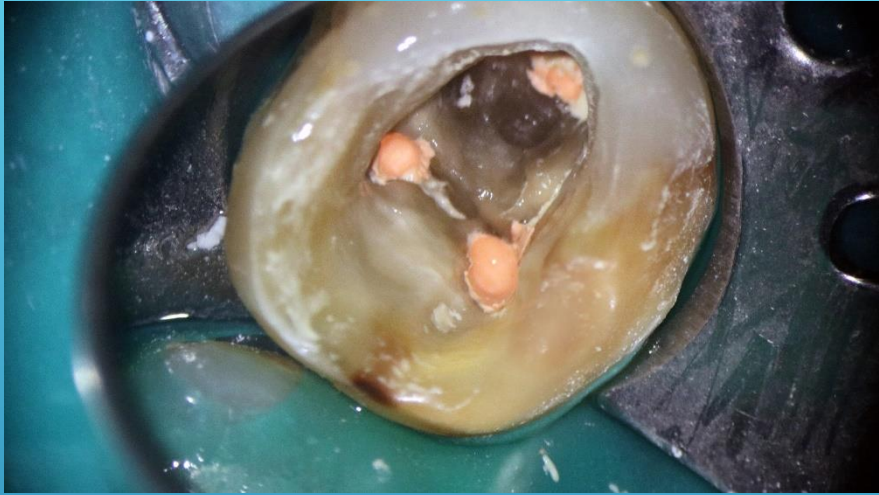




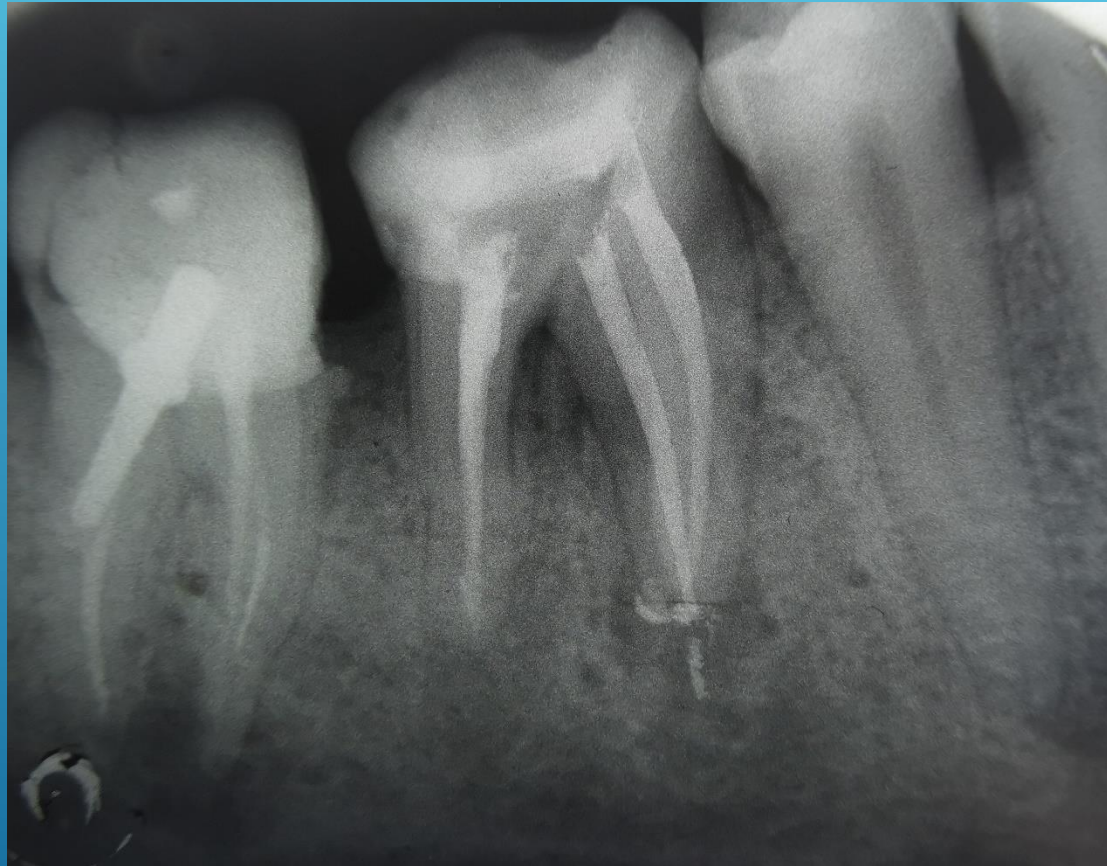
Обработени  
каналы 46

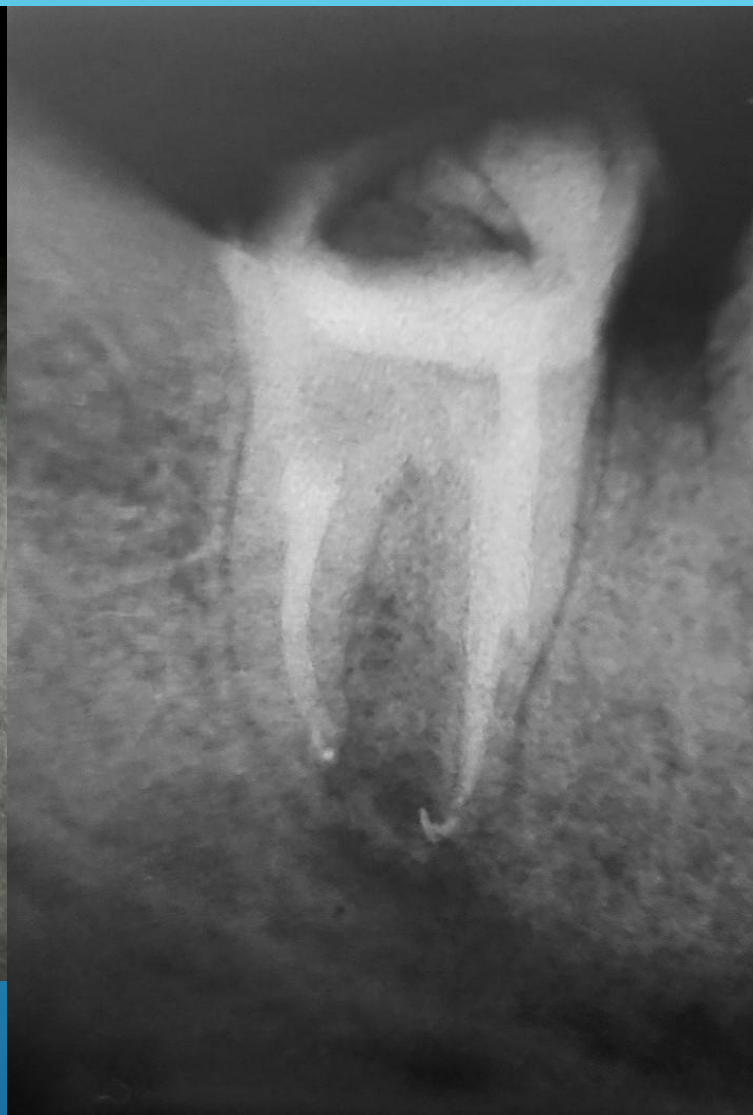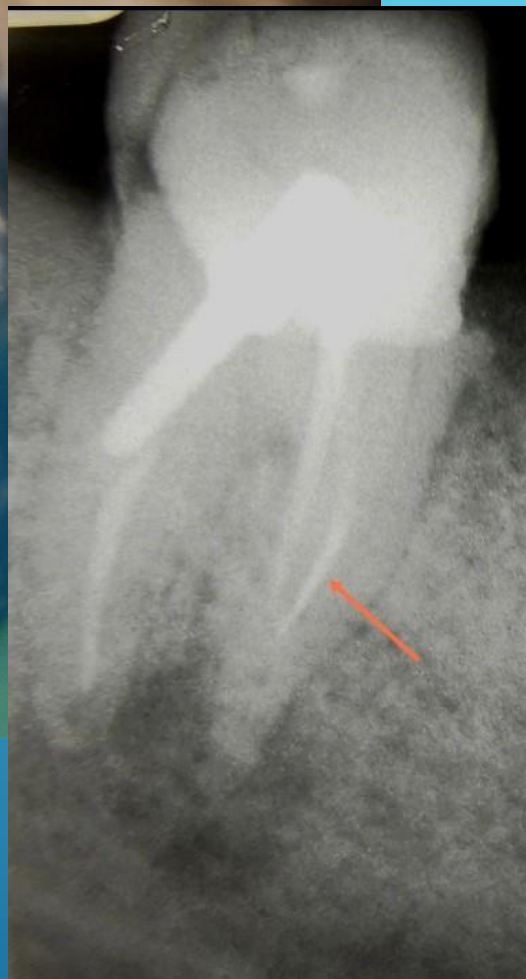
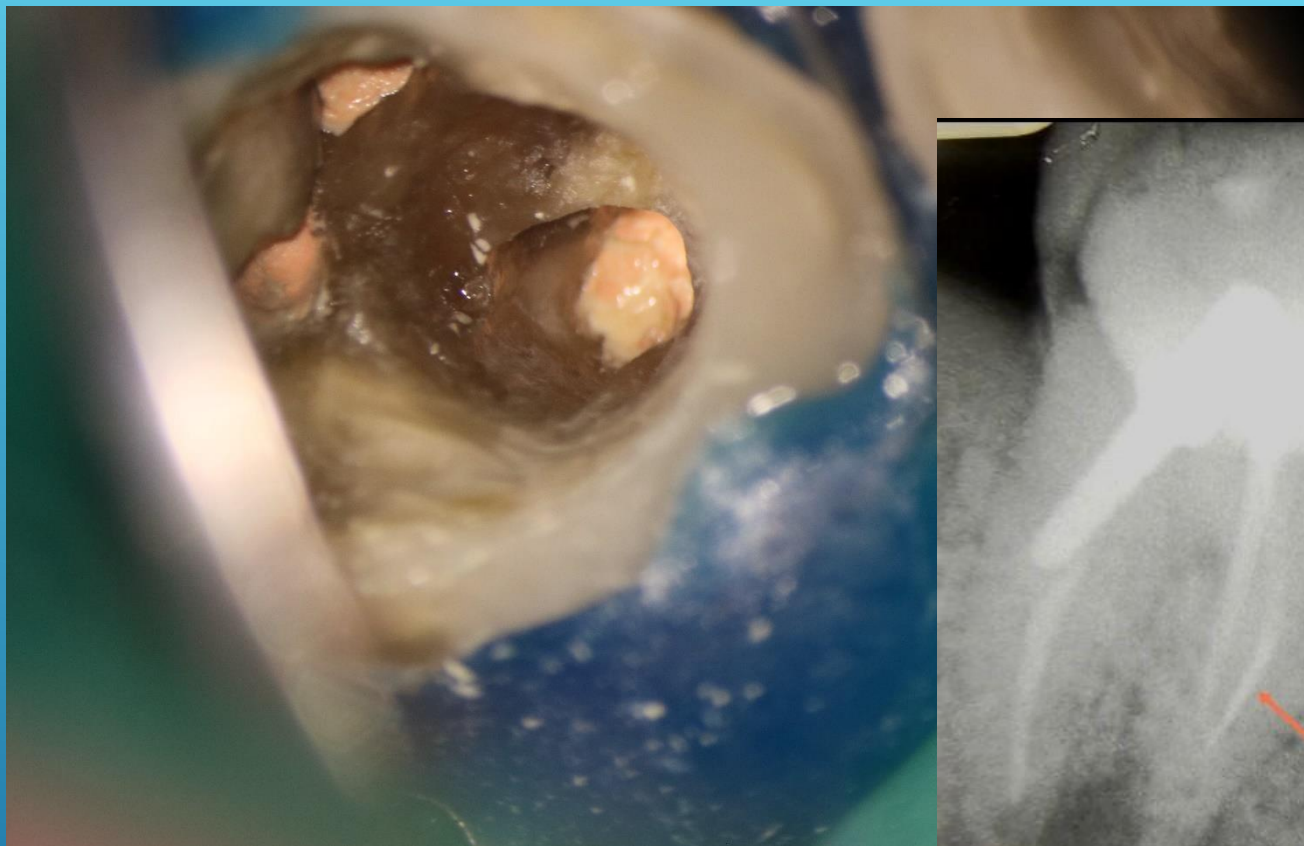
Обработени каналы 47





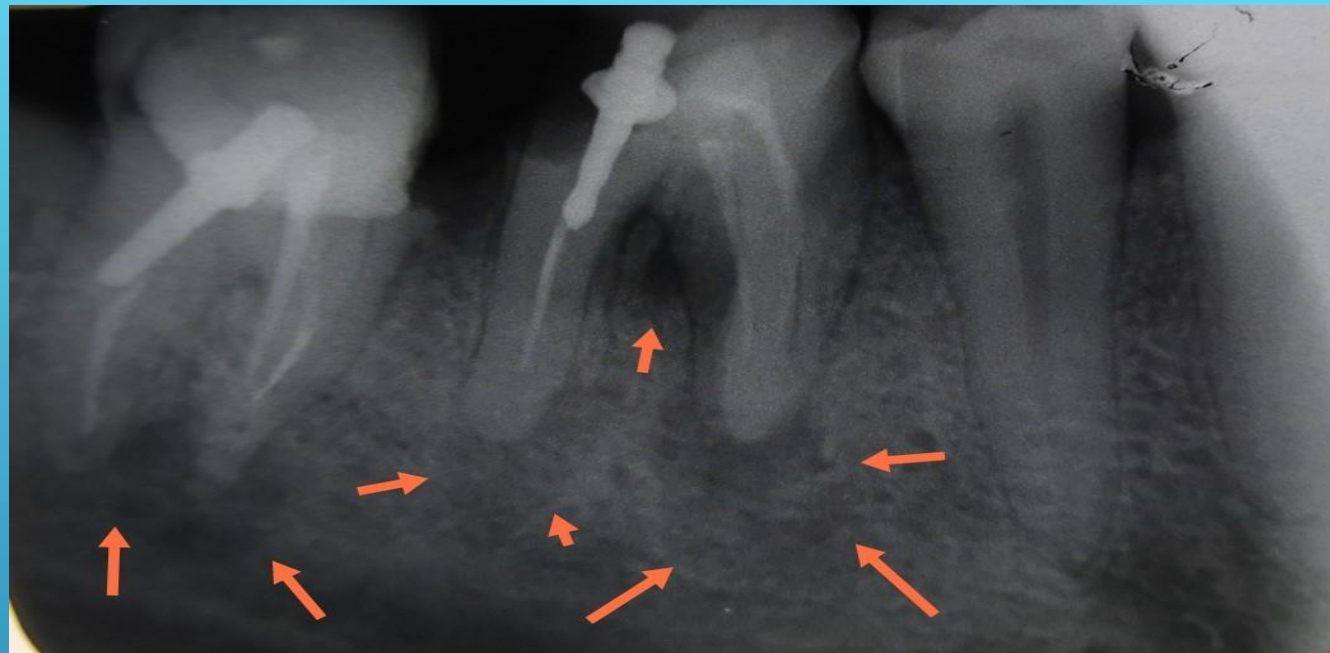
Обтурација на коренски  
каналы 46



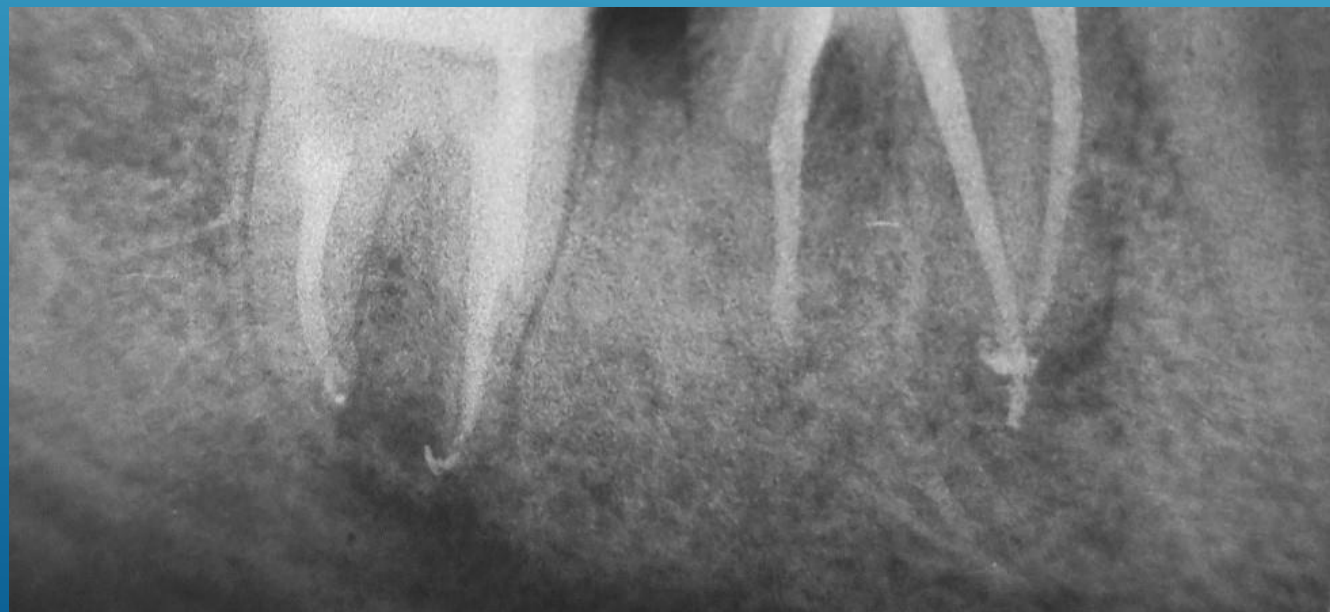


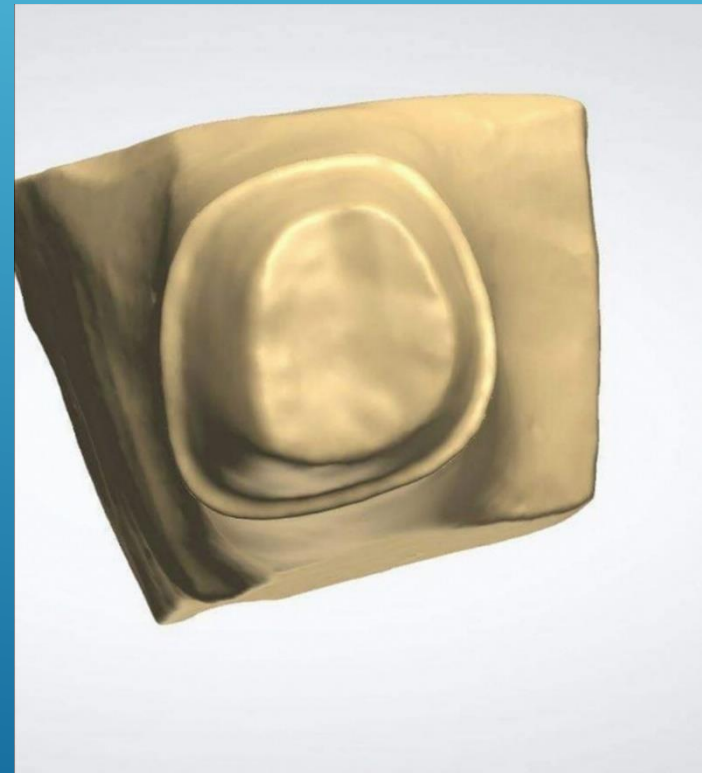
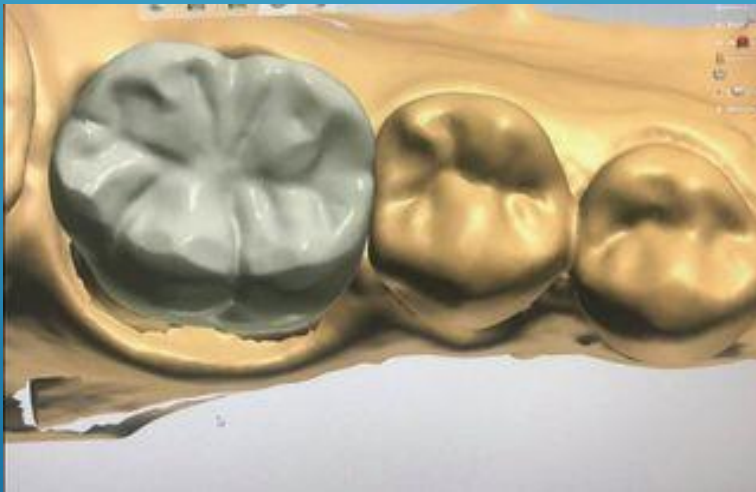
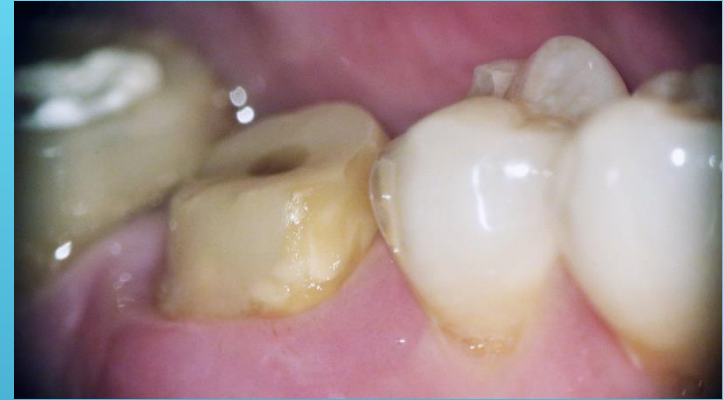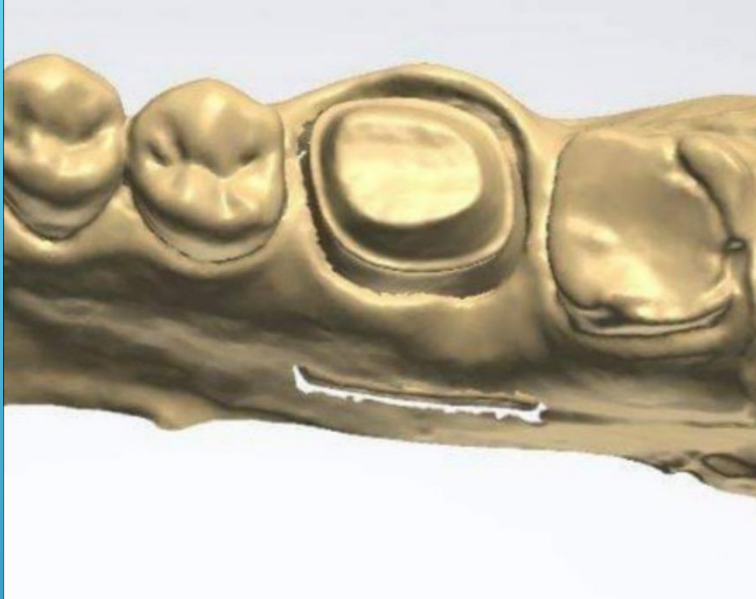Обтурација на канали на 47





Регенерација  
контрола по 6 месеци



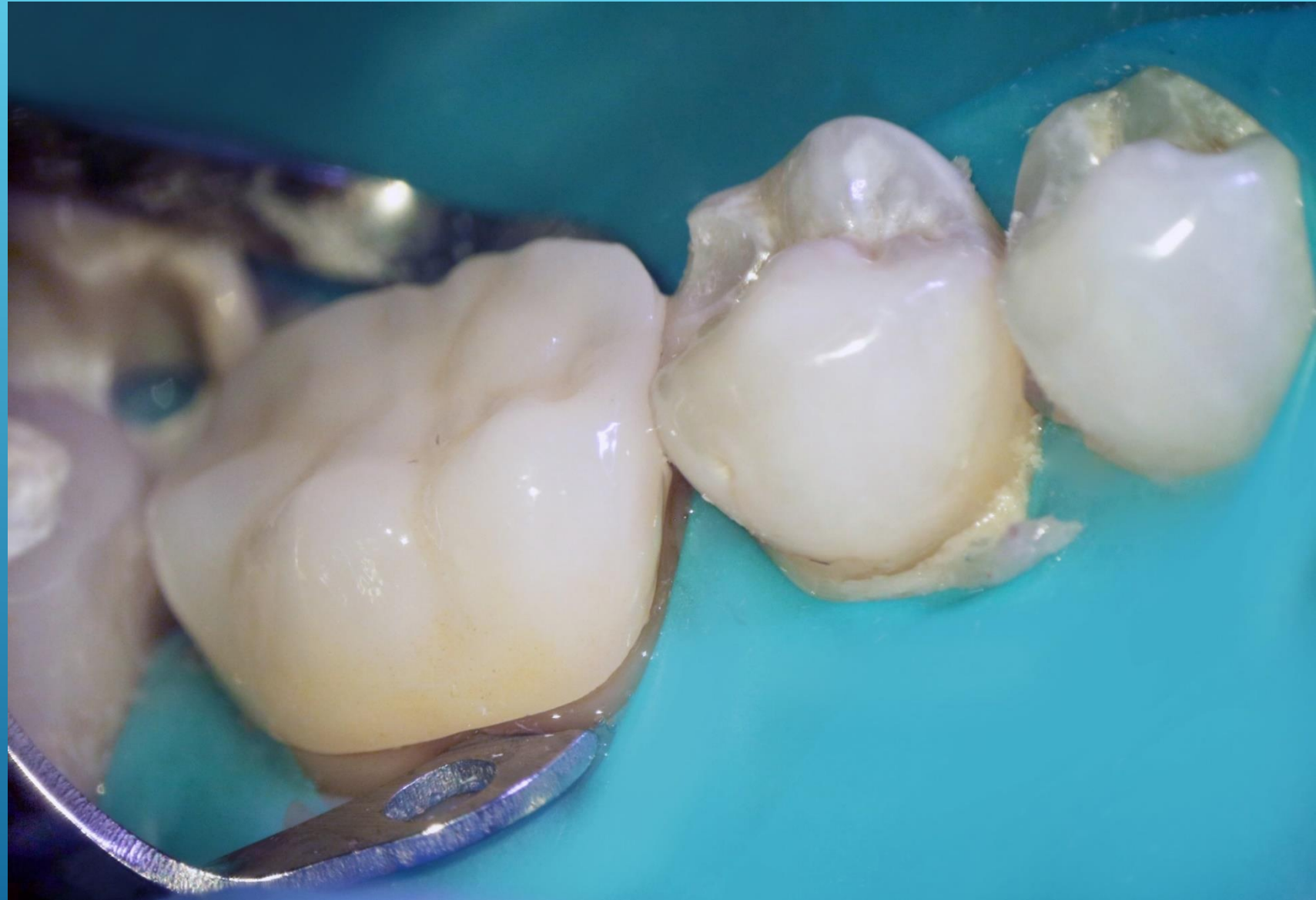

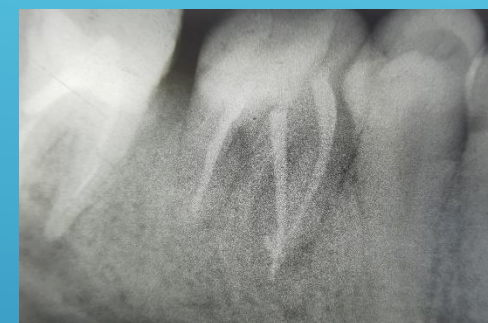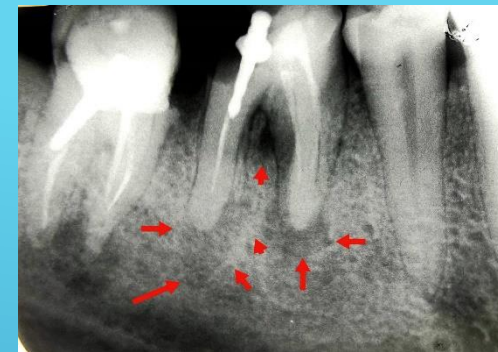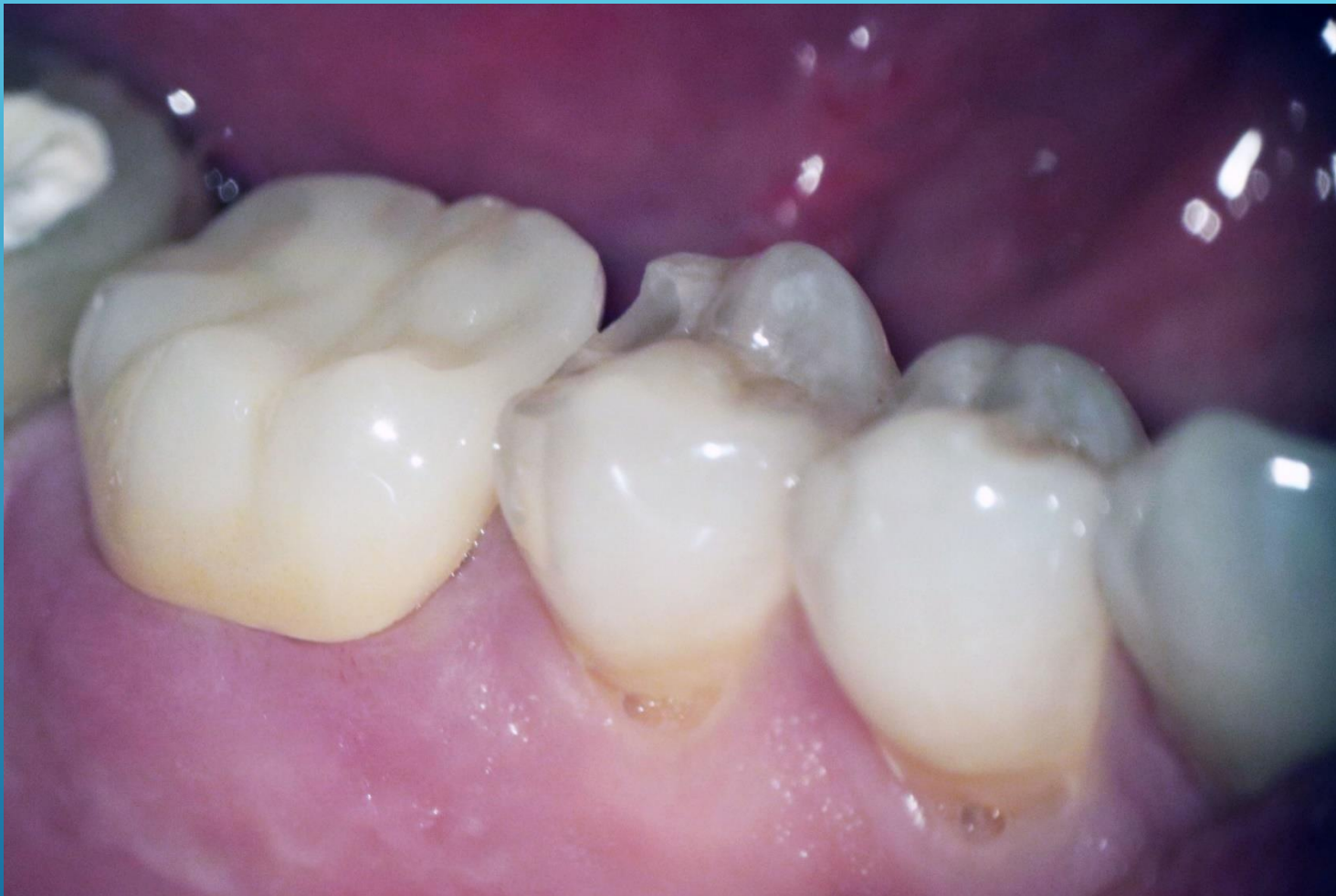Препарација за коронка  
Отисок  
Скенирање



IPS e.max ZirCAD MT Multi

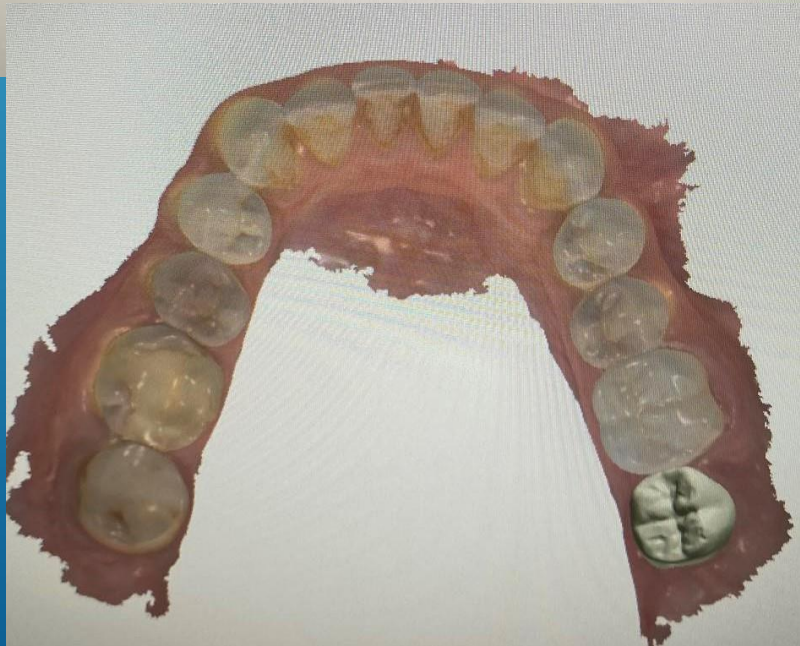
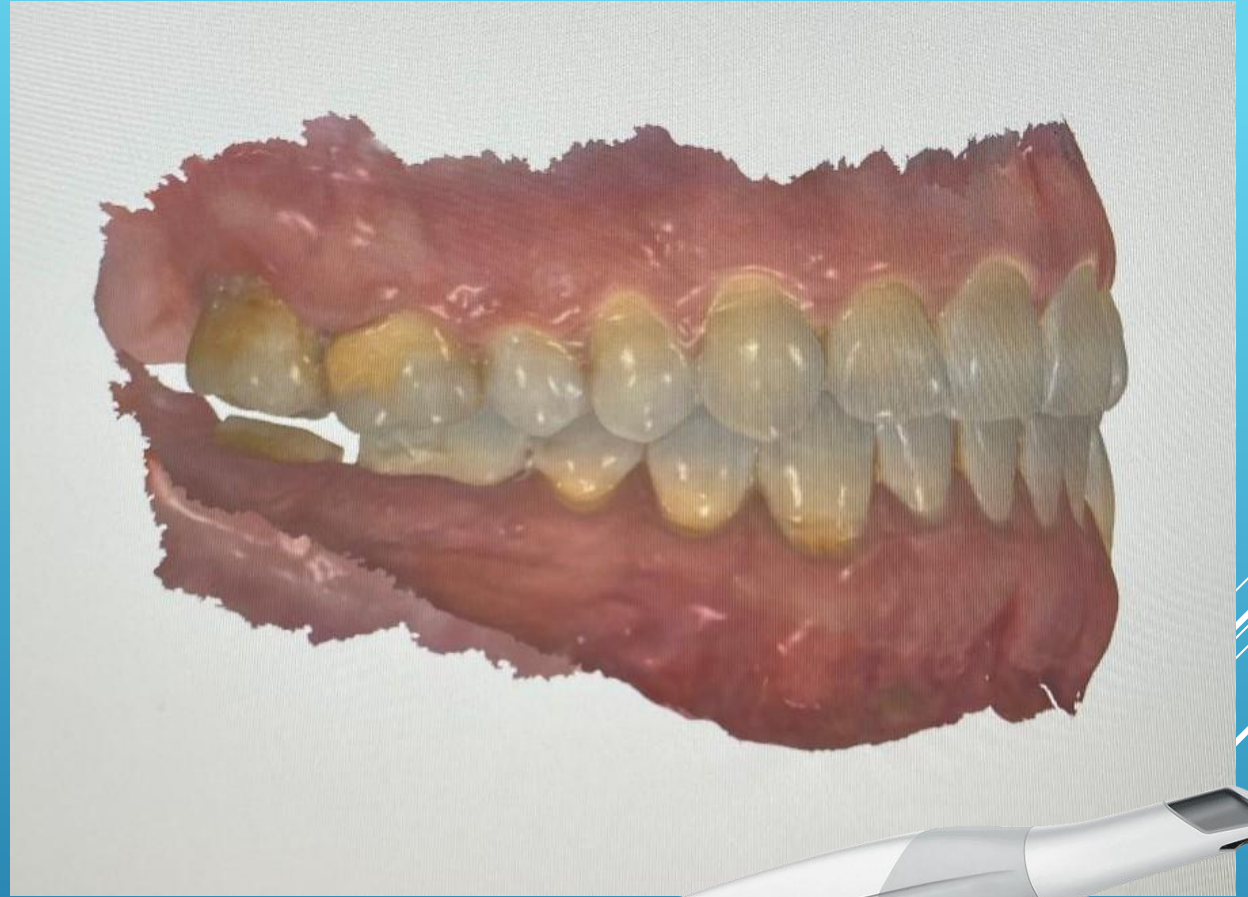
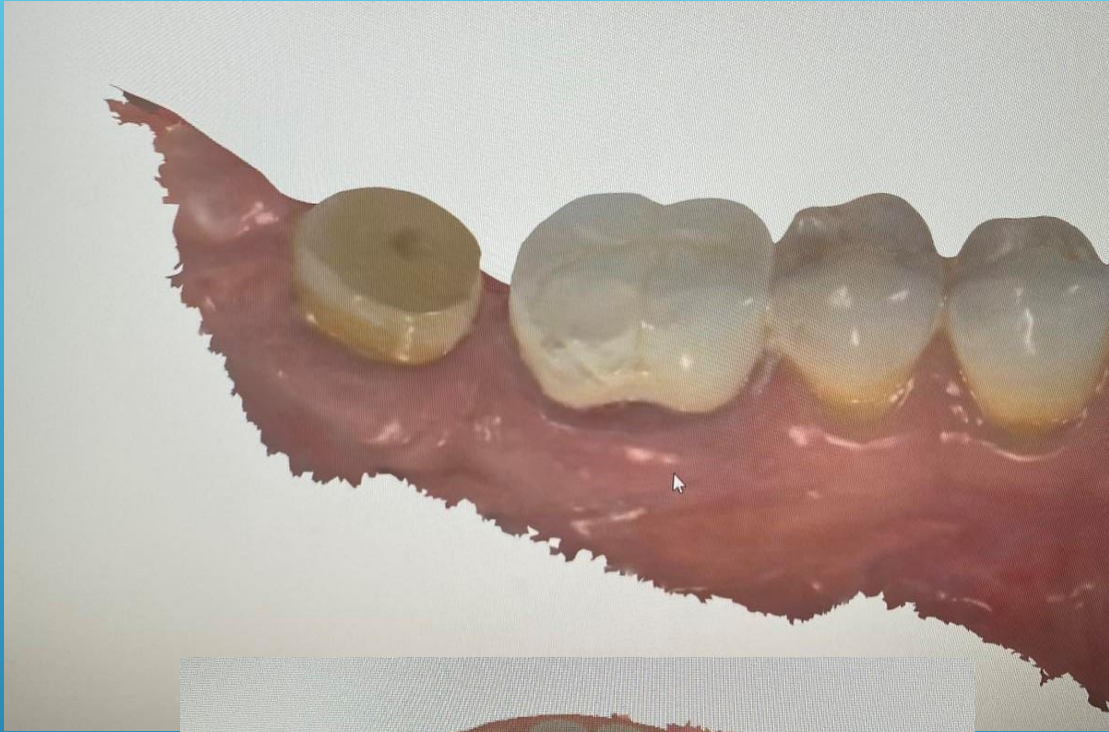Ivoclar Vivadent





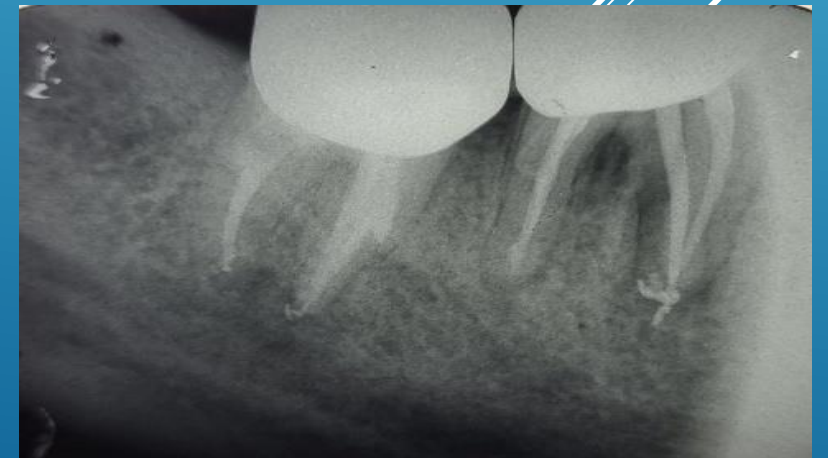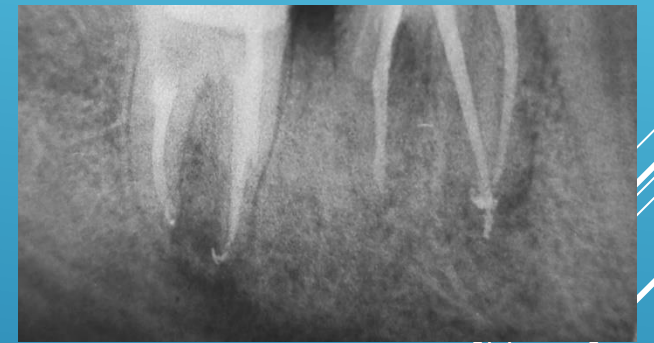
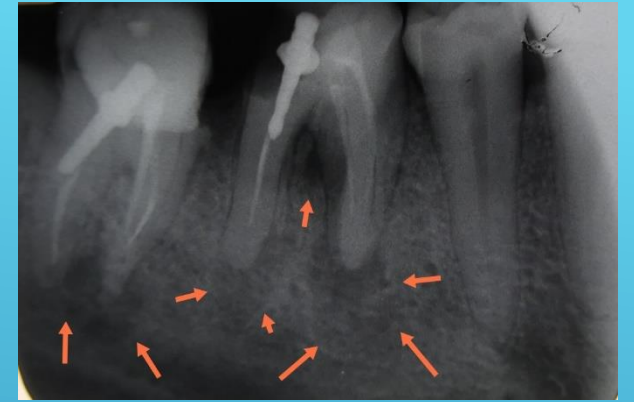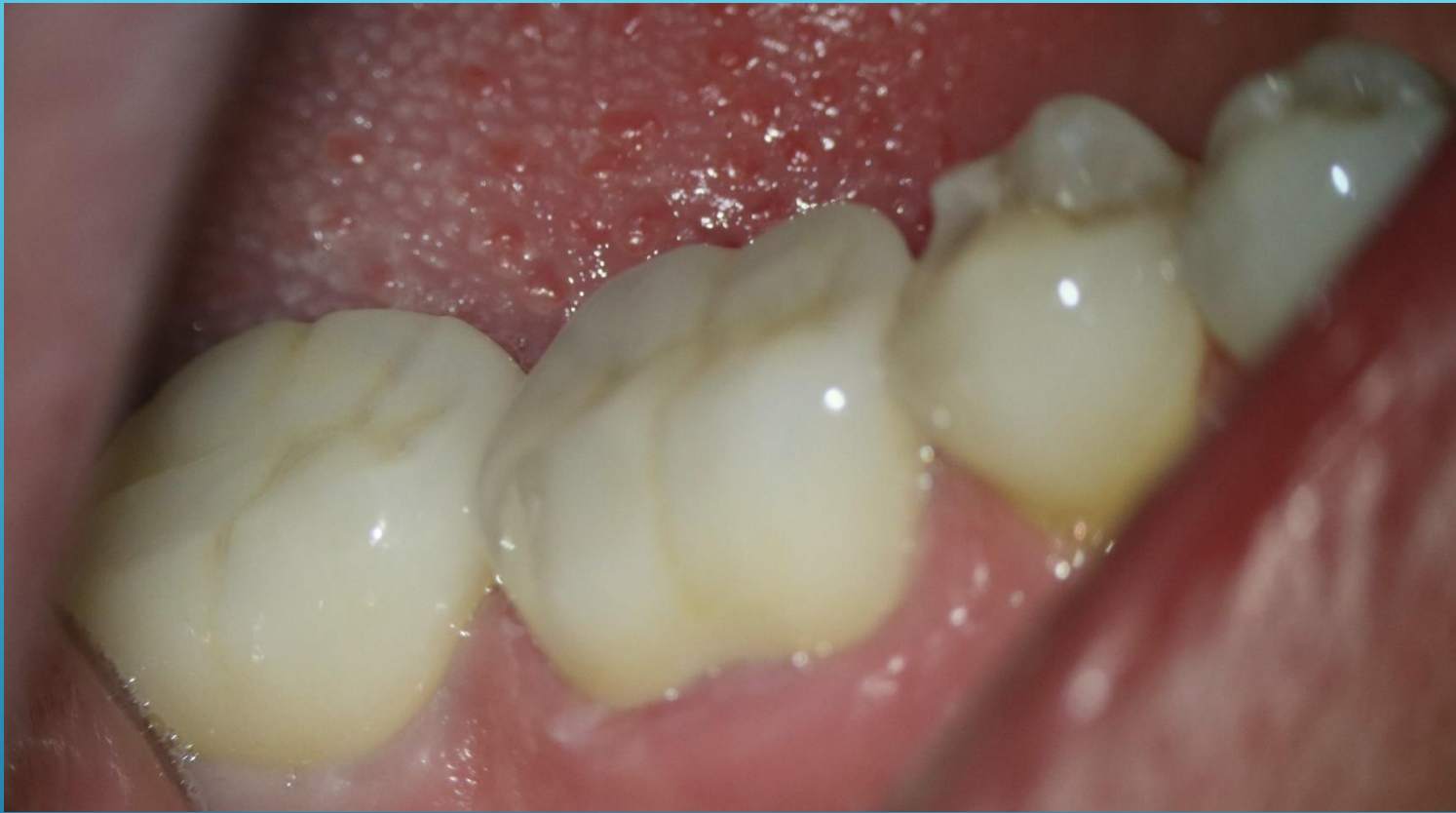Регенерација

Final Restoration

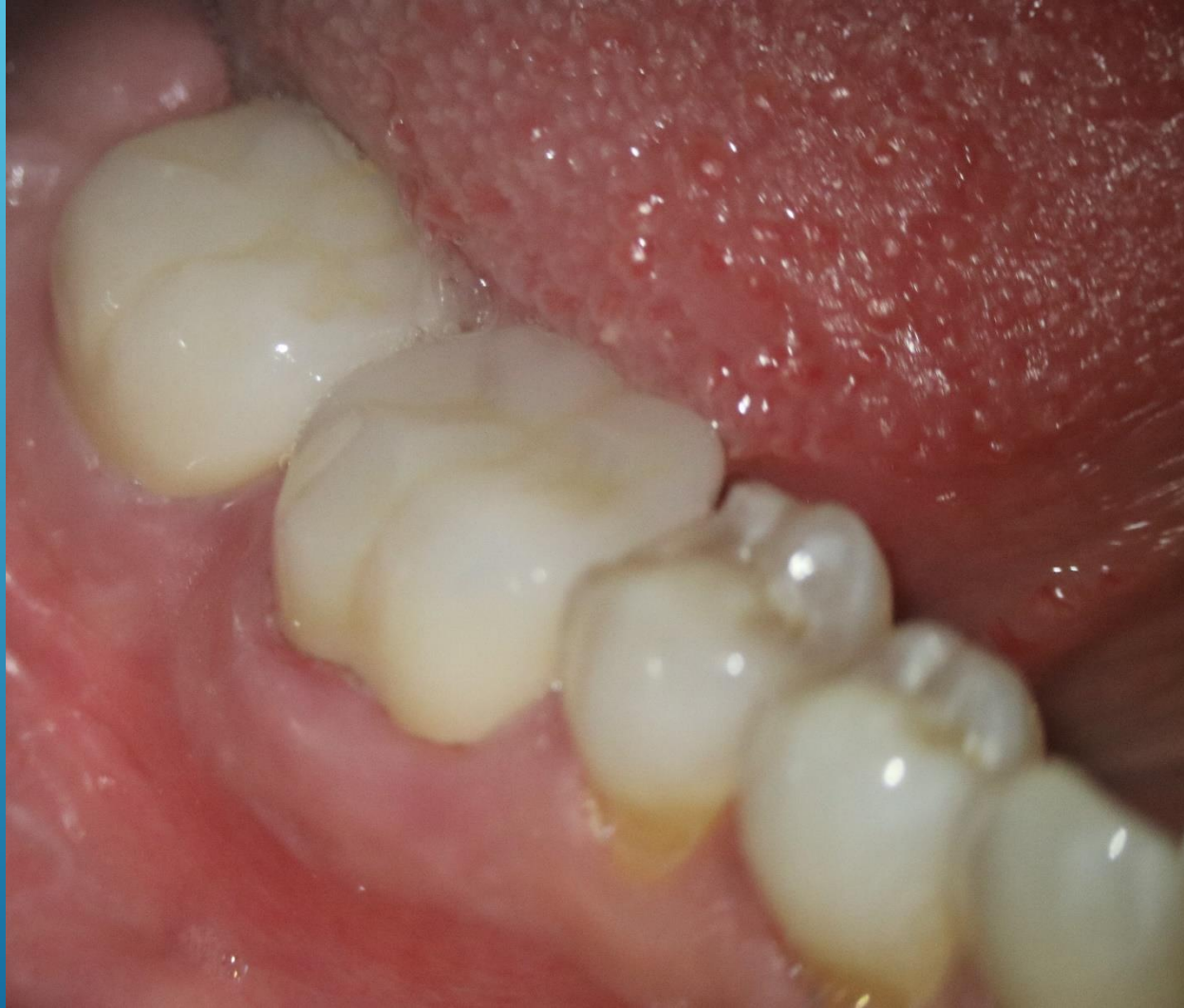

3 Shape TRIOS 3





Final restoration



Thank you