

<https://helda.helsinki.fi>

Coronainfektion och koagulationsrubbningar

Lassila, Riitta

2022

Lassila , R 2022 , ' Coronainfektion och koagulationsrubbningar ' , Finska Läkaresällskapets Handlingar , vol. 182 , nr. 2 , s. 54-60 . < https://fls.fi/wp-content/uploads/2023/01/11_222_Handlingar.pdf >

<http://hdl.handle.net/10138/354077>

publishedVersion

Downloaded from Helda, University of Helsinki institutional repository.

This is an electronic reprint of the original article.

This reprint may differ from the original in pagination and typographic detail.

Please cite the original version.

Coronainfektion och koagulationsrubbningar

RIITTA LASSILA

Blodkoagulation är en patogenetisk mekanism vid coronainfektion. Nyare forskning om de många interaktionerna mellan inflammation, trombocyter och koagulationssystemet har gett upphov till begreppet tromboinflammation. Den patologiska koagulering av blod i små och stora kärl som coronaviruset orsakade kom därför inte som någon överraskning för forskarna, men nog för klinikerna.

Samspelet mellan ocklusionstendens och coronainfektion yttrar sig som 1) identiska riskfaktorer (t.ex. ålder över 60 år, fetma, graviditet, cancer, immobilisering), 2) korrelation mellan sjukdomens svårighetsgrad och koagulationsaktivering, 3) minskning av förekomsten av ventrombos från 30 till 10 procent hos sjukhuspatienter efter att profylax med lågmolekylärt heparin (low-molecular weight heparin, LMWH) satts in, 4) mortalitetsreducerande (40 procent) effekt av LMWH-profylax och 5) vid obduktioner omfattande trombos i små och stora kärl. Endotelskador orsakade av coronaviruset utlöser koagulation på kärlytorna i den perifera cirkulationen, vilket orsakar vasokonstriktion och hypoxi. Hypoxifrisatt von Willebrandfaktor driver på denna onda cirkel av koagulation och hypoxi.

Snabb elektronisk information om fördelarna med trombosprofylax spreds från stora centra i Europa till Finland, och i april 2020 utarbetade HUS riktlinjer för koagulationslaboratorieundersökningar och trombosprofylax. Fyra randomiserade studier visade att LMWH i terapeutisk dos minskade 30-dagarsmortaliteten med 40 procent hos patienter inlagda på sjukhus för covid-19-infektion utan synlig trombos. Det är viktigt att beakta blödningsriskerna, men det har inte visat sig vara något problem på grund av den höga trombosrisken vid coronainfektion. För patienter i hemvård har antikoagulationsbehandling enligt de grundläggande indikationerna varit till nytta. Tidigt beaktande av trombos och dess riskfaktorer samt effektiv användning av trombosprofylax har räddat människoliv. Erfarenheterna av tidigt insatta koagulationsundersökningar och tidig trombosprofylax är värdefull kunskap inför potentiella nya pandemier.

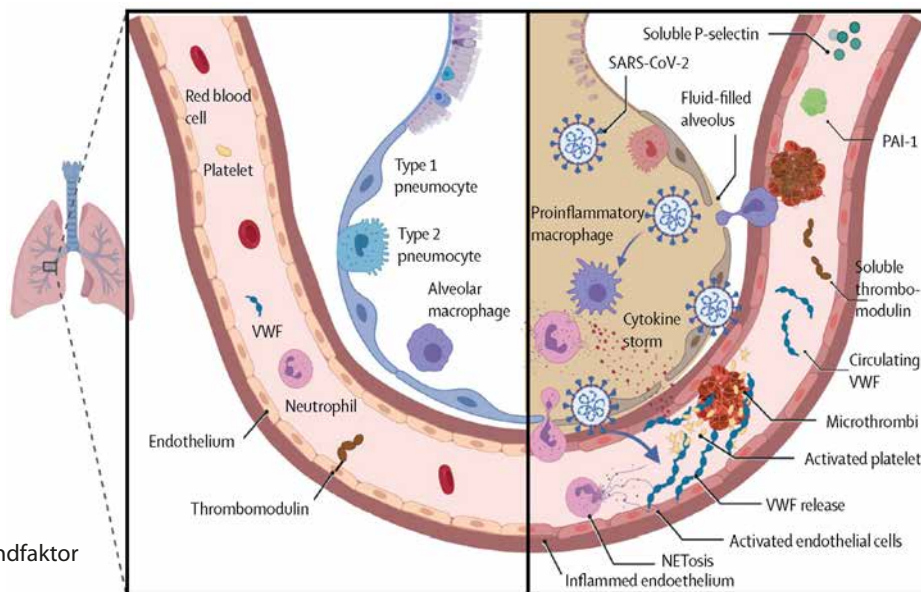
Bakgrund till koagulationsrubbningar vid covid-19

Sars-cov-2-viruset aktiverar inflammatoriska celler, som genom förmedling av proteaser skadar alveolära epitelytor och vaskulära endotelytor (1). På så sätt kommer virus in i vävnaderna. Endotelopati orsakad av coro-

navirus avser endotelaktivering, där E- och P-selektin och von Willebrandfaktor (vWF) frisätts från blodkärl, varvid fibrin bildas på dess yta och trombos utvecklas i mikrocirkulationen, vilket förvärrar eller stoppar den lokala blodcirkulationen (figur 1). Fibrin bildas också inne i alveolerna, så plasma läcker in och trombin bildas även i alveolerna. Det finns publikationer om den relativa åtgången av ADAMTS13, som reglerar storleken på vWF, vilket tyder på förekomst av stora vWF-multimerer. Trombocytopeni är dock sällsynt, medan trombocytos är vanlig vid coronainfektion (2). Vävnadsplasminogenaktivator (tPA) utsöndras också samtidigt, i ett försök att lösa upp koaglet. Således påverkas slutresultatet av

SKRIBENTEN

Riitta Lassila, professor i koagulationssjukdomar
Helsingfors universitet, medicinska fakulteten
Research Program Unit in Oncology, Oncosys



VWF = von Willebrandfaktor
 PAI-1, inhibitor-1 av
 plasminogenaktivator
 NETosis = neutrophil extra-
 cellular traps

Jamie M O'Sullivan, et al. Endothelial cells orchestrate COVID-19 coagulopathy. *The Lancet Haematology*, 2020, 7:553

Figur 1. Inflammatorisk reaktion i alveolen när sars-cov-2 invaderar och initierar trombinflammation. Tecken på vävnadsskada och koagulation är inte bara att virus tränger in från alveolen i kärlet, utan också att det bildas fibrin i alveolen.

Alveolen och en liten artär vid den som i normala fall transporterar syresatt blod till kroppen. Vid infektion utsöndrar inflammatoriska celler proteaser som förstör alveolära och vaskulära strukturer. Då aktiveras koagulation inne i alveolerna, vilket skapar fibrin och ärrbildning. Det kärl som försörjer alveolen är blockerat och blodet kan inte cirkulera normalt, vilket leder till hypoxi – inte bara lokalt utan också systemiskt. Detta leder till organskador och en allt värre ond cirkel (referens 3).

koagulationshändelsen inte bara av trombocyter och trombin som koagulationsinitiatorer, utan också av reaktiv fibrinolys.

Figur 1 visar den coronavirusbetingade inflammatoriska patologin i alveolerna och i de små kärl som sörjer för syresättningen (1). I och med interaktionen mellan inflammatoriska celler och trombocyter spjälkar heparinaser det endotelskyddande heparinsulfatskiktet (den så kallade naturliga heparinliknande antikoagulationsytan i endotelet). I detta fall går det lokala antikoagulationsskyddet förlorat och subendotelstrukturer frisätts för att binda trombocyter från blodflödet, särskilt i små kärl med högt flöde (mikrocirkulation) (figur 2A och B) (3, 4).

När coronavirusinfektionen fortskrider förvärras tillståndet i lungorna och hypoxin tilltar. Upp till en tredjedel av patienterna i den första infektionsvågen fick lungemboli, och då gör hypoxin att lunginfektionen maskerar denna viktiga och behandlingsbara koagulationsrubbnings. Den onda cirkeln framskrider med medverkan av koagulationssystemet, trom-

boinflammation och komplementaktivering (figur 3). Lungemboli och djup ventrombos är vanliga hos svårt sjuka patienter, särskilt om de har riskfaktorer för ventrombos. Det bör noteras att det också bakom utdragna betydande covidsymtom kan ligga cirkulerande trombocyttaggregat och kronisk embolisering, och som tecken på dessa tydlig koagulationsaktivering (5, 6).

I början var tillgången till obduktionsresultat knapp; de första två fallen var kinesiska patienter som avled av spridd cancer och coronainfektion. Den första europeiska serien härstammade från Tyskland, och där påvisades omfattande mikro- och makrotrombos hos 11 på varandra följande patienter (7). Mestadels blockerades små artärer och kapillärer, vilket orsakade ett dödligt spektrum av organskador i lungor, njurar, lever, tarmar, hjärta och hjärna. Det fanns också omfattande koagel i både små och stora vener. Mikro- och makrotrombos visade sig vara signifikanta bakgrundsfaktorer vid komplikationerna (8). Kliniskt aggressiv

infektion, ocklusionsfynd under levnadstiden och obduktionsfynd korrelerar med varandra.

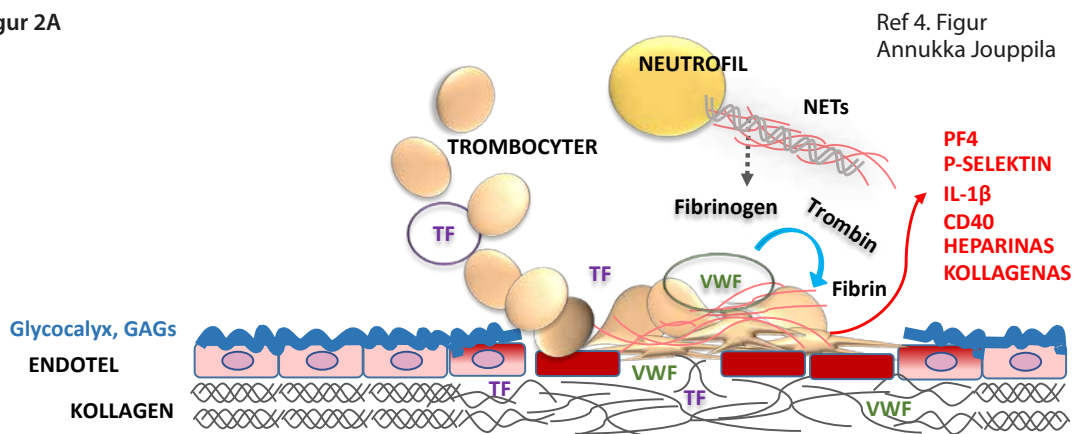
Epidemiologi

Män, och särskilt de som är överviktiga eller lider av inflammatoriska sjukdomar, löper risk att få progredierande coronainfektion. Andra uppenbara högriskpatienter är äldre (65 år och äldre), personer med blodgrupp A, gravida, diabetiker, immunosupprimerade patienter och patienter med fettlever eller cancer. Kardiovaskulära risker som rökning, hyperlipidemi, hypertoni, diabetes och njursvikt ökar risken för både förvärrad coronainfektion och trombos. Alla ovan nämnda patientgrupper och tillstånd inte bara förvärrar en coronainfektion (9), utan

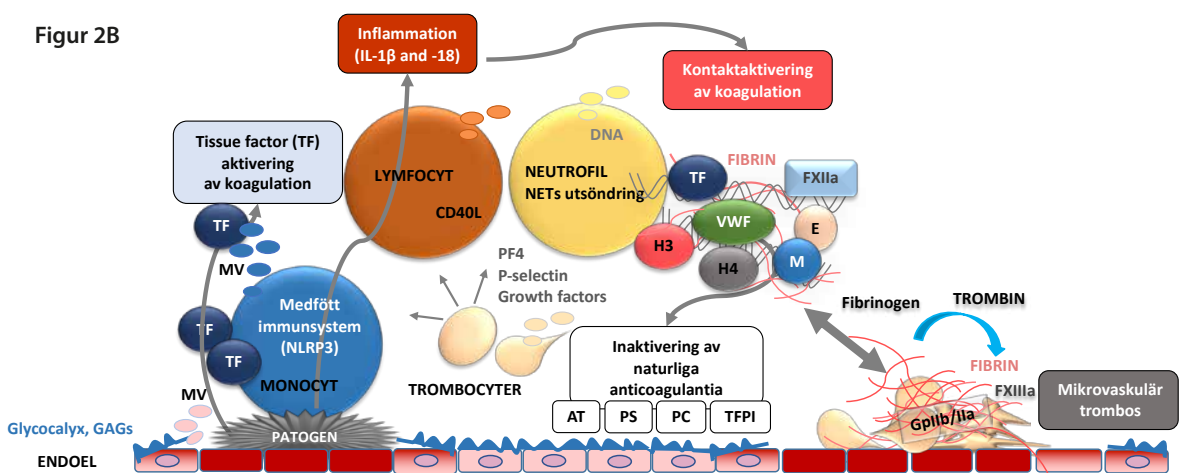
utgör också riskfaktorer för trombos. Däremot skyddar blodgrupp O mot både svår covid-19 och trombos (10, 11). Skillnaderna mellan blodgrupper beror på cellmembranstrukturer som binder socker på olika sätt och på 30 procent lägre vWF-koncentrationer vid O än vid andra blodgrupper. Coronavaccinerna har senare avsevärt förbättrat skyddet också för högriskpatienter.

I samband med coronainfektion är framför allt venös trombos vanligt (30 procent utan trombosprofilax, 10 procent med profilax), medan lungemboli som underliggande faktor till svår lunginflammation ofta är orsaken till en dödlig komplikation (12). Incidensen av arteriell trombos har också ökat, men klart mindre än av venös trombos, runt fem procent. Detta kan delvis förklaras av att många pa-

Figur 2A



Figur 2B



Figur 2. Interaktion mellan koagulation och inflammation i ett inflammerat kärl. Figur 2A visar trombocyternas huvudfunktioner, utsöndringen av faktorer som omformar kärilväggen och tillväxtfaktorer som förstärker de inflammatoriska reaktionerna och koaguleringsprocessen. Figur 2B visar den naturliga antikoagulationen av inflammatoriska celler och endotel (referens 4).

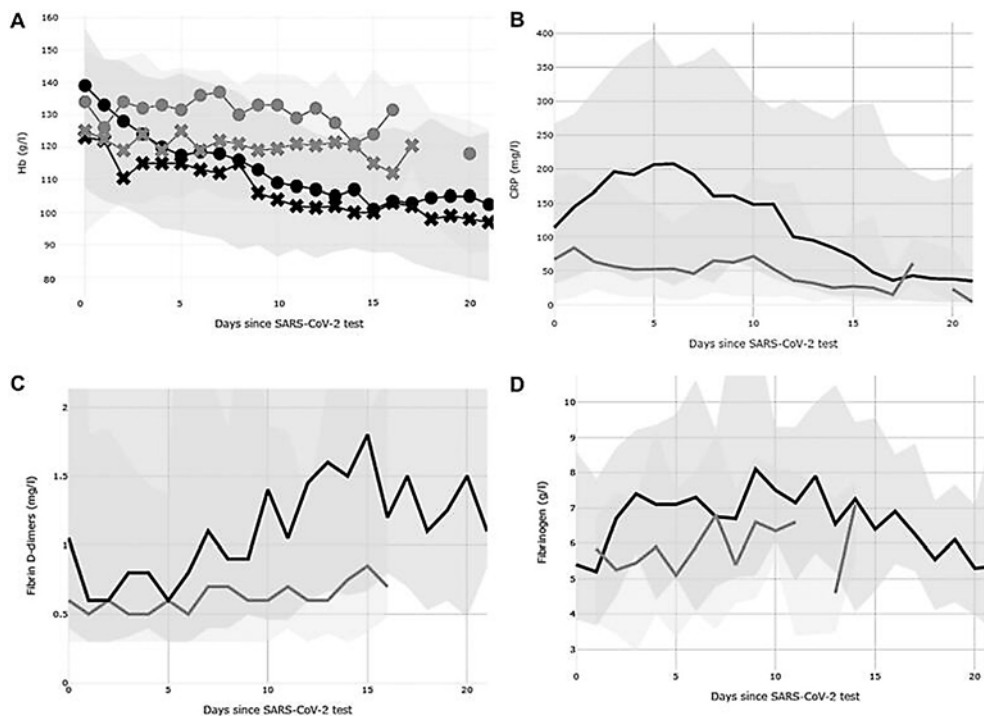
tienter med arteriell ocklusion står på en kombination av antitrombotiska läkemedel och statiner, som tillsammans lindrar de vaskulära komplikationerna vid coronainfektion (13).

Laboratoriefynd med avseende på koagulationsrubbing vid covid-19

Det är typiskt att infektioner åtföljs av anemi-ering, vilket är associerat med en störning i upptaget av järn, åtminstone via hepcidinsekretionen (2). Erythrocyter behövs också när fibrin bildas, eftersom de fäster aktivt både via FXIIIa och på ytan av trombocyterna i fibrinet. Dessutom är erythrocyter aktivt involverade i att främja koagulering, eftersom trombin bildas på deras yta (30 procent av den totala blodkapaciteten). Trombocyterna spelar huvudrollen vid bildning av trombin, och flera studier har beskrivit hur de aktiveras kraftigt vid covid-19 (5). Till en början befara-ade man en situation liknande disseminerad intravaskulär koagulation (DIC), där trombocytopeni uppstår till följd av massiva förluster orsakade av mikrovaskulär trombos (14). När pandemin har fortskridit har dock trombocy-

tos varit ett typiskt fynd (2). Detta ökar ytterligare trombocytaktiveringen, bland annat när trombopoetin verkar som trombocytagonist. Kemokiner som frisätts av trombocyter och deras interaktion med leukocyter gör också att det bildas så kallade neutrophil extracellular traps (NET). NET är nätliknande strukturer, som frisätts från neutrofilernas kärna och som utöver sin antibakteriella effekt också är relaterade till tromboinflammation och i hög grad bidrar till trombosbildning (15). Trombos uppstår när trombin omvandlar fibrinogen till fibrin, som binder cellaggregat och stabiliserar koagel (figur 2). Normalt löses fibrin snabbt upp av plasmin, och D-dimer är ett viktigt kliniskt mått på interaktionen mellan trombin och plasmin (16). Den grundläggande tolkningen av laboratorieprov som påvisar koagulationsrubbingar beskrivs i tabellen.

Ökningen av fibrinogen speglar graden av inflammation och utsöndringen av IL-6. Stigande fibrinogenhalt är därför en förutsägbar konsekvens av infektion (14). Faktum är att eliminering av fibrinogen i olika sepsismodeller vid experimentella inflammatoriska reaktioner ledde till snabb död för försöksdjuren.



Ref 2. Helin T, et al.

Figur 3. Laboratorieresultat inom 20 dygn efter covid-19-diagnos hos sjukhuspatienter. A. Hemoglobinnivå, B. CRP, C. D-dimer och D. Fibrinogen. De mörkgrå zonerna visar variationsintervallet hos intensivvårdspatienter och de ljusgrå hos avdelningspatienter. Den svarta linjen representerar patienter på intensivvård, den grå linjen patienter på vårdavdelning (referens 2).

Tabell 1. Koagulationstester som är till nytta vid utvärdering av sjukhusbehandlad coronainfektion. Inom parentes approximativa referensvärden, som kan vara laboratoriespecifika.

P-TT, tromboplastintid (70–130 %)	Samlad inverkan av vitamin K-beroende koagulationsfaktorer som produceras av levern vid koagulation utlöst av den yttre plasmaaktiveringsvägen – reaktionen initieras av en vävnadsfaktor – värdet minskar vid vitamin K-brist, som kan orsakas av intestinal malabsorption.
P-APTT, aktiverad partiell tromboplastintid (25–35 s.)	Samlad inverkan i plasma av interna plasmakoagulationsfaktorer som initieras av kontaktaktivering – förlängs vid ärftlig hemofili, av inverkan av i.v. heparin och vid lupus, och oftare i samband med FVIII-antikropps bildning – möjlig vid covid.
P-trombintid (17–22 s.)	Förlängs vid brist på eller störd funktion av fibrinogen eller av effekten av trombinhämmare. Är vanligtvis kort vid stark trombosbenägenhet.
P-fibrinogen (2–4 g/l)	Koncentrationen ökar vid inflammation, men om den minskar tyder det oftast på en betydande konsumtion. Mycket höga nivåer observeras vid covid, vilket försämrar effekten av det fibrinolytiska systemet för att lösa upp trombosen.
P-FVIII (50–150 %)	Koagulationsfaktor transporterad av vWF. Höga koncentrationer är förknippade med inflammation och ökar signifikant risken för trombos. Låga koncentrationer tyder på hemofili A, som kan uppträda plötsligt på antikropps basis (även beskrivet vid coronainfektion), eller som en sällsynt ärftlig sjukdom och då behövs det substitutionsbehandling för att stödja hemostasen.
P-AT3, antitrombin (75–120 %)	Ett naturligt antikoagulant som kontrollerar koagulationen för varje koagulationsfaktor; minskning i serumkoncentration vid uppföljning tyder på accelererad koagulation. LMWH och i.v. heparin är AT-beroende.
P-FiDD, D-dimer (< 0,5 mg/l)	En nedbrytningsprodukt av fibrin som mäter balansen mellan koagulation och fibrinolys i samband med aktivering av FXIII. Nivåer över 1,5 mg/l har visat sig vara ett signifikant tecken på lungemboli och dålig prognos vid covidinfektion.

(referens 16).

Fallande fibrinogen är en bra trend under återhämtningsfasen, men skadligt under en pågående covid-19-infektion. Mycket höga fibrinogennivåer (exempelvis över 6 g/l) tyder också på svag fibrinolytisk kapacitet, en kapacitet som behövs för att få kontroll över trombos. Det allmänna förloppet för dessa laboratorieresultat under tre veckor vid intensivvård eller slutenvård av covidpatienter på HUS presenteras i figur 3 (2).

En jämn kontinuerlig ökning av D-dimer över nivån 1,5 mg/l indikerar särskilt dålig prognos och är förknippad med upp till 40-faldig dödsrisk jämfört med D-dimervärden inom referensintervallet (8). Dessutom är förhöjda FVIII- och vWF-värden associerade med inläggning på intensivvård och dålig prognos (2). Ökning av CRP över 150 mg/l under covid-19-infektion visade sig också

vara ett tecken på allvarlig infektion. Enligt opublicerade data från HUS 2020 ökade dödligheten med fortsatt stegring av CRP.

Fosfolipidantikroppar och olika autoantikroppar har beskrivits hos covid-19-patienter, men fynden är delvis motsägelsefulla. Antikropparnas epitop är inte nödvändigtvis klassiska mål för fosfolipidantikroppar, men upptäckten är intressant och visar på cellmembranets andel i coronainfektionens patogenes och trombogenicitet. Aktiveringstillståndet hos trombocyter är tydligt beskrivet vid coronainfektion (5), liksom i övrigt inom patologi och fysiologi som en viktig del av immunförsvaret (17). Antikroppar orsakar aktivering av endotelceller och trombocyter med hjälp av immunreceptorer och receptorklustring och främjar koagulation på trombocyternas yta. Komplementsystemet

är också involverat i trombocytaktiveringen. Trombocyterna frisätter leukokiner, som startar en interaktion mellan trombocyter och leukocyter och leder till tromboinflammation. PF4 är en av de viktigaste leukocytaktivatorerna och neutraliserarna av både naturliga heparinmolekyler och terapeutiskt heparin. Leukocyterna utsöndrar sitt kromatinmaterial till omgivningen och den nätliknande strukturen hämmar blodflödet, buntar ihop blodkroppar samt initierar och infekterar fibrinätverket, så att även stora vener lätt blockeras i och med det långsamma flödet.

En olycklig paradoxal biverkning var kopplad till coronavaccin med adenovirusvektor. Överraskande nog kom rapporter från Europa om att denna typ av vaccin orsakade en specifik immunaktivering av trombocyter och allvarlig trombos, särskilt i sinusvenerna. På detta följde att de första patienterna avled på grund av stark immun- och komplementaktivering, trombocytaggregation och tromboinflammation (18). På sjukhusen behandlades patienterna med immunglobulin i hög dos och med alternativa antikoagulantia till heparin, eftersom antikroppar relaterade till PF4-heparinkomplexet kunde upptäckas med ELISA-testet. I Finland sågs ett tiotal av dessa patienter, och avgörande för framgångsrik behandling var snabb internationell kommunikation mellan koagulationsläkare kring diagnostik och behandling.

Behandling av koagulationsrubbning vid covid

När diagnosen ventrombos väl har ställts är antikoagulansbehandling naturligtvis en effektiv behandlingsform, förutsatt att den kan påbörjas så tidigt som möjligt (12, 19, 20). Misstanke om trombos och särskilt om lungemboli väcktes ofta sent, vilket medverkade till den höga mortaliteten.

I en japansk retrospektiv observationell kohortstudie av svår covid-19 deltog 198 patienter med ventilationsstöd (21). Studien rapporterade en signifikant mortalitetsfördel som uppnåddes med antikoagulansbehandling med heparin i maximal dos: när patienten lades in på sjukhus tidigt (högst 5 dygn) var dödligheten endast 3,8 procent jämfört med 27,7 procent när heparinbehandlingen sattes in senare (fler än 5 dygn). I studien var det huvudsakliga antikoagulantset infusion av ofraktionerat heparin, som hos oss begränsas till användning i speciella situationer, till

exempel om trombos fortskrider under behandling med LMWH, utan trombocytopeni och evidens för immunaktivering orsakad av heparin.

Ett liknande resultat sågs hos sjukhuspatienter i Italien. Där visades det retrospektivt att 30-dagarsmortaliteten minskade med 40 procent jämfört med patienter utan LMWH, när patienterna fick trombosprofylax med LMWH (enoxaparin 40 mg = 4000 IE subkutant en gång dagligen) (21). I en studie från New York rapporterades ett liknande resultat när antitrombotisk behandling, främst LMWH, påbörjades så snart som möjligt vid inläggning på sjukhus. Dödligheten minskade då från 40 till 27 procent (22). Senare studier hade randomiserade upplägg. Tre separata studier jämförde LMWH i terapeutisk dos – utan etablerad trombos – med LMWH i profylaxdos (metaanalys, 23). Efter det publicerades ytterligare en amerikansk rapport. Resultatet var samstämmigt i alla dessa studier: en 40 procents mortalitetsfördel vid 30 dygn med en högre dos av LMWH. Hos intensivvårdspatienter visade sig den terapeutiska dosen vara för hög i det randomiserade upplägget, eftersom fler blödningsproblem uppstod och ingen nytta observerades jämfört med profylaxdosen. För intensivvårdspatienter på HUS, och också före intagningen för intensivvård, har i huvudsak så kallad utökad profylaxdos använts. Enligt registeruppgifter var den totala covid dödligheten inom intensivvården i Finland 2020 och 2021 mindre än 15 procent, vilket visar att intensivvården är av hög kvalitet.

Långvarig covid och koagulationsrubbningar

Hos en del patienter förekommer koagulationsaktivering som fortsätter efter att den mest akuta covidinfektionen passerat, och symtombilden kan fluktuera. Det är dock svårt att uppskatta antalet patienter eftersom kohorterna är begränsade (5, 6). Om det finns kännetecken för hög trombosrisk baserat på predisponerande riskfaktorer, är det meningsfullt att undersöka koagulationsfaktorprofilen, utesluta långvarig covid-19 och utvärdera det kliniska behovet av antitrombotisk behandling och statinbehandling (HUS covidrekommendationer). Tydligast är att identifiera patienter som redan tidigare har ordinerats eller rekommenderats dessa läkemedel, men där följsamheten har varit dålig, till exempel patienter med förmaksflimmer (23).

Patienter som kommer in för koagulationsutredning har enligt litteraturen en bild av koagulationsaktivering, och kortvariga behandlingsperioder av tromboprofylaxtyp har använts med framgång. Randomiserade studier finns dock ännu inte. Medan denna artikel finslipades publicerades i tidskriften *Nature Medicine OPEN* en serie på 159 patienter, där koagulationsaktiveringen följde ett tydligt aktiveringsmönster. Detta visar på nödvändigheten av koagulationsstudier som ett led i bedömningen av inflammation (24) (tabell 1).

Diskussion

Koagulationssystemet och hemostasen är den mest omedelbara och första reaktionen på vävnadsskada och representerar ett biologiskt kontinuum vid dels inflammation, dels angiogenes, vävnadsstöd och läkningsreaktioner (25). När en coronainfektion förvärras har användningen av LMWH i terapeutiska doser i ett tidigt stadium visat sig vara avgörande, om det inte finns kontraindikationer. Naturligtvis är det också viktigt att behandla kardiovaskulära riskfaktorer (13, 19). Dessa lärdomar kommer att förbli relevanta om sars-cov-2 fortsätter att orsaka infektioner eller om det dyker upp nya virus som kan ha mycket specifika men kliniskt signifikanta effekter på koagulationssystemet.

Riitta Lassila
riitta.lassila@kolumbus.fi

Inga bindningar.

Referenser

1. O'Sullivan JM, et al. Endothelial cells orchestrate COVID-19 coagulopathy. *Comment. Lancet Haematol* 2020;7:553.
2. Helin TA, Lemponen M, Lahtiharju T, et al. Anaemia and enhancement of coagulation are associated with severe COVID-19 infection. *Scand J Clin Lab Invest* 2021;81:653–60.
3. Goshua G, Pine AB, Meizlich ML, et al. Endotheliopathy in COVID-19-associated coagulopathy: evidence from a single-centre, cross-sectional study. *Lancet Haematol* 2020;7:e575–e582.

Summary

COVID-19 and coagulopathy

Blood coagulation promotes COVID-19 via the crosstalk between platelets, blood coagulation and inflammation, called thromboinflammation. Endothelial damage and hypoxia stimulate release of e.g. von Willebrand factor to capture more platelets and upregulate coagulation. The lifesaving benefits of thromboprophylaxis were recognized in HUS, and early instructions for laboratory tests and use of low-molecular weight heparin, LMWH, were implemented. In hospitalized COVID-19 patients, full-dose LMWH uniformly reduced 30-day mortality by 40%. Overall, early attention to assessment of blood coagulation and effective thromboprophylaxis strategies have saved lives. In the future, appearance of possible new pandemics, targeting coagulation activity should be in key focus.

4. Kohli S, Shahzad K, Jouppila A, et al. Dynamic interplay between platelets and inflammation: role of glycosaminoglycans and protein C. *Front Cardiovasc Med* 2022;9:866751
5. Nishikawa M, Kanno H, Zhou Y, et al. Massive image-based single-cell profiling reveals high levels of circulating platelet aggregates in patients with covid-19. *Nature Comm* 2021;12:7135.
6. Fogarty H, Townsend L, Morrin H et al. Persistent endotheliopathy in the pathogenesis of long covid syndrome. *J Thromb Haemost* 2021;19:2525–53.
7. Wichmann D, Sperhake J-P, Lutgehetmann M, et al. Autopsy findings and venous thromboembolism in patients with COVID-19: A Prospective Cohort Study *Ann Int Med* 2020; 173:268–77.
8. Sivula M, Lassila R. Covid-19-mikro- ja makrotromboosin komplikaatioiden taustalla. *Ledare. Duodecim* 2020;1135:1765–7.
9. CDC COVID-19. Underlying Medical Conditions Associated with Higher Risk for Severe COVID-19: Information for Healthcare Professionals. <https://www.cdc.gov/coronavirus/2019-ncov/hcp/clinical-care/underlyingconditions.html>.
10. Wang H, Zhang I, Jia L. ABO blood group influence COVID-19 infection: a meta-analysis *J Infect Dev Ctries* 2021;15:1801–7.
11. Franchini M, Makris M. Non-O blood group: an important genetic risk factor for venous thromboembolism. *Blood Transfusion* 2013;11:164–5.
12. Martens E, Huismann MV, Klok FA. Diagnostic management of acute pulmonary embolism in COVID-19 and other special patient populations. *Diagnostics* 2022; 135:1-8.
13. Vuorio A, Lassila R, Kovanen P. Hypercholesterolemia and COVID-19: statins for lowering the risk of venous thromboembolism. *Front Cardiovasc Med* 2021:711923.
14. Iba T, Levy JH, Levi M, Tachil J. Coagulopathy in COVID-19. *J Thromb Haemost* 2020;18; 2103–09.
15. Zhu Y, Chen X, Liu X. Netosis and neutrophil extracellular traps in COVID-19. *Immuno-thrombosis and beyond. Front Immunol* 2022;13:838011.
16. Nevzorov I, Szanto T, Helin T, et al. Veren hyyttymisen päivystykselliset tutkimukset. *Duodecim* 2022;138:145–153.
17. Semple J, Italiano JE, Freedman J. Platelets and the immune continuum, *Nat Rev Immunol* 2011;11:264–74.
18. Pitkänen HH, Jouppila A, Helin T, et al. COVID-19 adenovirus vaccine triggers antibodies against PF4 complexes to activate complement and platelets. *Thromb Res* 2021; 208:129–37.
19. Hozayen SM, Zychowski D, Benson S, et al. Outpatient and inpatient anticoagulation therapy and the risk for hospital admission and death among COVID-19 patients. *EclinicalMed* 41;101139.
20. Takayama W, Endo A, Otomo Y. Therapeutic anticoagulation using heparin in early phase severe coronavirus disease 2019: A retrospective study. *Am J Emerg Med* 2022;58:84–8.
21. Castelnovo D, Costanzo S, Aninori A, et al. Heparin in COVID-19 patients is associated with reduced in-hospital mortality: The Multicenter Italian CORIST Study. *Thromb Haemost* 2021;121:1054–65.
22. Sholzberg M, da Costa BR, Tang GH, et al. Randomized trials of therapeutic heparin for COVID-19: A meta-analysis. *Res Pract* 2021;5:e12635.
23. Raatikainen P, Lassila R. COVID-19 and atrial fibrillation – another reason to use anticoagulants. *Invited editorial. Heart* 2022;108:902–4.
24. Morrow AJ, Sykes R, McInstosh A. A multisystem cardio-renal investigation of post-COVID-19 illness. *Nat Med OPEN*. 2022; <https://doi.org/10.1038/s41591-022-01837-9>.
25. Magnus N, Esterina D, D'Asti B, et al. Oncogenes and the coagulation system – forces that modulate dormant and aggressive states in cancer. *Thromb Res* 2014;133:S1–S9.