



# Osteomyelitt i underkjeven

---

## KORT KASUISTIKK

### ANJA NILSEN NYLAND

Kjevekirurgisk avdeling  
Haukeland universitetssjukehus  
og  
Institutt for klinisk odontologi  
Universitetet i Bergen  
Anja Nilsen Nyland er tannlege i spesialisering.  
Forfatteren har fylt ut ICMJE-skjemaet og oppgir ingen interessekonflikter.

### ELIN SERINE NORDTVEIT

Barne- og ungdomsklinikken  
Haukeland universitetssjukehus  
Elin Serine Nordtveit er lege i spesialisering.  
Forfatteren har fylt ut ICMJE-skjemaet og oppgir ingen interessekonflikter.

### FRANZISKUS JOHANNES BOSSE

Barne- og ungdomsklinikken  
Haukeland universitetssjukehus  
Franziskus Johannes Bosse er overlege.  
Forfatteren har fylt ut ICMJE-skjemaet og oppgir ingen interessekonflikter.

### SIGBJØRN LØES

loes@helse-bergen.no  
Kjevekirurgisk avdeling  
Haukeland universitetssjukehus  
og  
Institutt for klinisk odontologi  
UiT Norges arktiske universitet  
Sigbjørn Løes er avdelingssjef og professor.  
Forfatteren har fylt ut ICMJE-skjemaet og oppgir ingen interessekonflikter.

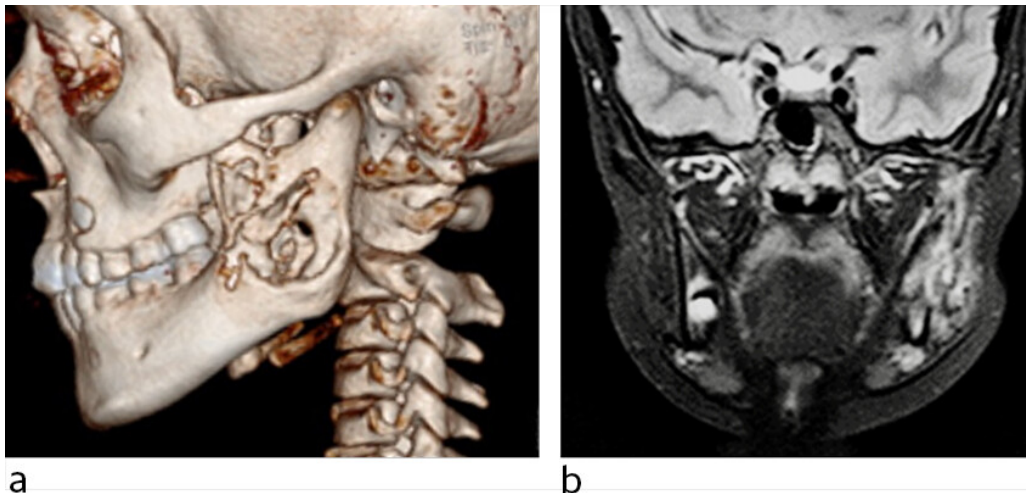
---

Hevelser og smerter i kjeven er ofte assosiert med infeksjøs odontogen sykdom og vil typisk diagnostiseres og behandles hos tannlege. I noen tilfeller kan imidlertid ikke tanninfeksjoner påvises. Vi presenterer fire sykehistorier hos barn som illustrerer ulike utfordringer ved en velkjent, men relativt dårlig definert diagnose i medisinen.

## Pasient 1

En tidligere frisk gutt i barneskolealder ble henvist til kjevekirurgisk avdeling på grunn av smerter, hevelse og rødhet i venstre underkjeve samt rødhet bak øret på samme side. Pasienten hadde redusert gapeevne, men ikke vekttap eller feber. Han var tidligere plaget med hyppige halsinfeksjoner.

Det ble ikke avdekket tannpatologi ved klinisk undersøkelse, tannrøntgen eller dental panoramarøntgen (ortopantogram, OPG). Antibiotikabehandling med fenoksymetylpencillin-mikstur 50 mg/mL  $\times$  3 (7,5 mL + 7,5 mL + 15 mL) ga tilbakegang av symptomene i løpet av få dager. Nevnte ortopantogram, CT og MR av ansiktsknokler viste omfattende osteolytiske og inflammatoriske lesjoner i venstre underkjeve (figur 1). For å utelukke neoplasi ble det foretatt PET-CT-undersøkelse med fluorodeoksyglukose (FDG), som viste diffust økt FDG-opptak i venstre ramus mandibula.



**Figur 1** Pasient 1. a) 3D-rekonstruksjon etter CT viser omfattende destruksjon av venstre ramus mandibula. b) Inflammatoriske forandringer på samme side er tydelige på MR med kontrastvæske (koronalsnitt).

To måneder etter symptomdebut ble det tatt biopsi i generell anestesi med trepanbor transoralt. Det ble ikke observert inflammasjon i omliggende bløtvev, men hele ramus mandibula var ekspandert. Histologisk snitt viste ben med reaktive forandringer forenlige med sent stadium i en behandlet osteomyelitt uten tegn til malignitet. Bakterieprøver ga rikelig vekst av *Streptococcus mitis*, middels vekst av apatogen *Neisseria* og sparsom vekst av *Staphylococcus epidermidis*.

Pasienten fortsatte med fenoksymetylpencillin, og én måned senere ble det utført kirurgisk dekortikering av underkjeven og fjerning av sekvestre med transoral tilgang. Det ble funnet betydelige mengder løst nekrotisk ben uten tegn til pussdannelse. Ny bakterieprøve ga rikelig vekst av *Actinomyces odontolyticus*, streptokokker i mitis/oralis-gruppen og *Actinomyces* sp., og sparsom vekst av *Neisseria* sp. og *Rothia mucilaginosa*. Antibiotikabehandlingen ble endret til klindamycin 10 mg/kg  $\times$  3 i ytterligere to måneder. Ved senere kliniske kontroller var det fine forhold, avtagende asymmetri og god gapeevne.

## Pasient 2

En tidligere frisk jente i barneskolealder ble henvist fra offentlig tannklinikk på grunn av vedvarende hevelse under venstre underkjeve. Tilstanden hadde vart i ti uker uten feber eller nedsatt allmenntilstand. Pasienten hadde initialt blitt behandlet med fenoksymetylpencillin-mikstur 50 mg/mL  $\times$  3 (7,5 mL + 7,5 mL + 15 mL) i to uker og etter et to måneders opphold i ytterligere fire uker med bedring av ubehag og gapebesvær. Hun var tidligere operert med dren grunnet residiverende ørebetennelser.

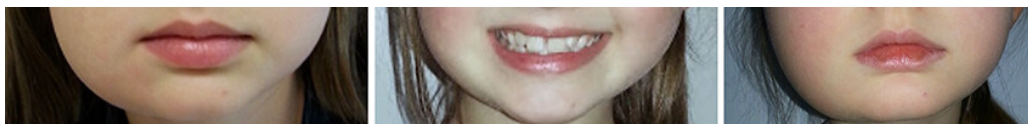Det ble ikke funnet dental patologi verken ved klinisk undersøkelse, tannrøntgen, ortopantogram, MR eller CT. Det ble påvist asymmetrisk forstørret underkjeve på venstre side med benfortykkelse, sklerose og periostal reaksjon samt minimalt ødem i omgivende

bløtvev. Funnet ble oppfattet som kronisk osteomyelitt.

Biopsi av underkjeven ble tatt med retromandibulær transkutan tilgang. Mikrobiologisk undersøkelse viste ingen oppvekst av aerobe eller anaerobe bakterier. Ved histologisk undersøkelse ble det funnet betennelsesceller, og forandringene ble oppfattet som forenlige med kronisk osteomyelitt. Pasienten fortsatte med fenoksymetylpenicillin i ni måneder (330 mg, 1 + 1 + 2 tabletter) og var symptomfri ved kontroller én, fire og ni måneder etter biopsitagningen.

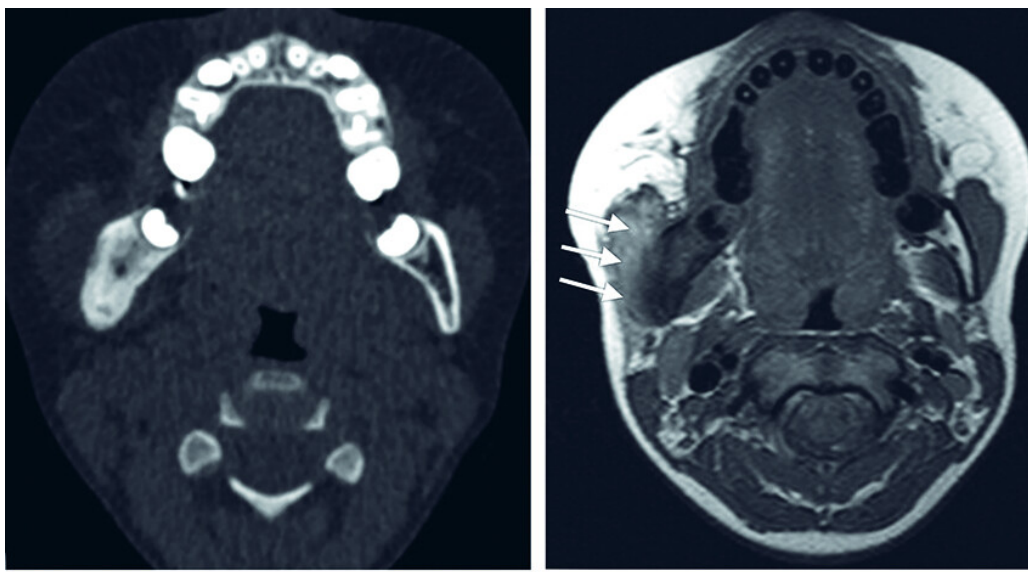
## Pasient 3

En jente i barneskolealder ble utredet på grunn av en diffus hevelse over høyre underkjeve. Bortsett fra residiverende ørebetennelser, hadde hun vært frisk. Hevelsen hadde kommet og gått periodevis i et års tid uten ledsagende symptomer. Pasienten hadde ikke hatt feber og var ikke blitt behandlet med antibiotika (figur 2).



**Figur 2** Pasient 3 ved kontroller med flere års mellomrom. Smerter og hevelse residiverer tidvis til tross for behandling med NSAID-preparater og steroider.

Ved klinisk undersøkelse observerte man asymmetri i ansiktet og en fast, lett palpasjonsømt hevelse på ca. 3 cm langs høyre underkjeve uten infeksjonstegn i huden eller tennene. MR- og CT-undersøkelse viste ekspandert ben med ødem i høyre underkjeve og kontrastoppladning i omliggende bløtvev (figur 3).



**Figur 3** Pasient 3. a) CT (aksialt snitt) viser sklerotisering av benvev i ramus mandibula på høyre side og utvisket kortikal avgrensning. b) MR med kontrastvæske (aksialt snitt) viser inflammatoriske forandringer i omliggende bløtvev. Pilene viser oppdrevet musculus masseter på høyre side sammenlignet med kontralateral side.

Biopsi tatt under generell anestesi med intraoral tilgang viste bentrabekler omgitt av osteoblaster og noe bennydannelse, og noe inflammasjon med spredte lymfocytter, og ble tolket som kronisk osteomyelitt. Pasienten ble satt på behandling med fenoksymetylpenicillin hos annen behandler (dose ukjent) i etterkant av biopsitagning. Dyrkning av den mikrobiologiske prøven ga oppvekst av *Actinomyces oris* og *Staphylococcus aureus*.

På bakgrunn av resistensbestemmelse ble fenoksymetylpenicillin seponert til fordel for klindamycin peroralt 10 mg/kg  $\times$  3 i seks uker. Etter tre uker hadde hevelsen gått tilbake, og pasienten var tilnærmet symptomfri. MR med kontrast tre måneder etter biopsitagningen viste avtagende, men fremdeles tydelig reaksjon i underkjeven og omliggende vev. Etter ny dekortikering og biopsi uten funn av sekvestre, puss eller bakterieoppvekst ble behandling med klindamycin 10 mg/kg  $\times$  3 med planlagt varighet på seks måneder påbegynt.

Et halvt år senere avdekket ny MR-undersøkelse vedvarende inflammatorisk aktivitet i underkjeven. Antibiotikabehandling ble seponert ettersom pasienten var uten kliniske symptomer. En måned senere fikk pasienten på nytt trismus og hevelse samme sted. Ny biopsitagning viste ikke tegn til bakterier eller betennelsesceller. For å behandle eventuell infeksjon ble det startet behandling med nye antibiotikaregimer, også intravenøst, uten effekt på tilbakevendende episoder med smerter, hevelse og persisterende asymmetri i ansiktet. Antibiotikabehandlingen ble derfor seponert, og pasienten ble satt på fast behandling med NSAID-preparat (ibuprofen 200 mg  $\times$  2). Dette hadde effekt, men symptomene blusset opp så fort ibuprofenbehandlingen ble seponert. Pasienten ble satt på fast behandling med ibuprofen 400 mg  $\times$  3.

Syv år senere har pasienten fremdeles residiverende symptomer med hevelse og smerter fra kjeven. Hun bruker nå fast prednisolon 5 mg  $\times$  1 og ibuprofen 400 mg  $\times$  1–3 daglig samt omeprazol 20 mg  $\times$  1. Ved gjennombruddssymptomer økes prednisolondosen til 10–40 mg. Hun vurderes for bisfosfonatbehandling.

## Pasient 4

En gutt i barnehagealder ble innlagt med økende hevelse i venstre kinn, smerter og forhøyet CRP på 117 mg/L. Han hadde forkjølelssymptomer og sekresjon fra høyre øre. Gutten hadde hatt gjentatte ørebetennelser siden toårsalderen og fått innlagt dren i høyre øre.

Intraoralt var det ingen tegn til fistler, infeksjon eller tannpatologi. CT-undersøkelse viste betydelig oppdriving i tyggemuskulatur, fortykket underkjeve og forstørrede lymfeknuter på venstre side, som radiologisk ble tolket som kronisk osteomyelitt.

Biopsi tatt med intraoral tilgang fra ramus mandibula under generell anestesi viste tegn til akutte betennelsesforandringer med infiltrat av nøytrofile granulocytter forenlig med osteomyelitt. Den bakteriologiske prøven viste oppvekst av streptokokker i mitis/oralis-gruppen, grampositive kokker, *Staphylococcus aureus*, *Actinomyces odontolyticus*, *Stomatococcus* sp., apatogen *Neisseria*, *Abiotrophia defectiva* og *Actinomyces*.

Pasienten ble satt på behandling med høye doser penicillin (75 mg/kg  $\times$  4 intravenøst) i fire uker. Det ble deretter gjort kirurgisk debridement av kjeven. Peroperativt observerte man «morken» benoverflate, men ingen tegn til puss. Bensekvestre ble fjernet, og man kyretterte til friskt ben. Histologisk undersøkelse viste kronisk betennelse. Alle mikrobiologiske funn var en del av normal munnflora, og hadde således usikker klinisk relevans. Pasienten ble satt på behandling med cefotaksim (50 mg/kg  $\times$  4) og klindamycin (10 mg/kg  $\times$  4) intravenøst pga. resistensmønsteret av biopsimaterialet fra operasjonen, hvor de fleste bakteriene var resistente mot penicillin, men følsomme for klindamycin og kefalosporiner.

Pasienten ble fulgt med kontroller på kjevekirurgisk avdeling og ved barneklinnikk. Antibiotikabehandling ble kontinuert med cefaleksin-mikstur i høy dose og klindamycin-mikstur (10 mg/kg  $\times$  3) i tillegg til fast ibuprofen-mikstur (15 mg/kg  $\times$  3). Pasienten hadde varierende symptomer fra kjeven, og under forløpet ble kronisk ikke-bakteriell osteomyelitt mistenkt, og antibiotikabehandlingen seponert.

Noen måneder senere ble pasienten innlagt på nytt med hevelse i høyre overarm og abscesser på halsen. Etter omfattende utredning ble det påvist immunsvikt i form av kronisk granulomatøs sykdom. Pasienten ble stamcelletransplantert med påfølgende

graftreksjon. Han ble deretter retransplantert og utviklet transplantat-mot-vert-sykdom. Pasienten døde fire år etter første utredning for osteomyelitt.

## Diskusjon

Felles for de fire barna var at alle presenterte hevelse over underkjeven med varierende grad av smerte uten feber. Kjeveosteomyelitter er oftest assosiert med tanninfeksjoner, noe ingen av pasientene hadde. Likevel ble sykdomsbildene primært oppfattet som infeksjøs osteomyelitt og behandlet kirurgisk og med antibiotika.

Mikrobiologiske prøver ble i hovedsak tatt transoralt. I det ene tilfellet hvor man gjorde en transkutan, steril tilgang, fant man ingen bakterievekst. Mulig kontaminasjon fra munnhule og tidligere antibiotikabruk gjør at mikrobiologiske prøver tatt fra underkjeven må tolkes med varsomhet. Muligheten for ikke-bakteriell osteomyelitt ble vurdert sent, og hos enkelte av pasientene kunne man ikke være sikker på om dette var den primære diagnosen eller om tilstanden utviklet seg som reaksjon på en forutgående infeksjon. Pasient 1 hadde en typisk presentasjon av infeksjøs osteomyelitt, mens pasient 2 sannsynligvis hadde en selvbegrensende og immunindusert kronisk ikke-bakteriell osteomyelitt, som feilaktig ble behandlet med langvarig antibiotikakur. Forløpet hos pasient 3 tyder på en langvarig og residiverende kronisk ikke-bakteriell osteomyelitt. Pasient 4 hadde osteomyelitt med usikker patogenese som følge av underliggende sykdom.

Osteomyelittbegrepet benyttes tradisjonelt om en infeksjøs tilstand og deles gjerne inn i akutt og kronisk osteomyelitt. Den akutte varianten viser klare inflammasjonstegn med hevelse, puss og ofte fistler. Denne kan gå over i en mer kronisk fase med mindre dramatiske kliniske symptomer ((1,2), s. 56–65), men som også kan innbefatte puss og sekvestre.

*Kronisk ikke-bakteriell osteomyelitt* er en idiopatisk inflammatorisk tilstand. Den inflammatoriske forstyrrelsen skyldes trolig ubalansert cytokinuttrykk fra medfødte immunceller. Tilstanden beskrives derfor i nyere tid også som en autoinflammatorisk tilstand (3). Kronisk ikke-bakteriell osteomyelitt omfatter et vidt klinisk spektrum fra ganske milde, unifokale og tidsavgrensede beninflammasjoner til forlengede, multifokale, residiverende og noen ganger destruktive forløp. Den mest alvorlige presentasjonsformen kalles også *kronisk residiverende multifokal osteomyelitt* (1,3,4). Termen *Garrès skleroserende osteomyelitt*, som brukes av mange klinikere, betegner en lavgradig kjeveosteomyelitt med hittil antatt infeksjøs opphav, uten puss eller bendestruksjon, men med sklerosering og påleiring av ben. Tilstanden er også beskrevet som *osteomyelitt med proliferativ periostitt*. Patogenesen ved Garrès skleroserende osteomyelitt er dårlig definert, og sannsynligvis burde mange tilfeller vært diagnostisert som kronisk ikke-bakteriell osteomyelitt og behandlet deretter. Tabell 1 oppsummerer terminologien som i dag brukes i litteraturen om kjeveosteomyelitt.

### Tabell 1

Terminologi brukt i litteraturen om bakterielle og ikke-bakterielle osteomyelitter i kjeveben. Fremstillingen er basert på forfatterens kjennskap til litteraturen og hvordan de ulike termene brukes i praksis.

Norsk term	Engelsk term (forkortelse)	Forklaring
<b>Bakteriell osteomyelitt</b>		
Akutt osteomyelitt	Acute osteomyelitis (AO)	Bakteriell, mindre enn fire uker med kliniske symptomer

Norsk term	Engelsk term (forkortelse)	Forklaring
Sekundær kronisk osteomyelitt	Secondary chronic osteomyelitis (SCO)	Bakteriell, mer enn fire uker med kliniske symptomer
<b>Ikke-bakteriell osteomyelitt</b>		
Kronisk ikke-bakteriell osteomyelitt / primær kronisk osteomyelitt <sup>1,2</sup>	Chronic non-bacterial osteomyelitis (CNO) / primary chronic osteomyelitis (PCO)	Idiopatisk inflammatorisk tilstand
Garrès skleroserende osteomyelitt <sup>1</sup>	Garrè's osteomyelitis	
Kronisk skleroserende osteomyelitt <sup>1</sup>	Chronic sclerosing osteomyelitis (CSO)	
Diffus skleroserende osteomyelitt <sup>2</sup>	Diffuse sclerosing osteomyelitis (DSO)	
Kronisk residiverende multifokal osteomyelitt	Chronic recurrent multifocal osteomyelitis (CRMO)	Multifokal kronisk ikke-bakteriell osteomyelitt
Juvenil primær kronisk osteomyelitt	Juvenile primary chronic osteomyelitis (JPCO)	Kronisk ikke-bakteriell osteomyelitt hos barn og unge
<b>Assosierte tilstander</b>		
SAPHO-syndrom	SAPHO	Synovitt, akne, pustler, hyperostose, osteitt. Assosiert med kronisk ikke-bakteriell osteomyelitt

<sup>1</sup>Termene brukes synonymt. *Garrès skleroserende osteomyelitt* / *osteomyelitt med proliferativ periostitt* og *kronisk skleroserende osteomyelitt* er betegnelser på osteomyelitt med ukjent etiologi, men som muligens er utløst av dentalt infeksjøst fokus. Disse tilstandene kan sannsynligvis også betegnes som kronisk ikke-bakteriell osteomyelitt.

<sup>2</sup>*Diffus skleroserende osteomyelitt* brukes oftest som en radiologisk betegnelse, beskrivende om kronisk ikke-bakteriell osteomyelitt.

Kronisk ikke-bakteriell osteomyelitt er assosiert med smerte, trismus, lymfadenopati og hevelse. Smertene kommer typisk i perioder, og er som regel nattlige og intense. Ofte ser man eksaserbasjoner og remisjoner over flere år (1), (5-7). Det finnes ingen laboratorietest som er diagnostisk for tilstanden (3,8), men røntgenbilder er ofte vesentlige for korrekt diagnostikk. Det er fravær av puss, fistler og bensekvestre. Tilstanden kan ramme barn, med typisk debut i alderen fra syv til tolv år, men kan forekomme i alle aldre (1,9), s. 161-5). Affeksjon av sternum er hyppigere hos voksne, mens clavícula og lange rørknokler er predileksjonssted hos barn ((10). Hos barn tyder noen data på at lesjoner i kjevene er mer vanlig enn man tidligere har trodd. I en studie hadde 24 % av barn med kronisk ikke-bakteriell osteomyelitt lesjoner i underkjeven. 20 av 70 pasienter hadde unifokal sykdom, og hos disse var underkjeven den hyppigst affiserte knokkelen (12 pasienter) (11).

Kronisk ikke-bakteriell osteomyelitt i underkjeven har en rekke differensialdiagnoser: fibroosøse tilstander (f.eks. fibrøs dysplasi, Pagets sykdom, kjerubisme), benigne tumorer (f.eks. ossifiserende eller ikke-ossifiserende fibrom, sentralt kjempecellegranulom og odontogene tumorer) og maligne tilstander (f.eks. sarkom) (1,12). For riktig diagnose er tidlig benbiopsi viktig. Aseptiske metoder er å foretrekke for å unngå feilaktig diagnostisering med infeksjøs etiologi (13). I kjeve-regionen innebærer dette at man oftere bør vurdere en transkutan tilgang selv om det innebærer incisjon i hud og mulig arrdannelse for pasienten.

Uklarhet rundt osteomyelittbegrepet bidrar sannsynligvis til at både diagnostikk og behandling av kronisk ikke-bakteriell osteomyelitt i kjevene ikke er standardisert. Pasienter blir ofte først behandlet med antibiotika for antatt infeksjøs osteomyelitt og deretter med kirurgisk debridering. Det er grunn til å tro at flere osteomyelitter behandles unødvendig med antibiotika (13). Langtidsbehandling med antibiotika, som tradisjonelt er anbefalt ved osteomyelitt, kan forsinke korrekt diagnostisering, også fordi visse typer antibiotika har en antiinflammatorisk effekt.

Kronisk ikke-bakteriell osteomyelitt er fremdeles en eksklusjonsdiagnose der manglende effekt av antibiotika og fravær av infeksjøse mikrober peker mot diagnosen, understøttet av klinisk forløp og røntgenfunn. Tilstanden er sannsynligvis underdiagnostisert, og det er viktig å være oppmerksom på diagnosen tidlig i et sykdomsforløp. I de fleste tilfeller vil ikke-steroid antiinflammatoriske midler (NSAID) være førstevalg som behandling (12). Bruk av benremodulerende medikamenter som bisfosfonater kan være et effektivt alternativ, særlig ved manglende effekt av NSAID-preparater (8,14).

Det bør etter vår oppfatning utarbeides klarere kriterier for å skille de bakterielle fra de ikke-bakterielle osteomyelittene, og dette bør gjenspeiles i terminologien. Ikke-bakterielle osteomyelitter er antakelig vanligere enn tidligere antatt også i kjevene (4). For å unngå misforståelser og forsinket behandling anbefaler vi at osteomyelitter alltid omtales som enten bakterielle eller ikke-bakterielle. For ikke-bakterielle osteomyelitter er *kronisk ikke-bakteriell osteomyelitt* (på engelsk *chronic non-bacterial osteomyelitis*, CNO) sannsynligvis den mest anerkjente betegnelsen, og den bør være dekkende også for eventuelle undergrupper.

Selv om de fire tilfellene av osteomyelitt debuterte med likeartede symptomer, representerer de ulike etiologi og ulike behandlingsbehov. Pasientserien belyser således viktigheten av at hver pasient vurderes individuelt, og at tverrfaglig utredning og samarbeid ofte er nødvendig for riktig diagnose og behandling.

---

*Alle pasienter og/eller pårørende har gitt samtykke til at artikkelen blir publisert.*

*Artikkelen er fagfellevurdert.*

---

## REFERENCES

1. Berglund C, Ekströmer K, Abtahi J. Primary chronic osteomyelitis of the jaws in children: an update on pathophysiology, radiological findings, treatment strategies, and prospective analysis of two cases. *Case Rep Dent* 2015; 2015: 152717. [PubMed][CrossRef] [Internet]. Available from: <http://dx.doi.org/10.1155/2015/152717>
2. Marx RE, Stern D. Oral and maxillofacial pathology. A rationale for diagnosis and treatment. 2. utg. Chicago: Quintessence Publishing Co, 2012.
3. Zhao DY, McCann L, Hahn G et al. Chronic nonbacterial osteomyelitis (CNO) and chronic recurrent multifocal osteomyelitis (CRMO). *J Transl Autoimmun* 2021; 4: 100095. [PubMed][CrossRef] [Internet]. Available from: <http://dx.doi.org/10.1016/j.jtauto.2021.100095>
4. Schnabel A, Range U, Hahn G et al. Unexpectedly high incidences of chronic non-bacterial as compared to bacterial osteomyelitis in children. *Rheumatol Int* 2016; 36: 1737–45. [PubMed][CrossRef] [Internet]. Available from: <http://dx.doi.org/10.1007/s00296-016-3572-6>
5. Monsour PA, Dalton JB. Chronic recurrent multifocal osteomyelitis involving the mandible: case reports and review of the literature. *Dentomaxillofac Radiol* 2010; 39: 184–

90. [PubMed][CrossRef] [Internet]. Available from: <http://dx.doi.org/10.1259/dmfr/23060413>
6. Girschick HJ, Huppertz HI, Harmsen D et al. Chronic recurrent multifocal osteomyelitis in children: diagnostic value of histopathology and microbial testing. *Hum Pathol* 1999; 30: 59–65. [PubMed][CrossRef] [Internet]. Available from: [http://dx.doi.org/10.1016/S0046-8177\(99\)90301-5](http://dx.doi.org/10.1016/S0046-8177(99)90301-5)
7. Theologie-Lygidakis N, Schoinohoriti O, Iatrou I. Surgical management of primary chronic osteomyelitis of the jaws in children: a prospective analysis of five cases and review of the literature. *Oral Maxillofac Surg* 2011; 15: 41–50. [PubMed][CrossRef] [Internet]. Available from: <http://dx.doi.org/10.1007/s10006-010-0248-3>
8. Sælen AS, Madland TM, Løes S. Bisphosphonates in treatment of chronic aseptic sclerotizing osteomyelitis in the mandible. *Scand J Rheumatol* 2021; 50: 488–90. [PubMed][CrossRef] [Internet]. Available from: <http://dx.doi.org/10.1080/03009742.2021.1878275>
9. Herlofson BB, Schiødt M, Wexell CL. Acute and chronic inflammation, osteomyelitis, medication-related osteonecrosis of the jaw and osteoradionecrosis. I: Bjørnland T, Nørholt SE, Rasmussen L et al., red. *Nordic textbook of oral and maxillofacial surgery*. København: Munksgaard, 2021.
10. Skrabl-Baumgartner A, Singer P, Greimel T et al. Chronic non-bacterial osteomyelitis: a comparative study between children and adults. *Pediatr Rheumatol Online J* 2019; 17: 49. [PubMed][CrossRef] [Internet]. Available from: <http://dx.doi.org/10.1186/s12969-019-0353-2>
11. Borzutzky A, Stern S, Reiff A et al. Pediatric chronic nonbacterial osteomyelitis. *Pediatrics* 2012; 130: e1190–7. [PubMed][CrossRef] [Internet]. Available from: <http://dx.doi.org/10.1542/peds.2011-3788>
12. Gaal A, Basiaga ML, Zhao Y et al. Pediatric chronic nonbacterial osteomyelitis of the mandible: Seattle Children's hospital 22-patient experience. *Pediatr Rheumatol Online J* 2020; 18: 4. [PubMed][CrossRef] [Internet]. Available from: <http://dx.doi.org/10.1186/s12969-019-0384-8>
13. Padwa BL, Dentino K, Robson CD et al. Pediatric Chronic Nonbacterial Osteomyelitis of the Jaw: Clinical, Radiographic, and Histopathologic Features. *J Oral Maxillofac Surg* 2016; 74: 2393–402. [PubMed][CrossRef] [Internet]. Available from: <http://dx.doi.org/10.1016/j.joms.2016.05.021>
14. Matharu J, Taylor H, Sproat C et al. Diffuse sclerosing osteomyelitis: a case series and literature review. *Oral Surg Oral Med Oral Pathol Oral Radiol* 2020; 129: 437–46. [PubMed][CrossRef] [Internet]. Available from: <http://dx.doi.org/10.1016/j.o000.2019.11.010>

---

Publisert: 14. februar 2022. Tidsskr Nor Legeforen. DOI: 10.4045/tidsskr.21.0478

Mottatt 4.6.2021, første revisjon innsendt 8.10.2021, godkjent 6.1.2022.

Publisert under åpen tilgang CC BY-ND. Lastet ned fra tidsskriftet.no 20. desember 2022.