

**LITERATURE REVIEW: IDENTIFIKASI PAPARAN
LOGAM BERAT TIMBAL (Pb) BERDASARKAN
PENGAMATAN HISTOMORFOLOGI TUBULUS
SEMINIFERUS DAN DURASI PAPARAN
SECARA *IN VIVO***

NASKAH PUBLIKASI



**Disusun Oleh:
Sumiyati
1811304129**

**PROGRAM STUDI SARJANA TERAPAN
TEKNOLOGI LABORATORIUM MEDIS
FAKULTAS ILMU KESEHATAN
UNIVERSITAS 'AISYIYAH
YOGYAKARTA
2022**

**LITERATURE REVIEW: IDENTIFIKASI PAPARAN
LOGAM BERAT TIMBAL (PB) BERDASARKAN
PENGAMATAN HISTOMORFOLOGI TUBULUS
SEMINIFERUS DAN DURASI PAPARAN
SECARA *IN VIVO***

NASKAH PUBLIKASI

**Disusun Oleh:
Sumiyati
1811304129**

Telah Memenuhi Persyaratan dan Disetujui Untuk Dipublikasikan



Program Suti Sarjana Terapan Teknologi Laboratorium Medis
Fakultas Ilmu Kesehatan
di Universitas 'Aisyiyah Yogyakarta

oleh:

Pembimbing : ARIF YUSUF WICAKSANA, M.Sc., Apt
03 Desember 2022 08:57:27



LITERATURE REVIEW: IDENTIFIKASI PAPARAN LOGAM BERAT TIMBAL (Pb) BERDASARKAN PENGAMATAN HISTOMORFOLOGI TUBULUS SEMINIFERUS DAN DURASI PAPARAN SECARA *IN VIVO*¹⁾

Sumiyati²⁾, Arif Yusuf Wicaksana³⁾

ABSTRAK

Timbal sebagai salah satu komponen pencemar udara dan lingkungan yang memiliki efek toksik pada manusia dan hewan. Timbal yang masuk ke dalam tubuh melalui pernafasan, pencernaan dan kulit yang akibatnya akan terakumulasi di dalam organ dan jaringan yang dapat merusak fungsi dari masing-masing organ dan jaringan yang terinfeksi. Penentuan infeksi akibat keracunan timbal dapat dilihat dengan pemeriksaan histomorfologi jaringan. Penelitian ini bertujuan untuk identifikasi paparan timbal berdasarkan histomorfologi tubulus seminiferus dan durasi paparan secara *in vivo*. Penelitian literatur ini menggunakan tikus yang dikelompokkan menjadi 2 kelompok yaitu kelompok pemberian varian dosis timbal dan durasi paparan. Variasi dibuat untuk mengetahui tingkat kerusakan pada organ testis. Metode penelitian yang digunakan adalah *literature review* deskriptif kuantitatif. Hasil penelitian dari beberapa jurnal didapatkan bahwa tingkat kerusakan jaringan tubulus seminiferus paling berat pada skala tinggi dengan gambaran histomorfologi jaringan mengecil, sel-sel spermatogenik diruang lumen kosong dan kepadatan sel interstisial menurun. Paparan timbal yang semakin tinggi kadar timbalnya dan semakin lama durasi paparan timbal akan menyebabkan kerusakan jaringan tubulus seminiferus dalam skala tinggi/berat. Penelitian ini dilakukan agar dapat memberikan informasi dan pengetahuan tentang bahaya logam berat timbal terhadap organ reproduksi manusia.

Kata Kunci : Timbal, Histomorfologi testis, Pemeriksaan histomorfologi
Kepustakaan : 40 Referensi
Jumlah Halaman : i-xi Halaman, 84 Halaman

1) Judul

2) Mahasiswa Program Studi Teknologi Laboratorium Medis, Fakultas Ilmu Kesehatan, Universitas 'Aiiyiah Yogyakarta

3) Dosen Program Studi Teknologi Laboratorium Medis, Fakultas Ilmu Kesehatan, Universitas 'Aiiyiah Yogyakarta

LITERATURE REVIEW: IDENTIFICATION OF LEAD (Pb) HEAVY METAL EXPOSURE BASED ON HISTOMORPHOLOGICAL OBSERVATIONS OF THE SEMINIFEROUS TUBULES AND IN VIVO DURATION OF EXPOSURE¹⁾

Sumiyati²⁾, Arif Yusuf Wicaksana³⁾

ABSTRACT

Lead is a toxic component of air and environmental pollutants that is toxic to humans and animals. Lead enters the body through inhalation, digestion, and skin, where it accumulates in organs and tissues, impairing the function of each infected organ and tissue. Histomorphological examination of the tissue can reveal the presence of lead poisoning infection. This study aims to identify lead exposure based on the histomorphology of the seminiferous tubules and the duration of *in vivo* exposure. This literature study used rats divided into two groups, one for the lead dose variant and one for the duration of exposure. Variations were made to determine the extent of testicular organ damage. A quantitative descriptive literature review was used as the research method. According to the findings of several studies published in peer-reviewed journals, the level of damage to the seminiferous tubule tissue was most severe on a high scale, with histomorphological features of smaller tissue, spermatogenic cells in the luminal space is empty, and interstitial cell density decreases. On the height/severity scale, lead exposure, the higher the level of lead and the longer the duration of lead exposure, will cause damage to the seminiferous tubule tissue. The purpose of this study is to provide information and knowledge about the dangers of heavy metal lead to human reproductive organs.

Kata Kunci : Lead, Testicular Histomorphology
Histomorphological Examination

References : 40 References

Pages : i-xi Pages, 84 Pages

¹⁾ Title

²⁾ Student of Medical Laboratory Technology, Faculty of Health Sciences, Universitas 'Aisyiah Yogyakarta

³⁾ Lecturer of Medical Laboratory Technology, Faculty of Health Sciences, Universitas 'Aisyiah Yogyakarta

PENDAHULUAN

Timbal merupakan logam berat yang melimpah di bumi. Sekitar ada 14 bagian per juta berat atau 1 bagian per juta per mol ini jarang terjadi pada bentuk murni di alam. Timbal umumnya ditemukan pada biji dan juga kebanyakan ditemukan pada tembaga, seng serta perak. Mineral timbal yang paling umum artinya galena, yaitu timbal sulfida (PbS). Mineral lainnya termasuk timbal karbonat (PbCO₃) dan timbal sulfat (PbSO₄). Timbal biasanya diekstraksi asal PbS dengan pemanasan dan pengolahan yang ditemukan serta digunakan pada zaman pra sejarah. Orang terdahulu memakai timah buat pipa ledeng dan menyebutnya 'plumbum' yang dilambangkan dengan simbol Pb (Zhang *et al.*, 2015)

Paparan timbal dapat menyebabkan efek buruk pada kesehatan termasuk neurotoksisitas. Perkembangan disfungsi reproduksi dan toksisitas pada darah, ginjal dan sistem endokrin. Penggunaan timbal ini telah tidak lagi diperbolehkan pada banyak negara di dunia. Pb masih banyak di industri mirip pemugaran mobil, pembuatan serta

daur ulang baterai, pemurnian dan peleburan (Wani *et al.*, 2015). Racun lingkungan logam berat timbal (Pb) yang banyak ditemukan di berbagai keadaan lingkungan terkait dengan kerusakan testis pengurangan jumlah sperma dan motilitas sperma (Khumar, 2018).

Timbal masuk ke dalam tubuh manusia melalui saluran pernafasan yang merupakan jalan pemajanan terbesar dan melalui saluran pencernaan terutama pada anak-anak dan orang dewasa dengan kebersihan perorangan yang kurang baik. Absorpsi timbal udara pada saluran pernafasan ±40% dan pada saluran pencernaan ±5-10%. Timbal kemudian didistribusikan ke dalam darah ±95% terikat pada sel darah merah dan sisanya terikat pada plasma. Timbal sebagian disimpan pada jaringan lunak dan tulang. Ekskresi terutama melalui ginjal dan saluran pencernaan (Rosita, 2018).

Testis merupakan organ reproduksi terpenting pada pria. Testis ini memiliki dua fungsi yang pertama yaitu fungsi reproduksi dan fungsi hormonal. Fungsi reproduksi laki-laki ini diketahui sangat sensitif

terhadap berbagai bahan kimia dan sentuhan fisik yang dihasilkan oleh industri, kendaraan dan kegiatan produksi. Kedua fungsi reproduksi dan hormonal testis saling berkaitan satu sama lain. Fungsi dari testis ini begitu penting sehingga kesehatan testis harus selalu dijaga agar terhindar dari berbagai macam gangguan (Fahim *et al.*, 2013).

Seseorang yang bekerja pada lingkungan dengan paparan timbal mempengaruhi jumlah konsentrasi timbal yang masuk ke dalam tubuh. Lamanya paparan timbal mempengaruhi kandungan timbal dalam tubuh, semakin lama pemakaian akan semakin tinggi kandungan timbal yang masuk ke dalam tubuh (Fibrianti & Azizah 2015).

Berdasarkan uraian di atas, penelitian *literature review* berjudul identifikasi paparan logam berat timbal berdasarkan pengamatan histomorfologi tubulus seminiferus dan durasi paparan secara *in vivo* penting untuk diteliti. Penelitian ini dilakukan karena masih terbatasnya kajian literatur terkait pengaruhnya logam berat timbal berdasarkan

histomorfologi dan durasi paparan. Besarnya resiko terjadinya keracunan timbal dalam tubuh salah satunya sistem reproduksi pria maupun mahluk hidup lainnya sehingga membuat peneliti tertarik untuk melakukan penelitian ini.

METODE PENELITIAN

Jenis penelitian ini adalah *literature review*. Tujuan dari literatur ini yaitu mensintesis dan meringkas hasil temuan penelitian yang telah ada. Strategi penelusuran literatur ini berupa jurnal elektronik dilakukan melalui pencarian kata kunci yang merujuk pada penelitian ini.

Pencarian dilakukan pada *database google scholar, Pubmed* dan *Science Direct*. Kata kunci ditelusuri dengan memperhatikan pola kerangka kerja alat pencari atau *search engine*. Adapun pola pencarian data pada penelitian ini menggunakan PICO (*Population in Question, Intervention of Interest, Comparator dan Outcome*). Kata kunci yang digunakan adalah “*Rad*”, “*Lead Poisoning*”, “*Lead In Seminiferous Tubules*”, dan “*Histomorphology*”. Kriteria literatur yang digunakan adalah jurnal

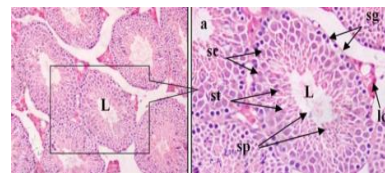
elektronik, dapat diakses *full text*, jenis jurnal eksperimental serta tahun terbit jurnal antara 2021-2022, memiliki kadar data timbal, populasi pada tikus, lokasi penelitian dan metode pemeriksaan tidak dibatasi. Analitik statistik hasil penelitian menggunakan uji *One Way ANOVA*.

HASIL DAN PEMBAHASAN

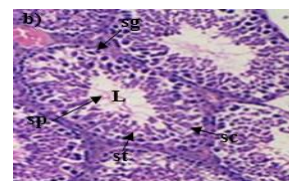
Gambaran Histomorfologi Testis Tikus Yang Terpapar Timbal

Timbal atau dalam keseharian lebih dikenal dengan sebutan nama timah hitam yang merupakan sesuatu hal yang merugikan dan berbahaya bagi kesehatan dan lingkungan. Paparan timbal masuk ke dalam tubuh melalui pernafasan, pencernaan dan kulit. Berdasarkan penelitian literatur tikus yang diberi paparan variasi dosis timbal rendah sedang dan tinggi dengan variasi durasi paparan yang pendek sedang dan panjang. Menurut Milkhatuz (2020) tujuan dari mendapatkan informasi bahwa varian dosis timbal berbagai konsentrasi dengan varian durasi paparan akan menyebabkan kerusakan pada jaringan menggunakan uji manipulatif. Sediaan jaringan testis yang dilakukan pemaparan timbal

dalam konsentrasi rendah-tinggi dapat dilihat pada Gambar 4.1, Gambar 4.2, Gambar 4.3 dan Gambar 4.4:

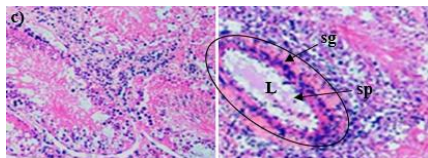


Gambar 4.1 adalah gambaran histomorfologi testis tikus kelompok kontrol yang tidak dipapar dengan timbal hanya diberi air minum biasa dimana potongan testis tikus kontrol menunjukkan tubulus seminiferus tampak bulat dan oval tersusun rapat dengan epitel germinal yang berkembang baik serta sel sperma di setiap tubulus tersusun berlapis. Preparat sediaan ini terdapat L: Lumen seminiferus, Sc: Spermatosit, St: Spermatid, Sg: Spermatogonia, Sc: Sel leyding dan Sp: Spermatozoa.



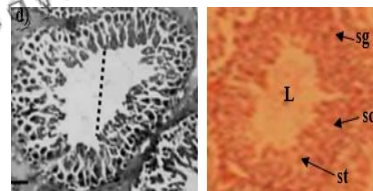
Gambar 4.2 adalah gambaran tubulus seminiferus kelompok yang diberi perlakuan pemberian dosis timbal rendah 1-19 mg/L dengan durasi 1-28 hari terjadi hambatan dalam spermatogenesis. Jaringan

memperlihatkan lumen tubulus mengandung spermatozoa yang lebih sedikit sehingga lumen terlihat membesar dan tidak terisi penuh dengan spermatozoa. Kelompok ini jelas memperlihatkan tubulus seminiferus yang mengalami pengecilan jaringan (Atrofi), namun tidak semua tubulus seminiferus pada sediaan testis kelompok ini mengalami atrofi. Sediaan pada jaringan ini masih ada tubulus seminiferus yang berisi sel-sel spermatogenik sesuai tingkat perkembangannya walaupun kepadatan sel-selnya secara kualitatif berbeda dengan yang terlihat pada kelompok kontrol negatif. Preparat sediaan ini terdapat L: Lumen seminiferus, Sc: Spermatisit, St: Spermatid, Sg: Spermatogonia dan Sp: Spermatozoa.



Gambar 4.3 Kelompok dosis sedang 20-60 mg/L dengan durasi 30-50 hari menunjukkan lesi berat atau luka, jaringan mengalami pengecilan (Atrofi) dan cedera berat pada jaringan serta lumen melebar yang

mengenai lapisan germinal di tubulus seminiferus dan jaringan interstisial yang berhubungan dengan peradangan pada jaringan (Vaskulitis nekrotikans), pembengkakan (Edema) dan penumpukan sel (Debris nukleus). Tubulus seminiferus dengan lapisan sel-sel spermatogenik yang lebih sedikit dan kepadatan sel interstisial yang berkurang secara kualitatif. Walaupun begitu hal ini mampu menyebabkan disfungsi seksual atau infertilitas secara klinis. Preparat sediaan ini terdapat L: Lumen seminiferus, Sg: Spermatogonia dan Sp: Spermatozoa.



Kelompok dosis tinggi 200-819 mg/L dengan durasi 60-90 hari memperlihatkan tubulus seminiferus berukuran kecil dan menjadi menciut yang menunjukkan gangguan tidak normal. Sel germinal di dalam tubulus menurun drastis dan ruang lumen membesar serta kosong dari motil sperma. Sediaan pada kelompok ini terdapat tubulus yang kosong, tidak ada perkembangan sel-sel

spermatogenik didalamnya. Bagian lain dari sediaan ini juga terdapat tubulus seminiferus tampak berisi sel-sel yang mengalami gambaran bekas suatu proses infeksi dan peradangan lama (Kalsifikasi). Jumlah sel interstisial juga tampak lebih sedikit dari kontrol negatif. Preparat sediaan ini terdapat L: Lumen seminiferus, Sc: Spermatisit, St: Spermatid dan Sg: Spermatogonia.

Menurut Fahim *et al* (2013) Pb memiliki kemampuan untuk menumpuk di testis dan epididimis yang menyebabkan kerusakan pada jaringan. Pb yang masuk ke dalam jaringan testis dapat menginduksi stres oksidatif di jaringan. Kerusakan oksidatif ini menyebabkan berkurangnya antioksidan cadangan yang ada di dalam tubuh dengan terus menghasilkan *Reactive Oxygen Species* (ROS). ROS di sini akan menghambat pembentukan antioksidan *sulfydryl* yang mengakibatkan antioksidan yang ada berkurang. Ketika antioksidan berkurang terus menerus didalam testis akan mengakibatkan bagian testis terasa lebih mudah sakit. ROS juga akan mendegradasi sel dengan

merusak membran lipid, merusak protein dan asam nukleat sehingga struktur dan fungsi dari jaringan testis ini terganggu.

Mekanisme yang berperan dalam hal di atas karena adanya efek yang ditimbulkan oleh timbal yang mampu merusak jaringan testis sehingga menyebabkan terjadinya penurunan hormon reproduksi. Lesi yang terjadi karena efek timbal pada daerah testis yang terjadi gangguan sekresi *Gonadotropin Releasing Hormone* (GnRH). Terganggunya sekresi GnRH menyebabkan penurunan sekresi *luteinizing hormon* (LH) dan *follicle-stimulating hormone* (FSH). Kedua hormon ini sangat penting dalam menjalankan fungsi normal testis dalam proses spermatogenesis (Bilondatu *et al.*, 2016)

Gambaran mikroskopis hasil penelitian di atas sejalan dengan pereira (2012) dan Li *et al* (2018) dimana paparan dosis timbal dalam skala tinggi akan merusak jaringan testis dalam skala tinggi. Penggunaan timbal di Indonesia per hari masih terhitung sangat banyak di negara industri maupun negara maju. Meskipun begitu dosis konsumsi rata-

rata di Indonesia selama 1-28 hari ternyata dapat menyebabkan penurunan kepadatan sel interstisial. Kepadatan sel interstisial kelompok kontrol negatif terlihat jauh lebih padat dibanding dengan kelompok yang diberi perlakuan paparan timbal.

Gambaran Varian Dosis Timbal Pada Tikus Berdasarkan Durasi Paparan

Penelitian literatur ini dilakukan analisis varian dosis timbal berdasarkan durasi paparan pada tikus. Durasi paparan rendah yang diberikan pada tikus mampu merusak jaringan dengan kerusakan rendah. Penelitian ini dilakukan analisis *Statistical Program For Social Science* (SPSS) dengan uji *One Way ANOVA* untuk melihat nilai signifikan varian dosis timbal berdasarkan durasi paparan yang dilakukan.

Pengelompokan varian dosis timbal berdasarkan durasi paparan. Syarat untuk dilakukannya uji *One Way ANOVA* ialah dengan melakukan uji normalitas dan uji homogenitas. Tabel uji ANOVA disajikan dalam Tabel 4.6 berikut.

Tabel 4.6 Uji statistik dengan *One Way ANOVA*

N Total	Kelompok Dosis	Durasi	<i>p value</i>
4	A	1	0,008
3	B	2	
3	C	3	

Berdasarkan Tabel 4.6 nilai *p value* <0,05 sehingga dapat disimpulkan bahwa rata-rata ke tiga kelompok yang dibandingkan memiliki nilai yang berbeda signifikan dari kelompok satu dengan kelompok lainnya. Uji selanjutnya yang dilakukan adalah uji *Post Hoc Test* Uji ini dilakukan untuk mengetahui tingkat signifikansi varian dosis antar kelompok.

Tabel 4.7 Uji *Post Hoc Test* dengan uji *Turkey*

	Dosis		Durasi	Difference	Sig
<i>Turkey</i>	A	B	2	-24.000	0,134
		C	3	-45.833*	0,018
	B	A	1	24.000	0,134
		C	3	-21.833*	0,247
	C	A	1	45.833 *	0,018
		B	2	21.833	0,247

Berdasarkan hasil tabel *Post Hoc Test* di atas memperlihatkan bahwa kelompok yang menunjukkan adanya perbedaan rata-rata yang signifikan ditandai dengan adanya simbol (*).

Berdasarkan uji ANOVA yang dilakukan, terlihat perbedaan yang signifikan antar kelompok varian. Antar kelompok varian di sini terlihat perbedaan karena adanya pemberian konsentrasi yang berbeda-beda serta ditunjukkannya kerusakan yang berbeda-beda juga. Menurut Anjum *et al* (2016) timbal di sini bersifat kumulatif yang akan terus bertambah dan menumpuk pada testis dan akan merusak organ testis. Menurut pendapat Li *et al* (2018) bahwa semakin tinggi konsentrasi dan semakin lama paparan akan menimbulkan kerusakan yang berat. Kerusakan yang berat ini terjadi karena sekresi hormon *luteinizing hormon* (LH) dan *follicle-stimulating hormone* (FSH). Kedua hormon ini sangat penting dalam menjalankan fungsi normal testis dalam proses spermatogenesis.

Berhentinya perkembangan sel spermatogenik akibat penekanan sekresi hormon testosteron endogen

dan hormon gonadotropin menyebabkan penurunan dan perubahan dari susunan lapisan sel spermatogenik. Lumen yang mengecil ataupun membesar dan sedikitnya jumlah dari sel interstisial diduga terjadi akibat degenerasi sel-sel interstisial karena tidak adanya rangsangan hormon gonadotropin terhadap sel interstisial. Hal yang serupa dibuktikan dalam penelitian Hijazi *et al* (2012) di mana terjadinya degenerasi sel germinal dan sel *leydig* melalui mekanisme apoptosis akibat kurangnya perangsangan hormon gonadotropin.

Hasil pada penelitian ini menunjukkan bahwa pada variabel perlakuan kelompok konsentrasi di atas dapat diketahui bahwa konsentrasi timbal dengan varian dosis tinggi dengan durasi panjang menyebabkan kerusakan jaringan paling berat. Berdasarkan penelitian literatur yang telah dilakukan, dapat dilihat adanya perbedaan yang signifikan dari testis tikus yang diberi durasi paparan tinggi dengan konsentrasi dosis timbal yang tinggi akan mengakibatkan kerusakan yang tinggi. Penelitian ini sejalan dengan

penelitian dari Li *et al* (2018) yang menyatakan bahwa dosis timbal akan meningkat di dalam testis dengan meningkatnya konsumsi timbal yang menyebabkan kerusakan jaringan.

SIMPULAN

Berdasarkan dari hasil penelitian *literature review* yang telah dilakukan mengenai identifikasi paparan logam berat timbal berdasarkan pengamatan histomorfologi tubulus seminiferus dan durasi secara *in vivo* peneliti menyimpulkan bahwa tingkat kerusakan jaringan tubulus seminiferus paling berat pada skala tinggi dengan gambaran histomorfologi jaringan mengecil, sel-sel spermatogenik di ruang lumen kosong dan kepadatan sel interstisial menurun. Semakin tinggi konsentrasi dosis paparan timbal dan lama durasi paparan akan menyebabkan kerusakan yang semakin berat.

SARAN

Berdasarkan dari penelitian diatas maka dapat dikemukakan saran bagi peneliti selanjutnya untuk melakukan pengembangan penelitian menggunakan metode pemeriksaan eksperimental menggunakan alat *Atomic Absorption Spectrophotometry* (AAS) dengan

varian sampel dan dosis yang lebih banyak serta objek yang berbeda. Diperlukan juga ukuran sampel yang besar untuk analisis yang lebih akurat terkait pengaruhnya logam berat timbal terhadap histomorfologi.

DAFTAR PUSTAKA

- Anjum, M. R., Madhu, P., Reddy, K. P., Reddy, P. S. (2016). The Protective Effects Of Zinc In Lead-Induced Testicular And Epididymal Toxicity In Wistar Rats. *Toxicology And Industrial Health*; 26(1): 1-12.
- Bilondatu, R. S. S., Durry, M., Lintong, P. (2016). Gambaran Histomorfologi Testis Tikus Wistar (*Rattus norvegicus*) Setelah Pemberian *Monosodium Glutamate* (MSG). *Skripsi*. Fakultas Kedokteran. Universitas Sam Ratulangi, Manado.
- Fahim, M. A., Tariq, S., Adegate, E. (2013). Vitamin E Memodifikasi Ultrastruktur Testis Dan Epididimis Pada Tikus Yang Terpapar Keracunan Timbal. *Sejarah Anatomi*; 195(3): 272–277.
- Fibrianti, L. D., & Azizah, R. (2015). Karakteristik Kadar Timbal (Pb) Dalam Darah dan Hipertensi Pekerja *Home Industry* Aki Bekas di Desa Talun Kecamatan Sukodadi Kabupaten Lamongan. *Jurnal kesehatan lingkungan*; 8(1): 92-102.
- Hijazi, M. M., Azmi, M. A., Hussein, A., Naqvi, S. N. H., Perveen, R., Hijazi, S. (2012). Androgenic Anabolik Steroidal-Based Effect

- On The Morphology Of Testicular Structure Of Albino Rats. *Pakistan Journal Of Zoology*; 44(1): 1529-37.
- Khumar, R., & Devi, S. (2018). Lead Toxicity On Male Reproductive System And Its Mechanism, A Review. *Research J. Pharm and Tech*; 11(3): 1228-1232.
- Li, C., Zhao, K., Zhang, H., Liu, L., Xiong, F., Wang, K. (2018). Lead Exposure Reduces Sperm Quality And DNA Integrity In Mice. *Environmental Toxicology*; 1-9.
- Milkhatuz., & Zahroh. (2020). Pengaruh Pemberian Antioksidan Terhadap Kerusakan Jaringan Pada Organ Testis Dari Mencit (Mus Musculus) Yang Terpapar Radiasi Gelombang Elektromagnetik. *Skripsi*. Fakultas Biologi. Universitas Brawijaya. Malang.
- Pereira, M. D. L., Rodridues, N. V., Garcia, F., Costa. (2012). Evaluasi Histomorfologi Testis Tikus Setelah Paparan Timbal Dan Kadmium. *Jurnal Reproduksi Asia Pasifik*; 1(1): 34-37.
- Rosita, B., & Widiarti, L. (2018). Hubungan Toksisitas Timbal (Pb) Dalam Darah Dengan Hemoglobin Pekerja Pengecatan Motor Pekanbaru. *Jurnal Prosiding Seminar Kesehatan Perintis*; 1(1): 1-9.
- Wani, A., Anjum, A., Jawed, A. (2015). Lead toxicity: a review. *Interdiscip Toxicol*; 8(2): 55-64.
- Zhang, R., Vincent, L, Aixin, H., Ge, M. (2015). Source of lead pollution, its influence on public health and



Universitas Aisyiyah
Yogyakarta