

## Morfologi Sel-Sel Pulau Langerhans Tikus Putih *Sprague Dawley* Diabetes Melitus pasca Terapi Fraksi Etil Asetat Sinom Campuran Jeruk Nipis dan Madu

<sup>1</sup>Ni Ketut Wiradnyani, <sup>2</sup>Dessy Restia Yuningsih, <sup>3</sup>Purwaningtyas Kusumaningsih

<sup>1,2,3</sup>Program Studi Gizi Universitas Dhyana Pura, Bali, Indonesia  
E-mail: wiradnyani@undhirabali.ac.id

### Abstract

*This study aims to determine changes in the morphology, the number, and diameter of Langerhans Islets cells in White Sprague Dawley rats with diabetes mellitus after treatment of ethyl acetate fraction synom lime and honey mixture. This study is an experimental study which divided into 5 groups, the control group (negative and positive control), the treatment group induced by alloxan and were then given the ethyl acetate fraction of mixed sinom, lime, and honey with a dose of 50; 100; 150; and 200 mg/kg. The histopathological features were observed by HE staining. The results of statistical tests on the average number of cells at a dose of 150 mg/kg BW showed a significant difference ( $p < 0.05$ ) from other doses, as well as the observation of the morphology of the islets of Langerhans cells showed the best regeneration of islets of Langerhans in the treatment group with the ethyl acetate fraction of mixed synom drink. Lime and honey are characterized by an increase in the size of the islets of Langerhans, a uniform endocrine cell shape and an almost normal spherical cell nucleus.*

**Keyword:** *sinom, lime, honey, Langerhans islets, diabetes mellitus*

### Abstrak

Penelitian ini bertujuan untuk mengetahui perubahan morfologi sel pulau Langerhans, jumlah, dan diameter pulau Langerhans dari tikus putih Sprague Dawley diabetes melitus pasca terapi fraksi etil asetat sinom campuran jeruk nipis dan madu. Penelitian ini merupakan penelitian eksperimental yang terbagi dalam 5 kelompok, kelompok kontrol (kontrol negatif dan kontrol positif), kelompok perlakuan yang telah diinduksi *alloxan* kemudian diberikan hasil fraksi etil asetat minuman sinom campuran jeruk nipis dan madu dengan dosis 50; 100; 150; dan 200 mg/kgBB. Gambaran histopatologi diamati dengan pewarnaan HE. Hasil uji statistik rerata jumlah sel dosis 150 mg/kgBB menunjukkan perbedaan nyata ( $p < 0,05$ ) dari dosis lainnya, demikian juga terhadap pengamatan morfologi sel pulau Langerhans menunjukkan adanya regenerasi sel pulau Langerhans paling baik pada kelompok perlakuan hasil fraksi etil asetat minuman sinom campuran jeruk nipis dan madu ditandai dengan peningkatan ukuran pulau Langerhans, bentuk sel endokrin yang seragam serta intil sel berbentuk bulat hampir mendekati normal.

**Kata kunci:** *sinom, jeruk nipis, madu, sel pulau Langerhans, diabetes melitus*

## PENDAHULUAN

Peningkatan jumlah kasus penyakit mengalami peningkatan dalam setiap tahun di Indonesia dan khusus untuk penderita penyakit diabetes melitus (DM) sampai saat ini berada pada urutan ke-4 yang tergolong ke dalam penyakit tidak menular (PTM) (Setyawati *et al.*, 2020). Laporan Riskesdas tahun 2018 menunjukkan bahwa prevalensi DM penduduk dewasa di Indonesia 8,5 % (Kemenkes, 2018). *World Health Organization* (WHO) memprediksi kejadian DM di Indonesia akan terus mengalami peningkatan (Cho *et al.*, 2018; WHO, 2021).

Sejumlah hasil penelitian membuktikan bahwa pengobatan menggunakan tanaman herbal sebagai pangan fungsional dapat dijadikan pilihan terbaik sebagai pengobatan diabetes karena memiliki efek samping minimal (Surya *et al.*, 2014; Pramono, 2015; Waisundara, Watawana, & Jayawardena, 2015). Lebih dari 500 jenis tanaman telah terbukti mempunyai aktivitas hipoglikemia karena dalam tanaman tersebut terkandung senyawa-senyawa yang berkhasiat sebagai antidiabetes seperti polisakarida, protein, flavonoid, alkaloid, steroid, dan terpenoid. Sebagian besar seperti tanaman pare, sambiloto, lidah buaya, dan daun salam digunakan untuk terapi antidiabetik baik yang sudah dalam bentuk kapsul, teh, simplisia sampai ke minuman fungsional (Anjelina, 2018).

Salah satu pangan fungsional olahan tanaman herbal (Kamariani, *et al.*, 2018) yang berasal dari campuran beberapa tanaman, yaitu: kunyit, daun asam muda, jeruk nipis yang sudah diformulasi sedemikian rupa dapat dijadikan alternatif pengobatan diabetes, yaitu minuman sinom. Minuman sinom terbuat dari kunyit (*Curcuma domestica*) dan daun asam muda (*Tamarindus indica* L.) dapat meningkatkan persentase sel  $\beta$  40% pada pulau Langerhans jaringan pankreas tikus DM induksi Streptozotocin (STZ) pasca terapi. Selanjutnya sinom dengan penambahan jeruk nipis dan madu fraksi berbagai pelarut yang dapat menurunkan gula darah puasa pada tikus putih Sprague Dawley DM (Wiradnyani, Wartini, & Harsojuwono, 2014 ; Anita, 2015) Fraksi etil asetat sinom dengan penambahan jeruk nipis dan madu telah diketahui memiliki kapasitas antioksidan yang tinggi dan aktivitas rendah, dengan dosis 150 mg/kgBB dapat menurunkan gula darah terendah (Wiradnyani & Arimathea, 2019).

Telah diketahui pula dengan dosis 150 mg/kgBB fraksi etil asetat sinom campuran jeruk nipis dan madu dapat menurunkan gula darah puasa tikus DM terendah, tetapi belum dapat diketahui secara pasti perubahan morfologi sel  $\beta$  dan pulau Langerhans dengan penentuan dosis tersebut pada jaringan pankreas tikus DM, karena itu perlu dilakukan penelitian lebih lanjut. Tujuan dari penelitian ini adalah untuk mempelajari patologi dari regenerasi sel-sel pulau Langerhans akibat dari induksi senyawa *alloxan*, serta untuk mempelajari pengaruh pemberian hasil fraksi etil asetat sinom campuran jeruk nipis dan madu terhadap regenerasi sel-sel pulau Langerhans meliputi perubahan morfologi, jumlah, dan diameter pulau Langerhans.

## METODE

### Desain, Waktu, dan Tempat Penelitian

Penelitian eksperimental ini dilakukan dengan proses mendapatkan *Ethical Clearance*/Komisi Etik Penelitian Fakultas Kedokteran Universitas Udayana/Rumah Sakit Umum Pusat Sanglah Denpasar dengan No. 1679/UN14.2.2.VII.14/LT/2020, desain eksperimen *post test only control group*. Penelitian ini dilaksanakan di Laboratorium Kimia Forensik Polri Bali, Laboratorium Animal Unit bagian Farmakologi Udayana, dan Balai Besar Veteriner Denpasar yang dilakukan pada bulan April-Juli 2020.

### Populasi dan Sampel Penelitian

Populasi dalam penelitian ini adalah tikus putih (*Sprague Dawley*) dengan ciri-ciri jenis kelamin jantan, berumur  $\pm 2$  bulan dan berat badan 150 gram. Penggunaan tikus berjenis kelamin jantan dipilih untuk menghindari bias yang berasal dari hormonal.

Sampel yang digunakan dalam penelitian ini yaitu tikus putih (*Sprague Dawley*) dengan ciri-ciri jenis kelamin jantan, berumur  $\pm 2$  bulan dan berat badan 150 gram sebanyak 25 ekor dipilih secara acak yang dibagi dalam 5 kelompok dengan pengulangan sebanyak 5 kali yang didapatkan dari perhitungan rumus Frederer.

### Pengambilan dan Analisis Data

Pengamatan ini menggunakan mikroskop dan kamera mikroskop optilab dengan pengamatan sebanyak 3 lapang pandang. Morfologi sel pulau Langerhans pankreas tikus diabetes dinilai secara dekriptif dengan mengamati gambaran histopatologis meliputi sebaran sel endokrin serta bentuk inti sel pada pembesaran 400x dan 1000x. Penghitungan jumlah pulau Langerhans diamati dengan pembesaran 200x. Pengukuran diameter dilakukan dengan menarik garis dari kedua tepi menggunakan *software ImageJ* dalam pembesaran 400x.

Data hasil pengamatan dianalisis secara statistik dengan melakukan uji normalitas menggunakan *Shapiro-Wilk* dan diperoleh hasil dari jumlah dan diameter sel pulau Langerhans memenuhi uji normalitas dengan nilai signifikansi ( $p < 0,05$ ) kemudian dilakukan uji homogenitas dengan uji Levene's Test, diperoleh data memenuhi uji homogenitas ( $p < 0,05$ ). Data yang telah normal dan homogen kemudian dianalisis dengan *One-Way ANOVA* untuk melihat perbedaan jumlah dan diameter pulau Langerhans. Uji *One-Way ANOVA* menunjukkan bahwa terdapat perbedaan bermakna pada masing-masing kelompok perlakuan ( $p = 0,00$ ), kemudian dilanjutkan dengan uji Duncan.

## HASIL DAN PEMBAHASAN

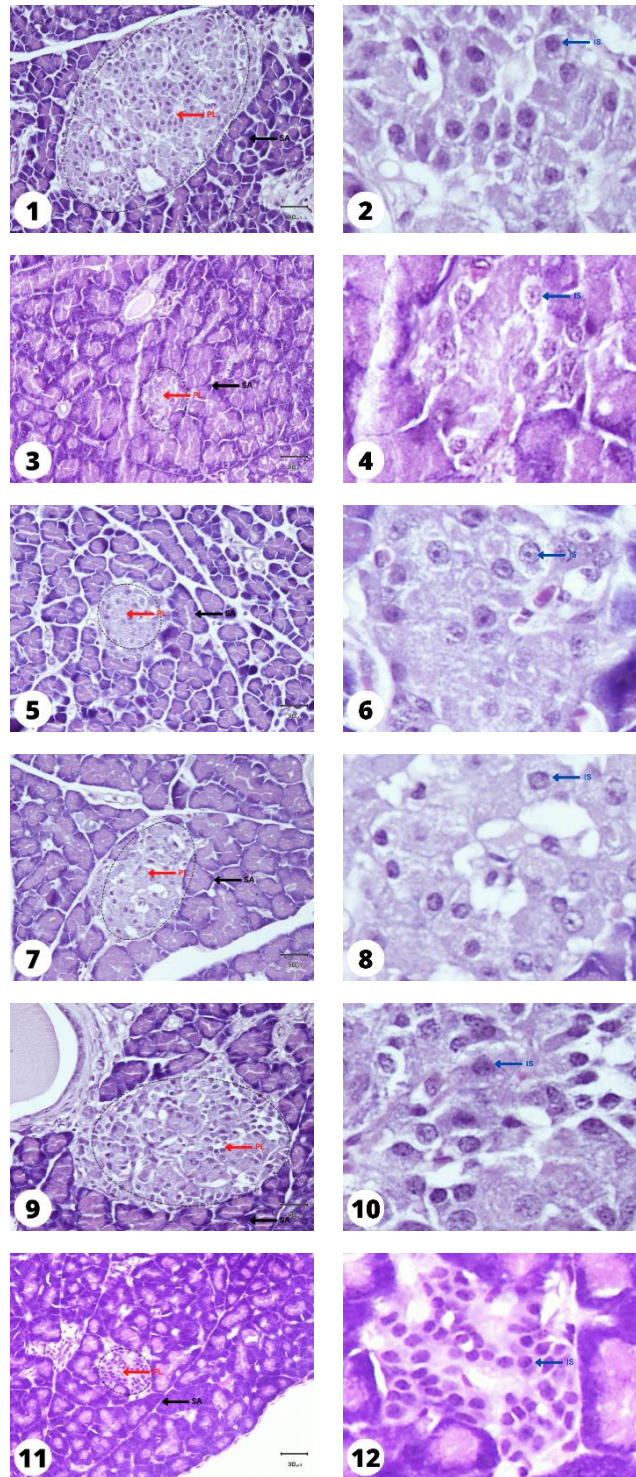
### Morfologi Sel Pulau Langerhans

Penelitian sebelumnya yang telah dilakukan oleh Wiradnyani, Wartini, dan Harsojuwono (2014) menunjukkan bahwa pemberian dosis 150 mg/dl minuman sinom yang belum dicampur dengan jeruk nipis dan madu yang diberikan kepada tikus putih DM mengalami regenerasi pada sel  $\beta$  (40%) pulau Langerhans jaringan pankreas. Pada penelitian ini, penggunaan ekstrak daun kelompok dosis 150 mg/kgBB memiliki aktivitas antihiperglikemia yang lebih baik dibandingkan kelompok lain yang ditunjukkan oleh persentase penurunan kadar glukosa darah sebesar 72,83% dan kelompok ini memiliki kemampuan mempertahankan bobot badan lebih baik dibandingkan kelompok ekstrak lainnya serta konsumsi pakan yang stabil selama proses penelitian (Theresia, Falah, & Safithri, 2017).

Gambar 1 menunjukkan irisan melintang struktur histologis pulau Langerhans dengan perbesaran 400x dan 1000x. Terdapat perbedaan morfologi jaringan pankreas pada setiap kelompok. Kelompok kontrol negatif tidak diinduksi *alloxan* dan tidak diberikan hasil fraksi etil asetat minuman sinom campuran jeruk nipis dan madu (Gambar 1 dan 2) menunjukkan struktur normal pada pulau Langerhans berupa susunan sel endokrin menyebar di pulau Langerhans (PL) dengan bentuk sel yang seragam serta inti sel (IS) memiliki bentuk bulat normal dan tidak mengalami perubahan. Pulau-pulau Langerhans dibatasi dan dipisahkan oleh lapisan kolagen tipis dari asini (SA) di sekitarnya (In't Veld & Marichal, 2010).

Pada kelompok kontrol positif yang diinduksi *alloxan* tanpa pemberian hasil fraksi etil asetat minuman sinom campuran jeruk nipis dan madu (Gambar 3 dan 4) menunjukkan adanya lesi jaringan pankreas berupa degenerasi sel endokrin yang nekrosis, ditandai dengan pengerutan inti sel (piknosis), inti pecah (karioreksis) dan menghilangnya inti (kariolisis) serta terjadi penurunan ukuran (atrofi) pulau Langerhans dan bentuk pulau Langerhans tidak seragam (Elkotby *et al.*, 2018). Kurangnya insulin yang dilepaskan secara endogen dapat menyebabkan atrofi sel asinar dan penurunan berat pankreas. Lesi terbentuk karena adanya infiltrat inflamasi di pulau Langerhans (In't Veld & Marichal, 2010).

Gambar 5 dan Gambar 6 merupakan kelompok perlakuan yang diinduksi *alloxan* dan diberi hasil fraksi etil asetat minuman sinom campuran jeruk nipis dan madu dosis 50 mg/kgBB menunjukkan terjadi penurunan ukuran (atrofi) pulau Langerhans, sel endokrin mengalami nekrosis tetapi terlihat adanya perbaikan jaringan meliputi regenerasi sel endokrin menuju bentuk normal (Elkotby *et al.*, 2018 ; Annisa, *et al.*, 2021)



**Gambar irisan melintang struktur histopatologis pulau Langerhans dengan perbesaran 400x dan 1000x.**

Keterangan : ← PL (Pulau Langerhans), SA (Sel Asinar), ← IS (Inti Sel) ←

Gambar 7 dan Gambar 8 merupakan kelompok perlakuan yang diinduksi *alloxan* dan diberi hasil fraksi etil asetat minuman sinom campuran jeruk nipis dan

madu dosis 100 mg/kgBB menunjukkan terjadi penurunan ukuran (atrofi) pulau Langerhans, sel endokrin mengalami perbaikan jaringan meliputi regenerasi sel endokrin menuju bentuk normal. Akan tetapi, terdapat rongga kosong yang disebabkan karena terjadi edema pada sel (Muliasari, Hamdin, & Ihsan, 2017).

Gambar 9 dan Gambar 10 merupakan kelompok perlakuan yang diinduksi *alloxan* dan diberi hasil fraksi etil asetat minuman sinom campuran jeruk nipis dan madu dosis 150 mg/kgBB menunjukkan peningkatan yang nyata ditandai dengan peningkatan ukuran pulau Langerhans, sel endokrin yang beregenerasi menyebar di pulau Langerhans dengan bentuk sel yang seragam serta inti sel memiliki bentuk bulat hampir mendekati normal (Elkotby *et al.*, 2018).

Gambar 11 dan Gambar 12 merupakan kelompok perlakuan yang diinduksi *alloxan* dan diberi hasil fraksi etil asetat minuman sinom campuran jeruk nipis dan madu dosis 200 mg/kgBB menunjukkan terjadi penurunan ukuran (atrofi) pulau Langerhans, sel endokrin mengalami regenerasi sel yaitu bentuk sel seragam dan bulat akan tetapi terdapat rongga kosong (Muliasari, Hamdin, & Ihsan, 2017; Elkotby *et al.*, 2018).

Gambaran histopatologi menunjukkan perbaikan struktur morfologi pankreas pada kelompok perlakuan dosis 50; 100; 150; dan 200 mg/kgBB. Pemberian hasil fraksi etil asetat minuman sinom campuran jeruk nipis dan madu mampu memperbaiki lesi sel endokrin akibat induksi *alloxan*, sehingga dapat meningkatkan sekresi insulin. Perbaikan jaringan pankreas dikarenakan oleh adanya 18 senyawa metabolit sekunder yang terkandung dalam fraksi etil asetat minuman sinom campuran jeruk nipis dan madu, terutama dua senyawa mayor yang terkandung, yaitu 4H-piran-4-on-2,3-dihidro-3,5-dihidroksi-6-metil yang memiliki aktivitas biologi sebagai antioksidan, antiapoptosis, antibakteri, antiinflamasi, antikanker, dan 2-furankarboksaldehid,5-(hidroksimetil) yang memiliki aktivitas biologi sebagai antialergi, antiinflamasi, antipiretik (Wiradnyani, 2018b). Senyawa ini meningkatkan sensitivitas insulin dan leptin di hati tikus, mencegah hipertrigliseridemia dan steatosis hati pada tikus yang diinduksi diabetes. Kapasitas antidiabetes ini berfungsi untuk menghambat aktivitas  $\alpha$ -glukosidase dan  $\alpha$ -amilase, mencegah beberapa komplikasi diabetes seperti mencegah terjadinya nefropati diabetik dan kardiomiopati diabetes karena sifat antioksidan dan anti inflamasinya (Subramoniam, 2016).

### **Rerata Jumlah Sel Pulau Langerhans**

Hasil uji menunjukkan bahwa kelompok kontrol negatif (K-) memiliki rerata jumlah pulau Langerhans yang paling tinggi secara nyata ( $p < 0,05$ ) dibandingkan dengan kelompok perlakuan lain, hal ini terjadi karena kelompok kontrol negatif merupakan tikus normal yang tidak diinduksi *alloxan* dan tidak diberikan hasil fraksi etil asetat minuman sinom campuran jeruk nipis dan madu. Oleh karena itu, kondisi

jaringan pankreas dalam keadaan normal dan baik. Pada kelompok kontrol positif (K+) rerata jumlah pulau Langerhans sangat sedikit, yaitu  $7,00 \pm 1,73$  berbeda nyata dengan kelompok kontrol negatif (K-) yaitu  $14,00 \pm 2,00$  hal ini dikarenakan pada K+ sel  $\beta$  dalam pulau Langerhans mengalami beragam kerusakan. Kerusakan pulau Langerhans disebabkan oleh toksik *alloxan*. *Alloxan* mengalami metabolisme oksidasi reduksi di dalam tubuh dan menghasilkan radikal bebas dan radikal *alloxan* (Suarsana, 2009).

Rerata jumlah pulau Langerhans pada D50 yaitu  $5,00 \pm 1,00$  dan D100 sebanyak yaitu  $4,00 \pm 1,73$  yang tidak beda nyata dengan kelompok kontrol positif (K+). Hal ini menunjukkan tidak semua kelompok memiliki perbedaan secara signifikan terhadap kelompok kontrol positif (K+) (Noor & Abdurraafi, 2017).

Rerata jumlah pulau Langerhans D200 yaitu  $2,00 \pm 1,00$  berbeda nyata dengan semua kelompok perlakuan, rerata jumlah pulau Langerhans hanya 2 hal ini kemungkinan disebabkan dosis telah mencapai dosis toksik. Berdasarkan penelitian yang dilakukan oleh Pasaribu dan Saragih (2014), dosis yang tinggi dari senyawa kurkumin yang terkandung dalam kunyit sebagai bahan dasar dapat mengakibatkan penurunan aktivitas kurkumin dalam membantu regenerasi sel endokrin.

**Tabel 1. Rata-rata jumlah pulau Langerhans jaringan pankreas tikus pada pembesaran 200x**

Kelompok	Rerata diameter pulau Langerhans ( $\mu\text{m}$ )
K (-)	$14,00 \pm 2,00^c$
K (+)	$7,00 \pm 1,73^b$
D50	$5,00 \pm 1,00^{ab}$
D100	$4,00 \pm 1,73^{ab}$
D150	$13,00 \pm 2,00^c$
D200	$2,00 \pm 1,00^a$

Keterangan: Superscript yang berbeda pada kolom yang sama menunjukkan berbeda nyata ( $p < 0.05$ ).

Rerata jumlah pulau Langerhans D150 yaitu  $13,00 \pm 2,00$  yang tidak beda nyata dengan K-, hal ini menunjukkan terjadi regenerasi sel yang baik mendekati normal pada kelompok perlakuan D150 didukung pula dengan penelitian sebelumnya bahwa dosis terbaik yang dapat menurunkan gula darah puasa terendah ( $168,4 \text{ mg/dl}$ ) yaitu pemberian hasil fraksi etil asetat minuman sinom campuran jeruk nipis dan madu dosis  $150 \text{ mg/kgBB}$  (Wiradnyani, 2018a).

### Rerata Diameter Sel Pulau Langerhans

Berdasarkan hasil penelitian selanjutnya, terdapat peningkatan ukuran diameter pulau Langerhans secara berturut-turut, yaitu pada kelompok D200 sebesar  $49,20 \pm 7,63 \mu\text{m}$ , kelompok D100 sebesar  $76,59 \pm 29,13 \mu\text{m}$ , D50 sebesar  $81,97 \pm 10,97 \mu\text{m}$ . Hal ini menunjukkan bahwa dosis D200, D100 dan D50 memiliki kemampuan

untuk peningkatan yang lebih tinggi dibandingkan dengan kelompok kontrol positif (K+) akan tetapi tidak terdapat perbedaan yang signifikan.

**Tabel 2. Rerata hasil pengukuran diameter pulau Langerhans jaringan pankreas tikus pada pembesaran 200x**

Kelompok	Rerata diameter pulau Langerhans ( $\mu\text{m}$ )
K (-)	139,17 $\pm$ 41,71 <sup>b</sup>
K (+)	42,72 $\pm$ 6,13 <sup>a</sup>
D50	81,97 $\pm$ 10,97 <sup>a</sup>
D100	76,59 $\pm$ 29,13 <sup>a</sup>
D150	155,73 $\pm$ 33,00 <sup>b</sup>
D200	49,20 $\pm$ 7,63 <sup>a</sup>

Keterangan: Superscript yang berbeda pada kolom yang sama menunjukkan berbeda nyata ( $p < 0.05$ ).

Pada kelompok D150 memiliki peningkatan yang signifikan, yaitu sebesar 155,73  $\pm$  33,00  $\mu\text{m}$ . Hasil ini menunjukkan bahwa D150 tidak beda nyata dengan kelompok kontrol negatif (K-). Hal tersebut menunjukkan bahwa pemberian variasi dosis hasil fraksi etil asetat minuman sinom campuran jeruk nipis dan madu telah membantu regenerasi kerusakan pankreas akibat induksi *alloxan* (Yulianty, Sudiastuti, & Nugroho, 2015) dengan nilai tertinggi perlakuan yaitu pada dosis 150 mg/kgBB.

## KESIMPULAN

Fraksi etil asetat sinom campuran jeruk nipis dan madu dapat memperbaiki morfologi sel pulau Langerhans tikus putih jantan galur *Sprague dawley* diabetes mellitus, dengan taraf paling baik pada dosis 150 mg/kgBB. Morfologi yang ditampilkan meliputi sel endokrin beregenerasi menyebar di pulau Langerhans dengan bentuk sel yang seragam serta inti sel memiliki bentuk bulat hampir mendekati normal serta dapat meningkatkan jumlah dan diameter pulau Langerhans tikus.

## UCAPAN TERIMA KASIH

Peneliti sangat berterima kasih kepada fasilitator Laboratorium Kimia Forensik Polri Bali, Laboratorium Animal Unit bagian Farmakologi Udayana, Balai Besar Veteriner Denpasar yang telah mendukung penelitian ini, sehingga dapat berjalan sebagaimana mestinya.

## DAFTAR PUSTAKA

Anita, D.C. (2015) 'Kadar glukosa darah malondialdehid ginjal tikus diabetes yang diberi latihan fisik'. *Indonesian Journal of Nursing Practices*, 1 (2), pp. 110-116.



- Annisa, T., Sitasiwi, A.J., (2021) 'Isdadiyanto, S., Jannah, S.N. (2021). Studi histopatologi ren tikus putih (*Rattus norvegicus* L.) diabetes setelah pemberian cuka dari kulit nanas (*Ananas comosus* L)', *Jurnal Sain Veteriner*, 39 (3): 256-260
- Cho, N., Shaw, J., Karuranga, S., Huang, Y., da Rocha Fernandes, J., Ohlrogge, A., Malanda, B. (2018) 'IDF Diabetes Atlas: Global Estimates of Diabetes Prevalence for 2017 and Projections for 2045' *Diabetes Research and Clinical Practice*, 138, pp. 271 – 281.
- Elkotby, D. *et al.* (2018) 'Histological changes in islets of Langerhans of pancreas in alloxan-induced diabetic rats following egyptian honey bee venom treatments', *Int. J. Pure Appl. Zool.*, 6(1), pp. 1–6.
- In't Veld, P., Marichal, M. (2010) 'Microscopic anatomy of the human islet of Langerhans', in *Advances in experimental medicine and biology*, pp. 1–19. doi: 10.1007/978-90-481-3271-3\_1.
- Kamariani, B.R., *et al.*, (2018) 'Gambaran histopatologi ginjal tikus wistar diabetes melitus eksperimental yang diberikan ekstrak etanol daun kelor' *Buletin Veteriner Udayana*, 11 (1), pp. 71- 77.
- Kemenkes. (2018). 'Laporan Hasil Riset Kesehatan dasar 2018, Jakarta: Kementerian Kesehatan RI.
- Muliasari, H., Hamdin, C. D., Ihsan, M. (2017) 'Histologi pankreas tikus diabetes setelah pemberian suspensi biji buah makasar (*brucea javanica* (L.) Merr)', *Jurnal Ilmiah Ilmu Biologi*, 3(3), pp. 115–118.
- Noor, H. Z., Abdurraafi, I. (2017) *Pengaruh ekstrak akar simpur (*dillenia suffruticosa*) terhadap histopatologi pankreas pada tikus diabetik*. Universitas Muhammadiyah Yogyakarta.
- Pasaribu, K. F., Saragih, H. (2014) 'Pola penurunan kadar glukosa darah sebagai akibat pemberian curcumin dalam berbagai dosis pada tikus wistar hiperglikemia', in *Proc. Simposium Nasional Inovasi Pembelajaran dan Sains 10-11 Juni 2014*. Bandung.
- Pramono, L. A. (2015) 'Plants and herbs for therapy of diabetes', *Medical Journal of Indonesia*, 24(2), pp. 67–9. doi: 10.13181/mji.v24i2.1260.
- Setyawati *et al.*, (2020), 'Obesity and heredity for diabetes mellitus among elderly', *Journal Of Nursing and Helath*, 1(1), pp. 26- 31.
- Suarsana, I. N. (2009) *aktivitas hipoglikemik dan antioksidatif ekstrak metanol tempe pada tikus diabetes*. IPB University.
- Subramoniam, A. (2016) *Plants with anti-diabetes mellitus properties*. CRC Press. doi: 10.1201/9781315371481.
- Surya, S. *et al.* (2014) 'Diabetes mellitus and medicinal plants-a review', *Asian Pacific Journal of Tropical Disease*, 4(5), pp. 337–347. doi: 10.1016/S2222-1808(14)60585-5.
- Theresia, R., Falah, S., Safithri, M. (2017) 'Aktivitas antihiperglikemia ekstrak kulit dan daun surian (*Toona sinensis*) pada tikus diabetes (Sprague-dawley) yang diinduksi streptozotocin', *Jurnal Gizi dan Pangan*, 12(3), pp. 187–194.

- Waisundara, V. Y., Watawana, M. I., Jayawardena, N. (2015) 'Costus speciosus and Coccinia grandis : Traditional medicinal remedies for diabetes', *South African Journal of Botany*, 98, pp. 1–5. doi: 10.1016/j.sajb.2015.01.012.
- Wiradnyani, N. K. (2018a) 'Dosage antioxidant drink sinom of b cell Langerhans isletwhite mice sprague dawley diabetes melitus', in *3 Annual Applied Science and Engineering Conference (AASEC 2018)*, p. 434 (1): 1-4.
- Wiradnyani, N. K. (2018b) 'Kapasitas antioksidan minuman sinom', in *Prosiding SINTESA. 02 November 2018*. Bandung, pp. 381–389.
- Wiradnyani, N. K., Arimathea, I. M. M. (2019) 'Efek antioksidan fraksi etil asetat minuman sinom campuran jeruk nipis dan madu (curcuma domestica val-tamarindus indica L.) terhadap gula darah tikus putih sprague dawley diabetes melitus', *Jurnal Kimia*, 13(2), pp. 125–130. doi: 10.24843/JCHEM.2019.v13.i02.p01.
- Wiradnyani, N. K., Wartini, N. M., Harsojuwono, B. A. (2014) 'Komposisi senyawa penyusun minuman sinom (curcuma domestica val.- tamarindus indica l.)', *Media Ilmiah Teknologi Pangan (Scientific Journal Of Food Technology)*, 1(1), pp. 202–209.
- [WHO] World Health Organization. (2021) 'Improving health outcomes of people with diabetes mellitus, target setting to reduce the global burden of diabetes mellitus by 2030', Geneva.
- Yulianty, O., Sudiastuti, Nugroho, R. A. (2015) 'Efek ekstrak biji ketumbar (Coriandrum sativum l.) terhadap histologi pankreas mencit (Mus musculus l.) diabetik aloksan', in *Prosiding Seminar Tugas Akhir FMIPA UNMUL 2015 Periode Juni 2015*. Samarinda, pp. 12–16.