



THESIS / THÈSE

MASTER EN SCIENCES PHARMACEUTIQUES

Les nouvelles avancées thérapeutiques dans le traitement local du glioblastome

Berton Mortiaux, Salomé

Award date:
2022

Awarding institution:
Université de Namur
Université Catholique de Louvain

[Link to publication](#)

General rights

Copyright and moral rights for the publications made accessible in the public portal are retained by the authors and/or other copyright owners and it is a condition of accessing publications that users recognise and abide by the legal requirements associated with these rights.

- Users may download and print one copy of any publication from the public portal for the purpose of private study or research.
- You may not further distribute the material or use it for any profit-making activity or commercial gain
- You may freely distribute the URL identifying the publication in the public portal ?

Take down policy

If you believe that this document breaches copyright please contact us providing details, and we will remove access to the work immediately and investigate your claim.

Faculté de Médecine

Département de Pharmacie

Les nouvelles avancées thérapeutiques dans le traitement local du glioblastome

Auteur : Berton Mortiaux Salomé
Promoteur : Préat Véronique
Année académique 2021-2022
Master en Sciences Pharmaceutiques à finalité spécialisée

REMERCIEMENTS

Je tiens en premier lieu à remercier la professeure Véronique Prémat, promotrice de ce mémoire, pour sa disponibilité tout au long de l'année et ses conseils avisés. Je lui suis particulièrement reconnaissante de m'avoir consacré son temps durant le processus d'écriture de ce travail. Je tiens également à la remercier de m'avoir accordé un stage dans son laboratoire qui a été très enrichissant dans la compréhension de mon sujet.

Il est également important pour moi de remercier toutes les personnes ayant accepté de consacrer de précieuses minutes à la relecture de mon mémoire.

Pour finir, je souhaite remercier mes parents qui m'ont profondément soutenue dans tout ce que j'ai entrepris et particulièrement dans l'obtention de mon diplôme, mais également mon grand frère qui a toujours été d'un support sans faille.

ATTESTATION DE NON-PLAGIAT :

« Je déclare sur l'honneur que ce mémoire a été écrit de ma plume, sans avoir sollicité d'aide extérieure illicite, qu'il n'est pas la reprise d'un travail présenté dans une autre institution pour évaluation, et qu'il n'a jamais été publié, en tout ou en partie. Toutes les informations (idées, phrases, graphes, cartes, tableaux ...) empruntées ou faisant référence à des sources primaires ou secondaires sont référencées adéquatement selon la méthode universitaire en vigueur. Je déclare avoir pris connaissance et adhérer au code de déontologie pour les étudiants en matière d'emprunts, de citations et d'exploitation de sources diverses et savoir que le plagiat constitue une faute grave. »

TABLE DES MATIERES

ABREVIATIONS	1
METHODOLOGIE DE RECHERCHE.....	2
INTRODUCTION.....	3
PARTIE I : LE GLIOBLASTOME ET LE TRAITEMENT STANDARD	5
1. Le glioblastome	5
1.1. Incidence et mortalité.....	5
1.2. Etiologie.....	6
1.3. Présentation clinique.....	6
1.4. Classification et diagnostic intégré	7
1.5. Récidive	9
2. Traitement actuel du glioblastome	10
2.1. Intervention chirurgicale.....	10
2.2. Traitement médical	11
2.3. Arbre de décision pour le traitement du glioblastome	13
3. Obstacles majeurs du traitement standard.....	14
3.1. Localisation anatomique du glioblastome	14
3.2. Hétérogénéité du glioblastome	15
3.3. Caractéristiques spécifiques du glioblastome	15
PARTIE 2 : NOUVELLES APPROCHES THERAPEUTIQUES LOCALES	16
1. Thérapies au stade clinique pour le traitement local du glioblastome	17
1.1. Réservoir d'Ommaya	17
1.1.1. Délivrance à base d'implant solide	18
1.2. Administration d'agents thérapeutiques par convection améliorée.....	20
2. Thérapies au stade préclinique pour le traitement local du glioblastome	23
2.1. Délivrance par des systèmes semi-solides	23
2.2. Délivrance par les hydrogels.....	26
2.3. Délivrance par les nanofibres.....	30
2.4. Administration intranasale	33
2.5. Délivrance par pulvérisation	39
DISCUSSION	41
CONCLUSION	46
BIBLIOGRAPHIE	47

ABREVIATIONS

ADN	Acide désoxyribonucléique
BHE	Barrière hémato-encéphalique
CED	Convection enhanced delivery
EGFR	Epidermal growth factor receptor
FDA	Food and Drug Administration
GBM	Glioblastome multiforme
IDH	Isocitrate déshydrogénase
IRM	Imagerie par résonance magnétique
IN	Intranasale
IV	Intraveineuse
KPS	Karnofsky performance status
LCR	Liquide céphalo-rachidien
MGMT	6-O-méthylguanine-ADN-méthyltransférase
OMS	Organisation mondiale de la santé
PEG	Polyéthylène glycol
PLGA	Acide poly(lactique-co-glycolique)
SiRNA	Petit ARN interférent
SNC	Système nerveux central
TERT	Telomerase reverse transcriptase gene
TMZ	Témazolomide
Vd	Volume de distribution
UV	Ultraviolet

METHODOLOGIE DE RECHERCHE

Dans le cadre de la rédaction de mon mémoire, j'ai mené des recherches sur Google Scholar, Research Gate, Cochrane, Sciencesdirect, clinicaltrials.gov et PubMed, qui m'ont notamment fourni une série d'articles scientifiques comprenant des méta-analyses, des revues systématiques, des études cliniques ou encore des études précliniques. Le tableau 1, ci-dessous, reprend les différents mots-clés utilisés lors de ma recherche.

Tableau 1 : Bases de données, sites internet et mots-clés utilisés lors de l'écriture de ce mémoire

Bases de données et site internet	Mots-clés
PubMed	Glioblastoma, brain cancer, local treatment of glioblastoma, glioblastoma guidelines, Stupp protocole, Ommaya reservoir, Gliadel wafer, convection enhanced delivery, hydrogel, nanofiber, intranasal administration, sprayable
Google Scholar	Mêmes termes que PubMed
Sciencesdirect	Mêmes termes que PubMed
Cochrane	Glioblastoma, convection enhanced delivery, Gliadel Wafer
OMS	Classification du glioblastome ; protocole actuel
Clinicaltrials.gov	Glioblastoma, convection enhanced delivery, Gliadel Wafer

Dans la rédaction de mon mémoire, j'ai choisi, lorsque cela était possible, des revues systématiques ou des méta-analyses ayant un niveau de preuves élevé. Lors de l'écriture de la partie qui traite des études précliniques, j'ai préféré favoriser des études ayant été menées récemment car l'objectif est la mise en lumière d'une thématique actuelle.

INTRODUCTION

Le glioblastome (GBM) est une tumeur maligne primitive de grade IV du cerveau et demeure l'un des cancers les plus agressifs et les plus difficiles à traiter. Le pronostic pour les patients souffrant de GBM est très mauvais et s'est peu amélioré ces dernières années.

Le traitement standard, qui comprend la résection chirurgicale suivie de la chimiothérapie et de la radiothérapie, est inefficace pour plusieurs raisons. Premièrement, le GBM est une tumeur très hétérogène infiltrante : cela ajoute donc une difficulté aux chirurgiens lors de la résection tumorale. Deuxièmement, les médicaments chimiothérapeutiques traditionnels n'atteignent pas la tumeur en raison de la barrière hémato-encéphalique (BHE) qui bloque leur passage vers le système nerveux. De plus, ces médicaments manquent de spécificité et provoquent des effets indésirables néfastes. Troisièmement, les cellules souches gliales ont un pouvoir hautement invasif et prolifératif et sont chimio et radiorésistantes. La résection chirurgicale reste donc la meilleure option nonobstant le fait qu'il soit très difficile d'enlever toutes les cellules cancéreuses. Cela explique une tendance quasiment systématique à la récurrence. Trouver des traitements curatifs et durables s'avère donc être une nécessité urgente.

Pour surmonter ces obstacles, depuis les trois dernières décennies, plusieurs systèmes d'administration de médicaments ont été développés pour le traitement local du GBM. En effet, l'approche locale permet aux médicaments d'atteindre directement la tumeur sans devoir diffuser à travers la BHE. La concentration locale au niveau du site tumoral sera donc augmentée et les effets indésirables systémiques réduits.

L'objectif de mon mémoire sera d'évaluer, d'une part, les différentes stratégies d'administration locale ayant atteint les études cliniques, et d'autre part, les nouvelles approches locales toujours au stade préclinique. Ainsi, cela permettra de vérifier si ces approches sont prometteuses sur un plan thérapeutique dans le traitement du GBM.

Pour cela, mon mémoire sera divisé en plusieurs parties. La première parlera du contexte général, donnera un aspect global de la maladie et mettra l'accent sur son traitement conventionnel ainsi que sur les différents obstacles qui lui font face. La seconde partie traitera des différentes approches locales appliquées dans le traitement du GBM. Une section sera dédiée aux thérapies testées en clinique. Cela débouchera sur un aperçu du réservoir Ommaya, de la délivrance des médicaments par les implants solides tels que les plaquettes de Gliadel® et de la libération des agents cytotoxiques par convection améliorée. Une autre section sera consacrée aux différentes approches thérapeutiques au stade préclinique pour l'administration des produits chimiothérapeutiques dans la cavité après la résection de la tumeur. Parmi elles se trouvent la délivrance des médicaments à partir de systèmes semi-solides, d'hydrogels et de nanofibres. L'administration intranasale (IN) et la délivrance par pulvérisation seront également abordées dans cette section. Pour finir, un résumé des différentes caractéristiques qui permettront d'élaborer le système idéal de livraison de médicaments pour le traitement du GBM permettra de conclure mon mémoire.

PARTIE I : LE GLIOBLASTOME ET LE TRAITEMENT STANDARD

1. Le glioblastome

1.1. Incidence et mortalité

Le GBM constitue le type le plus fréquent de tumeur maligne primitive du cerveau, provoquant une mortalité et une morbidité importantes. En effet, le GBM représente 57,7% des gliomes et 48% de toutes les tumeurs malignes primitives du système nerveux central (SNC) (Tan et al., 2020).

En raison d'une augmentation de l'espérance de vie de la population et d'une meilleure accessibilité à des outils de diagnostic plus précis, provoquant un surdiagnostic, l'incidence du GBM croît dans de nombreux pays ces dernières années. Selon des études internationales, le taux d'incidence annuel de cette tumeur varie de 0,59 à 5 pour 100 000 personnes (Batash et al., 2017 ; Gilard et al., 2021). L'âge et le sexe sont des facteurs clés relatifs aux taux d'incidence et de survie globale. Dans le cas du GBM, l'incidence augmente considérablement avec l'âge. En effet, cette maladie est principalement diagnostiquée chez les hommes âgés de 65 ans, avec un taux plus élevé entre 75 et 84 ans (Batash et al., 2017 ; Tan et al., 2020). Dans le monde, le plus haut taux d'incidence se retrouve en Europe du Nord et de l'Ouest, en Amérique du Nord et en Australie (Batash et al., 2017 ; Tan et al., 2020).

Le pronostic des patients atteints de GBM est très mauvais. En effet, la survie médiane est inférieure à 4 mois chez les personnes âgées, et ce malgré les meilleurs soins. Cependant, cette durée s'est prolongée, depuis des années, à plus de 15 mois grâce aux nouvelles avancées thérapeutiques (Tan et al., 2020). Les facteurs améliorant le pronostic des patients sont repris dans les points ci-dessous :

- Âge < 50 ans ;
- *Karnofsky performance status* (KPS)¹ > 69 ;
- Résection chirurgicale complète ;

¹ KPS est une échelle de performance permettant d'évaluer en oncologie l'état de santé général et les activités quotidiennes effectuées par le patient atteint de cancer.

- Présence de marqueurs moléculaires : méthylation du promoteur 6-O-méthylguanine-ADN-méthyltransférase (MGMT) et de l'enzyme isocitrate déshydrogénase (IDH) mutée.

1.2. Etiologie

Les causes provoquant l'apparition du GBM sont encore inconnues à l'heure actuelle. Toutefois, l'exposition aux rayons ionisants est l'un des plus importants facteurs de risque lié à la survenue d'une tumeur cérébrale. De plus, des antécédents de maladies liées au système immunitaire tout comme des facteurs génétiques et environnementaux pourraient, également, accroître ce risque. En effet, la présence des promoteurs MGMT non méthylés est un facteur favorable au développement du GBM (Tan et al., 2020).

1.3. Présentation clinique

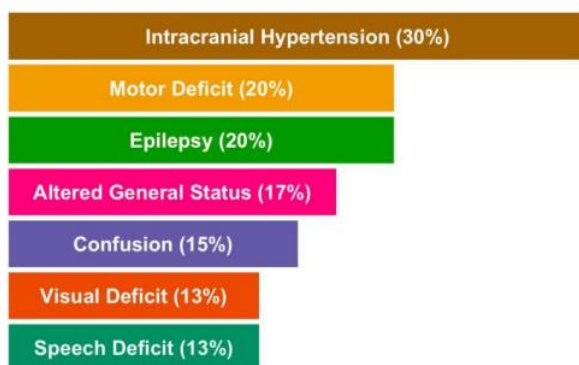


Figure 1 : Aperçu des différents signes cliniques présents dans le GBM (Gilard et al., 2021)

La localisation et la taille du GBM au moment du diagnostic sont des facteurs déterminant la présentation clinique de la maladie. Dans 85% des cas, les GBM sont localisés dans l'espace supratentorial, expliquant ainsi les différents symptômes repris ci-contre. Les signes cliniques les plus fréquemment rencontrés sont des maux de tête associés ou non à des nausées, à des vertiges et à un œdème important.

Comme indiqué sur la figure 1, 30% et 20% des symptômes sont respectivement l'hypertension intracrânienne et le déficit moteur. La perte de poids, les confusions et les déficits visuels et de la parole en font également partie. 15% à 20% des patients présentent une épilepsie facilement contrôlable avec des anticonvulsivants (Gilard et al., 2021). Toutefois, le diagnostic du GBM doit se réaliser rapidement sans attendre l'apparition des déficits neurologiques généralement irréversibles. Les patients âgés présentant des céphalées spécifiques doivent, par conséquent, solliciter une attention particulière et un renvoi vers un examen médical à imagerie par résonance magnétique (IRM) pour un diagnostic éventuel (Gaillard, 2021).

1.4. Classification et diagnostic intégré

Selon la 5^{ème} édition de la classification de l'Organisation Mondiale de la Santé (OMS) des tumeurs du SNC, les GBM

Tableau 2 : Classification OMS 2021 des tumeurs du SNC

Gliomes, tumeurs glioneuronales et neuronales
• Gliomes diffus de l'adulte
Astrocytome, IDH-muté
Oligodendrogliome, IDH-muté et 1p/19q-codéleté
Glioblastome, IDH-non-muté

sont définis comme étant des tumeurs astrocytaires diffuses chez l'adulte (Gaillard, 2021). Cette classification, basée sur les caractéristiques morphologiques et moléculaires, permet de catégoriser les différentes tumeurs de manière homogène en termes de pronostic et de réponse aux traitements et d'aboutir à un diagnostic intégré en plusieurs strates (Brouland & Hottinger, 2017).

D'un point de vue histologique, les gliomes de haut grade possèdent des zones de prolifération microvasculaires et/ou des nécroses focales (Tan et al., 2020). Au niveau moléculaire, des mutations sur les gènes de l'enzyme IDH 1 et IDH 2 permettent de classier différents types de gliomes possédant des comportements biologiques et cliniques différents. Ces gènes, codant pour deux isoformes de l'enzyme IDH, ont une place importante dans le développement de ces tumeurs. En effet, ces mutations induisent la production d'alpha-cétoglutarate qui va ainsi provoquer un phénotype d'hyperméthylation. Ce dernier inhibe des gènes suppresseurs de tumeurs induisant ainsi le développement des gliomes (Brouland & Hottinger, 2017).

Depuis la dernière mise à jour de la classification OMS, seuls les astrocytomes de type IDH-non-muté sont considérés comme étant des GBM (Gaillard, 2021). Ce type de tumeur présente de nombreuses altérations génétiques très hétérogènes. Parmi elles, l'amplification du *epidermal growth factor receptor* (EGFR) est retrouvée dans 40% des tumeurs et permet de définir l'approche thérapeutique (Brouland & Hottinger, 2017).

Dans cette 5^{ème} édition de classification, certains éléments sont nécessaires au diagnostic du GBM :

- « Patient adulte ;
- Tumeur astrocytaire diffuse ;
- IDH-non-muté ;
- Au moins une des caractéristiques suivantes :
 - Nécrose,
 - Zone de prolifération microvasculaire,
 - Mutation du promoteur du gène de la *telomerase reverse transcriptase* (TERT),

- Amplification du gène EGFR,
- Gain combiné du chromosome 7 entier et perte du chromosome 10 (Gaillard, 2021). »

La première étape du diagnostic est réalisée par tomodensitométrie et par IRM. Cette dernière est la méthode préférée pour l'identification non invasive des tumeurs cérébrales. Elle permet de déterminer l'emplacement du GBM, sa vascularisation, la présence d'un œdème péritumoral et sa proximité avec les zones cognitive et fonctionnelle (Ducray & Guivellin, 2007 ; Gaillard, 2021).

Le GBM se présente comme une masse volumineuse aux marges épaisses et irrégulières dans l'hémisphère cérébral, possédant souvent un œdème périlésionnel important (figure 2 : A, C, D). Des hémorragies intracrâniennes peuvent être présentes et se traduisent par un aspect hyperdense en radiologie et par un hyposignal T1 en IRM (figure 2 : D). Des zones nécrotiques, évocatrices du GBM, apparaissent en forme d'anneau autour de la masse tumorale (figure 2 : B, E) ou en forme d'ailes de papillon de part et d'autre du corps calleux (figure 2 : F). En IRM, cela se manifeste par un hypersignal T2 (Ducray & Guivellin, 2007 ; Gaillard, 2021).

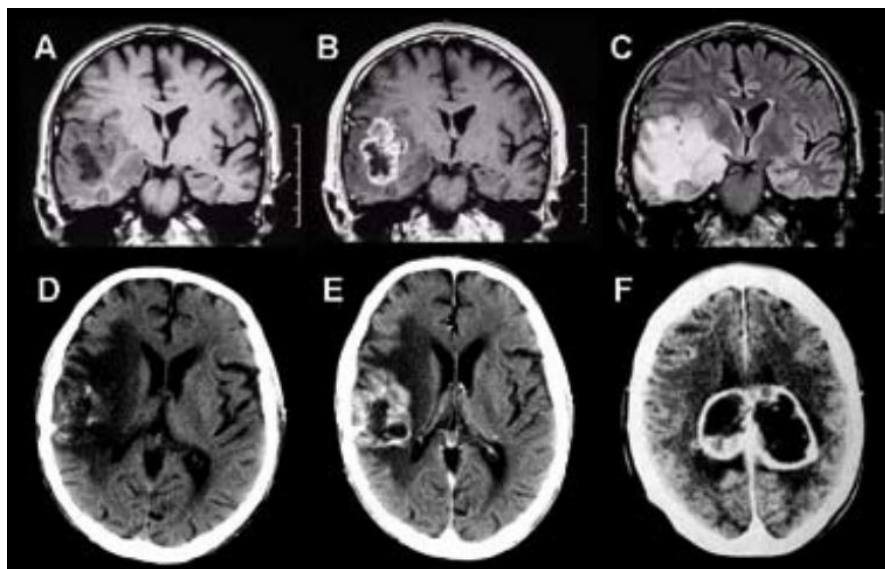


Figure 2 : Aspects radiologiques du GBM (Ducray & Guivellin, 2007)

Cependant, l'IRM conventionnelle présente des limitations importantes qui peuvent biaiser le diagnostic du GBM. En effet, les séquences standards ne distinguent pas les tissus néoplasiques des tissus non néoplasiques, ce qui provoque une confusion avec un autre type de gliome de haut grade, un lymphome cérébral, un abcès ou encore une métastase (Ducray & Guivellin, 2007). Des analyses pathologique et moléculaire sont donc nécessaires pour valider le diagnostic. De plus, la neuroimagerie n'identifie pas toujours l'étendue de l'invasion des cellules gliales, ce qui rend difficile la délimitation des marges tumorales.

1.5. Récidive

La récidive, quasiment systématique, est principalement causée par la nature infiltrante des cellules gliales dans le tissu cérébral sain obscurcissant ainsi la limite entre les régions saines et les régions tumorales. En effet, l'ablation complète du GBM est presque impossible et plusieurs cellules cancéreuses persistent alors aux alentours de la cavité tumorale.

Le délai d'attente entre le moment de la chirurgie et le début du traitement chimiothérapeutique et radiothérapeutique est relativement long et favorise la prolifération et l'invasion des cellules tumorales provoquant dès lors la récidive (Bastiancich, et al., 2021b).

La plupart du temps, la récurrence du GBM se fait de manière locale. En effet, deux tiers des tumeurs récidivantes réapparaissent à moins de deux centimètres de la tumeur initiale (Bastiancich, et al., 2021b).

2. Traitement actuel du glioblastome

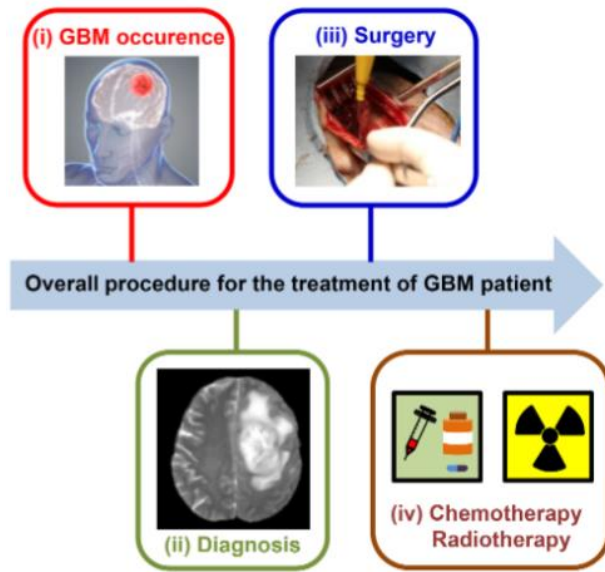


Figure 3 : Traitement actuel du GBM (Cha et al., 2020)

Conformément au protocole Stupp, l'approche recommandée pour traiter le GBM, illustrée sur la figure 3, est constituée en premier lieu d'une ablation chirurgicale macroscopique complète. Après environ trois semaines, le traitement médical consistera en une association entre un agent chimiothérapeutique et la radiothérapie.

2.1. Intervention chirurgicale

La chirurgie est généralement proposée aux patients de moins de 70 ans en bon état de santé et dont la tumeur est accessible pour une ablation complète (Gilard et al., 2021).

Le GBM est une tumeur très hétérogène qui a une morphologie différente d'un patient à l'autre. La résection maximale est très importante pour améliorer le pronostic du malade et diminuer les symptômes qui lui sont associés. Toutefois, celle-ci doit être réalisée sans amoindrir la qualité de vie du patient. Pour cette raison, des progrès en termes de techniques chirurgicales tels que la craniotomie éveillée ou la neurosurveillance sont apparus ces dernières années. Parmi eux, la chirurgie guidée par fluorescence permet de distinguer visuellement les cellules tumorales des cellules saines et améliore ainsi l'efficacité de la chirurgie. Un colorant, l'acide 5-aminolévulinique, est administré par voie orale et métabolisé en protoporphyrine IX fluorescent. Cet agent va alors s'accumuler dans les cellules tumorales manquant de ferrochélatase et va produire de la lumière rouge lorsqu'il est exposé à de la lumière bleue (Kiesel et al., 2018 ; Tan et al., 2020).

2.2. Traitement médical

Selon le protocole Stupp, l'approche médicale du GBM repose sur un traitement adjuvant constitué de radiothérapie associée à la témozolomide (TMZ). Cette partie de traitement va permettre d'éradiquer les cellules tumorales résiduelles et contrer ainsi la récurrence. Une période d'attente de trois semaines est recommandée avant de débiter le traitement médical et ce afin que le cerveau puisse correctement cicatriser (Bastiancich, et al., 2021b).

La radiothérapie est administrée avec une dose de rayonnement allant de 60 à 65 grays dans la région cible de la tumeur (Gilard et al., 2021).

Le TMZ, un agent alkylant, est administré quotidiennement pendant la radiothérapie puis pendant six cycles de cinq jours consécutifs, un mois après la fin de cette dernière (Cha et al., 2020 ; Gilard et al., 2021). Cet agent chimiothérapeutique, comme illustré sur la figure 4, alkyle la position O6 de la guanine formant une liaison croisée entre les brins d'acide désoxyribonucléique (ADN) adjacents : cela conduit à la mort cellulaire. Toutefois, chez les patients possédant des promoteurs MGMT non méthylés et exprimant les protéines MGMT, l'apoptose ne se fait pas. Les protéines MGMT réparent en effet l'ADN endommagé en inversant l'alkylation de la guanine. En conclusion, les patients possédant des promoteurs MGMT méthylés ont un avantage significatif en terme de survie par rapport aux patients possédant un MGMT non méthylé (McCrorie, 2021).

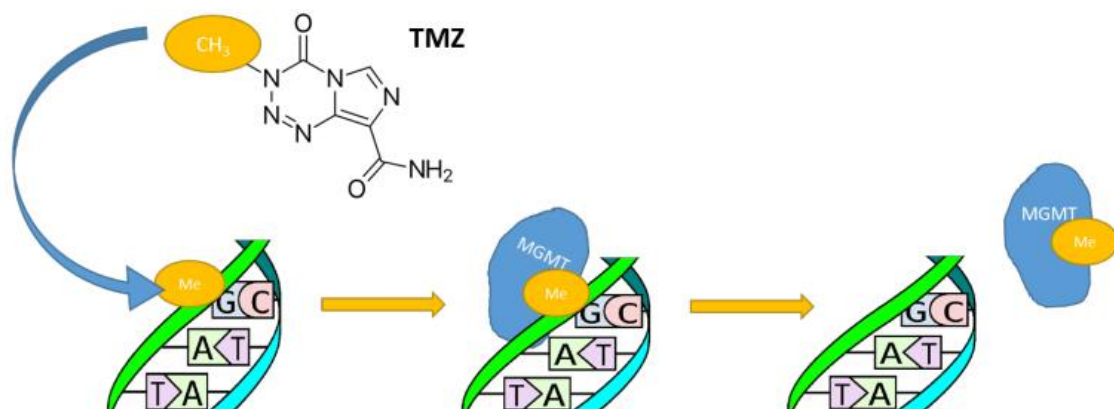


Figure 4 : « Statut MGMT et efficacité de la TMZ. Méthylation de la position O6 de la guanine menant à la mort cellulaire ; Réparation de l'ADN par les protéines MGMT menant à la prolifération cellulaire (McCrorie, 2021) »

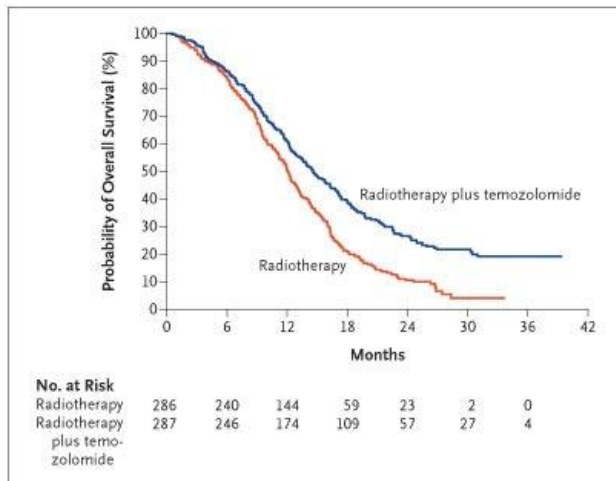


Figure 5 : Courbe de Kaplan -Meier de la survie sans progression dans les différents groupes de traitement (Stupp R., et al. 2005)

Selon la figure 5 ci-contre, le risque relatif de décès ou de progression de la maladie chez les patients suivant le protocole standard Stupp (ligne bleue) par rapport à la radiothérapie seule (ligne orange) est de 0,54 (intervalle de confiance à 95%, 0,45 à 0,64 ; $P < 0,001$) (Stupp R., et al. 2005).

Le traitement adjuvant permet donc d'augmenter le taux de survie moyen de 1 à 2 ans (Cha et al., 2020 ; Gilard et al., 2021).

La progression de la maladie est évaluée par IRM cérébrale tous les 2 à 3 mois. Lors de la récurrence, une deuxième chirurgie peut être proposée chez certains patients répondant à des critères spécifiques (Cha et al., 2020).



Figure 6 : Dispositif Optune (FDA, 2015)

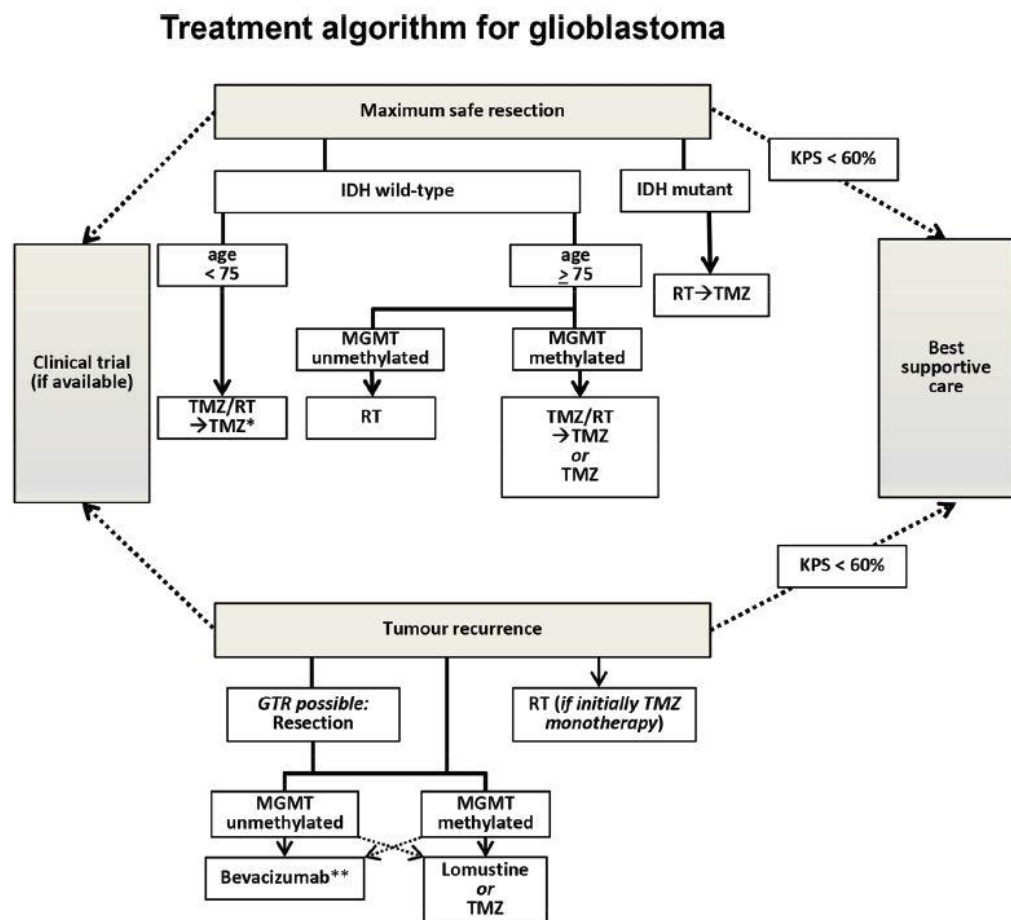
Depuis quelques années, un nouveau dispositif portable, appelé système Optune, est utilisé chez certains patients atteints de GBM. Ce dernier, représenté sur la figure 6, permet d'émettre des champs électriques alternatifs de faible intensité vers le patient afin de créer des champs de traitement de tumeurs. Ces derniers pénètrent dans la paroi cellulaire et perturbent ainsi la division des cellules

cancéreuses. Cette méthode présente des avantages puisqu'elle permet au patient d'être mobile grâce au sac à dos et à la batterie. La tête doit être rasée pour l'adhésion des transducteurs à l'aide d'un hydrogel conducteur au niveau du cuir chevelu. Afin de bien positionner les transducteurs, les médecins utilisent les données de l'IRM. Idéalement, le dispositif doit être porté 18 heures par jour (Graeb et al., 2018). En 2015, la *Food and Drug Administration* (FDA) a approuvé l'utilisation de ce système dans le traitement des patients atteints de GBM nouvellement diagnostiqué et après « une chirurgie de réduction tumorale maximale et

l'achèvement de la radiothérapie ainsi qu'une chimiothérapie standard concomitante » (FDA, 2015).

2.3. Arbre de décision pour le traitement du glioblastome

La figure 7, reprise ci-dessous, représente l'arbre de décision du traitement du GBM. Les différentes caractéristiques ont été abordées dans les sections précédentes.



* Additional treatment with Tumour-treating fields (TTFields) may be offered to eligible patients
 ** Depending on availability and approval status

Figure 7 : Approche thérapeutique du GBM. GTR = résection totale brute ; RT = radiothérapie (Weller et al., 2019)

3. Obstacles majeurs du traitement standard

De nombreux obstacles génétiques, cytologiques et anatomiques, repris sur la figure 8, compromettent l'efficacité du traitement de première intention du GBM et augmentent ainsi le risque de récurrence. Parmi eux se trouvent la BHE, l'hétérogénéité de la tumeur, les caractéristiques spécifiques des cellules gliales telles que leur caractère hautement invasif et prolifératif ainsi que leurs chimio et radio-résistance (Cha et al., 2020).

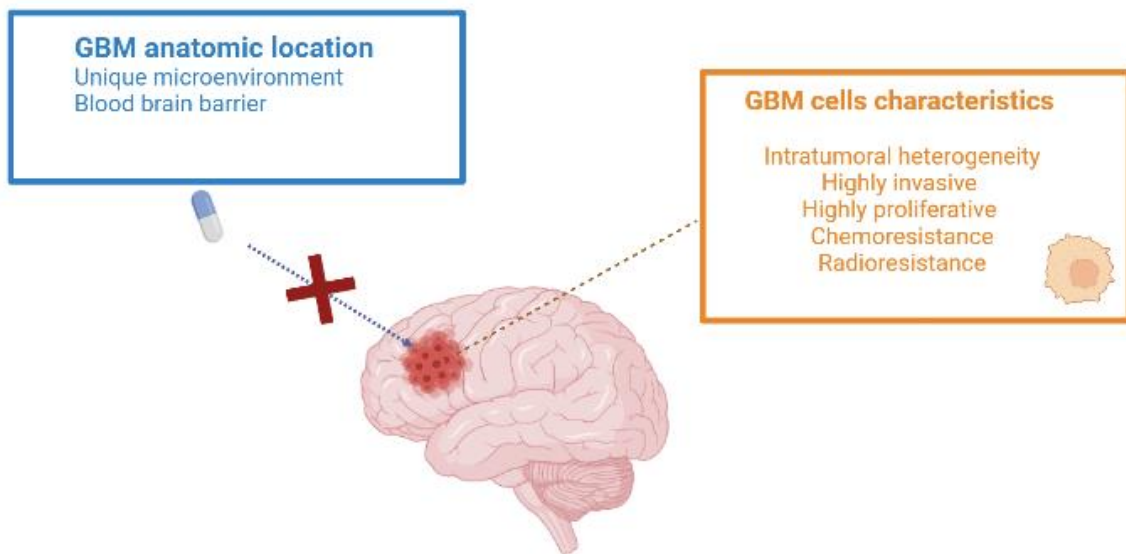


Figure 8 : Obstacles majeurs au traitement standard (d'après the PhD day 2021 presentation of PhD student Mathilde Bausart)

3.1. Localisation anatomique du glioblastome

Le cerveau est l'organe le plus complexe et le plus important du corps humain. De nombreuses couches comprenant le crâne, la dure-mère, la BHE et le liquide céphalo-rachidien (LCR), permettent donc de le protéger de son environnement extérieur. Toutefois, ces couches protectrices compromettent l'entrée des agents exogènes dans le cerveau. Parmi elles, la BHE, représentée sur la figure 9, empêche la pénétration des médicaments systémiques à travers le SNC (Tan et al., 2020). Le LCR, connecté au système lymphatique, peut quant à lui provoquer l'élimination du médicament et donc réduire son efficacité (Bastiancich, et al., 2021b).

Lorsqu'un patient est atteint d'un GBM, l'architecture de son cerveau est ébranlée. Des vaisseaux néoangiogéniques vont être générés et vont modifier le flux sanguin, augmentant ainsi la pression interstitielle. Cela va perturber la diffusion des médicaments dans l'ensemble du cerveau (Bastiancich, et al., 2021b).

La localisation anatomique du GBM permet très rarement la résection chirurgicale complète puisque cette dernière endommage souvent le tissu cérébral et affecte donc les fonctions cognitives du patient.

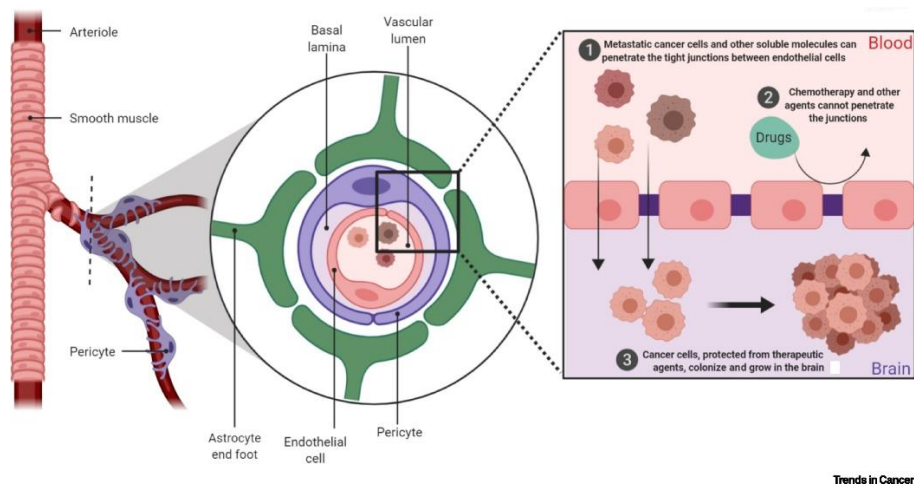


Figure 9 : Schéma de la BHE (Fares et al., 2020)

3.2. Hétérogénéité du glioblastome

L'hétérogénéité de la tumeur s'explique principalement par les variations génétiques et par la composition moléculaire, cellulaire et tissulaire, la texture, le pH et les propriétés mécaniques des différentes zones du cerveau (Bastiancich et al., 2021b). Cela conduit à une grande variabilité de l'histopathologie des tumeurs, et rend la classification de ces dernières compliquée. La réponse aux traitements sera donc difficile à prédire.

3.3. Caractéristiques spécifiques du glioblastome

Les caractéristiques principales du GBM comprennent un pouvoir hautement invasif et prolifératif des cellules gliales, une radio et chimiorésistance, une instabilité génomique élevée et une aptitude à la nécrose et à l'angiogenèse. De plus, la présence de cellules souches gliales, possédant la capacité de s'auto-renouveler, augmentent l'hétérogénéité tumorale et le risque de récurrence (Bastiancich et al., 2016).

PARTIE 2 : NOUVELLES APPROCHES THERAPEUTIQUES LOCALES

En raison du manque de réponse thérapeutique des patients atteints du GBM, des nombreux effets indésirables provoqués par le traitement actuel et de la récurrence quasiment systématique de la tumeur, les scientifiques développent, en ce moment, de nouvelles stratégies thérapeutiques basées sur une approche plus personnalisée. Certaines sont toujours en étude préclinique tandis que d'autres ont atteint les essais cliniques.

Mon mémoire va cibler principalement les traitements locaux du GBM. Cette approche ciblée permet de surmonter plusieurs obstacles. En effet, cela permet, d'une part, de contourner la BHE et donc d'augmenter la concentration du médicament au niveau du site tumoral. D'autre part, cela donne lieu à une baisse considérable des effets indésirables liés aux médicaments pris de manière systémique. Ainsi, les doses administrées seront plus faibles du fait de la réduction de la clairance du médicament.

Dans une revue systématique récente, Bastiancich et al. ont montré que l'administration directe des médicaments chimiothérapeutiques dans la cavité tumorale est plus efficace que l'administration systémique quel que soit le modèle animal, la durée de l'étude ou le type de dispositif. Cette revue a également permis de montrer que la différence moyenne entre les taux de survie médians est statistiquement significative en faveur de l'administration locale (Bastiancich et al., 2021a).

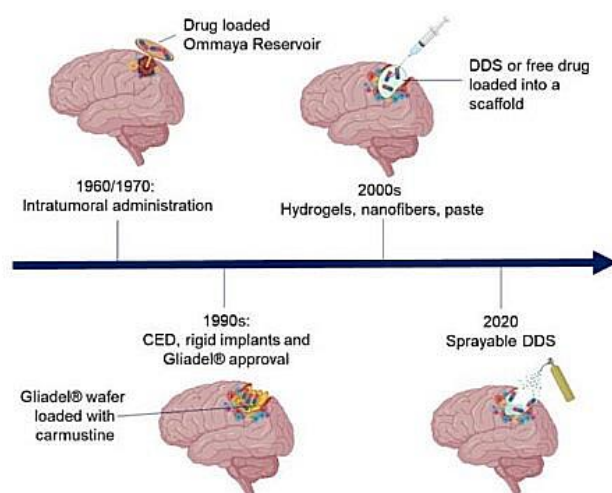


Figure 10 : Evolution des traitements locaux du GBM au cours du temps (Bastiancich et al, 2021b)

Il existe différentes approches locales dans le traitement du GBM, représentées sur la figure 10 ci-contre.

Tout d'abord, dans les années 1970, le réservoir Ommaya fut proposé. Il s'agit concrètement d'un dispositif médical implanté sous le cuir chevelu et attaché à un cathéter fileté dans l'un des ventricules du cerveau. Cela permet d'administrer des agents chimiothérapeutiques directement dans le LCR.

Ensuite, les scientifiques ont créé les implants solides biodégradables tels que Gliadel ®. Ces derniers sont placés dans la cavité tumorale après résection et permettent la libération par

diffusion simple des agents chimiothérapeutiques. De plus, au même moment, l'approche *convection enhanced delivery* (CED) a également été développée. Il s'agit d'une technique permettant d'administrer sous un gradient de pression hydrostatique contrôlé les médicaments chimiothérapeutiques à l'aide de microcathéters implantés directement à l'intérieur de la tumeur. Dans les années 2000, l'injection intratumorale directe de dépôts chargés d'agents chimiothérapeutiques, tels que les hydrogels, les pâtes ou encore les nanofibres, a montré un potentiel dans le traitement local du GBM et fait encore aujourd'hui l'objet de nombreuses études. Enfin, des perspectives d'avenir, telles que l'administration IN ou la délivrance par pulvérisation des médicaments via des sprays, suscitent un intérêt particulier.

1. Thérapies au stade clinique pour le traitement local du glioblastome

1.1. Réservoir d'Ommaya

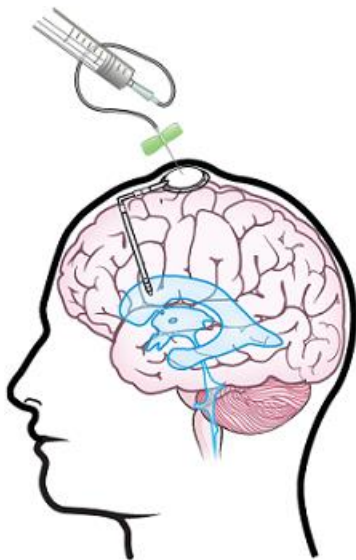


Figure 11 : Réservoir d'Ommaya
(McCrorie, 2021)

Le réservoir Ommaya, représenté sur la figure 11, est un dispositif médical permettant l'administration répétée d'agents chimiothérapeutiques dans l'espace intrathécal² grâce à un gradient de concentration. Il s'agit d'un appareil en plastique souple constitué de deux parties. Un réservoir en forme de dôme possédant un espace creux est implanté, sous anesthésie générale, sous le cuir chevelu du patient. Il est par ailleurs relié à un cathéter intraventriculaire. Ce dispositif permet, d'une part, l'administration directe des médicaments dans le LCR, et, d'autre part, le prélèvement d'échantillons diminuant ainsi le nombre de ponctions lombaires chez le patient (McCrorie, 2021).

Malheureusement, ce dispositif médical possède de nombreux effets indésirables. Tout d'abord, le cathéter peut être mal positionné ou migrer après la chirurgie, provoquant alors des dégâts cérébraux. Ensuite, la mise en place de ce dernier peut causer des hémorragies pouvant mener à des déficits cognitifs. Le cathéter est également sujet à des infections souvent graves. Pour finir, un inconvénient puissant du réservoir Ommaya est son retrait demandant une seconde intervention. Cela augmente ainsi tous les risques de

² Espace intrathécal = liquide entourant le cerveau et la moelle épinière.

complications chirurgicales (Lau et al., 2019). Toutefois, une méta-analyse et une revue systématique ont étudié la place de l'imagerie médicale en neurochirurgie chez les patients ayant subi la mise en place d'un réservoir Ommaya intraventriculaire. Le taux de complications chirurgicales est de 6% avec l'imagerie, contre 13% avec le placement à main levée. Les résultats fournissent donc un grand soutien à l'utilisation de l'imagerie médicale lors de la mise en place d'un réservoir Ommaya (Lau et al., 2019).

1.1.1. Délivrance à base d'implant solide

Depuis les années 1990, une plaquette de polymère biodégradable possédant de nombreux avantages dans le traitement du GBM a été développée et commercialisée. Cette dernière permettrait aux médicaments chimiothérapeutiques de contourner la BHE afin d'atteindre plus facilement la tumeur. Actuellement, l'unique implant biodégradable dans le traitement du GBM, approuvé par la FDA, est la plaquette Gliadel®. Il s'agit d'un implant à usage intracrânien en forme de pastille de 1,45 cm de diamètre et de 1 mm d'épaisseur. La plaquette est constituée de 192,3 mg de prolifeprospan 20, un copolymère biodégradable, sur lequel sont imprégnés, de manière homogène, 7,7 mg de carmustine, un agent alkylant nitrosouré (Gliadel - Arbor pharmaceuticals. LLC).

Actuellement, Gliadel® possède deux indications. La première, approuvée par la FDA en 1997, est le traitement des patients atteints de GBM récurrent en complément de la chirurgie. La seconde indication est, quant à elle, le traitement des patients atteints de gliome de haut grade nouvellement diagnostiqué en complément de la chirurgie et de la radiothérapie. Cette dernière a été approuvée en 2003 (Gliadel - Arbor pharmaceuticals. LLC).

L'implantation directe de cette plaquette au niveau de la cavité tumorale après la résection chirurgicale va permettre la libération prolongée et locale de l'agent cytotoxique. Un maximum de huit plaquettes peut y être placé (Bastiancich, et al., 2021b ; Gliadel - Arbor pharmaceuticals. LLC). L'exposition à l'environnement aqueux de la cavité permet l'hydrolyse du copolymère et ainsi la libération de la carmustine, du carboxyphénoxypropane et de l'acide sébacique dans les tissus cérébraux environnants pendant une semaine à un rythme constant (Bastiancich, et al., 2021b). Une fois libérée, la carmustine va alors interférer avec la synthèse et la réparation de l'ADN en alkylant la nucléoprotéine. Ce procédé a pour but d'améliorer l'effet thérapeutique et prévenir la récurrence tumorale tout en minimisant les effets indésirables liés à la localisation

intracrânienne du polymère. Le polymère sera biodégradé en 3 semaines (Bastiancich, et al., 2021b).

Une méta-analyse a permis d'évaluer la survie globale des plaquettes de carmustine dans le traitement du GBM nouvellement diagnostiqué (figure 12) et dans le traitement du GBM récurrent (figure 13). Cette revue a révélé que la survie globale à 1, 2 et 3 ans était plus élevée chez les patients traités par Gliadel®. De plus, la survie était davantage augmentée lorsque le patient recevait de la TMZ en traitement adjuvant (Chowdhary S.A. et al., 2015).

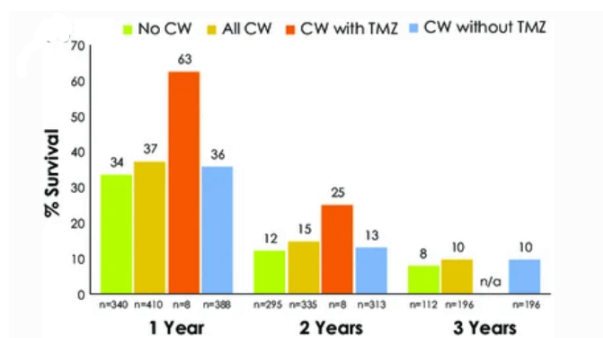


Figure 13 : Taux de survie chez les patients atteints de glioblastomes récurrents. CW = plaquette de carmustine. (Chowdhary et al., 2015)

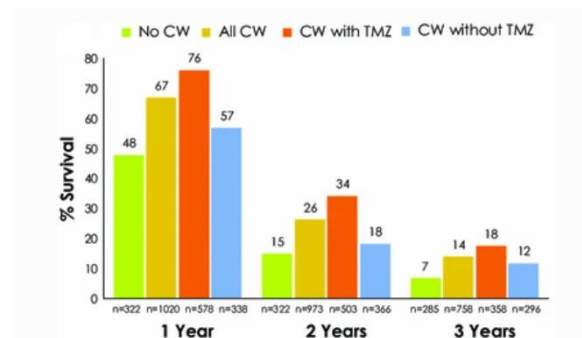


Figure 12 : Taux de survie chez les patients atteints de glioblastomes nouvellement diagnostiqués. CW = plaquette de carmustine. (Chowdhary. et al., 2015)

Malheureusement, l'implantation de Gliadel® dans la cavité intratumorale après résection pour le traitement du GBM n'est pas reprise dans les lignes directrices de l'Association Européenne de Neuro-Oncologie (Bastiancich, et al., 2021b). En effet, il faut savoir que l'utilisation de Gliadel® est un critère d'exclusion des patients à un potentiel essai clinique. De plus, la pénétration de la carmustine dans le tissu tumoral est faible et la libération du médicament est parfois soudaine et rapide. Le caractère lipophile du médicament provoque son élimination rapide au niveau du cerveau, ce qui rend difficile le traitement des métastases dans les tissus cérébraux profonds (Tan et al., 2020). Ensuite, les plaquettes sont très rigides et provoquent une inadéquation avec le contour de la cavité tumorale (Tan et al., 2020). Il reste donc des espaces entre les plaquettes et le lit tumoral, ce qui réduit l'effet thérapeutique puisque la distance de diffusion de la carmustine augmente. Pour finir, l'implantation des plaquettes Gliadel® entraîne de nombreux effets indésirables tels qu'un œdème cérébral, des infections intracrâniennes, des migrations des plaquettes, des fuites de LCR et des convulsions (Zhao et al., 2020). Dans la méta-analyse réalisée par Chowdhary et al., l'innocuité des plaquettes de carmustine a

également été évaluée. Chez 0,9% des patients, l'ablation des plaquettes s'est avérée nécessaire et chez 3% des patients, une nouvelle chirurgie fut réalisée (Chowdhary et al., 2015). Pour toutes ces raisons, les neurochirurgiens sont réticents à l'utilisation de ces plaquettes dans le traitement du GBM. Il est donc nécessaire d'élaborer une nouvelle stratégie d'administration locale reprenant les différents avantages de Gliadel® en réduisant ses effets indésirables.

1.2. Administration d'agents thérapeutiques par convection améliorée

CED est une technique permettant d'administrer, sous un gradient de pression hydrostatique contrôlé, les médicaments chimiothérapeutiques à l'aide de microcathéters implantés directement à l'intérieur de la tumeur ou dans la cavité tumorale. Cette stratégie thérapeutique permet d'éviter les principaux pièges du traitement du GBM. Effectivement, l'agent cytotoxique, diffusé à un rythme continu pendant une période prolongée, contourne ainsi la BHE (Seo et al., 2017 ; Tan et al., 2020).

Le gradient de pression est créé par une pompe de perfusion connectée aux microcathéters. Cela permet à la fois une diffusion homogène et plus profonde du médicament (jusqu'à 2-3 centimètres autour de la tumeur), et une libération prolongée de la substance active (Bastiancich et al., 2021b). Ce procédé augmente dès lors la concentration des agents chimiothérapeutiques au niveau du site tumoral tout en réduisant les effets indésirables systémiques (Tan et al., 2020). CED a un avantage supplémentaire puisque ce dernier utilise le flux convectif pour l'administration du médicament, contrairement aux plaquettes de carmustine qui utilisent une diffusion simple. L'utilisation de cette approche ne dépend donc pas du poids moléculaire de la substance active. De cette façon, la perfusion du médicament est prévisible ce qui la rend idéale pour traiter une région spécifique tout en évitant la diffusion dans l'environnement cérébral non impliqué dans la tumeur (Seo et al., 2017). Ainsi, CED ouvre un panel de choix sur les médicaments utilisés tels que les protéines, les acides nucléiques ou encore les anticorps.

La visualisation précise de la bonne distribution des médicaments administrés par l'intermédiaire de CED permet de faire progresser cette méthodologie vers des applications cliniques. En effet, les agents de contraste en IRM permettent de cartographier la délivrance du médicament par convection améliorée. Cela a démontré un bon volume de distribution (Vd) du médicament qui se répand sur plusieurs centimètres comme illustré sur la figure 14 (Seo et al., 2017).

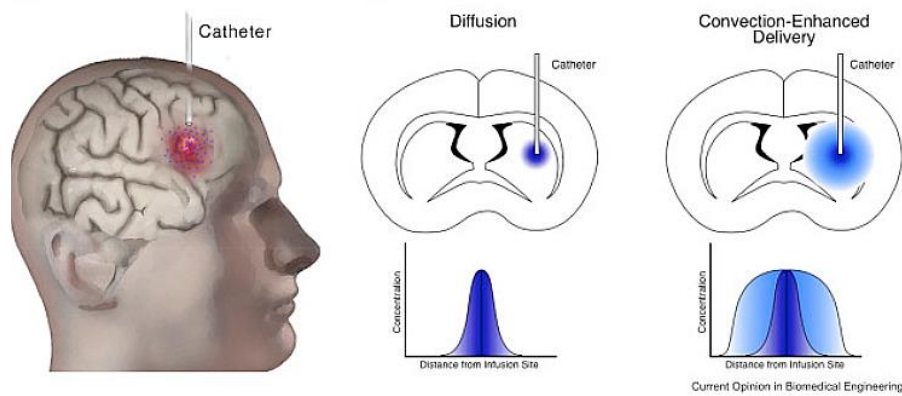


Figure 14 : Comparaison entre l'administration d'un médicament via la diffusion simple et l'administration via CED (Seo et al., 2017)

CED est utilisé pour le traitement des patients non opérables et des tumeurs récurrentes et reste la stratégie d'administration locale la plus étudiée pour le GBM (Tan et al., 2020). De nombreuses techniques CED ont d'ailleurs été développées avec des cathéters, des pompes et des doses différentes.

Il est important d'ajuster et d'adapter pour chaque patient les différents paramètres de perfusion tels que la concentration du médicament, le volume, le débit et la durée, et ce afin d'obtenir un apport et un effet thérapeutique optimaux (Tan et al., 2020). Premièrement, le débit de perfusion, compris généralement entre 0,5 et 6 $\mu\text{L}/\text{min}$, dépend du volume du tissu traité. Ce paramètre est essentiel afin d'assurer un Vd adéquat tout en évitant le reflux du médicament dans le cathéter (Seo et al., 2017). Deuxièmement, la taille, la forme et la localisation du cathéter permettent d'optimiser le degré de pénétration de l'agent chimiothérapeutique. A l'heure actuelle, les essais cliniques utilisent généralement des cathéters externes engendrant un risque d'infection. Ainsi, pour éviter ce risque, la plupart des études sont de courte durée. Un nouvel implant-pompe semi-permanent et rechargeable a été développé et validé afin d'empêcher la grande accumulation de médicaments dans les tissus environnants et ainsi assurer la sécurité du cerveau. Ce système a été examiné dans plusieurs études précliniques comme celle menée par D'Amico et al. sur un grand modèle animal (D'Amico et al., 2020). Cette approche se montre prometteuse puisqu'elle permet la perfusion locale constante ou intermittente d'une grande variété de médicaments. De plus, elle peut être retirée dans son intégralité après le traitement. La conception de cathéters se révèle donc essentielle afin d'améliorer les différents paramètres. Troisièmement, l'augmentation de la viscosité du produit injecté par ajout de polyéthylène glycol (PEG) ou de saccharose permet d'améliorer la force de convection. En effet, plus la viscosité est faible, plus le liquide aura tendance à être absorbé par les cellules environnantes (Himes et al., 2019). Enfin, pour atteindre une distribution idéale, les caractéristiques du

médicament doivent également être prises en compte. La taille et l'hydrophobicité des molécules sont des éléments importants. En effet, les meilleurs candidats pour l'administration via CED sont les composés de grande taille et/ou hydrophiles puisque ces derniers restent dans le parenchyme cérébral pendant une période prolongée après la perfusion. Les molécules de petite taille et/ou lipophiles, quant à elles, sont facilement éliminées dans la circulation sanguine. Ajoutons que les molécules chargées positivement sont sujettes à une mauvaise pénétration en raison des interactions avec les charges négatives se trouvant au niveau du parenchyme cérébral (Hime et al., 2019). Tous ces aspects devraient être inclus dans les prochaines études précliniques pour assurer une meilleure efficacité.

Plusieurs études cliniques penchent en faveur de CED d'un point de vue de la sécurité mais démontrent également que cette approche n'améliore pas la survie de manière significative par rapport aux plaquettes Gliadel®. Kunwar et al. ont réalisé une étude comparant l'administration d'un médicament via CED à celle via les plaquettes de Gliadel®. Aucune différence significative au niveau du taux

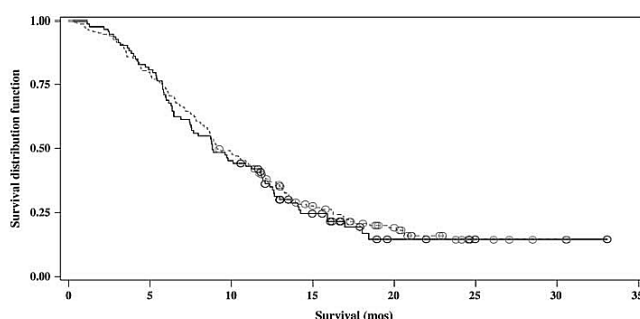


Figure 15 : Courbe de Kaplan-Meier de la survie globale pour les patients ayant reçu le traitement par CED et ceux ayant reçu le traitement Gliadel® (Kunwar et al., 2010)

de survie n'a été révélé, comme le montre le graphique de la figure 15. Cela pourrait être dû à des mauvais réglages de certains paramètres tels que le débit ou encore le placement du cathéter (Cha et al., 2020 ; Kunwar et al., 2010).

L'encapsulation des médicaments dans un support nanométrique permet d'augmenter l'efficacité de la méthode. Yunho Han et Parc Ji-Ho ont mené une étude sur l'efficacité de médicaments encapsulés dans des liposomes administrés via CED pour le traitement du GBM. Pour cela, ils ont formulé différents liposomes recouverts de PEG et chargés négativement afin d'améliorer la pénétration des nanoparticules dans l'environnement tumoral. Cette étude a permis de constater que des médicaments encapsulés dans un système présentent une distribution et une rétention efficace dans le parenchyme cérébral (Han & Park, 2020). Zhang et al. ont, quant à eux, mis au point un nanosystème contenant de la cisplatine pour une administration via CED. Ce système nanométrique possède en sa surface une couronne de PEG afin d'éviter son adhésion à la matrice extracellulaire. Le développement de ces nanoparticules a permis une pénétration plus profonde de la substance active dans le tissu de la tumeur. Les résultats ont montré que ce traitement a augmenté de manière significative le taux de survie

chez le rat (Cha et al., 2020 ; Zhang et al., 2017). D'autres stratégies utilisant CED ont été développées telles que des nanoparticules sensibles aux stimuli ou encore la thérapie génique.

Toutefois, cette méthode est soumise à plusieurs contraintes telles que l'obstruction du cathéter et les effets indésirables locaux. En outre, les études sont généralement réalisées sur des rongeurs dont les paramètres de CED varient énormément par rapport à ceux de l'homme (Tan et al., 2020) et dont l'efficacité à long terme est difficile à évaluer. Il semble donc crucial que les mêmes paramètres définis chez l'homme soient utilisés chez de plus grands animaux tels que le porc.

Malgré les différents défis repris ci-dessus, CED se révèle être une méthode prometteuse d'administration locale et ciblée de substances actives au niveau du SNC. La perfusion directe des médicaments dans la tumeur ou dans la cavité de résection permet en effet de contourner la BHE par rapport à l'administration intraveineuse (IV). L'effet thérapeutique sera donc amélioré tandis que les effets indésirables se verront être réduits. Dans l'avenir, il est donc nécessaire de potentialiser et de normaliser les aspects techniques afin de permettre une meilleure reproductibilité de la méthode (D'Amico et al., 2021).

2. Thérapies au stade préclinique pour le traitement local du glioblastome

2.1. Délivrance par des systèmes semi-solides

Depuis peu, un nouveau système d'administration de médicaments, placé dans la cavité tumorale après résection, a été développé : il s'agit d'une matrice composée d'un mélange d'acide poly(lactique-co-glycolique) (PLGA)/PEG constitué de médicaments encapsulés dans un nanosystème. Les nanoparticules sont d'abord mélangées à des solutions salines à température ambiante. Ensuite, le neurochirurgien injecte ce mélange dans la cavité de résection. A 37°C, la solution forme alors une pâte tapissant les parois par gélification in situ. Cette méthode permet aux médicaments d'épouser parfaitement la forme de la cavité tumorale (Vasey et al., 2021). Des études ont montré que dans ce nouveau système, la libération des agents chimiothérapeutiques est progressive et dure généralement 3 à 4 semaines après la chirurgie (Vasey et al., 2021).

Cette approche présente des avantages majeurs par rapport à l'administration systémique puisque les concentrations thérapeutiques seront rapidement atteintes et les effets secondaires systémiques seront limités.

Toutefois, la diffusion des agents cytotoxiques est passive et conduit à une absorption non spécifique de ces derniers par les cellules saines et les cellules tumorales. Cela réduit alors la pénétration des médicaments dans les tissus cancéreux. Pour cette raison, il est important d'élaborer des supports nanométriques chargés de médicaments afin d'améliorer leur pénétration dans le parenchyme cérébral.

Le polymère le plus largement utilisé dans la nanomédecine est le PLGA. Ce dernier peut se dégrader en acide lactique et en acide glycolique dans l'organisme, comme le montre la figure 16. Ces métabolites entrent ensuite dans le cycle de Krebs où ils seront éliminés, ne laissant alors aucun composé toxique derrière eux (Chen et al., 2019).

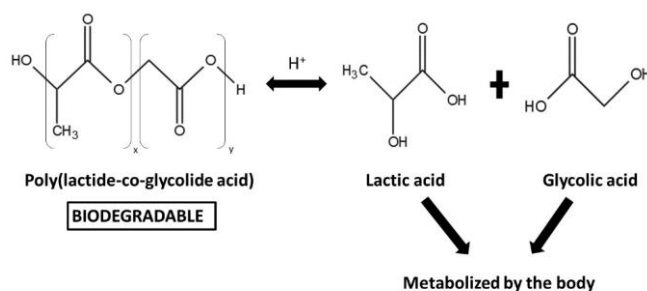


Figure 16: Métabolisme du PLGA (Chen et al., 2019)

A l'heure actuelle, peu d'études précliniques ont été réalisées avec cette stratégie d'administration. Le tableau 3 ci-dessous reprend les plus pertinentes.

Tableau 3 : Etudes précliniques sur le traitement local du GBM utilisant des systèmes de délivrance semi-solides

<i>Type de pâte</i>	<i>Matrice de la pâte</i>	<i>Agent actif</i>	<i>Référence</i>
Pâte thermosensible	Mélange PLGA-PEG	Doxorubicine conjuguée à un polymère	(Vasey et al., 2021)
Pâte thermosensible	Mélange PLGA-PEG	Etoposide/TMZ	(Smith et al., 2019)

Vasey C. et ses collaborateurs ont réalisé une étude sur l'administration localisée d'une pâte PEG-PLGA contenant la doxorubicine conjuguée à un polymère. Les travaux des chercheurs ont permis de confirmer le potentiel lié à ce système de libération. En effet, l'incorporation des nanoparticules dans la pâte et la libération de celles-ci hors de la matrice ont été réussies. Le profil de libération du médicament s'est révélé être approprié pour le traitement du GBM (Vasey et al., 2021).

Smith et al. ont développé, dans une autre étude, une pâte PLGA/PEG contenant de l'étoposide et du TMZ. Ces deux agents chimiothérapeutiques permettent un double ciblage afin de contrecarrer l'hétérogénéité moléculaire de la tumeur. Le TMZ étant instable, les chercheurs ont utilisé de l'acide organique comme support afin que le TMZ ne soit converti en sa forme active avant sa libération par diffusion. Comme illustrée sur la figure 17, la pâte se moule parfaitement aux contours irréguliers de la cavité de résection. Les résultats démontrent que cette pâte, en association avec la radiothérapie, présente un bénéfice significatif en terme de survie globale dans un modèle de gliome. Cette formulation a donc un potentiel élevé dans le traitement du GBM (Smith et al., 2019).

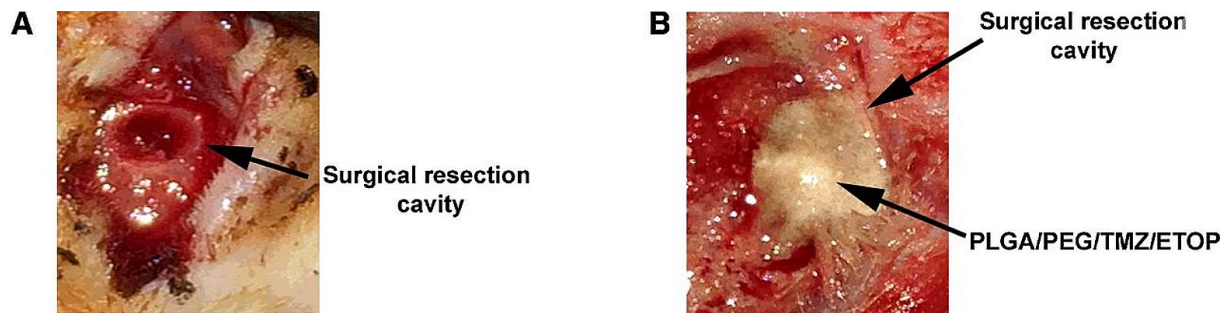


Figure 17 : Administration d'une pâte thermosensible contenant du PLGA/PEG/TMZ/ETOPOSIDE dans la cavité de résection tumorale (Smith et al., 2019)

Ce nouveau système d'administration locale offre une plate-forme prometteuse pour la délivrance des médicaments. En principe, la pâte serait applicable à tous les cancers solides qui demandent en première intention la résection chirurgicale. Cette méthode possède un avantage par rapport aux implants solides puisque ces biomatériaux mous adhèrent parfaitement aux bords de la cavité, diminuant ainsi la distance de diffusion entre les médicaments libérés et les cellules tumorales résiduelles.

2.2. Délivrance par les hydrogels

Les hydrogels sont des systèmes de délivrance en plein essor depuis quelques années. Il s'agit concrètement d'un réseau hydrophile et polymérique tridimensionnel capable d'absorber l'eau. Cette stratégie d'administration biocompatible et biodégradable est directement administrée dans la cavité de résection tumorale. Les agents chimiothérapeutiques encapsulés dans la matrice ou absorbés à la surface des polymères sont libérés de manière contrôlée et prolongée par l'hydrogel ou par clivage enzymatique ou hydrolytique du polymère. La délivrance des médicaments dépend de plusieurs facteurs dont la taille des pores et la tortuosité de l'hydrogel (Bastiancich et al., 2016 ; Rafael et al., 2021).

L'hydrogel idéal pour l'administration locale dans le traitement du GBM doit répondre à certains critères repris ci-dessous :

- « Stérile ;
- Injectable in situ ;
- Les propriétés rhéologiques miment le microenvironnement cérébral ;
- Adhésion aux bords de la cavité de résection ;
- Libération prolongée et contrôlée du médicament ;
- Biocompatible, biodégradable et non-immunogénique (Bastiancich et al., 2016). »

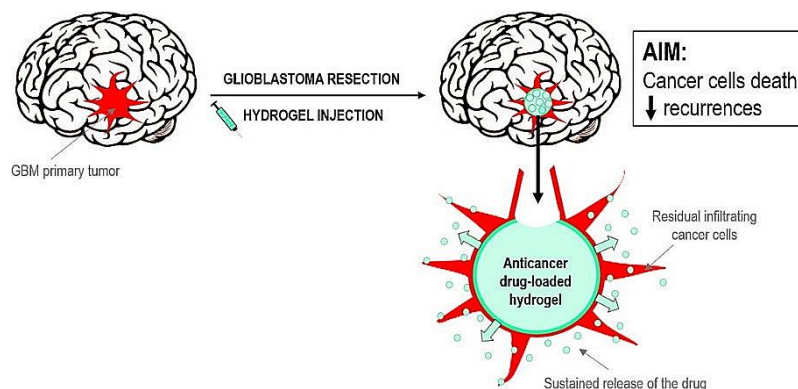


Figure 18 : Mode d'action d'un hydrogel dans le traitement du GBM (Bastiancich et al., 2016)

Il existe plusieurs types de système de délivrance à base d'hydrogel développés pour le traitement du GBM. Mon mémoire s'articulera autour des recherches les plus récentes. Parmi elles se trouvent principalement les hydrogels injectables formés par gélification in situ pouvant être provoquée par un stimulus tel que la température, la lumière, le pH, la force ionique ou

encore le champ magnétique. Au vu du nombre considérable d'études, seulement les hydrogels thermosensibles et photopolymérisables seront décrits ci-dessous dans le tableau 4.

Tableau 4 : Etudes précliniques sur le traitement local du GBM utilisant des systèmes de délivrance à base d'hydrogel

Type d'hydrogel	Matrice d'hydrogel	Agent actif	Référence
Hydrogel thermosensible	Pluronic® ³ PLGA-PEG-PLGA	Salinomycine	(Norouzi et al., 2021)
	PLGA	Nanoparticules chargées de TMZ	(Sayiner et al., 2020)
	PCLA-PEG-PCLA	Nanoparticules chargées de curcumine	(Babaei et al., 2020)
	Alginate	Agent chimiothérapeutique + agent immunitaire	(Chao et al., 2020)
Hydrogel photopolymérisable	PLGA	Paclitaxel + TMZ	(Zhao et al., 2019)

Les hydrogels thermosensibles obtenus par gélification *in situ*

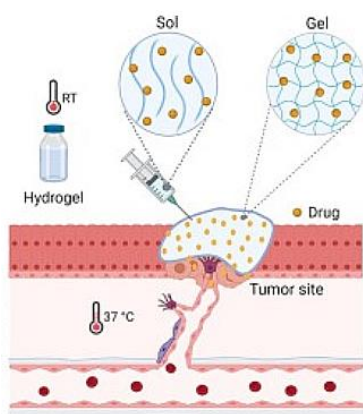


Figure 19 : Gélification *in situ* d'un hydrogel thermosensible dans le traitement du cancer (Rafael et al., 2021)

Dans la classe des hydrogels injectables formés *in situ*, les hydrogels thermosensibles sont introduits dans le corps sous forme liquide puis subissent une transformation vers l'état de gel lorsqu'ils sont exposés à la température physiologique du corps comme représenté sur la figure 19. Cette formulation à l'état liquide facilite sa manipulation et son injection (Rafael et al., 2021).

³ = Poly(oxyde d'éthylène)-poly(oxyde de propylène)-poly(oxyde d'éthylène)

Norouzi et al. ont réalisé une étude *in vitro* comparant deux hydrogels thermosensibles chargés de salinomycine comme système d'administration de médicament dans le traitement local du GBM. Les résultats suggèrent une plus grande efficacité pour les hydrogels chargés de salinomycine par rapport à la salinomycine libre provoquant ainsi l'apoptose et la génération de radicaux libres. En effet, cette formulation galénique permet une administration prolongée du médicament et donc une meilleure biodisponibilité (Norouzi et al., 2021).

Un des challenges de la formulation des hydrogels est la libération prolongée de la substance active au sein de la cavité tumorale. Sayiner et al. ont développé un hydrogel thermosensible de PGLA et de TMZ. Cette formulation a permis une libération prolongée du médicament pendant 60 jours (Sayiner et al., 2020). Babaei et al. ont, quant à eux, réalisé un hydrogel thermo-réactif imprégné de curcumine pour le traitement prolongé et localisé du gliome. Cette étude a également montré une administration prolongée et locale du médicament (Babaei et al., 2020).

La chimioimmunothérapie est aussi étudiée avec cette matrice thermosensible. Dans une étude récente, Chao et al. ont développé un hydrogel contenant un agent chimiothérapeutique, un adjuvant immunitaire et de l'alginate. Lors de l'administration, l'alginate va facilement former un gel qui encapsule les agents chimio et immuno thérapeutiques. Ce système permet alors la libération prolongée des substances actives. Les résultats de ces recherches ont montré que cette combinaison thérapeutique augmente le taux de survie grâce à de fortes réponses immunitaires antitumorales (Chao et al., 2020).

Les hydrogels photopolymérisables obtenus par gélification *in situ*

Au sein de cette classe d'hydrogel se trouvent également les hydrogels photopolymérisables contenant des médicaments. Cette technique utilise la lumière, généralement sous forme de rayon ultraviolet (UV), pour permettre la formation d'un réseau de polymères linéaire ou réticulé. Ce système fait aussi l'objet de recherches dans l'ingénierie tissulaire en raison de sa capacité à contenir de nombreuses substances et cellules (Bastiancich et al., 2016).

Zhao et al. ont développé un hydrogel photopolymérisable à base de paclitaxel et de TMZ pour le traitement post-chirurgical du GBM (Zhao et al., 2019).

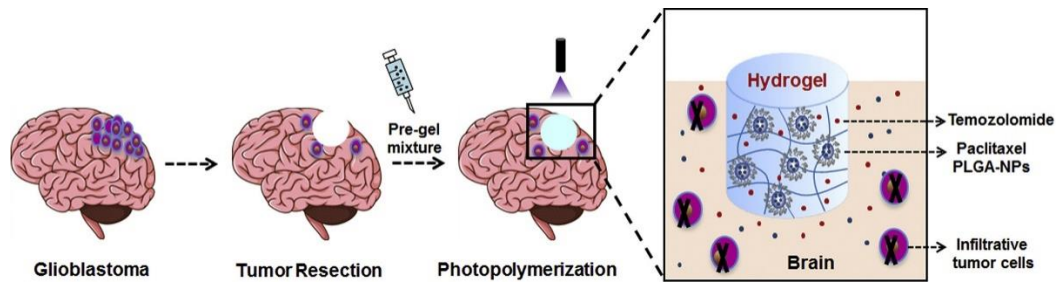


Figure 20 : Mode d'action de l'hydrogel photopolymérisable à base de paclitaxel et de TMZ (Zhao et al., 2019)

Ces scientifiques ont donc injecté cet hydrogel dans la cavité de résection tumorale. Les résultats révèlent un temps de survie médian significativement prolongé chez les souris ayant reçu ce traitement, comme le montre la courbe de Kaplan-Meier sur la figure 21. De plus, seulement 2 souris sur 9 ont eu une récurrence tumorale. Cette étude suggère également que le paclitaxel et le TMZ pourraient être des candidats potentiels pour éviter les récurrences (Zhao et al., 2019).

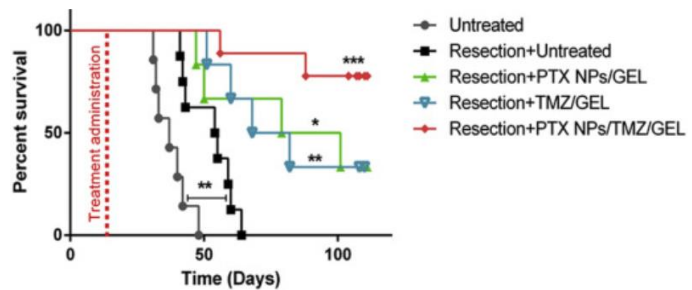


Figure 21 : Courbe de survie Kaplan-Meier de la survie globale dans les différents groupes de traitement (Zhao et al., 2019)

Les hydrogels sont considérés comme étant une alternative prometteuse en raison de leur capacité à adhérer aux parois de la cavité tumorale. Cette méthode suscite énormément d'intérêt auprès des scientifiques qui développent alors des stratégies très intéressantes. Par exemple, l'échafaudage pourrait contenir des substances chimioattractives afin d'attirer et de piéger les cellules tumorales infiltrantes dans l'hydrogel. Cependant, sa conception n'est pas évidente. En effet, si l'hydrogel est trop dur, il n'épousera pas parfaitement les contours de la cavité et la pénétration des substances sera fortement réduite. Si au contraire, il est trop mou, il fuitera dans les autres parties du cerveau et la délivrance des médicaments sera alors modifiée.

2.3. Délivrance par les nanofibres

Les nanofibres sont considérées comme des implants solides constitués de petites fibres placées directement dans la cavité après la résection chirurgicale. Ce sont des réservoirs présentant une grande efficacité d'administration de médicaments malgré l'existence d'effets néfastes liés à l'intervention chirurgicale. L'échafaudage de structure fibreuse à l'échelle nanométrique imite la matrice extracellulaire naturelle et permet la formation de tissus fonctionnels artificiels (Jun et al., 2018). Les fibres sont composées de différents types de polymères. Elles sont liées sur un même filament central grâce à des ligands chimiques, des interactions hydrophobes ou encore des liaisons hydrogène. Les nanofibres peuvent se retrouver sous différentes formes et leur composition est hautement contrôlée (Bastiancich et al., 2021b).

A titre d'exemple, des nanofibres de polyester ont été développées afin de permettre une libération prolongée du médicament. Le principe repose sur l'encapsulation physique des médicaments dans un réseau de nanofibres tridimensionnel. Les agents chimiothérapeutiques se retrouvent donc dans le noyau interne de la fibre ou dans sa partie externe. Plusieurs paramètres tels que le poids moléculaire, le diamètre de la fibre et le rapport de charge déterminent la durée de libération des médicaments (Jun et al., 2018). Fabriquée par co-électrofilage, un des principaux avantages de cette méthode est la personnalisation du profil de libération du médicament, permettant dès lors l'adaptation à l'hétérogénéité des tumeurs. Un second atout est la faible pression intracrânienne engendrée en raison de sa structure (Bastiancich et al., 2021b). Leur bioadhérence au parenchyme cérébral ainsi que leur dégradation, cette dernière étant représentée sur la figure 22, sont des éléments indispensables à la conception de cette formulation.




Figure 22 : Dégradation d'un réseau de nanofibre après 1 semaine (Ramachandran et al., 2017)

Le tableau 5 ci-dessous reprend quelques études ayant développé des nanofibres.

Tableau 5 : Etudes précliniques sur le traitement local du GBM utilisant des systèmes de délivrance à base de nanofibres

<i>Matrice de la nanofibre</i>	<i>Agent actif</i>	<i>Référence</i>
PLGA-PLA-PLC	TMZ	(Ramachandran et al., 2017)
PLGA	Salinomycine	(Norouzi et al., 2018)
PLGA	Cisplatine + ironotécan + carmustine	(Tseng et al., 2015)
Poly(acide acrylique) de chitosane/polyuréthane	TMZ + paclitaxel	(Bazzazza et al., 2020)

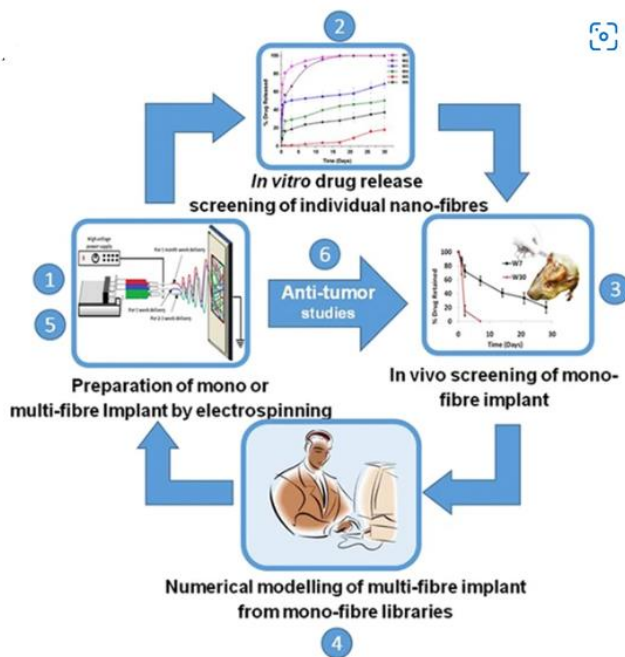


Figure 23 : « Diagramme schématisant la stratégie globale de développement utilisée pour développer un implant nanofibreux pour l'administration prolongée de médicaments dans le gliome » (Ramachandran et al., 2017)

A l'heure actuelle, une bibliothèque de nanofibres TMZ combinant plusieurs caractéristiques telles que la cinétique de libération, la dégradation de la matrice ou encore la composition du polymère, a été mise en place par Ramachandran et son équipe. Les chercheurs ont combiné diverses fibres avec des temps de dégradation différents en un seul implant. Certaines se dégradent rapidement en quelques heures, d'autres mettent quelques mois. Cela a permis l'obtention d'une libération contrôlée et prolongée du médicament allant

jusqu'à 30 jours. Le taux de survie a significativement augmenté. Cette méthode est prometteuse pour une libération soutenue et prolongée de divers médicaments antitumoraux à partir des nanofibres obtenues grâce à une bibliothèque où la pharmacocinétique est connue (Ramachandran et al., 2017).

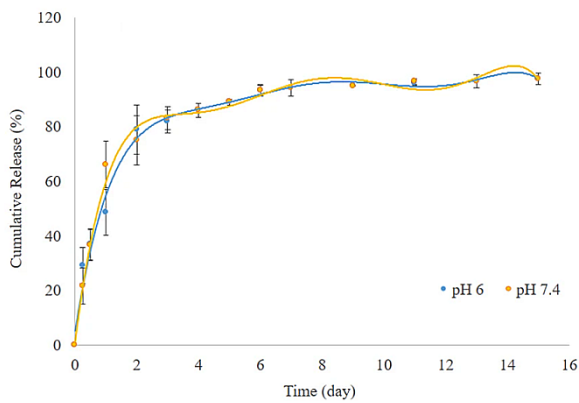


Figure 24 : Profil de libération in vivo de la salinomycine à partir des nanofibres de PLGA (Norouzi et al., 2018)

biodégradables est d'environ 30 jours. Le profil de libération in vivo de la salinomycine à partir de l'échafaudage fibreux, repris sur le graphique de la figure 24, a montré une libération de la substance active pendant minimum 2 semaines (Norouzi et al., 2018).

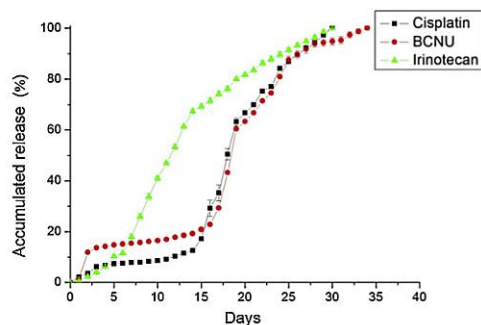


Figure 25: Profil de libération de la cisplatine, de l'irinécan et de la carmustine en fonction du temps (Tseng et al., 2015)

Tseng et al. ont développé un système de nanofibres comprenant de la cisplatine, de la carmustine et de l'irinécan et l'ont étudié dans des études in vivo et in vitro. Une libération prolongée des médicaments par ce système a été observée et ils ont constaté que leur concentration dans le cerveau était encore élevée après 8 semaines. Cependant, la pénétration des médicaments dans les tissus tumoraux est mauvaise, réduisant ainsi l'efficacité de cette méthode (Bastiancich et al., 2021b ; Tseng et al., 2015).

Plus récemment, Bazzazza et al. ont mis sur pied des nanosystèmes magnétiques qui ont été incorporés dans des nanofibres noyau-coquille constituées de poly(acide acrylique) et de chitosane/polyuréthane, et ce afin de permettre une libération prolongée de TMZ et de paclitaxel dans le traitement du GBM. Le profil de libération des deux médicaments est favorable à l'utilisation de ce traitement pour des études in vivo (Bazzazza et al., 2020).

Les nanofibres sont considérées comme une alternative prometteuse en raison de leur capacité à imiter la matrice extracellulaire et à adhérer aux parois de la cavité tumorale. Cette méthode suscite énormément d'intérêt auprès des scientifiques qui développent alors des stratégies très intéressantes. Par exemple, Jain et al. ont développé des nanofibres constituées de deux compartiments : le premier est un réservoir vide à base de poly-caprolactone aligné qui va

guider les cellules tumorales vers le deuxième compartiment constitué d'un hydrogel de collagène conjugué à la cycloamine. Ce système permet alors d'attirer les cellules gliales vers un emplacement extracortical permettant leur élimination. Cette stratégie a diminué de manière significative le volume du GBM (Bastiancich et al., 2021b ; Jain et al., 2014).

2.4. Administration intranasale

Au cours de la dernière décennie, l'administration IN a été explorée en vue de délivrer les médicaments directement au niveau du cerveau. Il s'agit d'une méthode efficace qui permet aux agents thérapeutiques d'être transportés à travers la muqueuse nasale et de contourner la BHE tout en minimisant les effets indésirables systémiques (Cha et al., 2020).

Cette voie offre différents avantages. En effet, l'absorption directe des médicaments dans la circulation sanguine permet à ces derniers d'éviter l'effet de premier passage hépatique et donc une première métabolisation. De plus, il existe une grande proximité entre la muqueuse nasale et le SNC, ce qui permet aux médicaments d'atteindre facilement la région tumorale via les nerfs olfactif et trijumeau. Un autre avantage majeur de cette méthode est son caractère non invasif. Cette voie d'administration ne demande ni procédures chirurgicales, ni cathéters ou aiguilles. Cela permet donc d'éviter toutes les conséquences liées à ces procédures invasives telles que l'inflammation, la neurotoxicité ou encore l'œdème. Enfin, sa facilité d'administration pour le patient n'est pas à négliger (Cha et al., 2020).

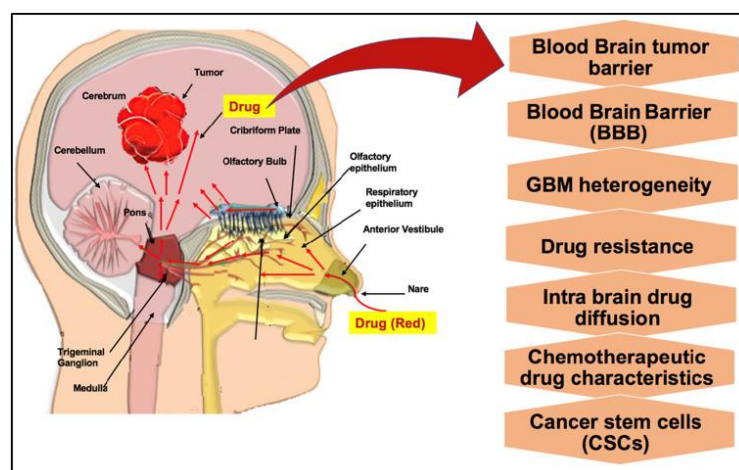


Figure 26 : Obstacles majeurs face à l'administration IN de médicaments et opportunités permettant de contourner les barrières (Morales et al., 2022)

Toutefois, cette procédure comporte également des inconvénients tels que la pénétration limitée des médicaments à travers la muqueuse olfactive, nécessitant alors de majorer les doses, la clairance mucociliaire et la dégradation des agents chimiothérapeutiques par des enzymes durant le transport vers le cerveau. Afin de pallier à ce problème, des nano vecteurs sont utilisés pour faciliter l'absorption au niveau de la muqueuse nasale (Cha et al., 2020).

Quelques exemples d'applications de l'administration IN dans le cadre du GBM

Diverses études datant de cette dernière décennie, reprises dans le tableau 6 ci-dessous, ont été réalisées afin d'améliorer l'administration IN des médicaments. Parmi ces recherches se trouvent des formulations simples comme des solutions nasales mais aussi des formulations comportant des nanosystèmes encapsulant les agents chimiothérapeutiques.

Tableau 6 : Etudes précliniques utilisant l'administration IN pour le traitement du GBM

<i>Solutions nasales</i>		
<i>Agent actif</i>	<i>Mécanisme d'action</i>	<i>Référence</i>
Méthotrexate	Antimétabolite	Wang, 2003
TMZ	Agent alkylant	Penida et al., 2017
<i>Polymères</i>		
<i>Type de matrice</i>	<i>Agent actif et mécanisme d'action</i>	<i>Référence</i>
Polymère à base de PLGA	Bevacizumab Anticorps monoclonal	Sousa et al., 2019
Polymère à base de PLGA modifié	TMZ Agent alkylant	Chu, et al. 2018
<i>Lipides</i>		
<i>Type de matrice</i>	<i>Agent actif et mécanisme d'action</i>	<i>Référence</i>
Liposome	Tériflunomide Immunomodulateur	Gadhavé et al., 2019

Liposome	Lomustine et n-propyl gallate Nitrosourée alkylant	Katona et al., 2022
<i>Nanosystèmes hybrides</i>		
Lipide cationique + PLGA/PEG	Acide farnésylthiosalicylique	Sekerdag et al., 2017

Les solutions nasales

La pulvérisation de solutions nasales a permis de démontrer l'efficacité de la voie IN par rapport à la voie systémique pour traiter différents troubles cérébraux. Un exemple est celui de Wang qui a constaté que la concentration plasmatique du méthotrexate est inférieure chez le rat ayant reçu le médicament par voie IN comparé à celui l'ayant reçu par voie IV. Toutefois, le taux de méthotrexate dans le LCR est significativement supérieur lors de l'administration IN (Wang, 2003). Un second exemple est celui de Penida et al. qui ont administré du TMZ chez des souris souffrant de gliome. La voie IN a démontré une réduction du développement tumoral et une augmentation de la survie (Penida et al., 2017).

Les nanosystèmes à base de polymères

Les systèmes d'administration IN à base de polymères dans le cadre du traitement du GBM ont également été étudiés. Sousa et al. ont développé un nanosystème de bevacizumab encapsulé dans un polymère contenant du PLGA administré par voie nasale, et ce afin de potentialiser les effets anti-angiogéniques de l'anticorps monoclonal tout en minimisant ses effets systémiques toxiques associés à l'administration IV de ce médicament. Cette étude a comparé l'administration IN du bevacizumab libre à celle du bevacizumab encapsulé (Sousa et al., 2019).

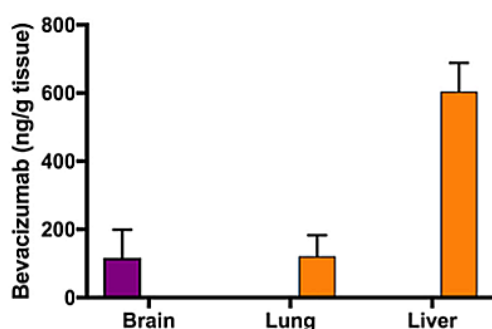


Figure 27 : Graphique représentant la concentration de bevacizumab libre (orange) et encapsulé (violet) dans les différents tissus (Sousa et al., 2019).

Les résultats démontrent une meilleure biodisponibilité et une meilleure pénétration du bevacizumab encapsulé chez la souris souffrant de GBM. De plus, l'analyse après deux semaines de traitement montre une accumulation unique du bevacizumab encapsulé dans le cerveau (figure 27 en violet) et une diminution de la tumeur, contrairement au bevacizumab libre (figure 27 en

orange) qui s'accumule à la fois dans les poumons et dans le foie (Cha et al., 2020 ; Morales et al., 2022 ; Sousa et al., 2019).

Une méthode à base de TMZ encapsulé dans des polymères de PLGA a été développée en vue d'une administration IN. Le greffage des anticorps tyrosine kinase du récepteur de l'éphrine de type A3 sur le polymère permet d'améliorer l'absorption cellulaire et la cytotoxicité des cellules gliales C6. Une fois de plus, une meilleure distribution a été observée dans le cerveau avec une accumulation moindre dans d'autres tissus chez les rats ayant reçu le traitement par voie IN que chez ceux l'ayant reçu par voie IV, comme le montre la figure 28 (Chu, et al. 2018 ; Upadhaya et al., 2020).

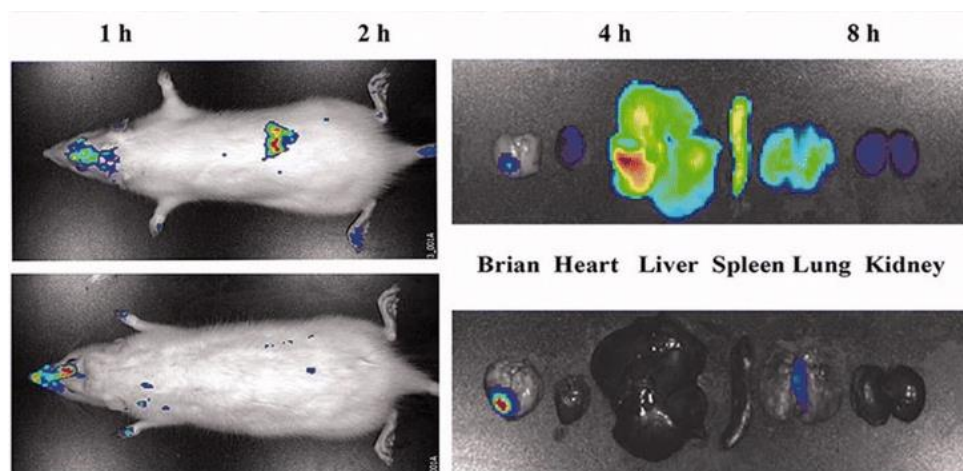


Figure 28: Imagerie tissulaire chez le rat ayant reçu le traitement par voie IV (image du haut) et chez le rat ayant reçu le traitement par voie IN (image du dessous) (Chu, et al. 2018)

Les nanosystèmes à base de lipides

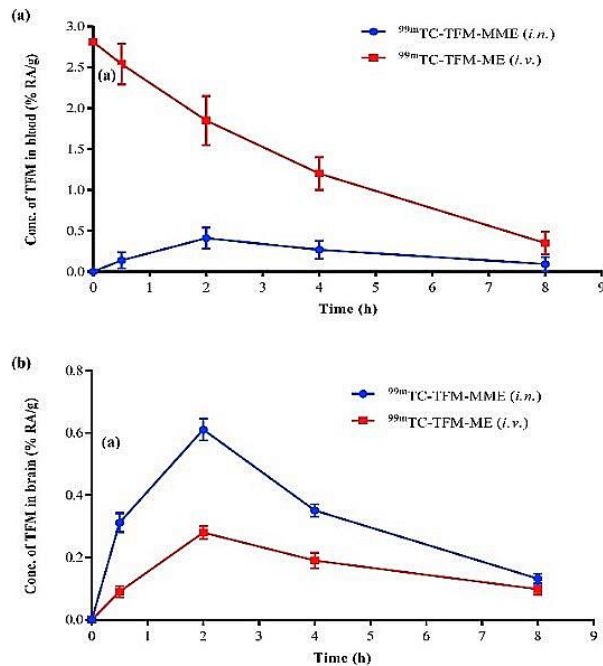


Figure 29 : « A : Courbe de la concentration dans le sang au cours du temps des liposomes chargés en tériflunomide lors de l'administration intranasale et lors de l'administration IV. B : Courbe de la concentration dans le cerveau au cours du temps des liposomes chargés en tériflunomide lors de l'administration intranasale et lors de l'administration IV » (Gadhavé et al., 2019)

Des systèmes d'administration IN à base de lipides dans le traitement du GBM font également l'objet de recherches à l'heure actuelle. Gadhavé et al. ont développé un système de microémulsions chargées en tériflunomide destiné à l'administration IN. Les résultats de la biodistribution montrent que ces nanovecteurs présentent une multiplication par deux de l'absorption cérébrale lors de l'administration nasale par rapport à l'administration IV. Le schéma ci-contre démontre effectivement une meilleure concentration du médicament dans le cerveau lors de la délivrance IN par rapport à la délivrance IV (Gadhavé et al., 2019 ; Upadhaya et al., 2020).

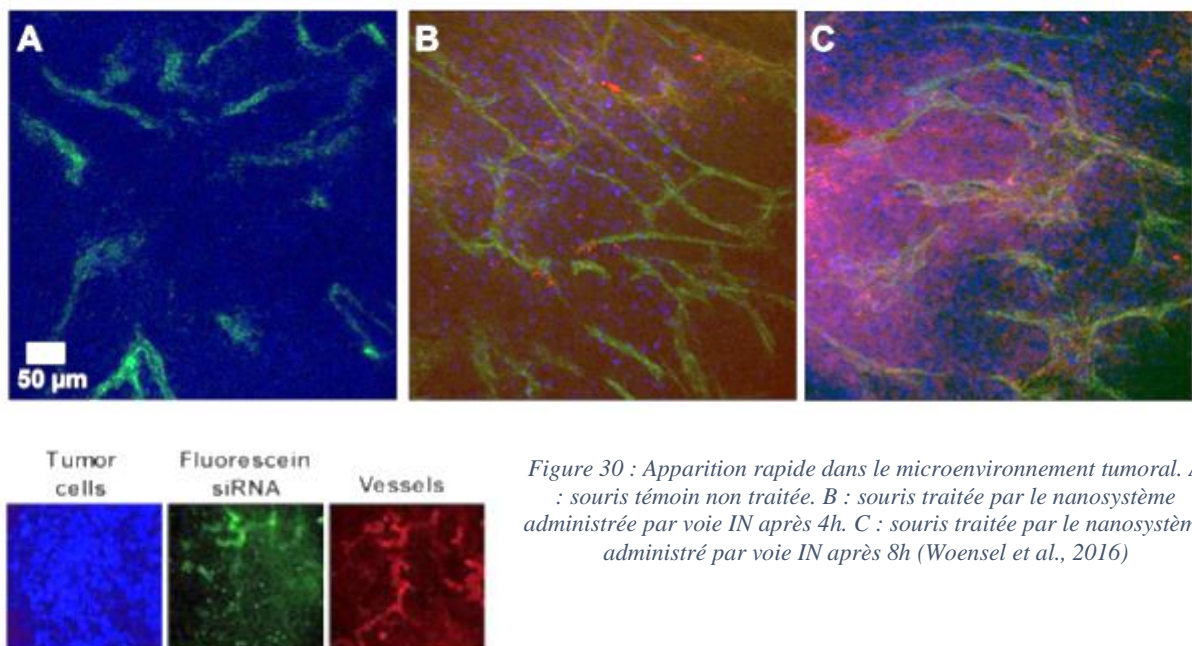
Récemment, Katona G et al. ont, quant à eux, développé une co-encapsulation de lomustine et de n-propyl gallate dans des liposomes. Dans cette étude, les caractéristiques in vitro et in vivo ont démontré une amélioration de la libération et de la perméabilité aux médicaments et une réduction des effets secondaires périphériques (Katona et al., 2022).

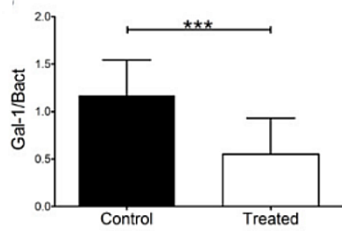
Les nanosystèmes hybrides

Des nanosystèmes constitués à la fois de lipide et de polymère sont également développés dans certaines études telles que celle de Sekerdag et al. Ces chercheurs ont produit un nanovecteur constitué d'un lipide cationique et de PLGA-PEG encapsulant l'acide farnésylthiosalicylique. Les résultats ont démontré une concentration plus élevée du nanosystème dans le cerveau contrairement à la voie IV. De plus, le taux de médicaments au niveau du foie et de la rate est faible lorsque la voie IN est utilisée. En outre, cette méthode IN diminue considérablement les effets secondaires systémiques (Sekerdag et al., 2017 ; Upadhaya et al., 2020).

Les nanoparticules chargées de gènes

Une autre avancée de la livraison IN dans le traitement du GBM est l'administration de gènes encapsulés dans des nanoparticules. Parmi ces gènes se retrouvent les petits ARN interférents (siRNA). Il s'agit d'un outil bien connu dans le traitement du cancer puisque ces derniers permettent de supprimer les voies moléculaires favorisant le développement tumoral. En effet, les voies produisant la prolifération et le développement du cancer et induisant ainsi la résistance des cellules cancéreuses à la chimiothérapie pourraient en théorie être ciblées par le siRNA (Mirzaei et al., 2021). Woensel et al. ont développé des siRNA ciblant la galectine-1 dont les récepteurs sont surexprimés au niveau du GBM. Les galectines-1 permettent la progression de la tumeur cérébrale et sont des protéines immunosuppressives. Afin de stabiliser la charge des siRNA et de les protéger de la dégradation par la ribonucléase, Woensel et al. les ont encapsulées dans des polymères à base de chitosane. Les résultats démontrent une propagation rapide du nanosystème dans le microenvironnement tumoral lors de l'administration IN, comme représentée sur la figure 30 (Cha et al., 2020 ; Woensel et al., 2016).





De plus, la réduction de l'expression de la galectine-1 a été montrée chez les souris greffées porteuses de tumeurs, comme illustrée sur le schéma de la figure 31.

Figure 31 : Comparaison du taux de galectine-1 entre le groupe contrôle et le groupe traité avec les nanoparticules de chitosane (Woensel et al., 2016)

Les résultats de nombreuses études suggèrent que la voie IN devrait être davantage considérée comme une option d'administration directe et non invasive de médicaments chimiothérapeutiques dans le traitement du GBM. Elle rencontre néanmoins différents obstacles tels que la clairance mucociliaire, le métabolisme enzymatique ou encore la pénétration limitée des médicaments. L'utilisation de la nanomédecine s'avère donc indispensable pour permettre aux médicaments de franchir la muqueuse nasale et d'être protégés de la dégradation enzymatique. De plus, des vasoconstricteurs ou encore des inhibiteurs enzymatiques peuvent être utilisés pour prolonger le temps de rétention du médicament dans la cavité nasale. Cependant, cette méthode est limitée par la faible quantité de médicaments pulvérisés dans la cavité nasale et par les dommages provoqués par son utilisation fréquente. Le développement de nouveaux systèmes d'administration et de nouvelles thérapies de plus en plus spécifiques, telles que la thérapie par les cellules souches ou encore la thérapie virale oncolytique, est un besoin essentiel afin d'obtenir des améliorations dans le traitement du GBM. Ce mode d'administration devrait, dans un futur proche, être transféré en clinique afin de pouvoir établir le rôle qu'il a à jouer en tant que traitement potentiel dans la prise en charge du GBM (Morales et al., 2022).

2.5. Délivrance par pulvérisation

Afin d'augmenter la pénétration du médicament dans le tissu cérébral, un dispositif de pulvérisation pourrait être développé. En effet, le spray permet de pulvériser le médicament dans les espaces situés entre les tissus, augmentant ainsi sa pénétration. La pression est un paramètre important de ce nouveau dispositif puisqu'elle permet d'augmenter ou de diminuer l'impact sur le tissu cérébral. La distance entre le spray et le tissu ainsi que la forme de la buse

sont des facteurs qui affectent la délivrance des médicaments. En effet, une grande buse génère un impact faible tandis qu'une buse plus étroite provoque un impact d'une force plus importante (McCrorie, 2021).

Ce système de pulvérisation permet également de créer une fine couche dans la cavité de résection ce qui diminue la distance de diffusion du médicament. Sur la figure 32 (A), l'hydrogel n'adhère pas parfaitement aux contours de la cavité de résection ce qui entraîne une diminution de la pénétration du médicament. Sur la figure 35 (B), la pulvérisation permet une adhésion parfaite aux parois de la cavité ce qui augmente la pénétration du médicament dans le parenchyme cérébral (McCrorie, 2021).

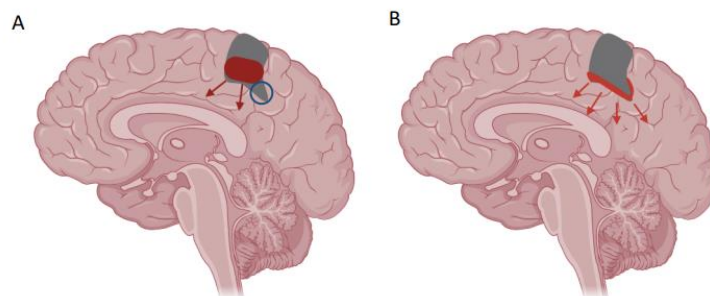


Figure 32 : Différence hypothétique entre un système de délivrance hydrogel et un système de délivrance par pulvérisation (McCrorie, 2021)

Grâce à la pulvérisation, le médicament pénètre plus profondément dans le parenchyme en se créant un chemin dans l'espace périvasculaire ou dans les zones endommagées lors de la chirurgie.

A l'heure actuelle, le dispositif de pulvérisation est utilisé pour d'autres indications et est peu étudié pour le traitement du GBM. Il est donc nécessaire d'approfondir nos connaissances sur les bénéfices de ce système appliqué au GBM. McCrorie a développé un gel de pectine composé de nanocristaux administré via un système de pulvérisation ce qui a permis d'augmenter l'adhésion de l'hydrogel à la cavité de résection du GBM (McCrorie, 2021).

Aujourd'hui, l'efficacité de ce système dans le traitement du GBM n'a pas encore été démontrée mais ce dispositif innovant semble prometteur.

DISCUSSION

Les systèmes de délivrance locaux de médicaments servent de vecteurs afin d'améliorer la stabilité de la substance active, de protéger les tissus sains, de délivrer les médicaments de manière prolongée et contrôlée, et de pouvoir administrer des substances ne pouvant pas traverser la BHE ou ayant une mauvaise biodisponibilité. Dans l'ensemble, la majorité des études ont démontré un bénéfice égal ou supérieur lors de l'administration locale des médicaments par rapport à l'administration systémique. En ce qui concerne l'innocuité de l'administration locale, les données de toutes les études montrent une réduction des effets indésirables systémiques. Toutefois, le temps des expériences est assez court ce qui rend difficile de prédire les effets toxiques à long terme.

Après présentation et description des différentes méthodes pour l'administration locale du GBM, nous pouvons établir un tableau reprenant différents points abordés :

Tableau 7 : Avantages, inconvénients et améliorations des différentes techniques d'administration locale dans le traitement du GBM

Méthode	Avantages	Inconvénients	Améliorations
Réservoir Ommaya	Administration locale et directe des médicaments ; Prélèvement direct d'échantillons diminuant le nombre de ponctions lombaires.	Risques de migration, d'hémorragie, d'infection ; 2 ^{ème} intervention chirurgicale pour son retrait.	Elaborer des nouvelles stratégies d'administration locale réduisant les risques liés au réservoir Ommaya.
Plaquettes Gliadel®	Libération prolongée ; Taux de survie amélioré ; Biodégradable, biocompatible ; Etudes au stade clinique : méta-analyse et revue systématique disponibles ; Approuvées par la FDA.	Méthode invasive ; Diffusion simple : pénétration limitée et libération non contrôlée ; Critère d'exclusion pour les essais cliniques ; Inadéquation avec le contour de la cavité tumorale ; Risque d'œdème cérébral, d'infection	Elaborer de nouvelles stratégies reprenant les avantages de Gliadel® et réduisant ses inconvénients.

		intracrânienne, de migration des plaquettes, de fuite LCR, de convulsion.	
CED	<p>Libération prolongée ;</p> <p>Flux convectif : diffusion homogène, prévisible et meilleure pénétration ;</p> <p>Grande variété dans le choix du médicament ;</p> <p>Etudes au stade clinique : méta-analyse et revue systématique disponibles.</p>	<p>Méthode invasive ;</p> <p>Obstruction du cathéter ;</p> <p>Paramètres d'administration définis chez des modèles animaux : difficilement reproductibles chez l'homme.</p>	<p>Définir les paramètres de perfusion idéaux (débit, choix du cathéter, viscosité, caractéristiques du médicament).</p>
Pâtes	<p>Libération prolongée ;</p> <p>Biodégradable et biocompatible ;</p> <p>Injection sous forme liquide → manipulation facilitée ;</p> <p>Adhésion aux contours de la cavité.</p>	<p>Méthode invasive ;</p> <p>Diffusion passive : pénétration limitée ;</p> <p>Peu d'études précliniques ;</p> <p>Etudes au stade préclinique : modèles animaux différents de l'homme → Effets à long terme difficiles à prédire.</p>	<p>Approfondir nos connaissances sur ce nouveau système.</p>
Hydrogels	<p>Libération prolongée ;</p> <p>Biodégradable et biocompatible ;</p> <p>Injection sous forme liquide → manipulation facilitée ;</p> <p>Adhésion aux contours de la cavité.</p>	<p>Méthode invasive ;</p> <p>Etudes au stade préclinique : modèles animaux différents de l'homme → Effets à long terme difficiles à prédire.</p>	<p>Passage en étude clinique afin d'établir son rôle potentiel dans la prise en charge du GBM ;</p> <p>Définir les paramètres idéaux (tortuosité, taille des pores, propriétés rhéologiques).</p>

Nanofibres	<p>Libération prolongée du médicament ;</p> <p>Personnalisation du profil de libération en fonction de la tumeur ;</p> <p>Biodégradable et biocompatible ;</p> <p>Adhésion aux contours de la cavité.</p>	<p>Méthode invasive ;</p> <p>Pénétration limitée dans certaines études ;</p> <p>Etudes au stade préclinique : modèles animaux différents de l'homme → Effets à long terme difficiles à prédire.</p>	<p>Passage en étude clinique afin d'établir son rôle potentiel dans la prise en charge du GBM ;</p> <p>Définir les paramètres idéaux (poids moléculaire, diamètre de la fibre, rapport de charge).</p>
Voie IN	<p>Proximité entre la cavité nasale et le SNC ;</p> <p>Méthode non invasive ;</p> <p>Facilité d'utilisation ;</p> <p>Efficacité prouvée par rapport à la voie IV.</p>	<p>Pénétration limitée ;</p> <p>Clairance mucociliaire ;</p> <p>Dégradation enzymatique ;</p> <p>Utilisation fréquente : dégâts de la muqueuse ;</p> <p>Etudes au stade préclinique : modèles animaux différents de l'homme → Effets à long terme difficiles à prédire.</p>	<p>Passage en étude clinique afin d'établir son rôle potentiel dans la prise en charge du GBM.</p>
Pulvérisation	<p>Meilleure adéquation avec les contours de la cavité ;</p> <p>Meilleure pénétration dans le parenchyme cérébral.</p>	<p>Méthode invasive ;</p> <p>Peu d'études disponibles pour le traitement du GBM ;</p> <p>Efficacité pas encore prouvée.</p>	<p>Approfondir nos connaissances sur ce nouveau système ;</p> <p>Définir les paramètres idéaux (diamètre de la buse, pression, distance de pulvérisation).</p>

Le développement d'un système de délivrance adapté et rationnel s'avère donc essentiel pour garantir l'efficacité à long terme du traitement. Afin de conclure mon mémoire, les paramètres idéaux des biomatériaux vont être définis pour une administration locale optimale.

Tout d'abord, dans l'idéal, les caractéristiques mécaniques doivent encourager dans un premier temps la durotaxie⁴, et ensuite améliorer la cicatrisation du tissu lésé. Pour ce faire, le développement d'une matrice progressivement plus douce pourrait être une solution. Comme vu antérieurement, les **nanofibres** ont révélé être de bons biomatériaux d'un point de vue mécanique et relèvent, à l'heure actuelle, d'une stratégie très prometteuse pour de potentiels essais cliniques. Un autre paramètre crucial est l'adhésion du biomatériau au tissu cérébral qui permet de réduire la distance de diffusion des agents chimiothérapeutiques du système de délivrance aux cellules tumorales. Les échafaudages tels que les **hydrogels** ou les **pâtes** sont des bonnes solutions puisque ce sont des structures plus molles qui sont capables d'adhérer aux contours de la cavité. L'**administration par pulvérisation** permet également une adéquation aux contours de la tumeur. En vue du recrutement accru des cellules immunitaires et des cytokines inflammatoires, le biomatériau idéal doit être capable de réduire l'inflammation tout en stimulant le système immunitaire contre les cellules cancéreuses. De plus, les biomatériaux idéaux doivent permettre une libération soutenue et prolongée du médicament et être biodégradables. Cela permet d'éviter les risques encourus lors d'une deuxième chirurgie. La teneur en médicaments doit être également suffisante pour obtenir un effet thérapeutique mais pas trop élevée afin d'éviter l'effet toxique (Bastiancich et al., 2021b). Pour finir, le biomatériau ne doit pas trop se diluer dans l'eau puisqu'après la résection, le LCR remplit la cavité tumorale.

Pour obtenir un système de délivrance idéal, outre les paramètres des biomatériaux, il est également important de prendre en considération la manipulation aisée par les neurochirurgiens. Les avancées en termes de délivrance des médicaments par **voie IN** ou encore par **pulvérisation** permettront de faciliter l'administration des médicaments dans le traitement du GBM. Le succès clinique des systèmes de délivrance provient également d'une collaboration interdisciplinaire entre les divers experts des différents domaines appliqués (Bastiancich et al., 2021b).

⁴ La durotaxie est définie comme un événement dans lequel les cellules sont guidées par des gradients de rigidité.

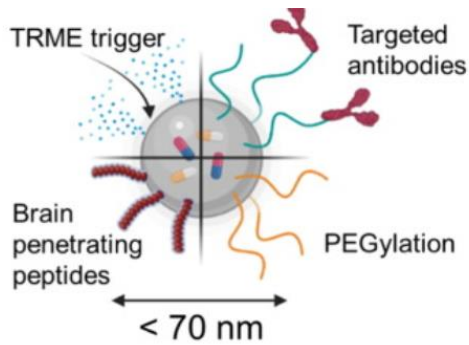


Figure 33 : Représentation d'un nanosystème. TMRE = microenvironnement tumoral (Bastiancich et al., 2021b)

Comme vu précédemment, l'utilisation des agents chimiothérapeutiques non nanoformulés comportent de nombreuses limitations dans le traitement du GBM. La nanomédecine s'est révélée prometteuse pour contourner certains obstacles rencontrés dans le traitement chimiothérapeutique conventionnel. Dans le but d'augmenter la spécificité et la facilité de passage des médicaments chimiothérapeutiques à travers la BHE, des fragments de ciblage sont greffés à la surface ou à l'intérieur de la colonne afin de reconnaître spécifiquement et activement les cellules gliales. La quantité de médicaments atteignant la tumeur et la durée de séjour de ceux-ci dans ces cellules vont donc augmenter (Bozzato et al., 2020 ; Wirsching et al., 2016). L'encapsulation nanométrique des médicaments chimiothérapeutiques va, de plus, permettre de les protéger de la dégradation grâce à la PEGylation favorisant la diminution du nombre d'effets indésirables et l'augmentation de la sécurité du traitement. Ajoutons également qu'un médicament non encapsulé est sensible à l'efflux médié par certains transporteurs tels que la glycoprotéine P présente en masse dans les cellules cancéreuses. La nanoencapsulation du médicament empêche son rejet en dehors de la cellule, améliorant ainsi sa biodisponibilité.

Toutefois, tout n'est pas aussi facile que ça en a l'air. Effectivement, les rongeurs utilisés comme modèles précliniques ne sont pas représentatifs de la véritable étendue du GBM dans le cerveau humain. Il est donc primordial de trouver des modèles plus fiables (Bastiancich et al., 2021b). De plus, le microenvironnement tumoral n'est pas encore totalement connu. Une meilleure compréhension de la base moléculaire est donc nécessaire afin d'améliorer les systèmes de délivrance de médicaments sur un plan clinique. La facilité d'utilisation de ces systèmes par les neurochirurgiens est une priorité absolue et doit être prise en compte assez tôt dans le processus préclinique. Pour finir, l'utilisation du temps de survie dans beaucoup d'études mène à une sous-estimation de l'effet réel de la délivrance locale (Bastiancich et al., 2021b).

Puisque la chirurgie reste la première intention pour le traitement du GBM, les systèmes de délivrance des médicaments chimiothérapeutiques administrés directement après la chirurgie restent très prometteurs. En effet, si les différents obstacles rencontrés sont surmontés dans les années à venir, l'administration locale s'avère essentielle pour prolonger la survie du patient tout en minimisant les effets secondaires systémiques.

CONCLUSION

La délivrance des agents chimiothérapeutiques directement dans le site tumoral du GBM ou dans la cavité de résection permet d'améliorer la concentration du médicament tout en minimisant les effets indésirables systémiques. Cela augmente donc l'efficacité du traitement tout en réduisant sa toxicité. Ce mémoire visait à évaluer l'efficacité des différentes approches locales en clinique et en préclinique. Les résultats montrent une amélioration de la survie en faveur de l'administration locale avec des effets indésirables tolérables. Ces données sont donc prometteuses pour le développement de nouvelles stratégies locales malgré la persistance de questions concernant la toxicité à long terme, l'efficacité dans le cerveau humain et l'approbation réglementaire. Toutefois, les études présentées lors du mémoire ont permis de confirmer la raison d'être de la recherche dans l'élaboration de nouveaux systèmes d'administration locale dans le traitement du GBM.

BIBLIOGRAPHIE

- Allard, E., Passirani, C., & Benoit, J. P. (2009). Convection-enhanced delivery of nanocarriers for the treatment of brain tumors. *Biomaterials*, 30(12), 2302-2318.
<https://doi.org/10.1016/j.biomaterials.2009.01.003>
- Arshad, A., Yang, B., Bienemann, A. S., Barua, N. U., Wyatt, M. J., Woolley, M., Johnson, D. E., Edler, K. J., & Gill, S. S. (2015). Convection-Enhanced Delivery of Carboplatin PLGA Nanoparticles for the Treatment of Glioblastoma. *PLOS ONE*, 10(7), e0132266.
<https://doi.org/10.1371/journal.pone.0132266>
- Babaei, M., Davoodi, J., Dehghan, R., Zahiri, M., Abnous, K., Taghdisi, S. M., Ramezani, M., & Alibolandi, M. (2020). Thermosensitive composite hydrogel incorporated with curcumin-loaded nanopolymersomes for prolonged and localized treatment of glioma. *Journal of Drug Delivery Science and Technology*, 59, 101885. <https://doi.org/10.1016/j.jddst.2020.101885>
- Bastiancich, C., Bozzato, E., Henley, I., & Newland, B. (2021a). Does local drug delivery still hold therapeutic promise for brain cancer ? A systematic review. *Journal of Controlled Release*, 337, 296-305. <https://doi.org/10.1016/j.jconrel.2021.07.031>
- Bastiancich, C., Danhier, P., Pr at, V., & Danhier, F. (2016). Anticancer drug-loaded hydrogels as drug delivery systems for the local treatment of glioblastoma. *Journal of Controlled Release*, 243, 29-42. <https://doi.org/10.1016/j.jconrel.2016.09.034>
- Bastiancich, C., Malfanti, A., Pr at, V., & Rahman, R. (2021b). Rationally designed drug delivery systems for the local treatment of resected glioblastoma. *Advanced Drug Delivery Reviews*, 177, 113951. <https://doi.org/10.1016/j.addr.2021.113951>
- Batash, R., Asna, N., Schaffer, P., Francis, N., & Schaffer, M. (2017). Glioblastoma Multiforme, Diagnosis and Treatment ; Recent Literature Review. *Current Medicinal Chemistry*, 24(27), 1-3. <https://doi.org/10.2174/0929867324666170516123206>
- Bausart Mathilde (2021). From the PhD day 2021 presentation of PhD student Mathilde Bausart

- Bazzazza A., Babak D., Dizajia F., Kianinejad K., Nouric A., Iranid M. (2020). Fabrication of poly(acrylic acid) grafted-chitosan/polyurethane/magnetic MIL-53 metal organic framework composite core-shell nanofibers for co-delivery of temozolomide and paclitaxel against glioblastoma cancer cells. *International Journal of Pharmaceutics*, 587(119674).
<https://doi.org/10.1016/j.ijpharm.2020.119674>
- Bozzato, E., Bastiancich, C., & Pr at, V. (2020). Nanomedicine : A Useful Tool against Glioma Stem Cells. *Cancers*, 13(1), 9. <https://doi.org/10.3390/cancers13010009>
- Brouland, J. P., & Hottinger, A. F. (2017). Nouvelle classification OMS 2016 des gliomes : quels changements ?. *CA : Revue M decine Suisse*, 13, 1-5. [RMS_579_1805.pdf \(revmed.ch\)](https://www.revmed.ch/RMS/579/1805.pdf)
- Cha, G. D., Kang, T., Baik, S., Kim, D., Choi, S. H., Hyeon, T., & Kim, D. H. (2020). Advances in drug delivery technology for the treatment of glioblastoma multiforme. *Journal of Controlled Release*, 328, 350-367. <https://doi.org/10.1016/j.jconrel.2020.09.002>
- Chao, Y., Liang, C., Tao, H., Du, Y., Wu, D., Dong, Z., Jin, Q., Chen, G., Xu, J., Xiao, Z., Chen, Q., Wang, C., Chen, J., & Liu, Z. (2020). Localized cocktail chemoimmunotherapy after in situ gelation to trigger robust systemic antitumor immune responses. *Science Advances*, 6(10).
<https://doi.org/10.1126/sciadv.aaz4204>
- Chen, K., Jiang, S., Hong, Y., Li, Z., Wu, Y. L., & Wu, C. (2019). Cationic polymeric nanoformulation : Recent advances in material design for CRISPR/Cas9 gene therapy. *Progress in Natural Science : Materials International*, 29(6), 617-627.
<https://doi.org/10.1016/j.pnsc.2019.10.003>
- Chowdhary, S. A., Ryken, T., & Newton, H. B. (2015). Survival outcomes and safety of carmustine wafers in the treatment of high-grade gliomas : a meta-analysis. *Journal of Neuro-Oncology*, 122(2), 367-382. <https://doi.org/10.1007/s11060-015-1724-2>
- Chu, L., Wang, A., Ni, L., Yan, X., Song, Y., Zhao, M., Sun, K., Mu, H., Liu, S., Wu, Z., & Zhang, C. (2018). Nose-to-brain delivery of temozolomide-loaded PLGA nanoparticles functionalized with anti-EPHA3 for glioblastoma targeting. *Drug Delivery*, 25(1), 1634-1641.
<https://doi.org/10.1080/10717544.2018.1494226>

- D'Amico, R. S., Neira, J. A., Yun, J., Alexiades, N. G., Banu, M., Englander, Z. K., Kennedy, B. C., Ung, T. H., Rothrock, R. J., Romanov, A., Guo, X., Zhao, B., Sonabend, A. M., Canoll, P., & Bruce, J. N. (2020). Validation of an effective implantable pump-infusion system for chronic convection-enhanced delivery of intracerebral topotecan in a large animal model. *Journal of Neurosurgery*, *133*(3), 614-623. <https://doi.org/10.3171/2019.3.jns1963>
- D'Amico, R. S., Aghi, M. K., Vogelbaum, M. A., & Bruce, J. N. (2021). Convection-enhanced drug delivery for glioblastoma : a review. *Journal of Neuro-Oncology*, *151*(3), 415-427. <https://doi.org/10.1007/s11060-020-03408-9>
- D'Amico R.S., Aghi MK, Vogelbaum MA, Bruce JN. Administration de médicaments à convection améliorée pour le glioblastome: une revue. *J Neurooncol*. 2021 Fév;151(3):415-427. doi: 10.1007/s11060-020-03408-9. EPUB 2021 Fév 21. PMID: 33611708; PMCID: PMC8034832.
- Drugs@FDA : FDA-Approved Drugs*. (2015). FDA. Consulté le 28 juin 2022 à l'adresse : <https://www.accessdata.fda.gov/scripts/cder/daf/index.cfm>
- Ducray, F. & Guillemin R. (2007). Caractéristiques radiologiques des glioblastomes. *La lettre du Neurologue*, vol XI-n°9. [Caractéristiques radiologiques des glioblastomes \(edimark.fr\)](http://www.edimark.fr)
- Fares, J., Kanojia, D., Rashidi, A., Ulasov, I., & Lesniak, M. S. (2020). Genes that Mediate Metastasis across the Blood–Brain Barrier. *Trends in Cancer*, *6*(8), 660-676. <https://doi.org/10.1016/j.trecan.2020.04.007>
- Gadhav, D., Gorain, B., Tagalpallewar, A., & Kokare, C. (2019). Intranasal teriflunomide microemulsion : An improved chemotherapeutic approach in glioblastoma. *Journal of Drug Delivery Science and Technology*, *51*, 276-289. <https://doi.org/10.1016/j.jddst.2019.02.013>
- Gaillard, F. (2021) Glioblastoma, IDH-wildtype. *Article de référence, Radiopaedia.org*. <https://doi.org/10.53347/rID-4910>
- Gilard, V., Tebani, A., Dabaj, I., Laquerrière, A., Fontanilles, M., Derrey, S., Marret, S., & Bekri, S. (2021). Diagnosis and Management of Glioblastoma : A Comprehensive Perspective. *Journal of Personalized Medicine*, *11*(4), 1-14. <https://doi.org/10.3390/jpm11040258>
- Gliadel*. (s. d.). Arbor pharmaceuticals. LLC. Consulté le 11 novembre 2021, à l'adresse : <https://www.gliadel.com/hcp/>

- Graeb, M., Kinzel, A., & Kirson, E. (2018). P01.059 Technical features of a medical device generating alternating electric fields (Tumor Treating Fields) for the treatment of glioblastoma. *Neuro-Oncology*, 20(suppl_3), iii243. <https://doi.org/10.1093/neuonc/nyo139.101>
- Guillevin, R., Menuel, C., Martin-Duverneuil, N., & Chiras, J. (2009). Apport des nouvelles modalités d'imagerie par résonance magnétique dans le diagnostic et la prise en charge des gliomes. *Neurologie.com*, 1(7), 174-180. <https://doi.org/10.1684/nro.2009.0085>
- Halle, B., Mongelard, K., & Poulsen, F. R. (2019). Administration de médicaments améliorés par convection pour le glioblastome: une revue systématique axée sur les différences méthodologiques dans l'utilisation de la méthode d'administration améliorée par convection. *Asian journal of neurosurgery*, 14(1), 5-14. https://doi.org/10.4103/ajns.AJNS_302_17
- Han, Y., Park, JH. Convection-enhanced delivery of liposomal drugs for effective treatment of glioblastoma multiforme. *Drug Deliv. et Trad. Res.* 10, 1876-1887 (2020).
<https://doi.org/10.1007/s13346-020-00773->
- Himes, B. T., Zhang, L., & Daniels, D. J. (2019). Treatment Strategies in Diffuse Midline Gliomas With the H3K27M Mutation : The Role of Convection-Enhanced Delivery in Overcoming Anatomic Challenges. *Frontiers in Oncology*, 9. <https://doi.org/10.3389/fonc.2019.00031>
- Jain, A., Betancur, M., Patel, G. D., Valmikinathan, C. M., Mukhatyar, V. J., Vakharia, A., Pai, S. B., Brahma, B., MacDonald, T. J., & Bellamkonda, R. V. (2014). Guiding intracortical brain tumour cells to an extracortical cytotoxic hydrogel using aligned polymeric nanofibres. *Nature Materials*, 13(3), 308-316. <https://doi.org/10.1038/nmat3878>
- Jun, I., Han, H. S., Edwards, J., & Jeon, H. (2018). Electrospun Fibrous Scaffolds for Tissue Engineering : Viewpoints on Architecture and Fabrication. *International Journal of Molecular Sciences*, 19(3), 745. <https://doi.org/10.3390/ijms19030745>
- Katona, G., Sabir, F., Sipos, B., Naveed, M., Schelz, Z., Zupkó, I., & Csóka, I. (2022). Development of Lomustine and n-Propyl Gallate Co-Encapsulated Liposomes for Targeting Glioblastoma Multiforme via Intranasal Administration. *Pharmaceutics*, 14(3), 631.
<https://doi.org/10.3390/pharmaceutics14030631>

- Kiesel, B., Mischkulnig, M., Woehrer, A., Martinez-Moreno, M., Millesi, M., Mallouhi, A., Czech, T., Preusser, M., Hainfellner, J. A., Wolfsberger, S., Knosp, E., & Widhalm, G. (2018). Systematic histopathological analysis of different 5-aminolevulinic acid–induced fluorescence levels in newly diagnosed glioblastomas. *Journal of Neurosurgery*, *129*(2), 341-353.
<https://doi.org/10.3171/2017.4.jns162991>
- Kunwar, S., Chang, S., Westphal, M., Vogelbaum, M., Sampson, J., Barnett, G., Shaffrey, M., Ram, Z., Piepmeier, J., Prados, M., Croteau, D., Pedain, C., Leland, P., Husain, S. R., Joshi, B. H., & Puri, R. K. (2010). Phase III randomized trial of CED of IL13-PE38QQR vs Gliadel wafers for recurrent glioblastoma. *Neuro-Oncology*, *12*(8), 871-881.
<https://doi.org/10.1093/neuonc/nop054>
- Lau, J. C., Kosteniuk, S. E., Walker, T., Iansavichene, A., Macdonald, D. R., & Megyesi, J. F. (2019). Operative Complications with and without Image Guidance : A Systematic Review and Meta-Analysis of the Ommaya Reservoir Literature. *World Neurosurgery*, *122*, 404-414.
<https://doi.org/10.1016/j.wneu.2018.11.036>
- McCrorie Phoebe, M. P. (2021). *Developing a sprayable drug delivery system for the local delivery of nanoparticles in glioblastoma multiforme*. University of Nottingham.
<http://eprints.nottingham.ac.uk/64553/1/McCrorie%20Phoebe%205B14286209%5D%20Thesis.pdf>
- Mirzaei, S., Mahabady, M. K., Zabolian, A., Abbaspour, A., Fallahzadeh, P., Noori, M., Hashemi, F., Hushmandi, K., Daneshi, S., Kumar, A. P., Aref, A. R., Samarghandian, S., Makvandi, P., Khan, H., Hamblin, M. R., Ashrafizadeh, M., & Zarrabi, A. (2021). Small interfering RNA (siRNA) to target genes and molecular pathways in glioblastoma therapy : Current status with an emphasis on delivery systems. *Life Sciences*, *275*, 119368.
<https://doi.org/10.1016/j.lfs.2021.119368>
- Moore, K. M., Murthy, A. B., Graham-Gurysh, E. G., Hingtgen, S. D., Bachelder, E. M., & Ainslie, K. M. (2020). Polymeric Biomaterial Scaffolds for Tumoricidal Stem Cell Glioblastoma Therapy. *ACS Biomaterials Science & Engineering*, *6*(7), 3762-3777.
<https://doi.org/10.1021/acsbmaterials.0c00477>

- Morales, D. E., & Mousa, S. (2022). Intranasal delivery in glioblastoma treatment : prospective molecular treatment modalities. *Heliyon*, 8(5), e09517.
<https://doi.org/10.1016/j.heliyon.2022.e09517>
- Norouzi, M., Firouzi, J., Sodeifi, N., Ebrahimi, M., & Miller, D. W. (2021). Salinomycin-loaded injectable thermosensitive hydrogels for glioblastoma therapy. *International Journal of Pharmaceutics*, 598, 120316. <https://doi.org/10.1016/j.ijpharm.2021.120316>
- Norouzi, M., Abdali, Z., Liu, S., & Miller, D. W. (2018). Salinomycin-loaded Nanofibers for Glioblastoma Therapy. *Scientific Reports*, 8(1). <https://doi.org/10.1038/s41598-018-27733-2>
- Penida, JR., M, J., A, A., MP, J., H, C., & Boussin, F. D. (2017). Intranasal Administration of Temozolomide Delayed the Development of Brain Tumors Initiated by Human Glioma Stem-Like Cell in Nude Mice. *Journal of Cancer Science & ; Therapy*, 09(03).
<https://doi.org/10.4172/1948-5956.1000445>
- Sayiner, O., Arisoy, S., Comoglu, T., Ozbay, F. G., & Esendagli, G. (2020). Development and in vitro evaluation of temozolomide-loaded PLGA nanoparticles in a thermoreversible hydrogel system for local administration in glioblastoma multiforme. *Journal of Drug Delivery Science and Technology*, 57, 101627. <https://doi.org/10.1016/j.jddst.2020.101627>
- Sekerdag, E., Lüle, S., Bozdağ Pehlivan, S., Öztürk, N., Kara, A., Kaffashi, A., Vural, I., Işııkay, I., Yavuz, B., Oguz, K. K., Söylemezoğlu, F., Gürsoy-Özdemir, Y., & Mut, M. (2017). A potential non-invasive glioblastoma treatment : Nose-to-brain delivery of farnesylthiosalicylic acid incorporated hybrid nanoparticles. *Journal of Controlled Release*, 261, 187-198.
<https://doi.org/10.1016/j.jconrel.2017.06.032>
- Seo, Y. E., Bu, T., & Saltzman, W. M. (2017). Nanomaterials for convection-enhanced delivery of agents to treat brain tumors. *Current Opinion in Biomedical Engineering*, 4, 1-12.
<https://doi.org/10.1016/j.cobme.2017.09.002>
- Sousa, F., Dhaliwal, H. K., Gattacceca, F., Sarmiento, B., & Amiji, M. M. (2019). Enhanced anti-angiogenic effects of bevacizumab in glioblastoma treatment upon intranasal administration in polymeric nanoparticles. *Journal of Controlled Release*, 309, 37-47.
<https://doi.org/10.1016/j.jconrel.2019.07.033>

- Smith, S. J., Tyler, B. M., Gould, T., Veal, G. J., Gorelick, N., Rowlinson, J., Serra, R., Ritchie, A., Berry, P., Otto, A., Choi, J., Skuli, N., Estevez-Cebrero, M., Shakesheff, K. M., Brem, H., Grundy, R. G., & Rahman, R. (2019). Overall Survival in Malignant Glioma Is Significantly Prolonged by Neurosurgical Delivery of Etoposide and Temozolomide from a Thermo-Responsive Biodegradable Paste. *Clinical Cancer Research*, 25(16), 5094-5106. <https://doi.org/10.1158/1078-0432.ccr-18-3850>
- Stupp, R., Mason, W. P., van den Bent, M. J., Weller, M., Fisher, B., Taphoorn, M. J., Belanger, K., Brandes, A. A., Marosi, C., Bogdahn, U., Curschmann, J., Janzer, R. C., Ludwin, S. K., Gorlia, T., Allgeier, A., Lacombe, D., Cairncross, J. G., Eisenhauer, E., & Mirimanoff, R. O. (2005). Radiotherapy plus Concomitant and Adjuvant Temozolomide for Glioblastoma. *New England Journal of Medicine*, 352(10), 987-996. <https://doi.org/10.1056/nejmoa043330>
- Rafael, D., Melendres, M. M. R., Andrade, F., Montero, S., Martinez-Trucharte, F., Vilar-Hernandez, M., Durán-Lara, E. F., Schwartz Jr, S., & Abasolo, I. (2021). Thermo-responsive hydrogels for cancer local therapy : Challenges and state-of-art. *International Journal of Pharmaceutics*, 606, 120954. <https://doi.org/10.1016/j.ijpharm.2021.120954>
- Ramachandran, R., Junnuthula, V. R., Gowd, G. S., Ashokan, A., Thomas, J., Peethambaran, R., Thomas, A., Unni, A. K. K., Panikar, D., Nair, S. V., & Koyakutty, M. (2017). Theranostic 3-Dimensional nano brain-implant for prolonged and localized treatment of recurrent glioma. *Scientific Reports*, 7(1). <https://doi.org/10.1038/srep43271>
- Tan, A. C., Ashley, D. M., López, G. Y., Malinzak, M., Friedman, H. S., & Khasraw, M. (2020). Management of glioblastoma : State of the art and future directions. *CA : A Cancer Journal for Clinicians*, 70(4), 1-10. <https://doi.org/10.3322/caac.21613>
- Tseng, Y. Y., Wang, Y. C., Su, C. H., Yang, T. C., Chang, T. M., Kau, Y. C., & Liu, S. J. (2015). Concurrent delivery of carmustine, irinotecan, and cisplatin to the cerebral cavity using biodegradable nanofibers : In vitro and in vivo studies. *Colloids and Surfaces B : Biointerfaces*, 134, 254-261. <https://doi.org/10.1016/j.colsurfb.2015.06.055>

- Upadhaya, P. G., Pulakkat, S., & Patravale, V. B. (2020). Nose-to-brain delivery : exploring newer domains for glioblastoma multiforme management. *Drug Delivery and Translational Research*, 10(4), 1044-1056. <https://doi.org/10.1007/s13346-020-00747-y>
- Vasey, C. E., Cavanagh, R. J., Taresco, V., Moloney, C., Smith, S., Rahman, R., & Alexander, C. (2021). Polymer Pro-Drug Nanoparticles for Sustained Release of Cytotoxic Drugs Evaluated in Patient-Derived Glioblastoma Cell Lines and In Situ Gelling Formulations. *Pharmaceutics*, 13(2), 208. <https://doi.org/10.3390/pharmaceutics13020208>
- Voulgaris, Spyridoy M.D.; Partheni, Melpomeni M.D.; Karamouzis, Michalis M.D.; Dimopoulos, Panayiotis M.D.; Papadakis, Nicolaos M.D.; Kalofonos, Haralabos P.M.D.Ph.D. Doxorubicine intratumorale chez les patients atteints de gliomes cérébraux malins, American Journal of Clinical Oncology: Février 2002 - Volume 25 - Numéro 1 - p 60-64
- Wang, F. (2003). Profiles of methotrexate in blood and CSF following intranasal and intravenous administration to rats. *International Journal of Pharmaceutics*, 263(1-2), 1-7. [https://doi.org/10.1016/s0378-5173\(03\)00341-7](https://doi.org/10.1016/s0378-5173(03)00341-7)
- Weller M., Le Rhun E., Preusser M., Tonn J-C., Roth P. (2019). How we treat glioblastoma. *Esmo Open*, 4(E000520). <https://doi.org/10.1136/esmoopen-2019-000520>
- Wirsching, H. G., Galanis, E., & Weller, M. (2016). Glioblastoma. *Handbook of Clinical Neurology*, 381-397. <https://doi.org/10.1016/b978-0-12-802997-8.00023-2>
- van Woensel, M., Wauthoz, N., Rosière, R., Mathieu, V., Kiss, R., Lefranc, F., Steelant, B., Dilissen, E., van Gool, S. W., Mathivet, T., Gerhardt, H., Amighi, K., & de Vleeschouwer, S. (2016). Development of siRNA-loaded chitosan nanoparticles targeting Galectin-1 for the treatment of glioblastoma multiforme via intranasal administration. *Journal of Controlled Release*, 227, 71-81. <https://doi.org/10.1016/j.jconrel.2016.02.032>
- Zhang, C., Nance, E. A., Mastorakos, P., Chisholm, J., Berry, S., Eberhart, C., Tyler, B., Brem, H., Suk, J. S., & Hanes, J. (2017). Convection enhanced delivery of cisplatin-loaded brain penetrating nanoparticles cures malignant glioma in rats. *Journal of Controlled Release*, 263, 112-119. <https://doi.org/10.1016/j.jconrel.2017.03.007>

Zhao, M., Bozzato, E., Joudiou, N., Ghiassinejad, S., Danhier, F., Gallez, B., & Pr at, V. (2019).

Codelivery of paclitaxel and temozolomide through a photopolymerizable hydrogel prevents glioblastoma recurrence after surgical resection. *Journal of Controlled Release*, 309, 72-81.

<https://doi.org/10.1016/j.jconrel.2019.07.015>

Zhao, M., van Straten, D., Broekman, M. L., Pr at, V., & Schiffelers, R. M. (2020). Nanocarrier-based drug combination therapy for glioblastoma. *Theranostics*, 10(3), 1355-1372.

<https://doi.org/10.7150/thno.38147>

Le glioblastome, également appelé astrocytome de grade IV, est une tumeur maligne primitive du cerveau et demeure l'un des cancers les plus agressifs et les plus difficiles à traiter. Le pronostic pour les patients souffrant de glioblastome est très mauvais et s'est peu amélioré ces dernières années. Il convient, dès lors, de trouver une nouvelle approche thérapeutique curative et durable qui permet de contourner les différents obstacles afin d'améliorer le pronostic des patients.

L'approche locale pour le traitement du glioblastome s'est avérée être très prometteuse. L'objectif de ce mémoire sera donc d'évaluer les différentes stratégies d'administration locale existantes en étude clinique et en étude préclinique afin de s'assurer qu'elles soient prometteuses sur un plan thérapeutique.

Glioblastoma, also called « grade IV astrocytoma », is a primary malignant brain tumor that remains one of the most aggressive and difficult cancers to treat. The prognosis for patients with glioblastoma is very poor and has barely improved in recent years. It is therefore necessary to find a new curative and sustainable therapeutic approach that makes it possible to circumvent the various obstacles in order to improve the prognosis of patients.

The local approach for the treatment of glioblastoma has proven to be very promising. The objective of this thesis will therefore be to evaluate the different existing local administration strategies in clinical and preclinical studies in order to ensure that they are promising from a therapeutic point of view.

