

Visokodozno obsevanje z ogljikovimi ioni pri bolniku z inoperabilnim recidivom karcinoma danke – prikaz primera

High-dose carbon ion irradiation in a patient with inoperable rectal carcinoma recurrence - case report

asist. mag. Franc Anderluh, dr.med^{1,3}, Marko Boc, dr.med.^{2,3}

¹Sektor radioterapije, Onkološki inštitut Ljubljana

²Sektor internistične onkologije, Onkološki inštitut Ljubljana

³Medicinska fakulteta, Univerza v Ljubljani

Izveček

V prispevku je prikazan klinični primer bolnika z inoperabilnim recidivom karcinoma danke, ki je bil zdravljen z visokodoznim obsevanjem z ogljikovimi ioni v protonskem centru v tujini. Obsevanja s protoni ali težkimi ioni v Sloveniji zaenkrat še ne moremo zagotoviti, zato moramo vse bolnike za katere presodimo, da bi imeli od tovrstnega zdravljenja korist, napotiti na zdravljenje v enega od protonskih centrov v tujini. V primerjavi z obsevanjem s fotoni, lahko zaradi specifičnih fizikalnih lastnosti protonskih delcev in težkih ionov, pri obsevanju z njimi bistveno zmanjšamo volumne v obsevalna polja zajetih zdravih tkiv, v določenih kliničnih situacijah pa tumorje tudi obsevamo z višjimi dozami.

Ključne besede: recidivni karcinom danke, obsevanje s protoni

Abstract

The article presents a clinical case of a patient with inoperable rectal carcinoma relapse who was treated with high-dose carbon ion irradiation at a proton center abroad. Irradiation with protons or heavy ions cannot be guaranteed in Slovenia for the time being, so we must refer all patients who we judge would benefit from this type of treatment to one of the proton centers abroad. Compared to irradiation with photons, due to the specific physical properties of proton particles and heavy ions, when irradiating with them, we can significantly reduce the volumes in the radiation fields of covered healthy tissues, and in certain clinical situations tumors can also be irradiated with higher doses.

Key words: recurrent rectal carcinoma, proton irradiation

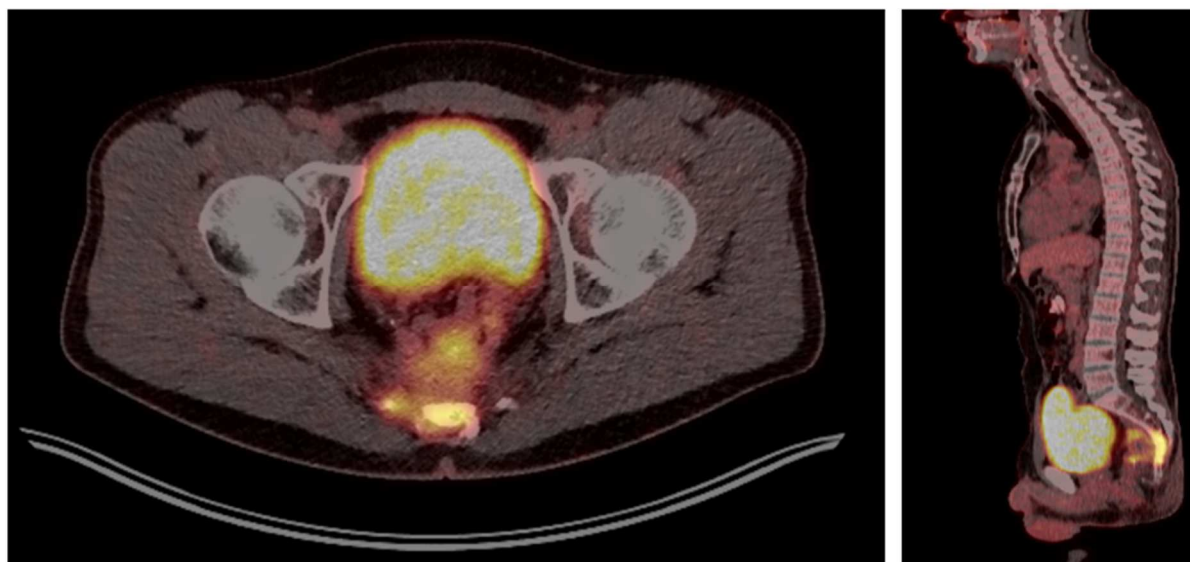
1. Uvod

Radikalno zdravljenje lokoregionalno napredovalega raka danke je vedno multimodalno. Glede na stadij bolezni, bolnikovo splošno stanje zmogljivosti in njegove pridružene bolezni se lahko v sklopu primarnega zdravljenja odločamo za predoperativno obsevanje po kratkem režimu 5x5 Gy z ali brez odloga do operacije in pri izbranih bolnikih za pooperativno kemoterapijo, tako imenovano »klasično« radiokemoterapijo po dolgem režimu z odlogom do operacije in pri izbranih bolnikih za pooperativno kemoterapijo ali za kompletno predoperativno radiokemoterapijo z odlogom do operacije. Za vse tri režime zdravljenja velja, da se lahko v primeru kliničnega kompletnega odgovora na predoperativno zdravljenje, namesto za operacijo odločimo tudi za neoperativni pristop (angl. »*watch and wait*«). V primeru, da pri bolniku po primarnem zdravljenju kasneje pride do ponovitve bolezni lokoregionalno, je odločitev o načinu zdravljenja odvisna predvsem od tega ali je bolnik v sklopu primarnega zdravljenja že bil deležen tudi zdravljenja z obsevanjem. V Sloveniji bolnike z rakom danke v sklopu dolgega režima obsevanja (bodisi v sklopu primarnega zdravljenja ali pri zdravljenju recidivnih tumorjev v kolikor niso bili obsevani že v sklopu primarnega zdravljenja) obsevamo na linearnih pospeševalnikih s fotoni energij ≥ 6 MV z 22 doznimi odmerki (frakcijami) in dvema doznima nivojema – 22 x 1,9 Gy (41,8 Gy) na elektivni volumen in 22 x 2,1-2,2 Gy (46,2 Gy za tumorje T3 in 48,4 Gy za T4) na tumor z varnostnim robom. V nadaljevanju prispevka je prikazan primer bolnika z inoperabilnim recidivom karcinoma danke, ki je bil zdravljen z visokodoznim obsevanjem z ogljikovimi ioni v protonskem centru v tujini.

2. Prikaz primera

Pri 42-letnem bolniku je bila junija 2019 zaradi adenokarcinoma danke v eni od splošnih bolnišnic opravljena primarna resekcija. Tumor je bil v stadiju pT2 N0 (0/48) M0, z resekcijo v zdravo (R0 resekcija), prisotna pa je bila perinevralna invazija. Glede na nizek stadij bolezni je bilo na konziliju za tumorje prebavil na Onkološkem inštitutu v Ljubljani (OIL) podano mnenje, da pooperativno specifično onkološko zdravljenje ni indicirano in so bile svetovane redne kontrole pri kirurgu.

Marca 2019 je bil pri bolniku kolonoskopsko intraluminalno verificiran recidiv adenokarcinoma na anastomozi. Na CT trebuha je bila opisovana tumorska formacija ob anastomozi in za zasevek sumljiva sprememba velikosti 7 mm v desnem spodnjem pljučnem režnju, na MR medenice je bil viden recidiv, ki je rasel od spodnjega roba vretenca S3 navzdol in preraščal v sakralne kosti in neuroforamne po desni strani, na PET-CT pa so opisovali obsežen presakralni recidiv v predelu anastomoze, ki verjetno prerašča na seminalne vezikle ter navzad v dolžini vsaj 6 cm vrašča v sakrum od višine spodnjega roba S3 navzdol. Patološko kopičenje je obsegalo področje velikosti 5,5 x 6 x 5 cm in je zajemalo tudi neuroforamne desno (slika 1). Opisovan je bil tudi 5 mm velik nodul v desnem spodnjem pljučnem režnju, ki je bil sumljiv za zasevek.



Slika 1: PET-CT pred pričetkom zdravljenja z obsežnim patološkim kopičenjem v predelu recidiva presakralno.

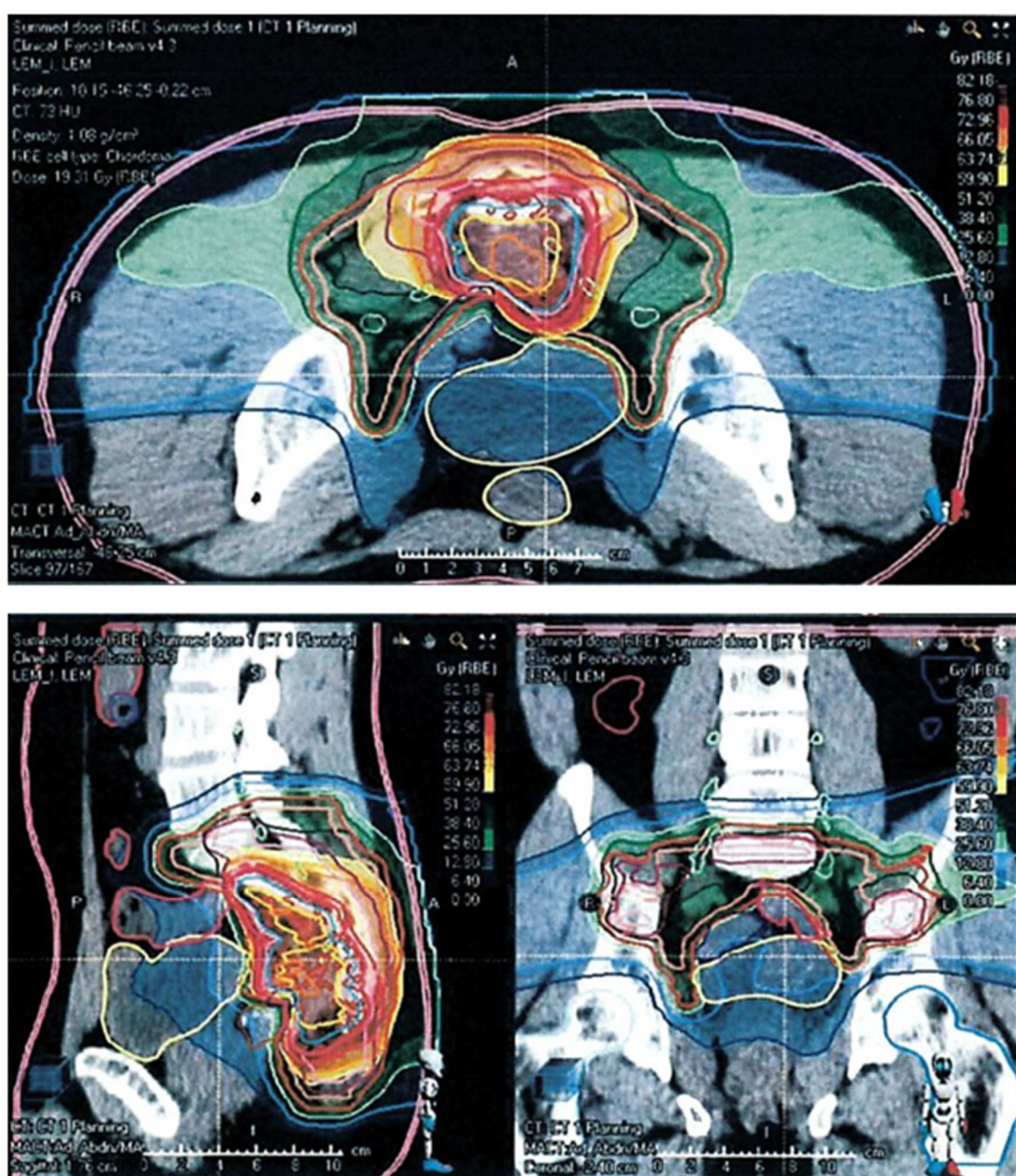
Na prvem pregledu na OIL je v kirurški ambulanti bolnik navajal erektilne motnje, pekoče mikcije in bolečine v križu, na rektalnem pregledu je bil spodnji rob tumorja tipen na konici prsta. Krvni izvidi in tumorska markerja CEA in CA 19-9 so bili v mejah normale. Konzilij je glede na bolnikovo starost, odlično splošno kondicijo in dejstvo, da je bil recidiv s strani kirurgov ocenjen kot inoperabilen, svetoval poskus kompletne predoperativne radiokemoterapije s kapecitabinom in oksaliplatinom.

Bolnik je s sistemskim zdravljenjem pričel aprila 2021. Po dveh cikli kemoterapije je bil na kontrolnem MR opisovan delni regres recidiva. Na pogovoru v radioterapevtski ambulanti, kjer mu je bil s strani radioterapevta predstavljen načrt zdravljenja z obsevanjem na OIL, je bolnik povedal, da je sam vzpostavil kontakt s protonskim centrom v tujini in so ga zanimala možnosti zdravljenja z obsevanjem s protoni ali težkimi ioni. Takrat smo prejeli tudi izvid dodatnih molekularno-genetskih preiskav, na osnovi katerih se je v nadaljnje sistemsko zdravljenje uvedel še cetuksimab.

Po petih cikli kemoterapije je bil na PET-CT opisovan kompletan regres spremembe v desnem spodnjem pljučnem režnju in izrazit regres patološkega infiltrata presakralno in v predelu anastomoze, na MR pa obsežne fibrozne spremembe v predelu predhodno vidnega recidiva, znotraj katerih se diferencira vitalni ostanek tumorske formacije, ki meri 17 x 27 mm, izgleda dobro omejen in ne vrašča več neposredno v skelet sakruma in trtice. Jasne destrukcije skeleta ali patoloških bezgavk ni bilo videti. Konzilij je glede na dober odgovor na sistemsko zdravljenje svetoval nadaljevanje le tega in po prejetih osmih ciklih tudi

obsevanje v tujini. Takrat je bil z naše strani vzpostavljen uraden kontakt s protonskim centrom v Avstriji, kjer so po pregledu bolnikove dokumentacije podali mnenje, da je bolnik primeren kandidat za zdravljenje v njihovi ustanovi.

Bolnik je novembra 2021, po prejetih osmih ciklikih kemoterapije, v tujini opravil obsevanje recidiva v medenici z ogljikovimi ioni. Obsevan je bil s tremi doznimi nivoji, pri čemer so bili v CTV1 (CTV – angl. »clinical target volume«) zajeti GTV (GTV – angl. »gross tumor volume«; tumor viden na planirnem MR in PET-CT), CTV 2 in presakralne bezgavke, v CTV2 recidiv v celotnem obsegu pred pričetkom sistemskega zdravljenja in v CTV3 GTV s 5 mm varnostnim robom. V PTV1-3 (PTV – angl. »planning target volume«) so bili zajeti ustrezni CTV-ji s 5 mm varnostnim robom. Bolnik je bil obsevan v 16 frakcijah, 4x na teden, za preračun doze je bil uporabljen poseben algoritem za ogljikove ione. Na CTV1 je prejel 38,4 Gy RBE (RBE – relativna biološka učinkovitost) po 2,4 Gy na frakcijo, na CTV2 57,6 Gy RBE (3,6 Gy na frakcijo) in na CTV3 76,8 Gy RBE (4,8 Gy na frakcijo). Obsevalni načrt je prikazan na sliki 2. Bolnik se je med zdravljenjem z obsevanjem počutil dobro in ga je zaključil brez zabeleženih neželenih stranskih učinkov gradusa 2 ali 3.



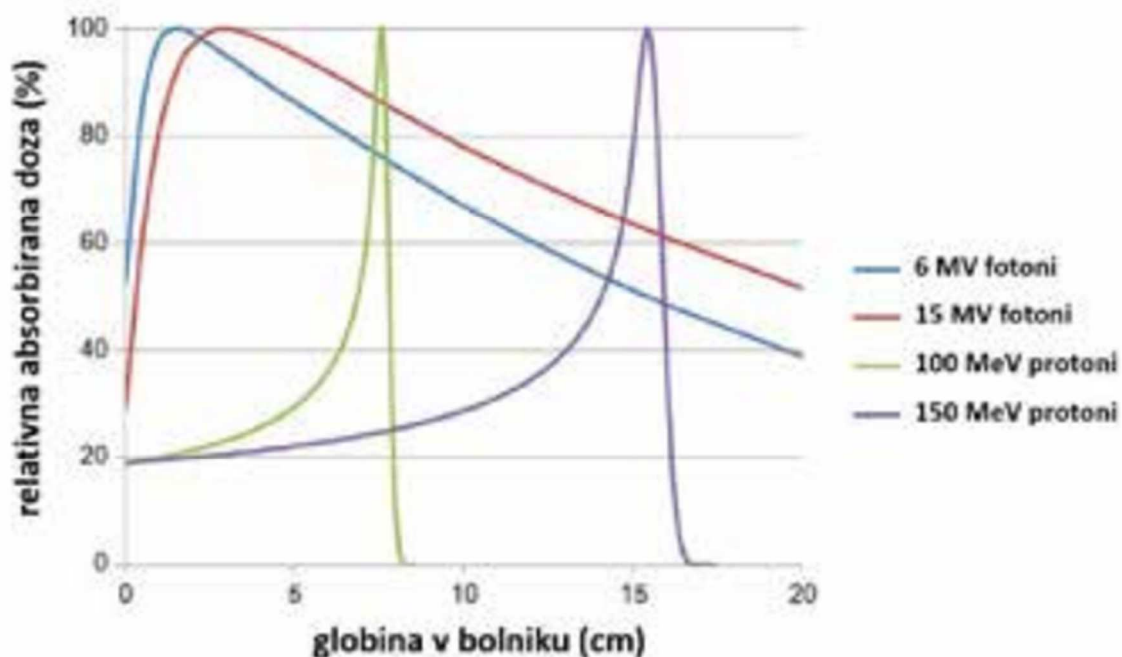
Slika 2: Obsevalni načrt za obsevanje presakralnega recidiva z ogljikovimi ioni. Obsevan s 16 frakcijami, štirikrat tedensko, v treh doznih nivojih: CTV1: 38,4 Gy RBE, CTV2: 57,6 Gy RBE in CTV3: 76,8 Gy RBE.

Po zaključenem obsevanju je konzilij svetoval nadaljnje vzdrževalno sistemsko zdravljenje s kapecitabinom in cetuksimabom in kontrolne slikovne preiskave 8-10 tednov po zaključenem obsevanju. Marca 2022 na kontrolnem CT prsnega koša in trebuha lezije v desnem spodnjem pljučnem režnju ni bilo več videti, prav tako ni bilo opisovanih kakršnihkoli drugih patoloških sprememb, ki bi nakazovale na morebiten razsoj bolezni. Na MR je bil opisan dodaten regres recidiva z vitalnim ostankom velikosti 14x19 mm (prej 17x27 mm) in izrazito fibrozo mehkih tkiv v okolici.

Na kontrolnem MR avgusta 2022 je bil opisan popolni radiološki regres recidiva. Med danko in trtico so bile presakralno prisotne le obsežne fibrozne spremembe, ki segajo od višine S2 do terminalnega dela trtice, morebitnih področij z restrikcijo difuzije ali patološko spremenjenih bezgavk ni bilo videti. Na zadnji kontroli v radioterapevtski ambulanti je v oktobru 2022 (11 mesecev po zaključenem obsevanju) navajal le težave s strani kože kot posledica sistemskega zdravljenja, zanikal pa je kakršnekoli večje težave s strani prebavnega trakta.

3. Razprava

V Sloveniji v dveh centrih z radioterapevtskimi zmogljivostmi (OIL in Univerzitetni klinični center Maribor) lahko glede na strojne zmogljivosti bolnikom v sklopu klinične radioterapije zagotavljamo zdravljenja z obsevanjem z rentgenskimi žarki ter elektroni in fotoni različnih energij. V protonskih centrih v tujini bolnikom omogočajo tudi obsevanja s protoni in drugimi težkimi delci, ki se od prej omenjenih žarkov razlikujejo po svojih fizikalnih dozimetričnih značilnostih. Protoni in drugi težki delci namreč večino svoje energije oddajo v določeni globini, ki je odvisna od njihove kinetične energije (Bragg-ov vrh; slika 3).



Slika 3: Primerjava relativnih globinskih porazdelitev absorbirane doze ionizirajočega sevanja v bolniku za dve pogosti fotonski in dve protonski energiji.

Pri obsevanju s protoni ali težkimi delci lahko tako načrtujemo obsevanje tumorja na mestu Bragg-ovega vrha in tako, v primerjavi z obsevanjem s fotoni, bistveno zmanjšamo vstopno in izstopno dozo in s tem z obsevanjem povezane poškodbe zdravih tkiv v tarčnih volumnih v neposredni okolici tumorja oziroma na poti obsevalnih žarkov. Poleg tega lahko zaradi specifičnih fizikalnih lastnosti protonskih žarkov v določenih kliničnih situacijah, v primerjavi z obsevanjem s fotoni, tudi dvignemo prejeta obsevalno dozo na mestu tumorja. To je še posebej pomembno pri obsevanju otrok in odraslih bolnikov z dobro prognozo ali tistih, kjer se tumorji nahajajo v neposredni bližini na učinke ionizirajočega sevanja bolj občutljivih

zdravih tkiv. V Sloveniji centra, ki bi omogočal obsevanje s protoni ali težkimi ioni še nimamo in moramo zato vse bolnike, kjer obstajajo indikacije za tovrstno zdravljenje, napotiti na zdravljenje v tujino.

V večini centrov po svetu se, v sklopu zdravljenja primarnega ali recidivnega raka danke, praviloma še vedno odločajo za zdravljenje z obsevanjem s fotoni, je pa v strokovni literaturi vedno več podatkov tudi o rezultatih zdravljenja z obsevanjem s protoni. Ti so kar se preživetij in lokalne kontrole tiče primerljivi tistim kjer bolnike obsevajo s fotoni, so pa pri obsevanjih s protoni v obsevalna polja zajeti bistveno manjši volumni zdravih tkiv.

V prispevku opisan bolnik bi v primeru, da bi bil z obsevanjem zdravljen na OIL na mesto recidiva s fotoni prejel 48,4 Gy v 22 frakcijah, v protonskem centru v tujini pa je bil z ogljikovimi ioni obsevan do bistveno višje doze 76,8 Gy RBE, pri kateri je 11 mesecev po zaključenem obsevanju po MR prišlo do kliničnega kompletnega odgovora.

Literatura

- Breclj E, Velenik V, Reberšek M, Boc N, Oblak I, Zadnik V, Krajc M, Frković Grazio S, Gašljević G, Novaković S, Ebert Moltara M, Anderluh F, Šečerov Ermenc A, Edhemović I, Pilko G, Petrič R, Trotovšek B, Rotovnik Kozjek N, Josimović T, Škufca Smrdel AC, Popovič P, Hunt YM, Kramer S, Ocvirk J, Jeromen Peressutti A, Omejc M, Potrč S, Krebs B, Štabuc B, Tomažič A, Mušič M, Volk N, Boc M, Hlebanja Z, Mesti T, Ignjatović M, Blatnik A, Hribernik N, Benedik J. Priporočila za obravnavo bolnikov z rakom debelega črevesa in danke. *Onkologija* 2020; 2: 60-92.
- Glynne-Jones R, Wyrwicz L, Tiret E, Brown G, Rödel C, Cervantes A, Arnold D. Rectal cancer: ESMO Clinical Practice Guidelines for diagnosis, treatment and follow-up. *Annals of Oncology* 2017; 28 (Supplement 4): iv22-iv40.
- But-Hadzic J, Anderluh F, Breclj E, Edhemovic I, Secerov-Ermenc A, Hudej R, Jeromen A, Kozelj M, Krebs B, Oblak I, Omejc M, Vogrin A, Velenik V. Acute toxicity and tumor response in locally advanced rectal cancer after preoperative chemoradiation therapy with shortening of the overall treatment time using intensity-modulated radiation therapy with simultaneous integrated boost: a phase 2 trial. *Int J Radiat Oncol Biol Phys* 2016; 96(5): 1003-10.
- Casar B, Strojjan P. Radioterapija s protonskimi žarki. *Onkologija* 2018; 1: 12-16.
- Fok M, Toh S, Easow J, et al. Proton beam therapy in rectal cancer: a systematic review and meta-analysis. *Surg Oncol* 2021; 38: article 101638.